

Devijacije apeksnog foramena i akcesorni kanalići donjih sjekutića i očnjaka

Accessory Root Canals in the Apex Third of Lower Permanent Incisors and Canines

Jasminka Pevalek
Paris Simeon
Jozo Šutalo

Zavod za dentalnu
patologiju,
Stomatološkog fakulteta
Sveučilišta u Zagrebu

Sažetak

U ovom radu istraživana je devijacija apeksnoga otvora od anatomskoga vrška korijena, zastupljenost i broj akcesornih kanalića te udaljenost glavnoga foramena od anatomskog vrška na četrdesetšest ekstrahiranih donjih trajnih prednjih zuba. Sa stereomikroskopskom i s pomičnom mjerkom na presjecima je korijena određivana čestota devijacije glavnoga foramena, udaljenost glavnoga foramena od anatomskog apeksa te pojavnost akcesornih kanalića u apeksnoj trećini korijena. Akcesorni kanalići su zastupljeni u 43,5% uzoraka, a devijacija glavnoga foramena u 50% uzoraka. Prosječna udaljenost glavnoga foramena od vrha korijena je 0,35 mm.

Ključne riječi: Akcesorni kanalići, devijacija foramena, apeks

Acta Stomatol. Croat.
1995; 29: 225—228

IZVORNI ZNANSTVENI
RAD

Primljeno: 8. rujna 1995.
Received: September 8.
1995.

Uvod

Zubna pulpa povezana je s parodontom preko glavnoga otvora na vršku korijena, apeksnom deltom te s akcesornim i lateralnim kanalićima (1). Anatomija korijenskih kanala je promjenjiva i složena, čemu pridonosi brojnost lateralnih i akcesornih kanalića (2,3). Poznavanje složenosti anatomije apeksne trećine zuba i povezanosti s okolnim tkivom važno je radi liječenja bolesti pulpe. Parodont i pulpa su jedinstvena cjelina u kojoj teku metabolički procesi u oba smjera. Vrlo je važno i djelovanje bakterija te

njihovih toksina koji mogu biti uzrokom pulpnih i parodontnih bolesti (1). Uspjeh endodontskog liječenja svakako će ovisiti o tome koliko je odstranjeno bolesnoga pulpnoga tkiva do razine u kojoj djeluju obrambeni procesi organizma (2,3,4). Isto tako ovisi o pravilnom mehaničkom i kemijskom čišćenju, širenju endodontskih prostora te o pravilnom ispunjenju svih prostora kako bi se spriječio prodor infekcije u okolna tkiva (2).

Svrha je ovoga rada odrediti otklon apeksnog otvora od vrška anatomskog apeksa, to jest

uzdužne osovine zuba, zatim zastupljenost i broj akcesornih kanalića, te odrediti udaljenost glavnoga foramena od vrha korijena.

Materijal i postupak rada

Istraživanje je provedeno na 46 ekstrahiranih donjih trajnih zuba (20 središnjih sjekutića i 14 donjih lateralnih sjekutića te 12 očnjaka).

U svih uzoraka, nakon vađenja, zubni kamenac i meko tkivo očišćeni su struganjem. Nakon toga, zubi su isprani tekućom vodom te očišćeni u ultrazvučnoj kupelji s 9%-tnom otopinom natrijeva hipoklorita. Pojedinačan ciklus trajao je tri minute, a ciklusi su ponavljani pet puta. Nakon sušenja, koničnim dijamantnim brusilom (Horico, # FG 199016) s vodenim hlađenjem, eksponirana je zubna pulpa. U pulpni prostor injekcijskom je štrcaljkom ubrizgana 0,1% vodena otopina metilenskog modrila (Methylenblau, Kemika) do pojave boje na vanjskim otvorima glavnoga kanalića i akcesornih korijenskih kanalića. Time je stečena predodžba o njihovoj broju i položaju. Nakon toga orijentacijskog postupka i određivanja broja otvora učinjeni su uzdužni presjeci svih zuba i dobiven je jasan pregled endodontskog prostora svakoga zuba.

Uzdužni presjeci zuba načinjeni su na sljedeći način:

Kroz trepanacijski otvor uveden je korijenski proširivač /Kerr # K - 10/. Cilindričnim dijamantnim brusilom (Horico, # FG 110014), koje je spojeno na turbinski nastavak, odrezano je tvrdo zubno tkivo uzdužnim rezom u buko-oralnom smjeru. Takvim je postupkom prikazan korijenski kanal cijelom dužinom. Ostaci su pulpnog tkiva uklonjeni i dobiveni su čisti, metilenskim modrilom obojeni endodontski prostori zuba.

Uzorci su promatrani stereomikroskopom (Eschenbach Stereo) pod povećanjem 10x i 15x. Pomičnim mjerilom (MEBA), pod povećanjem određena je udaljenost pojedinih otvora od vrška korijena.

Rezultati

- Čestoća otklona glavnoga foramena određena stereomikroskopom.

Čestoća devijacije glavnoga foramena od anatomskog apeksa iznosi 50%. Najveća čestoća je u donjim trajnim očajnicima (66,6%), zatim u donjim trajnim središnjim sjekutićima (50%), a najmanja čestoća je u donjim trajnim lateralnim sjekutićima (35,7%) (Tablica 1).

Tablica 1. Čestoća devijacije glavnoga foramena

Table 1. Deviation frequency of the main foramen

Zub	Ukupan broj zuba	Broj zuba s devijacijom	Postotak od ukupnog broja
donji trajni središnji sjekutić	20	10	50%
donji trajni lateralni sjekutić	14	5	35,7%
donji trajni očajnik	12	8	66,6%

- Ni u jednom pregledanom uzorku glavni foramen nije bio udaljen od anatomskog apeksa više od 1 milimetar.

Prosječna vrijednost udaljenosti foramena od anatomskog apeksa jest 0,35 mm.

- Jedan ili nekoliko akcesornih kanalića nađeni su u 20 /43,5%/ pregledanih uzoraka (Tablica 2).

Tablica 2. Zubi s jednim kanalićem i s dva akcesorna kanalića

Table 2. Teeth with one and two accessory canals

Zub	Jedan akcesorni kanalić	%	Dva ili više akcesornih kanalića	%	Ukupno
11,21	3	27,3	3	33,3	6
12,22	4	36,4	3	33,3	7
13,23	4	36,4	3	33,3	7

Rasprava

Mnogi su autori proučavali asimetriju glavnoga foramena i čestoću pojave akcesornih kanalića (1,5-14).

Osim asimetrije i čestoće istraživan je i smjer devijacije, karakterističan za određenu skupinu zuba. Levy i Glatt (5), Burch i Hulen (6) u svojim istraživanjima zaključuju da je najčešći smjer devijacije apeksnog otvora u donjih inciziva, labijalno, te nešto manje lingvalno. Blašković-Šubat i sur. (15) kompjutorski rekonstruiraju tok korijenskoga kanala, pa na trodimenzijskoj slici možemo bolje razumijeti i mogući smjer devijacije.

Levy i Glatt (5) objavili su da je čestoća devijacije 66,4% (od toga labijalno ili lingvalno). Green (7) je ustvrdio da je odklon apeksnoga foramena od apeksa u sjekutića u 69% zuba. Kuttler (8) je u dva istraživanja pronašao da je postotak devijacije 74% (1955), te u suradnji s Pinedom (1972,9) 83%. Na uzorku od 230 zuba Blašković-Šubat i sur. (10) pronašli su devijaciju u 76% slučajeva. Palmer i sur. (11) na temelju istraživanja zaključili su da je frekvencija devijacije u gornjih inciziva 70%, očnjaka 73%, donjih inciziva 67% te u donjih očnjaka 55%; Teo i sur. (12) pronašli su da je frekvencija devijacija 46%. Rezultati dobiveni u ovom istraživanju dijelomice se podudaraju s gore spomenutim. Razlike u objavljenim podacima mogu se protumačiti različitim postupcima i materijalom koji se upotrebljava za istraživanje.

Prosječna udaljenost glavnoga foramena od anatomske vrška iznosi 0,35% mm, što se slaže s nekim prosječnim vrijednostima pri devi-

jaciji glavnoga foramena, koje su objavili mnogi autori (Green - 0,29-0,43 mm (7); Teo i sur. 0,35 mm (12); Dummer i sur. 0,38 mm (13); a odstupa od vrijednosti (Burch i Hulen - 0,46-0,62 mm (6); Kuttler - 0,529-0,659 mm (8); Blašković-Šubat i sur. 0,99 mm (10); Palmer i sur. 0,73 mm (11).

Čestoću pojave akcesornih kanalića ispitali su mnogobrojni autori. Među njima spomenimo istraživanje Hessa (16) koji je na velikom uzorku od 1790 zuba pronašao akcesorne kanaliće u gornjim sjekutićima (22%), gornjim očnjacima (18), donjim sjekutićima (10%) i u donjim očnjacima (12%). Kirkham (1) je pronašao na uzorku od 100 donjih zuba (sjekutići - 10%, očnjaci - 18%), a Rubach i Mitchell su na uzorku od 74 zuba pronašli akcesorne kanaliće u 45% slučajeva. Mi smo ustanovili da je čestoća pojave akcesornih kanalića donjih prednjih zuba 43,5%.

Zaključak

Akcesorni kanalići donjih prednjih zuba na apeksnoj trećini korijena zuba zastupljeni su u 43,5% slučajeva.

Devijacija glavnoga foramena od anatomske vrška korijena pronađena je u 50% slučajeva.

Prosječna udaljenost glavnoga foramena od vrha korijena iznosi 0,35% mm.

Asimetrija glavnoga otvora i pojava akcesornih kanalića korijenova donjih trajnih prednjih zuba je česta pojava o kojoj treba voditi računa u endodontskom liječenju zubne pulpe.

ACCESSORY ROOT CANALS IN THE APEX THIRD OF LOWER PERMANENT INCISORS AND CANINES

Summary

We investigated deviation of the major apical foramen from the anatomical apex, occurrence, number of accessory canals and distance of the main apex foramen from root apex. The study included 46 lower permanent incisors and canines, formerly extracted, cut to slices and examined with stereomicroscope and removable scale. The purpose of the study was to determine deviation frequency of the main apex foramen, its distance from root apex and occurrence of accessory canals in the apex third of the root. Accessory canals were found to occur in 43.5% of the cases in the apex third of the root. The frequency of the deviation was 50%, whereas the mean distance between the deviation of the major foramen and the anatomical root apex was 0.35 mm.

Key words: *accessory canals, foramen deviation, apex*

Adresa za dopisivanje:
Address for correspondence:

Dr. Paris Simeon
Zavod za dentalnu
patologiju
Stomatološki fakultet
Sveučilišta u Zagrebu
Gundulićeva 5
10000 Zagreb

Literatura

- KIRKHAM D. The location and incidence of accessory pulpal canals in periodontal pockets. *J Am Assoc.* 1975; 91:353-356.
- ŠUTALO J. Investigation of the endodontic space in maxilla of the first permanent molars. *Acta Stomatol Croat* 1983; 17(4):271-278.
- BASTING G. Anatomie und Behandlung der Wurzelkanäle. *Quintessence Int.* 1986; 8:1351-1355.
- PETERS L B. Preparation der endodontischen Zugangskavitat und Herstellung der Kanäle (Schneidezahne und Eckzahne). *Endodontie.* 1991; 1:57-64.
- LEVY A B, GLATT L. Deviation of the apical foramen from the radiographic apex. *J N J Dent Soc.* 1970; 41:12-13.
- BURCH J G, HULEN S. The relationship of the apical foramen to the anatomic apex of the tooth root. *Oral Surg Oral Med Oral Pathol.* 1972; 34:262-268.
- GREEN D. A stereomicroscopic study of the root apices of 400 maxillary and mandibular anterior teeth. *Oral Surg Oral Med Oral Pathol.* 1956; 9:1224-1232.
- KUTTLER Y. Microscopic investigation of root apices. *J Am Dent Assoc.* 1955; 50:544-552.
- PINEDA F, KUTTLER Y. Mesiodistal and buccolingual roentgenographic investigation of 7725 root canals. *Oral Surg Oral Med Oral Pathol.* 1972; 33:101-110.
- BLAŠKOVIĆ-ŠUBAT V, MARIČIĆ B, ŠUTALO J. Assymetry of the root canal foramen. *Int Endod J.* 1992; 25:158-164.
- PALMER M J, WEINE F S, HEALEY H J. Position of the apical foramen in relation to endodontic therapy. *J Can Dent Assoc.* 1971; 37:305-308.
- TEO C S, CHAN N C, LOH H S. The position of the apical foramen of the permanent incisors. *AUst Dent J.* 1988; 33:51-55.
- DUMMER P M H, MCGINN J H, REES D G. The position and topography of the apical canal constriction and apical foramen. *Int Endod J.* 1984; 17:192-198.
- RUBACH W C, MITCHELL D F. Periodontal Disease, Accessory Canals and Pulp Pathosis. *J Periodontol.* 1965; 34-38.
- BLAŠKOVIĆ-ŠUBAT V, SMOJVER I, MARIČIĆ B, ŠUTALO J. A computerized method for the evaluation of root canal morphology. *Int Endod J.* 1995; 28:290-296.
- HESS W. The anatomy of the root canals of the teeth of the permanent dentition. *William, Wood and Co.* 1925; samo 8.

Kompjutorizirani postupak za istraživanje unutrašnje anatomije zuba

Višnja Blašković-Šubat
Ivica Smojver*

Stomatološki studij
Medicinski fakultet Rijeka
Strojarski fakultet Zagreb*

Computerized Method for Analysis of Root Canal Morphology (a Preliminary Report)

Sažetak

Uspješnost endodontskog liječenja temelji se, među ostalim na potankom poznavanju anatomije korijenskih kanala. U svezi s tim je i svrha ovoga istraživanja bila utemeljiti novi kompjutorski postupak kojim bi se omogućilo daljnje istraživanje unutrašnje građe zuba. Istraživanje je provedeno na jednokorijenskim humanim zubima. Sastojalo se je od pripreme uzoraka, konstrukcije mjerno-reznog uređaja, poprečnog rezanja korijena i optičkog očitavanja poprečnih presjeka te od kompjutorsko grafičke rekonstrukcije uzoraka.

Opisani postupak omogućuje opsežnu raščlambu anatomije endodontskih prostora zuba, vjernu trodimenzionalnu rekonstrukciju korijena i pripadajućega korijenskog kanala. Izgrađeni model može se slojevito raščlaniti na temelju uzdužnog i poprečnih presjeka.

Opisani bi se postupak, čini se, mogao primijeniti i u drugim granama stomatologije.

Ključne riječi: morfologija endodonta, kompjutorski postupak

Acta Stomatol. Croat.
1995; 29: 229—233

PRETHODNO
PRIOPĆENJE

Primljeno: 29. svibnja 1995.
Received: May, 29. 1995.

Uvod

Uspješnost endodontskog liječenja zasniva se na temeljitom poznavanju unutrašnje morfologije zuba (1). Do sada su provedena mnogobrojna istraživanja, ali anatomija i topografija endodontskog sustava još nisu posve istražene.

Anatomija zuba može se istraživati stereomikroskopskom i radiološkom raščlambom, te tehnikom demineralizacije zuba. Stereomikroskopska raščlamba omogućuje istraživanje samo vanjskih anatomsko-topografskih struktura. Radiološki postupak nije visoko pouzdan budući

da dentalni rendgenogram daje dvodimenzionalan prikaz trodimenzionalnog zuba i okolnih koštanih struktura. Tehnološki postupak demineralizacije može biti zamršen i dugotrajan. Ispitni uzorci podliježu određenom stupnju deformacije, a to dovodi u pitanje konačan rezultat i isključuje mogućnost morfometrijskog ispitivanja.

U posljednje se vrijeme morfologija zuba ispituje kompjutorskom tehnikom. Postupak koji predlažu Mayo i Montgomery (2) te Gullickson i Montgomery (3) nije ispunio očekivanja, pa se nije šire niti primjenjivao. Berutti (4) se koristi vrhunskom kompjutorskom opremom i uspijeva rekonstruirati samo cerviksnu i središnju korijensku tekućinu, ali mu manjka apeksna zona korijenskog kanala. Grafički model korijena i korijenskoga kanala ostvaruje samo na temelju pet poprečnih rezova što, čini se, ne može biti dovoljno za vjernu izgradnju ispitnog modela.

Svrha ovog rada bila je naći takav postupak koji bi omogućio iscrpno istraživanje vanjske i unutrašnje anatomije i topografije humanih zuba.

Materijal i postupci

U istraživanju se koristilo 10 korijenova humanih zuba koji su bili podijeljeni u dvije skupine. Uzorci prve skupine poslužili su za kompjutorsko grafičku rekonstrukciju završna 4 mm korijenskog kanala, a u drugoj je skupini grafički rekonstruiran korijen s korijenskim kanalom cijelom dužinom. Unosni podatci za informatičku obradu ostvareni su poprečnim rezanjem korijena i optičkim očitavanjem poprečnih presjeka korijena i korijenskog kanala. Poprečno rezanje učinjeno je mjernoreznim uređajem vlastite konstrukcije. Uređaj je bio napravljen od zubarskog nasadnika s okruglom dijamantnom pločicom i od mikrometarskog komparatora koji je omogućio kontrolu debljine svakoga poprečnog reza. Optičko očitavanje učinjeno je s pomoću stereopovećala u čijem je okularu bila mjerna mrežica s koordinatnim susta-

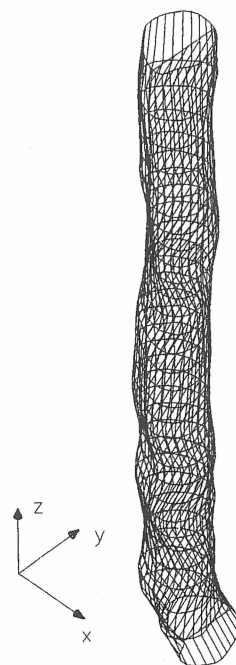
vom. Time je svaki poprečni rez definiran koordinatama "x" i "y", a debljina svakoga poprečnog reza bila je koordinata "z".

Apeksni segment korijenskog kanala, dužine 4 mm, rekonstruiran je na temelju 19 poprečnih rezova u kojima je debljina svakoga reza iznosila 0,2 mm (slika 1). Korijen s korijenskim kanalom grafički je rekonstruiran rezovima debljine 0,5 mm. Ukupan broj rezova zavisio je od ukupne dužine korijena (slika 3).

Za informatičku obradu upotrijebljeno je računalo IBM PC 486 DX 33 s 4 MB RAM-a, a kao software AutoCAD r 12. Da bi se automatiziralo grafičko iscertavanje ispitnog modela posebno je konstruiran dodatni kompjutorski program.

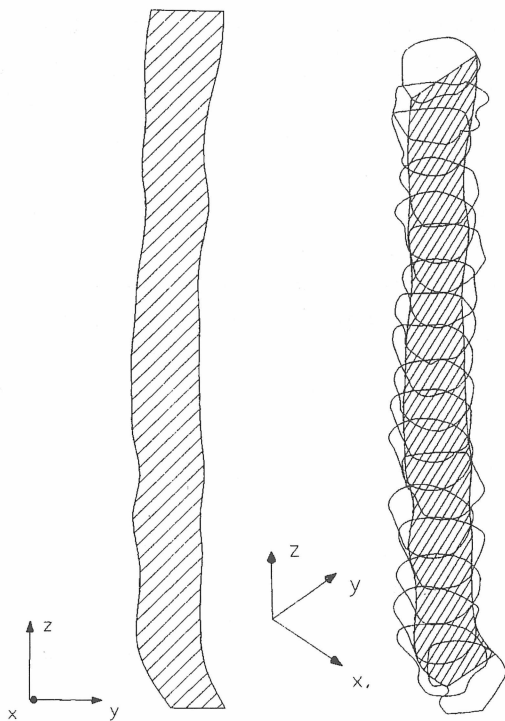
Rezultati

Kompjutorska obrada učitanih podataka omogućuje vjernu trodimenzionalnu rekonstrukciju apeksnoga kanalnoga segmenta (slika 1) i



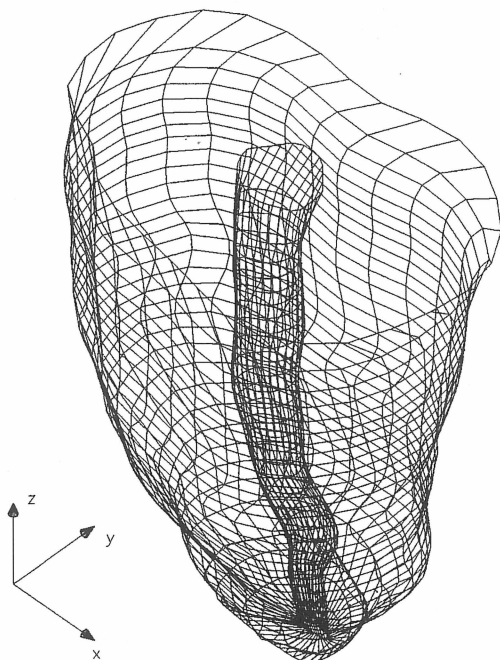
Slika 1. Trodimenzionalni model apeksnoga korijenskoga segmenta

Figure 1. Threedimensional model of apical root canal portion



Slika 2. Poprečni i uzdužni presjeci apeksnoga korijenskog segmenta

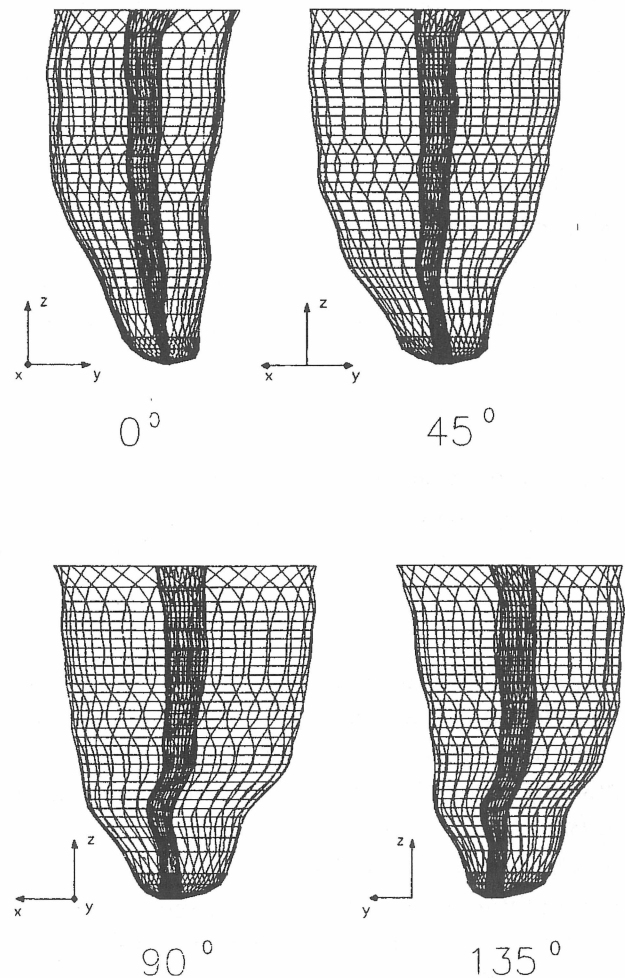
Figure 2. Longitudinal and transversal sections of apical root canal portion



Slika 3. Trodimenzionalni model korijena s korijenskim kanalom

Figure 3. Three-dimensional root model

korijena s korijenskim kanalom (slika 3). Tako dobiveni trodimenzionalni model može se uvećati, umanjiti i rotirati u bilo kojoj ravnini u prostoru, prema tome i proučiti s različitih stajališta (slika 4). Postupak omogućuje slojevitu raščlambu na temelju poprečnih i uzdužnih presjeka zuba (slika 2), te brzo i jednostavno izra-



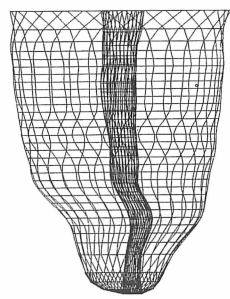
Slika 4. Prostorna rotacija modela korijena

Figure 4. Rotation of root model

čunavanje površine i opsega svakoga presjeka korijena i korijenskoga kanala što se zbog iregularnih oblika presjeka ne može ostvariti na neki drugi način (tablica 1).

Tablica 1. Površina i opseg poprečnih presjeka korijena i korijenskoga segmenta

Table 1. Area and perimeter of root and root canal cross-sections



BROJ POPREČNOG PRESJEKA	KORIJEJEN		KANAL	
	POVRŠINA [mm ²]	OPSEG [mm]	POVRŠINA [mm ²]	OPSEG [mm]
16	14.016	14.155	0.676	3.012
15	13.115	13.748	0.472	2.544
14	13.116	13.661	0.400	2.327
13	12.893	13.599	0.360	2.242
12	12.553	13.477	0.361	2.282
11	12.173	13.138	0.368	2.323
10	11.498	12.808	0.337	2.138
9	10.893	12.545	0.311	2.010
8	10.231	12.068	0.271	1.989
7	8.957	11.527	0.249	1.918
6	8.144	10.726	0.202	1.639
5	6.665	9.657	0.211	1.764
4	5.246	8.489	0.209	1.665
3	3.846	7.266	0.094	1.196
2	2.967	6.204	0.079	1.038
1	1.956	5.279	0.060	1.022

Δz = 0.4 mm - debljina poprečnog reza
 ☒ - najmanji iznos površine i opsega

Rasprava i zaključci

Unutrašnja anatomija zuba ispituje se različitim postupcima. Svaki od njih ima mnoge

prednosti, ali i neke nedostatke koji onemogućuju svestranu primjenu pojedinoga postupka. Tehnika demineralizacije zuba je dugotrajna i zamršena, stereomikroskopska raščlamba ne omogućuje analizu nutrine korijena. Radiološki postupak nije dovoljno pouzdan. čini se da prikazani kompjutorizirani postupak ujedinjuje prednosti i isključuje nedostatke spomenutih metoda. Tim se postupkom može napraviti vjerna trodimenzionalna rekonstrukcija korijena s korijenskim kanalom. Jednom rekonstruirani model može se potanko slojevito raščlaniti te ispitati eksterno i interno, pod bilo kojim kutom u prostoru i u bilo kojoj ravnini. Postupak omogućuje različite vidove morfometrijske raščlambе. Mogućnost rekonstrukcije apeksnoga segmenta stvara pretpostavke za buduća istraživanja topografije i anatomije apeksne kanalne trećine.

COMPUTERIZED METHOD FOR ANALYSIS OF ROOT CANAL MORPHOLOGY (a preliminary report)

Summary

There is no successful endodontic therapy without an intimate knowledge of the root canal morphology. The objective of this study was to develop a technique utilizing computer image processing, which would allow three-dimensional imaging of root canals.

The study included the preparation of samples, construction of a cutting-measuring device, sample resection, optical registration of cross sections and graphic computer-assisted sample reconstruction.

The described method allowed a three-dimensional graphic reconstruction of the experimental model. The rebuilt model could be transversally and longitudinally resected. The method may prove useful for external and internal study root morphology. With some modifications, it could be also used in other fields of dentistry.

Key words: root canal morphology, computerized method

Adresa za dopisivanje:
Address for correspondence:

Dr. Sc. Višnja Blašković-Šubat
Calvaria 7
51000 Rijeka

Literatura

1. INGLE J I. Endodontics. 3 izd. Philadelphia: Lea&Febiger, 1985.
2. MAYO C V, MONTGOMERY S. A computerized method for evaluating root canal morphology. J Endodon 1986; 12(1):2-7.
3. GULLICKSON D C, MONTGOMERY S. The study of root canal anatomy using digital image processing technique. J Endodon 1987; 13(4):158-63.
4. BERUTTI E. Computerized analysis of the instrumentation of the root canal system. J Endodon 1993;19(5):236-8.