

## Komplicirane infekcije mokraćnog sustava – urološki aspekti

### *Complicated Urinary Tract Infections - Urological Aspects*

**Nikola Knežević**

KBC Zagreb

Klinika za urologiju Medicinskog fakulteta Sveučilišta u Zagrebu

10000 Zagreb, Kišpatićeva 12

**Sažetak** *Komplicirane infekcije mokraćnog sustava (IMS) uz prisutnost strukturnih ili funkcionalnih abnormalnosti mokraćnog sustava od primarnog su urološkog interesa. Najčešće je potrebno aktivno urološko liječenje poremećaja urotrakta kako bi se postigla eradikacija infekcije te prevenirao nastanak recidiva. Brojne prirodene i stečene abnormalnosti mokraćnog sustava, koje dovode do opstrukcije odnosno usporavanja ili zastoja normalnog toka mokraće, mogu dovesti do razvoja kompliciranih IMS-a. U sklopu kompliciranih infekcija bubrega mogu nastati komplikacije i posebni klinički entiteti (pionefros, renalni apscesi, emfizematozni pijelonefritis, ksantogranulomatozni pijelonefritis) koji zahtijevaju hitno urološko liječenje pa i nefrektomiju zahvaćenog bubrega.*

**Ključne riječi:** *komplicirane infekcije mokraćnog sustava, abnormalnosti mokraćnog sustava, opstrukcija urotrakta, infekcije bubrega*

**Summary** *Complicated urinary tract infections (UTI) associated with structural or functional abnormality of the urinary tract are of the primary urological interest. Management of the urological abnormality is often necessary to cure UTI and to prevent recurrent infection. A wide variety of both congenital and acquired urinary abnormalities, which cause obstruction and stasis of urine flow, may lead to complicated UTI. Complicated urinary infections of the kidney may be associated with complications (pyonephrosis, renal abscesses, emphysematous pyelonephritis, xanthogranulomatous pyelonephritis) which require urgent urological treatment, including nephrectomy.*

**Key words:** *complicated urinary tract infection, abnormality of the urinary tract, urinary obstruction, kidney infection*

Komplicirane infekcije mokraćnog sustava (IMS) heterogena su skupina bolesti koje se međusobno razlikuju po etiologiji, a samim time i tijekom bolesti te potrebnim liječenjem. Prema Hrvatskim nacionalnim smjernicama antimikrobnog liječenja i profilakse infekcija mokraćnog sustava, komplicirane infekcije mokraćnog sustava (IMS) dijele se na: IMS muškaraca, komplicirane IMS uz prisutnost funkcionalnih ili anatomskih abnormalnosti urotrakta, bolničke IMS i IMS uz prisutnost stranog tijela (katetera), IMS u trudnoći i IMS u žena u postmenopauzi (1).

Komplicirane IMS uz prisutnost funkcionalnih ili anatomskih abnormalnosti urotrakta čine posebnu grupu jer je najčešće potrebno aktivno urološko liječenje kako bi se postigla eradikacija infekcije i prevenirao nastanak recidiva. Uz navedene poremećaje urotrakta češći je i razvoj komplikacija IMS-a. Težini kliničkih slika kompliciranih IMS-a pridonose i čimbenici povezani sa stanjem bolesnika: dijabetes, kronično bubrežno zatajenje, imunodefijencija te dob.

Opstrukcija mokraćnog sustava, odnosno usporavanje ili

zastoj normalnog toka urina, najvažniji je čimbenik koji pogoduje nastanku IMS-a. I sama IMS obično dovodi do pogoršanja već postojeće opstrukcije. Postoje različite podjele opstrukcija mokraćnog sustava. Opstrukcije mogu biti organske (kamenci) ili funkcionalne (neurogeni mokraćni mjehur). S obzirom na stupanj opstrukcije dijele se na djelomične i potpune. Osobito teške kliničke slike IMS-a mogu nastati kod potpunog zastoja mokraće. Prema lokalizaciji unutar mokraćnog sustava dijele se na opstrukcije gornjeg (ureter i bubrezi) te donjeg dijela urotrakta. Prema trajanju na kronične i akutne opstrukcije, a s obzirom na nastanak na prirodene (valvule uretre, stenozu pijeloureteralnog segmenta, vezikoureteralni refluks, neurogeni mokraćni mjehur) te stečene (kamenci, benigna hiperplazija prostate, tumori urotrakta, strikture). Prema lokalizaciji uzroka opstrukcije, na intrinzičke (uzrok je unutar urinarnog sustava) te ekstrinzičke, opstrukcija je posljedica kompresije izvana (retroperitonealna fibroza, povećanje retroperitonealnih limfnih čvorova, maligne bolesti zdjelice i retroperitoneuma, aberantne krvne žile). Uzroci opstrukcija mogu

biti i ijetrogeni. Pored uroloških dijagnostičkih postupaka i operacija, čest su uzrok i druge operacije u zdjelici i trbuhu (ginekologija, digestivna kirurgija) pri kojima može doći do ozljede i posljedične opstrukcije mokraćnog sustava (2-4).

U akutnoj fazi IMS-a, ako je prisutna opstrukcija mokraćnog sustava, potrebno je uspostaviti zadovoljavajuću drenažu urina. Na taj se način pored drenaže upalno promijenjenog urina postiže bolja prokrvljenost organa, a time se i povisuje koncentracija antibiotika u tkivima i urinu. Također, postiže se i prevencija trajnog oštećenja bubrega. Kod opstrukcije na razini donjeg dijela urotakta drenaža se najčešće uspostavlja uretralnim kateterom. Premda bi infektološki suprapubična derivacija urina bila bolja, pogotovo ako se očekuje duža potreba za derivacijom urina, preferira se postavljanje uretralnog katetera zbog jednostavnije izvedbe. Ako nije moguće postaviti uretralni kateter zbog strikture uretre, postavlja se suprapubična derivacija urina (cistostoma). I kod akutnog prostatitisa, ako postoji potreba za derivacijom urina, valja uspostaviti drenažu suprapubičnim pristupom. Postavljanje uretralnog katetera kontraindicirano je jer može pogoršati tijek bolesti i dovesti do nastanka komplikacija akutnog prostatitisa. Opstrukcije gornjeg dijela urotakta rješavaju se bilo postavljanjem ureteralnih stentova bilo perkutanom drenažom urina iz bubrega (nefrostoma). Urin dobiven postupcima drenaže potrebno je poslati na mikrobiološku analizu kako bi se mogla provoditi ciljana antimikrobna terapija u daljnjem liječenju (5, 6).

U sklopu kompliciranih IMS-a bubrega, pogotovo ako je opstrukcija prisutna duže vrijeme, mogu nastati komplikacije i posebni klinički entiteti koji zahtijevaju urološke operacije pa i odstranjenje bubrega kako bi se moglo postići izlječenje infekcija. Na razvoj komplikacija IMS-a treba posumnjati ako unutar 48-72 sata od početka liječenja ne dolazi do poboljšanja stanja bolesnika pogotovo u onih s dijabetesom ili imunodeficijencijom. Navedena su stanja od primarnog urološkog interesa pa će biti detaljnije prikazana.

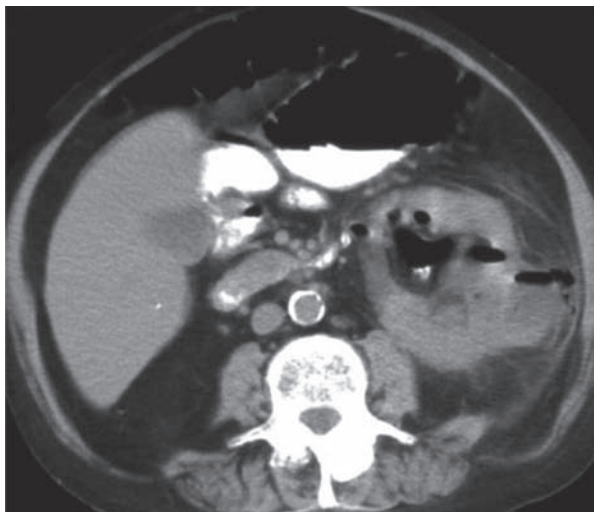
## Emfizematozni pijelonefritis

Emfizematozni pijelonefritis je akutna, nekrotizirajuća infekcija bubrežnog parenhima i perirenalnog tkiva izazvana uropatogenim mikroorganizmima koji iskorištavaju nekrotično tkivo kao supstrat, produciraju plin. Javlja se najčešće u dijabetičara, a često je prisutna i opstrukcija bubrega. Mortalitet emfizematoznog pijelonefritisa je i do 43%. Najčešći uzročnik je *E. coli*.

Emfizematozni pijelonefritis prezentira se klinički kao teški oblik pijelonefritisa kod kojeg unatoč otpočetom liječenju unutar 72 sata ne dolazi do poboljšanja stanja bolesnika, a često se stanje dalje pogoršava.

Glavna radiološka karakteristika emfizematoznog pijelonefritisa je nalaz mjehurića plina unutar parenhima bubrega i u perirenalnom prostoru. I na nativnim snimkama urotakta mogu se uočiti mjehurići plina unutar bubrega, ali se često zamijene s nalazom plina u crijevima. UZ-om se

također mogu uočiti mjehurići plina unutar bubrega. CT je najpouzdaniji u dijagnostici emfizematoznog pijelonefritisa jer se stječe uvid o proširenosti infekcije te zahvaćenosti perirenalnog prostora, mogući uzrok opstrukcije bubrega i stanje kontralateralnog bubrega (u 10% slučajeva zahvaćena su oba bubrega). Bolje formirani i lokalizirani mjehurići plina na CT-u upućuju na bolju prognozu emfizematoznog pijelonefritisa (slika 1) (7-9).



Slika 1. Emfizematozni pijelonefritis. CT lijevog bubrega s mjehurićima plina unutar kanalnog sustava bubrega, parenhima bubrega te u perirenalnom prostoru (7)

S obzirom na teško opće stanje bolesnika u početku je potrebno provoditi mjere intenzivnog liječenja uz regulaciju dijabetesa te rješavanje opstrukcije bubrega ako je prisutna. Nakon stabilizacije bolesnika potrebno je učiniti nefrektomiju koja može biti tehnički otežana zbog prisutnih upalnih promjena (8, 9).

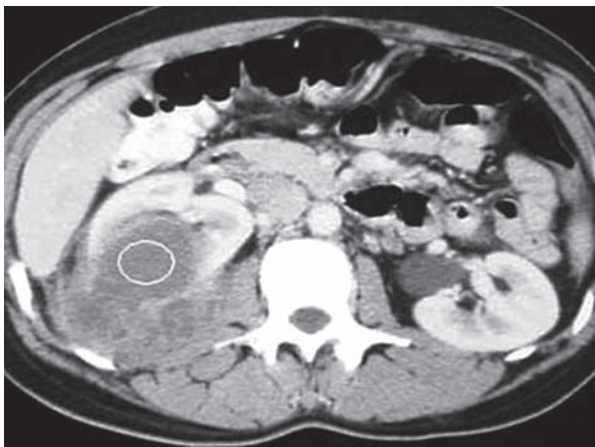
## Renalni apscesi

Renalne apscese s obzirom na njihovu lokalizaciju dijelimo na renalne, perirenalne i pararenalne apscese. Same renalne apscese prema lokalizaciji unutar parenhima bubrega dijelimo na kortikalne apscese (karbunkul bubrega) te kortikomedularne apscese. Kortikalni apscesi posljedica su hematogenog širenja infekcije, dok kortikomedularni apscesi nastaju ascendentnim putem. Ranije je najčešći uzročnik kortikalnih apscesa bio stafilokok, dok danas kod obje lokalizacije dominiraju gram-negativne bakterije. Renalni su apscesi najčešće solitarni (10,11).

Klinička prezentacija ovisi o lokalizaciji apscesa. Uz febrilitet, tresavicu i boli u lumbalnoj regiji zahvaćenog bubrega kod kortikalnih apscesa nisu prisutne polakisdizuričke tegobe i nalaz urina ne upućuje na upalu jer kortikalni apscesi ne komuniciraju s kanalnim sustavom. Kortikomedularni apscesi udruženi su s patološkim nalazom urina i često su prisutne smetnje s mokrenjem. Širokom upotrebom UZ-a

dan danas se dijagnoza renalnog apscesa uspostavlja relativno rano u tijeku bolesti. CT je potreban radi potvrde UZ nalaza i dodatnih informacija o samom apscesu (točnija lokalizacija i veličina, stupanj razvoja apscesa) (7).

Ovisno o veličini apscesa donosi se odluka o metodi liječenja. Samo primjenom antibiotika mogu se pokušati liječiti apscesi do 3 cm veličine. Ako je veličina apscesa 3-5 cm, preporučuje se perkutana drenaža apscesa. Iznad 5 cm potrebna je operacija radi opsežnije drenaže apscesa. Na izbor liječenja utječu i prisutni rizični čimbenici samog bolesnika (dijabetes, imunodeficijencija, dob) tako da se i pri apscesima manjim od 5 cm može pristupiti otvorenoj drenaži. Za vrijeme liječenja potrebno je redovito praćenje bolesnika i ako 48-72 sata izabranim oblikom liječenja ne dolazi do poboljšanja stanja bolesnika, potrebna je reevalucija bolesti i najčešće izbor invazivnijeg oblika liječenja. Reevalucija je potrebna kako bi se na vrijeme dijagnosticirao i razvoj perirenalnog odnosno pararenalnog apscesa (slika 2).



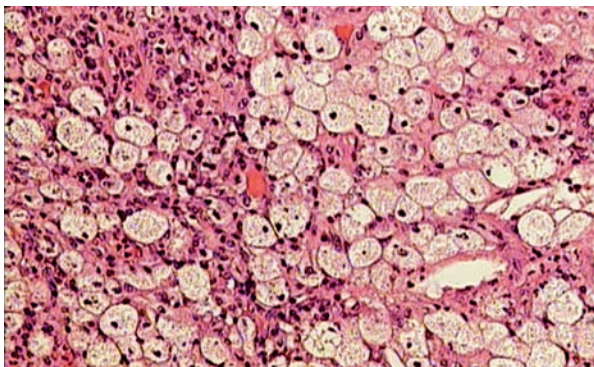
Slika 2. Perirenalni apsces. CT desnog bubrega s prikazom perirenalnog apscesa koji je nastao širenjem renalnog apscesa u perirenalni prostor (7)

Perirenalni apsces označava da je infekcija unutar Garotine (bubrežne) ovojnice, a pararenalni apsces da se infekcija proširila i izvan Garotine ovojnice. Perirenalni apscesi mogu nastati kao posljedica hematogene infekcije ili pak širenjem infekcije iz bubrega, što je češće (slika 2), dok pararenalni apscesi mogu nastati i širenjem infekcije iz drugih organa (crijevo, pankreas) u pararenalni prostor. Mortalitet perirenalnih i pararenalnih apscesa dosta je visok (i do 50%) zbog relativno kasno postavljene dijagnoze i time odgođenog liječenja, otvorene kirurške drenaže. CT je ključan u dijagnostici radi utvrđivanja opsega bolesti i udruženih bolesti bubrega (kamenci) (10, 11).

### *Ksantogranulomatozni pijelonefritis*

Ksantogranulomatozni pijelonefritis rijetka je kronična upala bubrega koja postupno dovodi do razaranja bubrežnog parenhima. Primarni etiološki faktor jest opstrukcija

bubrega kamencima te nakon toga kronična infekcija opstruiranog bubrega. Pri tome dolazi do postupnog razaranja tkiva bubrega i nakupljanja lipida u makrofagima (ksantomske stanice) (slika 3). U početku je upalom i formiranjem granuloma zahvaćeno perikalicealno tkivo, da bi kasnije upalom bio zahvaćen čitav parenhim bubrega. U daljnjem tijeku bolesti upala se širi u perirenalni prostor, a širenjem u pararenalni prostor mogu biti zahvaćeni i intraabdominalni organi. S obzirom na prisutnost kamenaca uz *E. coli* često je uzročnik infekcije i *Proteus* (12, 13).



Slika 3. Ksantogranulomatozni pijelonefritis. Mikroskopski preparat tkiva bubrega sa ksantogranulomatoznom upalom. Vide se brojni pjenušavi makrofagi ispunjeni lipidima (ksantomske stanice) (hemalaun-eozin, x400). Izvor: Klinički zavod za patologiju, KBC Zagreb

Uobičajena klinička prezentacija je dugotrajni febrilitet, bol u lumbalnoj regiji zahvaćene strane, gubitak tjelesne težine, perzistirajuća bakteriurija te anemija. U 65% bolesnika palpira se povećan bubreg. Nema jasnih radioloških karakteristika koje bi upućivale na ksantogranulomatozni pijelonefritis tako da je dijagnoza otežana, najčešće se postavlja tek postoperativno patohistološkom analizom. Radiološki se opisuju povećan bubreg, kamenci i dilatirani kaliksi. Pored promjena na bubrežima mogu se uočiti i promjene na drugim strukturama u retroperitoneumu. Diferencijalnodijagnostički najteže je razlikovati ksantogranulomatozni pijelonefritis od pionefrosa (7).

U liječenju ksantogranulomatoznog pijelonefritisa potrebno je učiniti nefrektomiju. Samo drenaža uz primjenu antibiotika nije dostatna kako bi se postiglo izlječenje. Nefrektomija je izrazito tehnički otežana zbog kroničnih upalnih promjena, pogotovo ako upala više nije ograničena samo na parenhim bubrega, nego su zahvaćene i okolne strukture. Važno je operacijom odstraniti sve upalne promijenjeno tkivo kako bi se prevenirao nastanak recidiva i formiranja kutanih fistula. Ksantogranulomatozni pijelonefritis povezan je i s nastankom karcinoma bubrega i urotela te je potrebno i tomu posvetiti pozornost prilikom liječenja (12, 13).

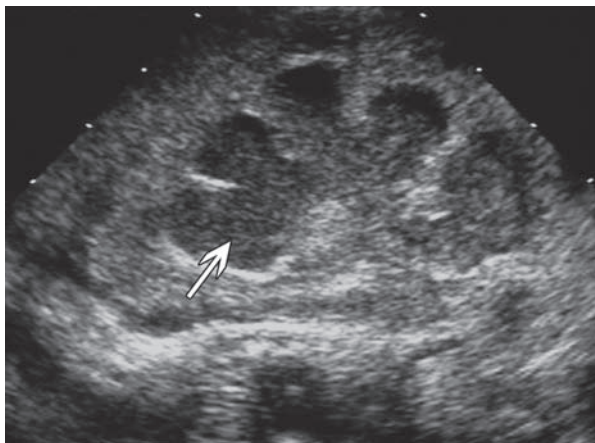
### *Pionefros*

Pionefros je gnojna infekcija opstruiranog bubrega. Uobičajena prezentacija je teža klinička slika akutnog pijelone-



fritisa. Razvoj pionefrosa najčešće je povezan s potpunom opstrukcijom kanalnog sustava tako da često nisu prisutni simptomi od strane donjeg dijela urinarnog trakta (polakidizurija) te nalaz sedimenta urina može biti uredan. Ako je uzrok opstrukcije kamenac, anamnestički se navode renalne kolike koje su prethodile pojavi febriliteta.

UZ je dostatan za postavljanje dijagnoze pionefrosa. Patognomoničan je nalaz upalnih naslaga unutar dilatiranoga kanalnog sustava bubrega, osobito u donjim skupinama čašica bubrega (slika 4) (7).



Slika 4. Pionefros. UZ prikaz dilatiranoga kanalnog sustava bubrega gotovo u cijelosti ispunjenog upalnim naslagama (7)

U akutnoj fazi potrebno je što prije uspostaviti drenažu urina iz zahvaćenog bubrega, preferira se drenaža perkutanom nefrostomom. Na taj se način prevenira daljnje oštećenje bubrega, postiže bolja prokrvljenost bubrega, a time se i povećava koncentracija antibiotika u tkivu bubrega i urinu (6).

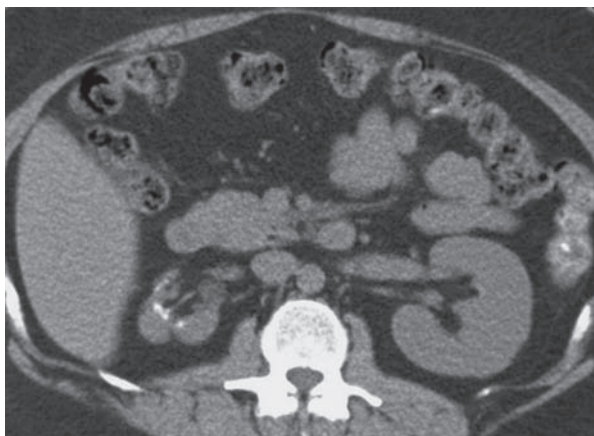
Nakon sanacije akutne faze potrebno je učiniti dodatnu dijagnostičku obradu kako bi se procijenio stupanj oštećenja bubrega i dijagnosticirao uzrok opstrukcije. Ako je nastupilo trajno oštećenje bubrega, potrebno je učiniti nefrektomiju nakon poboljšanja općeg stanja bolesnika. Uz očuvanu funkciju bubrega cilj je liječenja uklanjanje uzroka opstrukcije te se tako prevenira nastanak recidiva (6, 14).

## Kronični pijelonefritis

Kronični pijelonefritis posljedica je ponavljanih infekcija bubrega koje dovode do stvaranja ožiljaka i progresivne atrofije bubrega i posljedičnoga gubitka funkcije zahvaćenog bubrega. Oštećenja bubrega u tijeku IMS-a ovise o dobi bolesnika, odnosno o stupnju zrelosti bubrega. Akutne, nekomplicirane infekcije bubrega u odraslih najčešće ne dovode do stvaranja ožiljaka i oštećenja funkcija bubrega. Ako je prisutna opstrukcija bubrega, ponavljane infekcije mogu dovesti do trajnog oštećenja bubrega i kod odraslih. Ponavljane IMS u djece (osobito u prve 4 godine života)

češće uzrokuju stvaranje ožiljka i dovode do razvoja kroničnog pijelonefritisa, pogotovo ako su udružene s vezikoureteralnim refluksom (VUR) (15, 16).

Klinička dijagnoza kroničnog pijelonefritisa postavlja se radiološkim nalazom malenog atrofičnog bubrega s dilatiranim kaliksima (slika 5). Navedeni radiološki nalaz može biti posljedica i drugih etioloških čimbenika koji dovode do progresivnog oštećenja bubrega te to otvara kontroverze oko uporabe samog naziva kroničnog pijelonefritisa (rasprava o tome prelazi okvire ovog prikaza). Anamnestički podaci o recidivima IMS-a (osobito u djetinjstvu) te pridružene anomalije mokraćnog sustava mogu upućivati na to da su promjene na bubrežima posljedica recidivirajućih infekcija (7, 15, 16).



Slika 5. Kronični pijelonefritis. CT desnog bubrega koji je malen, atrofičan s dilatiranim kaliksima te kalcifikacijama (7)

S obzirom na to da je kronični pijelonefritis terminalni stadij bolesti, aktivnim urološkim liječenjem anomalija, koje su mogle pridonijeti njegovu razvoju, ne može se prevenirati progresivni gubitak bubrežne funkcije. Cilj urološkog liječenja trebao bi biti prevencija razvoja kroničnog pijelonefritisa. Potrebno je na vrijeme prepoznati, osobito u djece, funkcionalne ili anatomske abnormalnosti urinarnog trakta te učiniti korektivne zahvate kako bi se preveniralo trajno oštećenje bubrega (15, 16).

Nefrektomija atrofičnih bubrega indicirana je ako su prisutni recidivi urinarnog infekta, VUR u zahvaćeni bubreg, nefrolitijaza te hipertenzija.

## Zaključak

Komplicirane infekcije mokraćnog sustava (IMS) uz prisutnost strukturnih ili funkcionalnih abnormalnosti mokraćnog sustava čine posebnu skupinu jer je najčešće potrebno aktivno urološko liječenje da bi se postigla eradikacija infekcije i prevenirao nastanak recidiva. Na kompliciranu IMS treba posumnjati ako 48-72 sata od početka antimikrobnog liječenja ne dolazi do poboljšanja, pogotovo u bolesnika s rizičnim čimbenicima (dijabetes, imunodefijenci-

ja). Širokom primjenom UZ danas se puno ranije dijagnostičiraju komplikirane IMS i poduzima odgovarajuće urološko liječenje. U akutnoj fazi najvažnije je osigurati odgovarajuću drenažu urina iz opstruiranoga mokraćnog sustava. Komplikirane infekcije bubrega mogu dovesti do razvoja

komplikacija i posebnih kliničkih entiteta (pionefros, renalni apscesi, emfizematozni pijelonefritis, ksantogranulomatozni pijelonefritis) koji zahtijevaju hitno urološko liječenje pa i nefrektomiju.

## Literatura

1. ŠKERK V, TAMBIĆ ANDRAŠEVIĆ A, ANDRAŠEVIĆ S i sur. ISKRA smjernice antimikrobnog liječenja i profilakse infekcija mokraćnog sustava – hrvatske nacionalne smjernice. Liječ Vjesn 2009;131:105-18.
2. NGUJEN HT, KOGAN BA. Upper urinary tract obstruction: experimental and clinical aspects. Br J Urol 1998;81(Supl 2):13-19.
3. AGRAWAL S. Vesicoureteral reflux and urinary tract infections, Curr Opin Urol 2000;10:587-95.
4. BOWER WF, YIP SK, YEUNG CK. Dysfunctional eliminations symptoms in childhood and adulthood. J Urol 2005;174:1623-7.
5. UPPOT RN. Emergent nephrostomy tube placement for acute urinary obstruction, Tech Vasc Interv Radiol 2009;12:154-61.
6. RAMSEY S, ROBERTSON A, ABLETT MJ, MEDIGNS R, HOLINS GW, LITTLE B. Evidence-based drainage of infected hydronephrosis secondary to ureteric calculi. J Endourol 2010;24:185-9.
7. CRAIG WD, WAGNER BJ, TRAVIS MD. Pyelonephritis: radiologic-pathologic review. Radiographics 2008;28:255-77.
8. TANG HJ, LI CM, YEN MJ i sur. Clinical characteristic of emphysematous pyelonephritis. J Microbiol Immunol Infect 2001;34:125-30.
9. PONTINAR, BARNES RD. Current management of emphysematous pyelonephritis. Nat Rev Urol 2009;6:272-9.
10. DEMBRY LV, ANDRIOLE VT. Renal and perirenal abscess. Infect Dis Clin North Am 1997;11:663-80.
11. SECIL M, GULCU A, GOKTY AY, CELEBI I. Renal corticomedullary abscess. J Emerg Med 2007;32:119-21.
12. LI L, PARWANI AV. Xanthogranulomatous pyelonephritis. Arch Pathol Lab Med 2011;135:671-4.
13. KOREKS F, FAVORETTO RL, BROGILO M, SILVA CA, CASTRO MG, PEREZ MD. Xanthogranulomatous pyelonephritis: clinical experience with 41 cases. Urology 2008;71:178-80.
14. LUCAN M, ICOB G, LUCAN G, YOHANNES P, ROTARIU P. Retroperitoneoscopic nephrectomy v classic lumbotomy for pyonephrosis. J Endourol 2004;18:215-9.
15. WENNERSTROM M, HANSSON S, JODAL U, STOKLAND E. Primary and acquired renal scarring in boys and girls with urinary tract infection. J Pediatr 2000;136:30-4.
16. MATTO TK. Vesicoureteral reflux and reflux nephropathy. Adv Chronic Kidney Dis 2011;18: 48-54.

### Adresa za dopisivanje:

Dr. sc. Nikola Knežević, dr. med.

KBC Zagreb

Klinika za urologiju Medicinskog fakulteta Sveučilišta u Zagrebu

10000 Zagreb, Kišpatičeva 12

e-mail: nknezevic5@yahoo.com

### Primljeno/Received:

12. 2. 2012.

February 12, 2012

### Prihvaćeno/Accepted:

15. 2. 2012.

February 15, 2012