

## KLINIČKO-EPIDEMIOLOŠKA ANALIZA MELANOMA ŽILNICE U SPLITSKOM PODRUČJU U HRVATSKOJ

PETAR IVANIŠEVIĆ, LOVRO BOJIĆ<sup>1</sup>, SNJEŽANA TOMIĆ<sup>2</sup>, KAJO BUĆAN<sup>1</sup>, MILAN IVANIŠEVIĆ<sup>1</sup>,  
MLADEN LEŠIN<sup>1</sup>, IVNA PLEŠTINA-BORJAN<sup>1</sup> i ROBERT STANIĆ<sup>1</sup>

*Medicinski fakultet Sveučilišta u Splitu, <sup>1</sup>Klinika za očne bolesti i <sup>2</sup>Klinički zavod za patologiju, sudsku medicinu i  
citologiju, Klinički bolnički centar Split, Split, Hrvatska*

Melanom žilnice je najčešći primarni maligni tumor oka u odraslih. Cilj rada je ispitivanje epidemioloških značajki melanoma žilnice u Splitsko-dalmatinskoj županiji od 1990. do 2009. godine. U ovoj su retrospektivnoj studiji uporabljeni podaci 46 bolesnika iz medicinske dokumentacije Klinike za očne bolesti KBC-a Split. Broj stanovnika županije iz popisa stanovništva 2001. godine bio je 463.676. Incidencija melanoma žilnice iznosila je 0,49 na 100 tisuća stanovnika što je između vrijednosti incidencije sjeverne i južne Europe. Melanom žilnice najčešće se javlja u 7. desetljeću života. Prosječne dimenzije melanoma žilnice (baza x visina) bile su 13,4 x 8,0 mm. Patohistološki nalaz po Callenderovoj klasifikaciji pokazao je sljedeće vrste melanoma: vretenasti 40%, epitelioidni 8% i miješani 52%. Najčešća provedena terapija bila je enukleacija (47,8%), zatim brahiterapija (28,3%) što znači da bolesnici relativno kasno dolaze na pregled, tj. kada melanom žilnice uznapreduje svojom veličinom. Splitsko-dalmatinska županija ima stanovnika gotovo 1/10 Hrvatske; može se pretpostaviti da se godišnje otkrije oko 25 novih slučajeva malignog melanoma žilnice u Hrvatskoj. Za rano otkrivanje bolesti potrebni su redoviti i kompletni oftalmološki pregledi posebno presbiopne populacije. Ovo je istraživanje važno zbog bolje evaluacije bolesti i boljeg planiranja oftalmološke službe u rješavanju te teške očne bolesti.

**Cljučne riječi:** melanom žilnice, epidemiologija, splitsko područje, Hrvatska

**Adresa za dopisivanje:** Petar Ivanišević, dr. med.  
Stonska 10  
21 000 Split, Hrvatska  
E-pošta: mcpero@xnet.hr

### UVOD

Melanom žilnice je najčešći primarni maligni tumor oka u odraslih. Od melanoma srednje očne ovojnice više od 85% slučajeva otpada na melanom žilnice, a ostatak na melanom zrakastog tijela i šarenice (1,2). Vrlo često izaziva pad vida i gubitak oka s relativno visokim mortalitetom. Melanom žilnice je najučestaliji nekutani melanom i čini gotovo 1/5 svih dijagnosticiranih melanoma. Incidencija melanoma žilnice kreće se od 1 do 11 na 1 milijun stanovnika i ovisi o nizu čimbenika kao što su rasa, pigmentacija, insolacija, genetika (3,4). Cilj ovog rada je ispitati epidemiološke značajke malignog melanoma žilnice splitske regije i usporediti ih s drugim studijama. Posebno će se ispitati incidencija melanoma žilnice splitske regije u Hrvatskoj u odnosu na na geografsku širinu drugih europskih zemalja.

### ISPITANICI I METODE

Tijekom 20 godina, tj. od 1990. do 2009. godine na Klinici za očne bolesti KBC-a Split hospitalizirano je 53 bolesnika s malignim melanomom srednje očne ovojnice od kojih su 46 imali melanom žilnice.

U ovoj su retrospektivnoj studiji uporabljeni podaci iz medicinske dokumentacije Očne klinike isključivo bolesnika s područja Splitsko-dalmatinske županije.

Ispitala se incidencija, dob, spol, vidna oština, komplikacije, dimenzije, metastaze, patohistološki nalaz, primijenjena terapija bolesnika s melanomom žilnice.

Prilikom dijagnostike melanoma žilnice rabljene su

sljedeće pretrage: oftalmoskopija, ispitivanje vidne oštine, mjerenje očnog tlaka, iv. fluoresceinska angiografija, ultrazvuk oka i orbite, CT i MR orbite.

Za dijagnostiku eventualnih udaljenih metastaza svi su bolesnici podvrgnuti dodatnim pretragama: ultrazvuk abdomena, jetreni funkcionalni testovi, rtg pluća i scintigrafija kostiju.

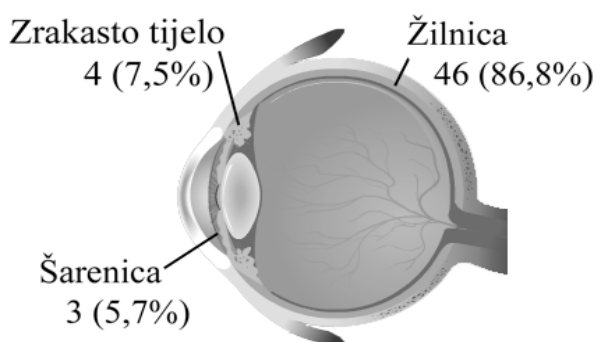
Podaci o stanovništvu Splitsko-dalmatinske županije uzeti su iz popisa stanovništva iz 2001. godine, kada je bilo 463.676 stanovnika (226.131 muškaraca i 237.545 žena)(5).

Za statističku obradu podataka korištena je deskriptivna statistika i  $\chi^2$ -test. Vrijednost  $p < 0,05$  smatrana je statistički značajnom. *Confidence interval* (CI) koristio se za incidenciju, a relativni rizik se izračunavao na razini 95%. Rezultati su izražavani kao aritmetička sredina  $\pm$  standardna devijacija.

## REZULTATI

Melanom srednje očne ovojnice bio je lokaliziran na žilnici u 46 (86,8%) bolesnika, na zrakastom tijelu u 4 (7,5%) bolesnika, a na šarenici u 3 (5,7%) bolesnika (sl. 1).

Ni u jednog bolesnika nije bila pozitivna obiteljska anamneza na maligni melanom srednje očne ovojnice.

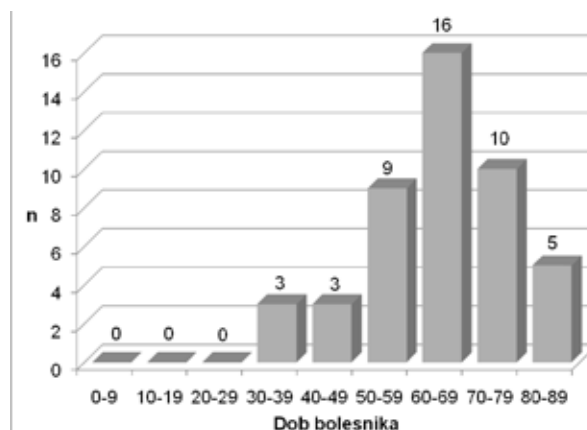


Sl. 1. Učestalost melanoma prema lokalizaciji na srednjoj očnoj ovojnici

Prosječna godišnja incidencija malignog melanoma srednje očne ovojnice u Splitsko-dalmatinskoj županiji u razdoblju od 1990. do 2009. godine iznosila je 0,57 na 100 tisuća stanovnika, a incidencija melanoma žilnice 0,49 na 100 tisuća stanovnika (muškarci 0,53, žene 0,46). Nema statistički značajne razlike

u incidenciji melanoma žilnice između muškaraca i žena ( $\chi^2=0,1$ ,  $p=0,753$ ).

Najčešća pojava malignog melanoma žilnice bila je u 7. desetljeću života. Prosječna dob bolesnika s melanomom žilnice bila je  $63,4 \pm 13,1$  (CI 95% 59,5-67,3). Najmlađi bolesnik imao je 32, a najstariji 84 godine (sl. 2).



Sl. 2. Raspodjela melanoma žilnice prema dobi

Maligni melanom žilnice podjednako se javio u oba spola s nešto većom učestalošću u muškog spola u odnosu na ženski spol 52,2% : 47,8% odnosno u omjeru 1,1 : 1.

Pri postavljanju dijagnoze malignog melanoma žilnice vidna oština u 46 bolesnika bila je sljedeća: 5 bolesnika bilo je slijepo, 4 su imala osjet svjetla, 4 su vidjeli mahanje ruke pred okom, 9 ih je imalo vidnu oštrinu od 1/60 do 5/60, 11 je imalo vidnu oštrinu 6/60-6/18, a 13-orici je vidna oština bila 6/12-6/6 (28,3%). 4 (8,7%) bolesnika su imali vidnu oštrinu 6/6 (tablica 1).

Tablica 1.

Vidna oština u trenutku postavljanja dijagnoze

Vidna oština	n	%
Amauroza	5	10,8
Osjet svjetla	4	8,7
MRPO	4	8,7
1/60-5/60	9	19,6
6/60-6/18	11	23,9
6/12-6/6	13	28,3
Ukupno	46	100,0

Glavni očni simptom bio je pad vida u 29 bolesnika (63,1%); 4 (8,7%) bolesnika je imalo ispad vidnog polja odnosno zavjesu pred okom; 3 (6,5%) bolesnika su imala bolove oka, a bljeskove i mutnine ispred oka 6 (13,0%); 4 (8,7%) bolesnika su bila asimptomatska (tablica 2).

Tablica 2.

*Prikaz najčešćih očnih simptoma pri postavljanju dijagnoze melanoma žilnice*

Simptomi	n	%
Pad vida	29	63,1
Oštećenje vidnog polja (zavjesa)	4	8,7
Bolovi	3	6,5
Bljeskovi i mutnine	6	13,0
Bez simptoma	4	8,7
Ukupno	46	100,0

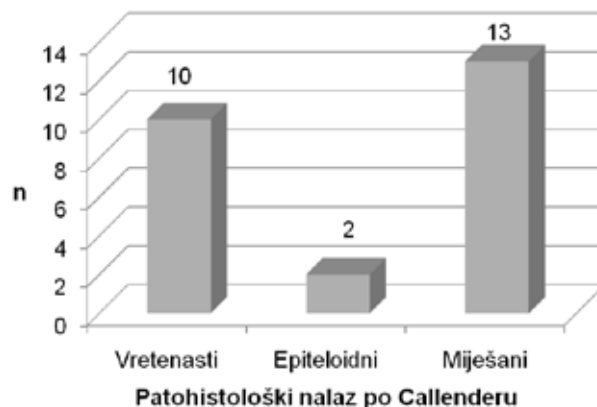
Komplikacije, kao posljedicu melanoma žilnice, imalo je 32 bolesnika od čega 21 jednu komplikaciju, a 11 dvije ili više komplikacije, 26 (57%) bolesnika je imalo sekundarnu ablaciju retine, 7 (15%) je imalo hemoftalmus, 6 (13%) je imalo povišen intraokularni tlak (IOT) sa sekundarnim glaukomom, 2 (4%) bolesnika su imala retinalne hemoragije, a 1 (2%) bolesnik je imao kompliciranu kataraktu.

Bazalni promjer melanoma žilnice kretao se od 6,7 do 35 mm, prosječno  $13,4 \pm 5,7$  mm (CI 95% 11,0-15,8).

Visina tumora je bila od minimalno 2,4 do maksimalno 30 mm, prosječno  $8,0 \pm 3,9$  mm (CI 95% 6,4-9,6).

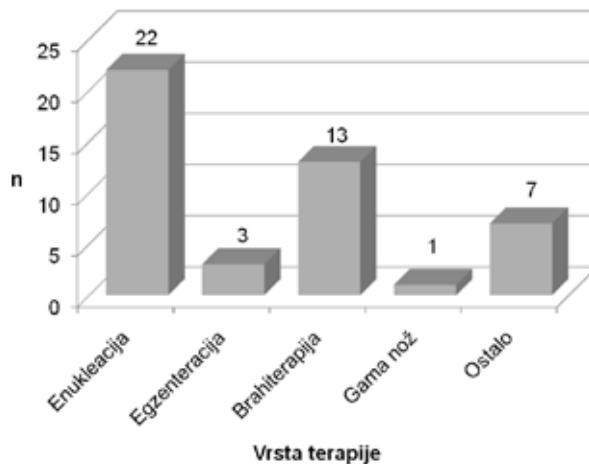
U vrijeme dijagnosticiranja malignog melanoma žilnice 4 (8,7%) bolesnika imalo je metastaze: u 3 slučaja ekstraskleralno širenje u okolna tkiva, a u 2 su se javile udaljene metastaze u jetru i na kostima. U 2 slučaja došlo je do patološkog nakupljanja aktivnosti (Tc 99m-difosfonat) prilikom scintigrafije kostiju. Jedan bolesnik imao je istodobno lokalnu metastazu u orbiti i udaljene metastaze u jetri i kostima.

U 25 bolesnika kojima je enukleirano oko ili egzen-terirana orbita patohistološki nalaz prema Callenderovoj klasifikaciji pokazao je sljedeće vrste melanoma: vretenasti 10 (40%), epitelo-oidni 2 (8%) i miješani 13 (52%) (sl. 3).



Sl. 3. Podjela bolesnika s melanomom žilnice prema patohistološkom nalazu

Najčešća provedena terapija za koju postoje podaci bila je enukleacija u 22 (47,8%) bolesnika. Egzen-teracija orbite učinjena je u 3 (6,5%) bolesnika, 13 (28,3%) bolesnika podvrgnuto je brahiterapiji (Zagreb). Gama nož je primijenjen u 1 (2,2%) bolesnika (Beč). Za 7 (15,2%) bolesnika nema podataka jer su se liječili u drugim oftalmološkim centrima bez povratne informacije o načinu liječenja (sl. 4).



Sl. 4. Primijenjena terapija

## RASPRAVA

Incidencija malignog melanoma srednje očne ovojnice od 0,57 slučajeva na 100.000 stanovnika ista je kao među stanovnicima Izraela i Njemačke (1,6). U ranijoj studiji u Splitsko-dalmatinskoj županiji od 1991. do 2000. godine incidencija je iznosila 0,44 (7). To znači da se u posljednjih 10 godina incidencija povećala, moguće zbog povećane insolacije. U sjevernoj Europi, u Norveškoj i Danskoj incidencija je

viša od 0,8, a u južnoj Europi u Španjolskoj i južnoj Italiji manja je od 0,2 (3,8). Budući da je Splitsko-dalmatinska županija u Hrvatskoj na 43° sjeverne geografske širine ima incidenciju po vrijednosti između incidencije sjeverne i južne Europe. Melanom žilnice je dva puta rjeđi nego u sjevernoj Europi, a dva puta češći nego u južnoj Europi. To znači da ljudi s više pigmenta i oni s tamnijim šarenicama imaju manju šansu za razvoj malignog melanoma srednje očne ovojnice. Crnci i žuta rasa imaju nisku incidenciju melanoma srednje očne ovojnice, obično oko 0,2 (9,10).

Prosječna dob bolesnika s malignim melanomom žilnice iznosila je 63,4 godine. Najsličniji su rezultati u studijama Frenkela i sur., Vidala i sur. te Bedove i sur. (1,11,12). Kinezi i Indijci u prosjeku 10-20 godina ranije dobivaju maligni melanom žilnice (2,10). U našoj je studiji blaga prevalencija muškog spola u odnosu na ženski 52,5% : 47,8% kao što je u većini studija (2,13,14), iako je u nekima veća prevalencija ženskog spola (1,11).

Vid je bio zamagljen  $\leq 6/18$  pri dijagnozi malignog melanoma žilnice u 71,7% slučajeva. U novosadskoj studiji to je bilo 85,2%. To pokazuje da bolesnici dolaze na pregled tek kad im značajnije padne vidna oštrina.

Četiri (8,7%) melanoma žilnice otkrivena su u asimptomatskih bolesnika. U francuskoj studiji (11) asimptomatskih bolesnika je bilo više, tj. 21%, ali to se odnosilo i na melanome zrakastog tijela i šarenice.

Najčešća komplikacija melanoma žilnice bila je sekundarna ablacija retine - 57%. U radovima Vidala i sur. u Francuskoj iznosila je 38% (11), a u škotskoj studiji Aziza i sur. 66% (14).

Prosječne dimenzije malignog melanoma žilnice (baza x visina) iznosile su 13,4 x 8,0 mm. U novosadskoj (12) i finskoj studiji (2) utvrđene su sljedeće dimenzije: 15,1 x 6,7 odnosno 11,3 x 6,4 mm.

Lokalne i udaljene metastaze u naših ispitanika javile su se u 4 (8,7%) bolesnika što je nešto više nego u francuskoj studiji gdje su u 3% ekstraskleralne i u 2% udaljene metastaze (11). Lokalno širenje bilo je u orbitu i sinuse, a udaljene metastaze bile su u jetri i kostima (kralježnica i rebra). Iako malo bolesnika pokazuje metastaze u vrijeme dijagnoze melanoma žilnice, preko 40% bolesnika naknadno umire od širenja bolesti na druge organe. To vjerojatno znači da prilikom dijagnoze primarnog tumora bolesnik već ima mikrometastaze koje se ne mogu otkriti (15). Patohistološki nalaz operiranih bolesnika je u granicama uobičajenih klasificiranih po Callenderu

(16,17). U Kini i Japanu ima manje vretenastih, a više epiteloidnih melanoma žilnice koji imaju lošiju životnu prognozu (10,18).

Najčešća terapija je bila enukleacija, ali sve više se primjenjuje brahiterapija. Bolesnici s melanomom žilnice još uvijek kasno dolaze na pregled tako da je bolest, kada se otkrije, često uznapredovala.

## ZAKLJUČAK

Incidencija melanoma žilnice u stanovnika u Splitsko-dalmatinskoj županiji je između vrijednosti incidencija sjeverne i južne Europe. Splitsko-dalmatinska županija ima stanovnika gotovo 1/10 Hrvatske te se može pretpostaviti da se u Hrvatskoj godišnje otkrije oko 25 novih slučajeva malignog melanoma žilnice.

Za rano otkrivanje bolesti potrebni su redoviti i kompletni oftalmološki pregledi posebno presbiopne populacije.

Ovo je istraživanje važno zbog bolje evaluacije bolesti i boljeg planiranja oftalmološke službe u rješavanju te teške očne bolesti.

## LITERATURA

1. Frenkel S, Hendler K, Pe'er J. Uveal melanoma in Israel in the last two decades: characterization, treatment and prognosis. *IMAJ* 2009; 11: 280-5.
2. Biswas J, Agarwal M, Krishnakumar S, Shanmugam MP. Uveal melanoma: Finland v India. *Br J Ophthalmol* 2002; 86: 1193.
3. Hu DN, Yu GP, McCormick SA, Schneider S, Finger PT. Population-based incidence of uveal melanoma in various races and ethnic groups. *Am J Ophthalmol* 2005; 140: 612-7.
4. Bergman L, Seregard S, Nilsson B, Ringborg U, Lundell G, Ragnarsson-Olding B. Incidence of uveal melanoma in Sweden from 1960 to 1998. *Invest Ophthalmol Vis Sci* 2002; 43: 2579-83.
5. Popis stanovništva 2001. godine. (Census 2001). 2001 Dostupno na URL adresi: [http://www.dzs.hr/hrv/censuses/census2001/Popis/H01\\_01\\_01/H01\\_01\\_01.html](http://www.dzs.hr/hrv/censuses/census2001/Popis/H01_01_01/H01_01_01.html) Datum pristupa informaciji 20. srpnja 2010.
6. Bechrakis NE, Scheibenbogen C, Schmittel A. i sur. Aderhautmelanom. *Ophthalmologie* 2002; 99: 333-7.

7. Karaman K, Bućan K, Pešutić-Pisac V. i sur. Prognostic value of clinical and histopathological parameters of uveal melanomas: a retrospective study. *Acta Clin Croat* 2007; 46(Suppl 1): 21-3.
8. Virgili G, Gatta G, Ciccolalio L. i sur. Incidence of uveal melanoma in Europe. *Ophthalmology* 2007; 114: 2309-15.
9. Margo CE, McLean IW. Malignant melanoma of the choroid and ciliary body in black patients. *Arch Ophthalmol* 1984; 102: 77-9.
10. Kuo PK, Puliafito CA, Wang KM, Liu HS, Wu BF. Uveal melanoma in China. *Int Ophthalmol Clin* 1982; 22: 57-71.
11. Vidal JL, Bacin F, Albuissou E i sur. "Melanoma 92". Epidemiological study of uveal melanoma in France. *J Fr Ophtalmol* 1995; 18: 520-8.
12. Bedov T, Babović S, Čanadanović V, Bjelica D, Grković D. Maligni melanom uvee. *Medicina danas* 2006; 5: 165-8.
13. Singh AD, Topham A. Incidence of uveal melanoma in the United States: 1973-1997. *Ophthalmology* 2003; 110: 956-61.
14. Aziz S, Taylor A, McConnachie A, Kacperek A, Kemp E. Proton beam radiotherapy in the management of uveal melanoma: Clinical experience in Scotland. *Clin Ophthalmol* 2009; 3: 49-55.
15. De Croock L, Verbraeken H. Metastatic uveal melanoma: diagnosis and treatment. A literature review. *Bull Soc Belge Ophtalmol* 2002; 286: 59-63.
16. Callender GR. Malignant melanotic tumor of the eye: a study of histologic types in 111 cases. *Trans Am Acad Ophthalmol Otolaryngol* 1931; 36: 131-42.
17. Biswas J, Kabra S, Krishnakumar S, Shanmugam MP, Nethralaya S. Clinical and pathological characteristics of uveal melanoma in asian indians. A study of 103 patients. *Indian J Ophthalmol* 2004; 52: 41-4.
18. Sakamoto T, Sakamoto M, Yoshikawa H i sur. Histologic findings and prognosis of uveal malignant melanoma in Japanese patients. *Am J Ophthalmol* 1996; 121: 276-83.

## SUMMARY

### CLINICO-EPIDEMIOLOGICAL ANALYSIS OF CHOROIDDAL MELANOMA IN SPLIT AREA, CROATIA

P. IVANIŠEVIĆ, L. BOJIĆ<sup>1</sup>, S. TOMIĆ<sup>2</sup>, K. BUĆAN<sup>1</sup>, M. IVANIŠEVIĆ<sup>1</sup>, M. LEŠIN<sup>1</sup>,  
I. PLEŠTINA-BORJAN<sup>1</sup> and R. STANIĆ<sup>1</sup>

*School of Medicine, University of Split, <sup>1</sup>University Department of Ophthalmology and <sup>2</sup>University Department of Pathology, Forensic Medicine and Cytology, Split University Hospital Center, Split, Croatia*

Choroidal melanoma is the most common primary intraocular malignant tumour in adults. The aim of the study was to examine epidemiological characteristics of choroidal melanoma in Split-Dalmatia County from 1990 to 2009. In this retrospective study, data on 46 patients from medical documentation of the University Department of Ophthalmology, Split University Hospital Center, were analyzed. According to 2001 census, the Split-Dalmatia County population was 467,676 inhabitants. The incidence of choroidal melanoma was 0.49 per 100,000 inhabitants, which is somewhere in the middle of the incidence between south and north Europe. Choroidal melanoma most commonly appeared in the 7th decade of life. The average dimensions of choroidal melanoma (basis x height) were 13.4x8.0 mm. Histopathologic findings according to Callender classification showed the following types of melanoma: epithelioid cell type 8%, spindle cell type 40%, and mixed type 52%. The most common forms of therapy were enucleation 47.8% and brachytherapy 28.3%, which means that patients presented relatively late when choroidal melanoma advanced in size. The Split-Dalmatia County has 1/10 of the Croatian population, so it could be supposed that approximately 25 new cases of malignant melanoma of the choroid are discovered annually in Croatia. For early detection of the disease, regular and complete checkups are necessary, especially in presbyopic population. Study results enabled better evaluation of the disease and better planning of ophthalmologic service in the treatment of this serious eye disease.

**Key words:** choroidal melanoma, epidemiology, Split area, Croatia