

Acta Chir Croat 2012; 9: 45-47

PRIJELOMI DISTALNOG OKRAJKA NADLAKTIČNE KOSTI KOD DJECE

Fractures of distal humerus in children

Skraćeni naslov: Suprakondilarni prijelomi humerusa kod djece

Vedran Farkaš¹, Ivan Lovrić¹, Goran Kondža¹, Ivan Koprivčić¹, Marko Rimac¹

Sažetak

Rezultati istraživanja dobiveni na temelju podataka iz medicinske dokumentacije Odjela dječje kirurgije KBC-a Osijek uglavnom se ne razlikuju od podataka iz literature.

Od ukupno 43 pacijenta sa suprakondilarnim prijelomom humerusa, starosti do 15 godina, 24 pacijenta bila su muškog spola, a 19 pacijenata bilo je ženskog spola. Prijelomi su najčešći u dobi od 6 do 11 godina (25 pacijenata). Najčešće su nastali tijekom pada u igri, s bicikla, kreveta i sl. Dominantna strana za nastanak prijeloma bila je lijeva (26 pacijenata).

U liječenju suprakondilarnih prijeloma dominira repozicija uz imobilizaciju (30 pacijenata), potom repozicija s vanjskom fiksacijom (10 pacijenata), a otvorena repozicija i unutarnja fiksacija primijenjene su tek kod 3 pacijenta.

Ključne riječi

humerus, suprakondilarni prijelom, repozicija

Abstract

Research results based on data from medical documentation of the Department of Pediatric Surgery, University Hospital Centre Osijek, are mostly not different from data found in the professional literature. Out of 43 patients with a supracondylar humeral fracture, aged fifteen years or less, there were 24 male and 19 female patients. The fractures are most common in children between 6 and 11 years of age (25 patients). The fractures occurred mostly after a fall while playing, fall from the bike, out of bed etc. The dominant side for emergence of these fractures was left (26 patients).

In the treatment of supracondylar humeral fractures, the method of choice is reposition with immobilization (30 patients), followed by reposition with external fixation (10 patients), while open reduction and internal fixation were applied in only 3 patients.

Keywords

humerus, supracondylar fracture, reposition

Uvod

Prijelomi distalnog okrajka nadlaktične kosti (suprakondilarni prijelomi) jedni su od najčešćih prijeloma u dječjoj dobi (12,5%). Dvije trećine djece hospitalizirane zbog ozljede lakta ima suprakondilarni prijelom (60-70%) [1, 2]. Dob najčešćeg pojavljivanja suprakondilarnih prijeloma je od pete do sedme godine života, s time da je učestalost prijeloma kod dječaka veća nego kod djevojčica, u omjeru 3:2. Lijeva strana dominira po učestalosti pojavljivanja suprakondilarnih prijeloma [1, 2]. Uzrok tako visoke učestalosti suprakondilarnih prijeloma objašnjava se povećanom labavošću ligamenta te stanjenošću distalnog dijela humerusa koji je sveden na dva tanka kortikalisa [1-3].

Suprakondilarni prijelomi dijele se na ekstenzijski i fleksijski tip. Prijelomi ekstenzijskog tipa čine 97-99% svih suprakondilarnih prijeloma, a posljedica su pada na ispruženu ruku s laktom u potpunoj ekstenziji [3, 4].

Rezultati

Od ukupno 43 djece, 25 (58,13%) je zadobilo suprakondilarni prijelom u dobi od 6 do 11 godina. Muške djece sa suprakondilarnim prijelomom bilo je 24 (55,81%), dok je ženske djece bilo 19 (44,18%) [5] (Grafikon 1).

Najveći broj prijeloma nastao je padom (14 pacijenata, 32,55%), padom s bicikla (7 pacijenata, 16,27%), padom u igri (4 pacijenta, 9,3%), padom iz kreveta i s tobogana (po 3 pacijenta, 6,9%). Ozljedom u prometnoj nesreći nastala su 2 prijeloma (4,6%), a direktnom ozljedom 1 prijelom (2,3%) [5] (Grafikon 2).

Veći broj suprakondilarnih prijeloma nastao je na lijevoj nadlaktici, njih 26 (60,46%), dok je na desnoj nastalo 17 prijeloma (39,53%) [5] (Grafikon 3).

¹ Klinika za kirurgiju, KBC Osijek

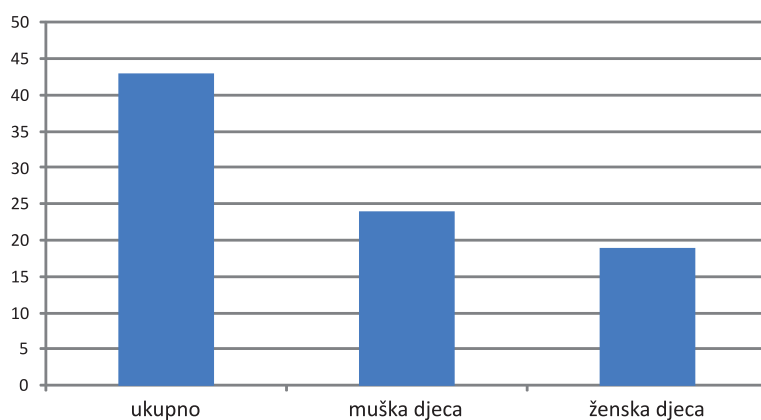
Korespondencija: Vedran Farkaš, dr. med., KBC Osijek, Klinika za kirurgiju, J. Huttlera 4, 31 000 Osijek, Hrvatska, e-mail: faky.doc@gmail.com

Najveći broj pacijenata liječen je repozicijom i imobilizacijom, njih 30 (69,76%), repozicijom i vanjskom fiksacijom 10 pacijenata (23,25%), a svega 3 pacijenta otvorenom repozicijom i unutarnjom fiksacijom (6,97%) [5] (Grafikon 4).

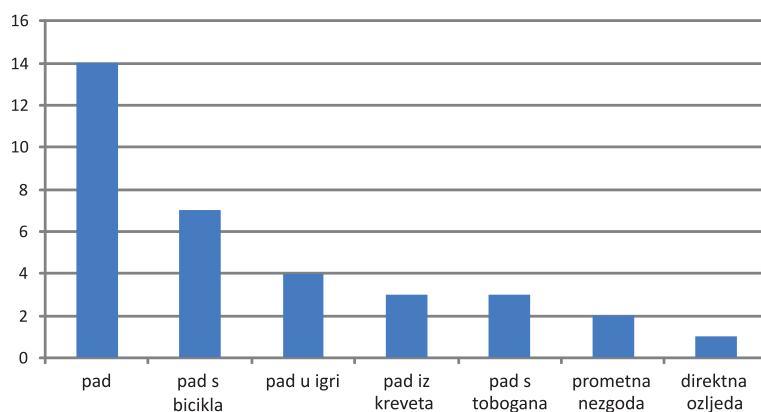
Zaključak

Suprakondilarni prijelomi humerusa jedni su od najučestalijih prijeloma kod djece. Čine čak 60-70% prijeloma u području lakta, odnosno 12,5% svih

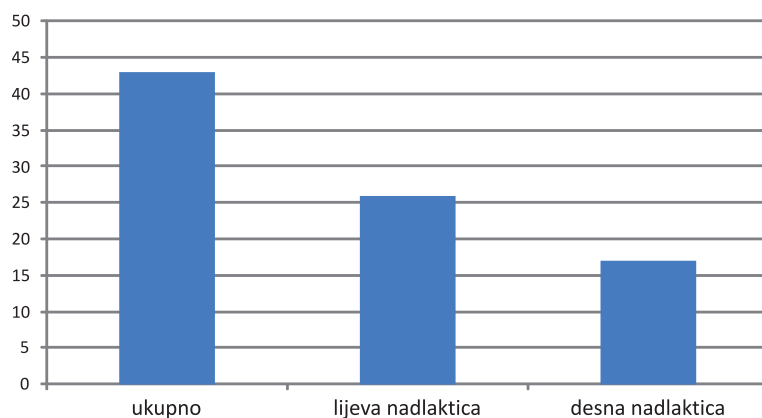
prijeloma u dječjoj dobi. Ovim prijelomima treba posvetiti veću pozornost zbog njihovih različitih oblika, nestabilnosti pojedinih tipova prijeloma nakon repozicije, pitanja dužine imobilizacije i što ranije mobilizacije lakta. Da bi se izbjegle komplikacije neophodno je što prije uputiti dijete na liječenje te izabrati adekvatnu metodu liječenja, koja se u većini slučajeva sastoji od repozicije i imobilizacije.



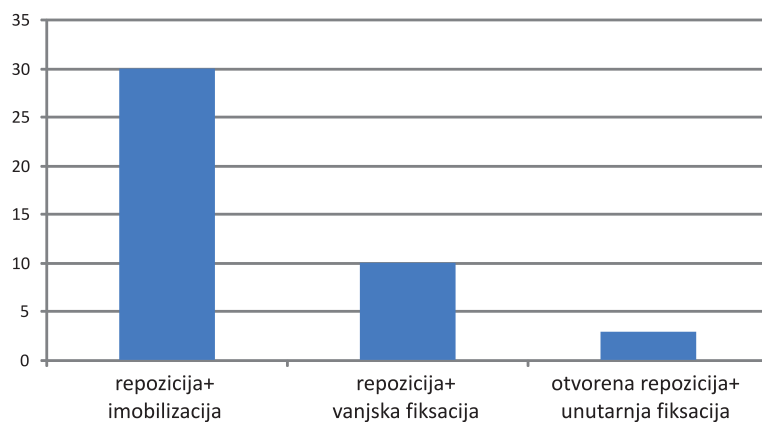
Grafikon 1



Grafikon 2



Grafikon 3



Grafikon 4

Literatura

- Omid R, Choi PD, Skaggs D.L.: Supracondylar humeral fractures in children, *The journal of bone and joint surgery*, 2008; 90:1121-1132.
- Matičević A: Liječenje suprakondilarnih prijeloma u djece, Osijek; Sveučilište J. J. Strossmayera, 1985.
- Šoša T, Sutlić Ž, Stanec Z. et al: Prijelomi i iščašenja u dječjoj dobi. U: Antabak A.: *Kirurgija*, Zagreb, 2007., pp. 31.X.
- Smiljanić B: Prijelomi distalnog humerusa. U: *Traumatologija*, Zagreb, 2003., str. 120-122.
- Arhiva Odjela za dječju kirurgiju, Klinika za kirurgiju, KBC Osijek.