

Acta Chir Croat 2012; 9: 43-44

## KIRURŠKO LIJEČENJE PRIJELOMA POTKOLJENICE

### Surgical treatment of tibial fractures

Skrraćeni naslov: Kirurško liječenje prijeloma potkoljenice

Ivan Koprivčić<sup>1</sup>, Ivan Lovrić<sup>1</sup>, Goran Kondža<sup>1</sup>, Vedran Farkaš<sup>1</sup>, Marko Babić<sup>1</sup>

#### Sažetak

Podaci prikazani u radu dobiveni su retrospektivnom analizom medicinske dokumentacije Odjela za traumatologiju Klinike za kirurgiju KBC-a Osijek, u razdoblju od 1.1.2010. do 31.12.2010. Rad obuhvaća 130 pacijenata (72 muška i 58 ženskih) u dobi od 4 do 83 godine. Rezultati istraživanja ukazuju da su prijelomi potkoljenice zastupljeni sa 130 od 658 prijeloma dugih kostiju (20%). Najčešći tip prijeloma je prijelom donje trećine potkoljenice (43,08%). Najčešća metoda liječenja je operacijska sa 125 zahvata u odnosu na 5 pacijenata liječenih konzervativno. Prema metodi osteosinteze najčešće su upotrebljavani vijci i pločice.

#### Ključne riječi

fraktura potkoljenice, tibia, osteosinteza, kirurško liječenje

#### Abstract

Data used in this research are derived from retrospective analysis of medical documentation of the Department of Traumatology, University Hospital Centre Osijek, in the period from January 1st to December 31st 2010. Research includes 130 patients (72 male, 58 female) aged from 4 to 83. Results show that tibial fractures represent 20% of all long bone fractures. The most common fracture is the fracture of lower 1/3 of tibia (43,08%). Most fractures (125) were treated surgically, only few patients (5) were able to avoid operation. Plates and screws are the most commonly used method of osteosynthesis.

#### Keywords

tibial fracture, tibia, osteosynthesis, surgical treatment

#### Uvod

Prijelomi potkoljenice uz prijelome radijusa na tipičnom mjestu najčešće su frakture [1-3]. Javljaju se u svakoj životnoj dobi, iako su češće kod mlađih osoba. Dijele se na prijelome gornje, srednje i donje trećine potkoljenice

[2]. Najčešći su prijelomi donje trećine. Nastaju dijelom direktno ili indirektno kao torzijski prijelomi. Direktni prijelomi obično su poprečni, lagano kosi ili kominutivni, dok su indirektni torzijski-rotacijski. Zbog neposrednog kontakta tibije s kožom velik broj prijeloma postaje kompliciran. Kod muškaraca su prijelomi tibije češći u mlađoj životnoj dobi, dok su kod žena češći u starijoj životnoj dobi. U najvećem broju slučajeva metoda liječenja prijeloma je operacijsko liječenje pločicama i vijcima kao najzastupljenijim osteosintetskim materijalom [2, 3].

#### Rezultati

U razdoblju od 1.1.2010. do 31.12.2010. zabilježeno je ukupno 658 prijeloma dugih kosti od kojih je 360 prijeloma natkoljenice (55%), 130 prijeloma potkoljenice (20%), 89 prijeloma nadlaktice (13%) i 79 prijeloma podlaktice (12%) [4] (Grafikon 1).

S obzirom na spol, veći je broj prijeloma kod muškaraca (72, tj. 55,38%) nego kod žena (58, tj. 44,62%). Najveći broj prijeloma potkoljenice javlja se u dobi od 41. do 61. godine života i to u nešto većem omjeru kod muškaraca.

S obzirom na tip prijeloma, 56 pacijenata (43,08%) zadobilo je prijelom donje trećine potkoljenice. Slijedi prijelom srednje trećine koji je zadobilo 47 pacijenata (36,15%). Prijeloma gornje trećine bilo je najmanje, kod 27 pacijenata (20,77%) [4] (Grafikon 2).

Najzastupljenija metoda liječenja je operativna, 125 pacijenata, dok je konzervativno liječeno 5 pacijenata. Od operativno liječenih pacijenata, 113 fraktura zbrinuto je vijcima i pločama, 9 intramedularnom osteosintezom i 3 vanjskim fiksatorom [4].

Od 130 pacijenata, 117 prijeloma zbrinuto je bez komplikacija (90%). Zabilježena su 2 loše srasla prijeloma (1,5%), infekcija je primijećena kod 4 pacijenta (3,07%), pseudoartroza se pojavila kod 3 pacijenta (2,3%), a insuficijencija osteosinteze bila je prisutna kod 4 pacijenta (3,07%) [4] (Grafikon 3).

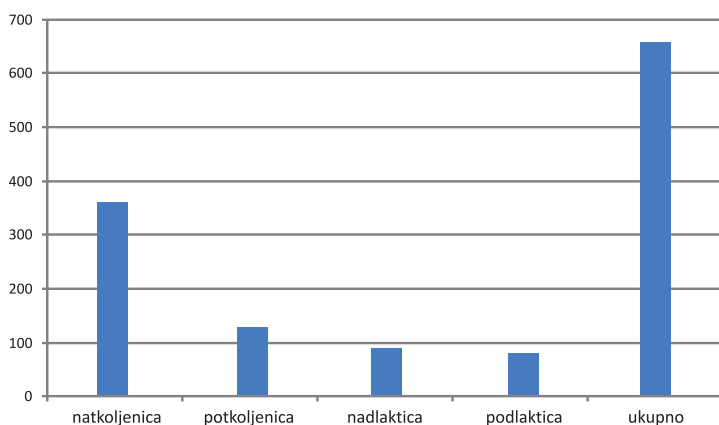
<sup>1</sup> Klinika za kirurgiju, KBC Osijek

Korespondencija: Ivan Koprivčić, dr. med., KBC Osijek, Klinika za kirurgiju, J. Huttlera 4, 31 000 Osijek, Hrvatska, e-mail: ivankoprivic@yahoo.com

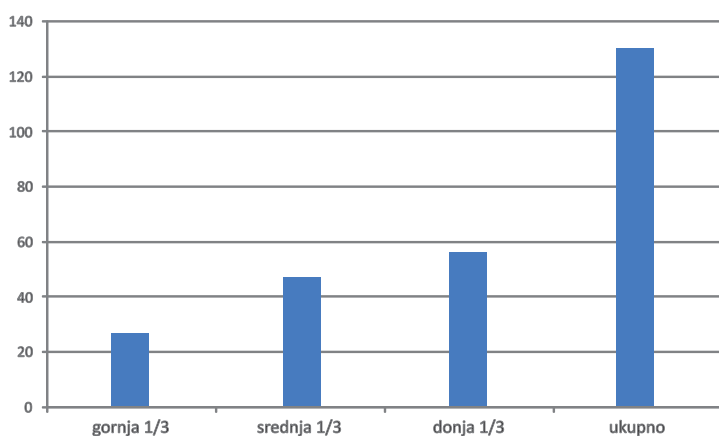
## Zaključak

Prijelomi potkoljenice po učestalosti su na drugom mjestu od svih prijeloma dugih kostiju. Najčešće su liječeni operativnom tehnikom (repozicijom i osteosintezom) koja pokazuje znatne prednosti pred

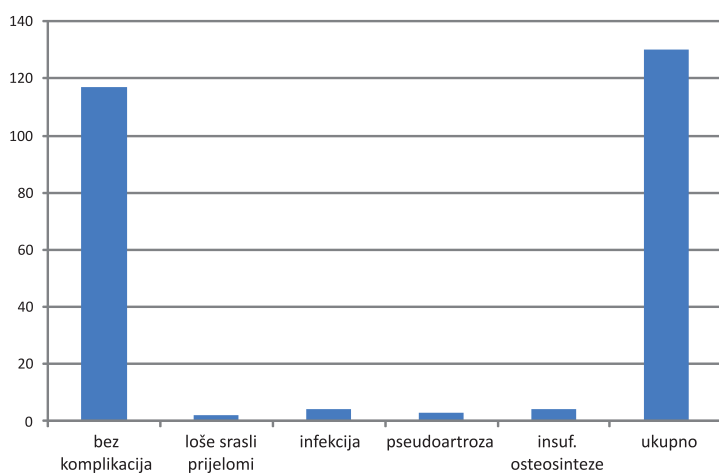
konzervativnim liječenjem sadrenom imobilizacijom. Od prednosti se može izdvojiti manja količina komplikacija, kraći period oporavka te kraće vrijeme povratka normalnom životu i radnoj sposobnosti.



Grafikon 1



Grafikon 2



Grafikon 3

## Literatura

- Hančević J, Alfrević J. Traumatologija. U: Prpić I. Kirurgija za medicinare, Školska knjiga, Zagreb, 2005., str. 612-615.
- Hančević J, Turčić J, Antoljak T. Kosti i zglobovi. U: Bradić I. Kirurgija, Medicinska naklada, Zagreb, 1995., str. 697-702.
- Arhiva Odjela za traumatologiju, Klinika za kirurgiju, KBC Osijek.
- Smiljanić B: Prijelomi potkoljenice. U: Traumatologija, Zagreb, 2003., str. 191-212.