

Forenzička facijalna rekonstrukcija – između umjetnosti i znanosti

Forensic facial reconstruction – between art and science

Ljerka Polić^a, Anja Petaros^{*}, Dražen Cuculić, Alan Bosnar

Zavod za sudsku medicinu i kriminalistiku,
Medicinski fakultet Sveučilišta u Rijeci,
Rijeka

Primljeno: 21. 10. 2011.
Prihvaćeno: 8. 1. 2012.

Adresa za dopisivanje:

^{*}Anja Petaros, dr. med.

Zavod za sudsku medicinu i kriminalistiku
Medicinski fakultet Sveučilišta u Rijeci
Braće Branchetta 20, 51 000 Rijeka
e-mail: anja.petaros@yahoo.com

<http://hrcak.srce.hr/medicina>

Sažetak. Facijalna rekonstrukcija forenzička je disciplina koja ima ulogu u identifikaciji pokojnika. To je područje koje razvojem znanosti i digitalno-informacijske tehnologije dobiva sve važnije mjesto u društvenom životu i radu, jer se njegova postignuća koriste u forenzici, kriminalistici, arheologiji i antropologiji. Cilj rada jest utvrditi mjesto koje facijalna rekonstrukcija zauzima među ostalim forenzičkim identifikacijskim disciplinama. Praćen je njezin razvoj od početaka do najsuvremenijih dostignuća postignutih primjenom provjerenih metoda i standarda koji danas čine temelj svake uspješno provedene forenzičke facijalne rekonstrukcije. Članak opisuje vrste facijalne rekonstrukcije, postupke izvođenja rekonstrukcije i načine kojima se pristupa rekonstrukciji mekotkivnih struktura lica. Facijalna rekonstrukcija, koja kao znanstveni postupak datira od 19. stoljeća, dosad je usavršavana u skladu s napretkom novih tehnologija, no postoje postupci u forenzičkoj facijalnoj rekonstrukciji koje je, u sklopu suvremenih znanstvenih spoznaja i potreba, nužno podvrgnuti dodatnim analizama, modificirati, testirati njihovu točnost i pouzdanost, kako bi forenzičku facijalnu rekonstrukciju forenzička znanstvena sredina u potpunosti prihvatila.

Ključne riječi: facijalna rekonstrukcija, forenzička antropologija, forenzička identifikacija, kraniofacijalni kompleks

Abstract. Facial reconstruction is a forensic discipline used during the identification of the deceased. The progressive development of science and digital information technology increased its role in human social life and work. The main application of facial reconstruction is in forensics, criminal law, anthropology and archeology. The aim of this paper is to define forensic facial reconstruction in context of other forensic scientific disciplines used for identification purposes. We present in the article the development of forensic facial reconstruction from its beginnings until the most important recent contributions in the field which are based on an accurate scientific methodology. The article also describes the best known forms of facial reconstructions and methodologies that are used today in facial soft tissue reconstruction. Facial reconstruction started to develop in the 19th century and has been further enhanced and studied ever since. However, there are some areas in the discipline of facial reconstruction that need further investigation, methods that need modifications and further testing of accuracy and reliability to allow facial reconstruction to be accepted as an important cofactor in the process of forensic identification.

Key words: craniofacial complex, facial reconstruction, forensic anthropology, forensic identification

^aOvaj rad rezultat je istraživanja koje je provela Ljerka Polić, dr. med., kao studentica VI. godine studija medicine na Medicinskom fakultetu Sveučilišta u Rijeci, u sklopu pisanja diplomskog rada tijekom 2011. godine.

UVOD

U području sudske medicine i forenzičkih znanosti, identifikacija, kao postupak utvrđivanja identiteta osoba, predstavlja čest i nerijetko zahtjevan zadatak. Proces identifikacije može biti usmjeren k prepoznavanju živih i umrlih pojedinaца, pri čemu je temelj svake kvalitetne identifikacije – bilo živih ili mrtvih osoba – usporedba, odnosno pridruživanje karakterističnih osobina analizirane umrle osobe osobinama umrloga, za kojega sumnjamo da utvrđujemo identitet¹. Usporedba čini komparativnu identifikaciju jednim od najsigurnijih postupaka u utvrđivanju identiteta.

Sudska medicina najčešće se bavi identifikacijom pokojnika. Identifikacija umrle osobe može biti dugotrajan i zahtjevan proces, ovisno o stanju trupla i okolnostima pronalaženja. Sudski medicinari najčešće se bave utvrđivanjem identiteta nedavno preminule osobe, što umnogome olakšava postupak identifikacije, budući da su očuvane sve osobne i tjelesne strukture kojima se identitet potvrđuje. No, sudski medicinar često mora identificirati i promijenjene ljudske ostatke, bilo kao truležno promijenjena trupla, ili u potpunosti skeletizirane ili karbonizirane ostatke. U tim slučajevima identifikaciju najčešće provodi interdisciplinarni tim u kojem veliku važnost ima forenzički antropolog². U određenim je slučajevima identifikacija dodatno otežana, primjerice u masovnim nesrećama i stradavanjima (ratna zbivanja, zrakoplovne nesreće, poplave, potresi...), u kojima se tim stručnjaka sudske medicine i antropologije susreće s velikim brojem žrtava u različitu stanju očuvanosti ili raspadanja, koje moraju identificirati.

Identifikacijski postupci u sudskoj medicini mogu se podijeliti na subjektivne i objektivne. Subjektivni postupci obuhvaćaju prepoznavanje preminule osobe koje će izvršiti članovi obitelji, usporedbu identifikacijske dokumentacije s osobom, što često rezultira lažno pozitivnim, odnosno lažno negativnim rezultatima, budući da im presuđuje ljudski čimbenik² (prepoznavanje preminule osobe uvidom u tijelo pokojnika dovelo je do 10 % pogrešnih identifikacija u slučaju Tsunamija, te 50 % pogrešnih identifikacija u bombaškom napadu na Baliju iz 2002.)³.

Stoga, dok subjektivni postupci postaju sve manje učinkoviti, objektivni postupci teže sve cjelovitijoj standardizaciji i objektivizaciji. Objektivni postupci koji se koriste u identifikaciji obuhvaćaju daktiloskopiju, antropološku analizu ostataka (koja je djelom vezana uz samo iskustvo antropologa), antropometriju subjekata, radiološke komparativne metode te DNA analizu. Budući da je cilj učiniti identifikaciju čim točnijom, nastoje se koristiti znanstveni postupci koji su višestruko provjereni i recenzirani, u kojima su korišteni po-

Facijalna rekonstrukcija je identifikacijska tehnika koja nosi u sebi karakteristike objektivnih i subjektivnih metoda, čime čini jedno od najizazovnijih područja za usavršavanje i razvoj u forenzičkoj identifikaciji.

Danas se sofisticiranim kompjutorskim programima te pomno kontroliranim istraživanjima o odnosu mekih i tvrdih česti kraniofacijalnog kompleksa nastoji unaprijediti uspješnost facijalne rekonstrukcije.

uzdani standardi i tehnike koje je prihvatio nadležni znanstveni djelokrug. Tako se iskustvo nadomešta ispitanim i pouzdanim tehnikama s poznatim intervalima pogrešaka, te kontroliranom osjetljivošću i specifičnošću⁴.

Facijalna rekonstrukcija je identifikacijska tehnika koja nosi u sebi karakteristike objektivnih i subjektivnih metoda, čime čini jedno od najizazovnijih područja za usavršavanje i razvoj u forenzičkoj identifikaciji. Iako se metodološki razvija u sklopu većega broja struka (anatomija, forenzička antropologija, forenzička radiologija, forenzička umjetnost, informatičke znanosti), ostaje uvelike ovisna o ljudskome čimbeniku – iskustvu forenzičkog umjetnika, te je posljedično mnogi stručnjaci smatraju nedovoljno pouzdanom u procesu identifikacije⁵. Danas facijalna rekonstrukcija ne teži zamijeniti ostale objektivnije postupke identifikacije, već djelovati kao alat čiji konačni rezultat nosi dovoljnu sličnost s pokojnikom, kako bi omogućio njegovo prepoznavanje⁶, dok se konačna identifikacija prepušta sigurnijim objektivnim postupcima⁷. Iako facijalna rekonstrukcija djeluje kao pomoćno sredstvo u procesu identifikacije i svojevrsni orijentir za istragu, u novom tisućljeću stručnjaci koji se njome bave teže prilagoditi je

prohtjevima znanstvenog miljea i udovoljiti procesu objektivizacije i standardizacije forenzičkih znanosti.

Svrha ovoga rada jest odrediti mjesto i ulogu koje facijalna rekonstrukcija zauzima u forenzičkoj identifikaciji bitno promijenjenih tijela i koštanih ostataka. Razvoj facijalne rekonstrukcije od njenih početaka do primjene najsuvremenijih postupaka i protokola bit će prikazan i obrazlagan u svjetlu suvremenih potreba znanstvene sredine i standarda koje međunarodni sudovi sve češće zahitjevaju tijekom vještačenja.

FACIJALNA REKONSTRUKCIJA U FORENZIČKOJ IDENTIFIKACIJI

Tijekom povijesti, facijalna rekonstrukcija prolazila je kroz različite faze razvoja, koje su ovisile o mnogobrojnim kulturološkim i socijalnim zadacima kojima je služila. Oblici facijalne rekonstrukcije korišteni su u povijesti u kultovima predaka i religijskim obredima, a danas u antropologiji i identifikaciji nestalih osoba u forenzičke svrhe⁸. Facijalna rekonstrukcija koristi se u sklopu forenzičke identifikacije ako druge mogućnosti ne daju rezultat, najčešće zbog nedostatka ili nemogućnosti usporedbe⁹, te se najčešće primjenjuje prilikom identificiranja koštanih ostataka. Ipak, lice koje nastaje kao rezultat facijalne rekonstrukcije nikada u potpunosti ne odgovara pravom licu te osobe. Osnovni cilj suvremene facijalne rekonstrukcije jest učiniti razlike između njih minimalnima. Zbog toga se danas sofisticiranim kompjutorskim programima, te pomno kontroliranim istraživanjima odnosa mekih i tvrdih česti kraniofacijalnog kompleksa, nastoji unaprijediti metoda koja bi pravilnom interpretacijom koštanih ostataka rezultirala najuspješnijom mogućom rekonstrukcijom.

Vrste facijalne rekonstrukcije

Smatra se da je nastanak tehnike facijalne rekonstrukcije povezan s ljudskom očaranošću licima koja datira daleko u prošlost (7.000 godina prije Krista)⁸. U prošlosti se oblikovanje ljudskoga lika zasnivalo na kiparskim tehnikama i čim vjernijoj reprodukciji osobe – modela. Isto se očekuje u forenzičkoj facijalnoj rekonstrukciji, pri čemu se kao model koristi lubanja, a primijenjeni postupci

značajno razlikuju od onih iskorištenih u klasičnom umjetničkom pristupu, s obzirom na to da se moraju pridržavati točno određenih provjerenih tehnika i podacima.

Osnovne tehnike u facijalnoj rekonstrukciji i identifikaciji jesu:

- klasična manualna rekonstrukcija (antropometrijska (ruska), anatomsko (američka) i kombinirana (mančesterska));
- kompjutorska 3D rekonstrukcija (automatizirana i virtualna manualna rekonstrukcija).

Osnova rekonstrukcije jest poznavanje anatomije ljudskog kraniofacijalnog kompleksa, te odnos mekih i tvrdih tkiva, odnosno podudarnosti i razlike u antropometrijskim i osteometrijskim točkama.

Klasična facijalna rekonstrukcija

Začeci facijalne rekonstrukcije sežu u 19. stoljeće, kada su prvi anatomi, među kojima najpoznatiji Friedrich Gottlieb Welcker (1884.), Wilhelm His (1895.) i John Kollman (1898.) bili zainteresirani za facijalnu rekonstrukciju kao akademsku vještinu⁸. Niz godina anatomi su mogli identificirati spol i narodnosnu pripadnost pomoću lubanje, a tek se početkom 20. stoljeća počela razmatrati mogućnost da se identifikacija izvede i na osnovi kostiju lica. Upravo je sagledavanje kraniofacijalnog kompleksa kao cjeline, sačinjene od nekoliko integrirajućih modula, omogućilo utvrđivanje povezanosti karakteristika kostiju lica i glave s ljudskom fizionomijom.

U 20. stoljeću razvile su se dvije popularne škole u području facijalne rekonstrukcije – ruska i američka, svaka karakterizirana specifičnom metodologijom rada (slika 1). Dok je osnivač ruske škole, Mikhail Gerasimov, smatrao da osnova morfologije lica leži u anatomiji, morfologiji i funkcionalnosti ličnih mišića¹⁰, američka metoda koju je razvio Clyde Snow, u suradnji s Batty Pat Gatliff i Williamom Krogmanom, temeljila se na obilježjima i debljini mekih tkiva koja nalježu na kost¹¹. Ta je dva postupka 90-ih godina prošloga stoljeća Richard Neave (slika 1) objedinio u novu metodu, poznatu kao *Manchseter* metoda, koju je prihvatio velik broj forenzičkih umjetnika, a zasnovana je na identificiranju hvatišta i rekonstrukciji morfologije mišića i na točnom reproduciranju debljine mekih tkiva.

Manualna metoda temelji se prema tome na postupku u kojemu se slojevi gline (gipsa) koji morfološki odgovaraju ličnim mišićima i debljini mekih tkiva slojevito (prateći anatomski mjesta hvatišta istih) raspolažu na kopiju (odljev) lubanje. Manualna rekonstrukcija, neovisno radilo se o antropometrijskoj ili anatomskoj, ovisna je o vještini forenzičkog umjetnika. Iako najčešće daje izvrsne rezultate, ona je dugotrajna, ne omogućuje naknadne promjene rekonstruiranog lica i ovisi prvenstveno o sposobnostima i znanju forenzičkog umjetnika, što su dokazale brojne studije^{12,13}.

Kompjutorska rekonstrukcija

Početak razvoja facijalne rekonstrukcije primjenom sofisticiranih kompjutorskih programa započinja u Londonu koncem 80-ih godina prošloga stoljeća⁸. Njihov razvoj potaknut je željom da se riješe nedostaci manualne rekonstrukcije te da se ljudski faktor u potpunosti izbaciti iz procesa rekonstrukcije, ostavljajući je isključivo u "rukama" računala. Prvi kompjutorski program za tu namjenu zasnovan se na softveru za maksilofacijalnu rekonstruktivnu kirurgiju, no danas nalazimo značajan broj specijaliziranih softverskih programa za forenzičku facijalnu rekonstrukciju.

Kada je riječ o automatiziranim sustavima 3D rekonstrukcije (engl. *automated 3D facial reconstruction*), govori se o programima koji automatizirano rekonstruiraju lice iskorištavajući podatke prikupljene 3D snimanjem lubanje i one iz postojeće baze podataka referentnih lica (engl. *template*) koja služe kao model za rekonstrukciju lica nepoznate lubanje^{14,15}. Prema Tilotti i suradnicima, automatizirani postupak obuhvaća metodu raspršenog pristupa (engl. *sparse approach*) i metodu gustog pristupa (engl. *dense approach*)¹⁶. Metoda raspršenog pristupa (koju su razvili Vanezis et al. 1989.¹⁷) temelji se na superponiranju ("prišivanju") referentnog lica, koje metrijski najviše odgovara nepoznatoj lubanji, na samu lubanju. Za razliku od metode raspršenog pristupa, u metodi gustog pristupa (koju su razvili Quatrehomme et al. 1997.¹⁸) poznato se lice (engl. *template*) ne odjeljuje s lubanje, već se poznata lubanja preoblikuje i modelira (engl. *warping*), kako bi u potpunosti odgovarala nepoznatoj lubanji. Tim se postupkom dobiva algo-



Slika 1. Mikhail Gerasimov, Clyde Snow, Richard Neave; osnivači ruske, američke i mančesterske tehnike facijalne rekonstrukcije
Figure 1. Mikhail Gerasimov, Clyde Snow, Richard Neave: founders of the Russian, American and Manchester facial reconstruction methods

ritam koji se naknadno primjenjuje na poznato lice, čime se ono automatski preoblikuje u ono nepoznate lubanje. Osnovni cilj ovih programa jest učiniti facijalnu rekonstrukciju dostupnu svim forenzičkim stručnjacima, s obzirom na to da je glavina procesa rekonstrukcije automatizirana. Ovi se modeli smatraju djelotvornijima od klasične rekonstrukcije, zbog veće pouzdanosti, veće facijalne različitosti i smanjivanja subjektivnosti u procjeni. Ipak, korištenje obrazaca (*template*) može dovesti do biasa – rekonstruirana lica koja koriste isto referentno lice mogu biti međusobno slična i pretjerano slična korištenom referentnom licu, a rekonstruirani konačni produkt može djelovati pregenerički i "bezlično"^{19,20}. Opisane programe, prema tome, treba dodatno usavršiti, njihovu točnost i pouzdanost ispitati, a postojeća ograničenja eliminirati.

Kao odgovor automatiziranim sustavima, Wilkinson i suradnici²¹ razvili su kompjutorski softverski program koji manualnu rekonstrukciju prevodi u virtualni svijet – forenzički stručnjak slijedi korak po korak postupak manualne rekonstrukcije na "kompjutorskom ekranu". Radi se o obliku "virtualnog skulpturiranja" temeljenog na 3D podacima preuzetim s lubanje laserskim skenerom ili kompjutorskom tomografijom. U takvom obliku kompjutorske rekonstrukcije (engl. *computer-generated 3D modeling*) forenzički stručnjak i njegove sposobnosti i dalje ostaju ključne za pravilno provođenje facijalne rekonstrukcije. Ipak, kompjutorski mu softver omogućava brže provođenje postupka, naknadno ispravljanje konačnog produkta rekonstrukcije (od promjena crta lica do promjena boje kose, frizure, količine masnog tkiva i sl.) te istovremeno promatranje mišićnih slo-

jeva i podležeće kosti (engl. “*see-through*” tool), čime sam postupak pozicije mišićnih slojeva postaje precizniji.

Prednosti kompjutorskih postupka naspram klasične rekonstrukcije su značajne i uključuju¹⁵:

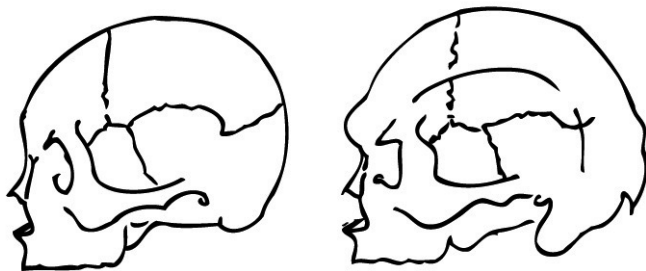
- mogućnost ponavljanja postupka s drugim referentnim mjerama uz minimalne vremenske i novčane gubitke
- veća objektivnost i konzistentnost
- mali, odnosno gotovo nikakav utjecaj na originalni primjerak.

Facijalna rekonstrukcija ne teži zamijeniti ostale, objektivnije postupke identifikacije, već djelovati kao alat čiji konačni rezultat nosi dovoljnu sličnost s pokojnikom da bi omogućio njegovo prepoznavanje.

POSTUPAK FACIJALNE REKONSTRUKCIJE

Podudarnost rekonstruirana lica i lica tražene osobe nikada nije potpuna. Stupanj podudarnosti ovisi o mnogobrojnim čimbenicima: manualnim i umjetničkim sposobnostima, te stručnome znanju iz područja fizikalne antropologije i anatomije.

Za rekonstrukciju je potrebno dobro poznavati odnose tvrdih i mekih tkiva, poglavito područja nosa, ušiju, usta, brade, obraza i očiju. Nepravilna rekonstrukcija jednog od navedenih područja može značajno otežati identifikaciju i promijeniti fizionomiju lica (utvrđeno je da pogrešno rekonstruirana brada najviše utječe na neprepoznavanje tražene osobe). Bitno je prije samoga početka rekonstrukcije utvrditi položaj pojedinih kranio-metrijskih točaka na lubanji, fotografirati lubanju



Slika 2. Spolne razlike u morfologiji ljudske lubanje
Figure 2. Sexual differences of the morphology of the human skull

iz različitih kutova, te odrediti dobnu, spolnu i populacijsku pripadnost lubanje.

Dobne, spolne i populacijske razlike

Bit utvrđivanja osnovnih bioloških osobina koštanih ostataka prije same rekonstrukcije jest ta da je svaka populacijska, spolna i dobna skupina karakterizirana drugačijim vrijednostima debljine mekog tkiva koja će, pogrešno upotrijebljena, uvelike promijeniti fizionomiju konačnog lica²².

Osnovni biološki pokazatelji spola, dobi i populacijske pripadnosti mogu se očitati sa same lubanje, što je značajno ako je to jedini element koji forenzičar posjeduje, te nema pristupa postkranijalnom skeletu. Zadaća je forenzičkog antropologa formirati generički biološki profil neidentificiranih koštanih ostataka na temelju kojeg će forenzički umjetnik rekonstruirati lice, uzimajući u obzir smjernice i vrijednosti za ponuđenu dobnu, spolnu i rasnu skupinu.

Iako lubanja sama po sebi daje zadovoljavajuće informacije o spolu (na temelju razlika u morfologiji i veličini lubanje (slika 2)), rasi (na temelju poznatih prepoznatljivih osobina lubanje) i dobi (najčešće na temelju zubala)², na osnovi lubanje ne se može odrediti stanje mekih tkiva prije smrti (preuhranjenost), kao niti promjene izazvane starenjem (smanjen elasticitet kože, stvaranje bora, mlohavost mišića, gubitak potkožnoga masnoga tkiva, gubitak kose). Iako starenje protječe poznatim obrascem promjena kože i zaliha masnog tkiva²³, točno nastupanje promjena ovisi od osobe do osobe, pa se nikada ne može sa sigurnošću utvrditi.

Odnos tvrdih i mekih tkiva

Određivanje karakteristika osnovnih dijelova lica, njihovog smještaja, veličine i oblika te poznavanje vrijednosti debljine mekih tkiva za pojedinu dobnu, spolnu i populacijsku skupinu, preduvjet je bez kojeg se točna rekonstrukcija ne može postići, s obzirom na to da oni čine osnovne faktore koji pridonose različitosti ljudskih lica.

Oblik lica utječe značajno na konačni izgled. U opisivanju oblika lica za praktične svrhe, ono se najčešće dijeli u dvije polovice: gornji dio lica opisuje se kao okrugao, četverokutan, ovalan ili trokutast, dok oblik donjeg dijela lica ovisi o karakte-

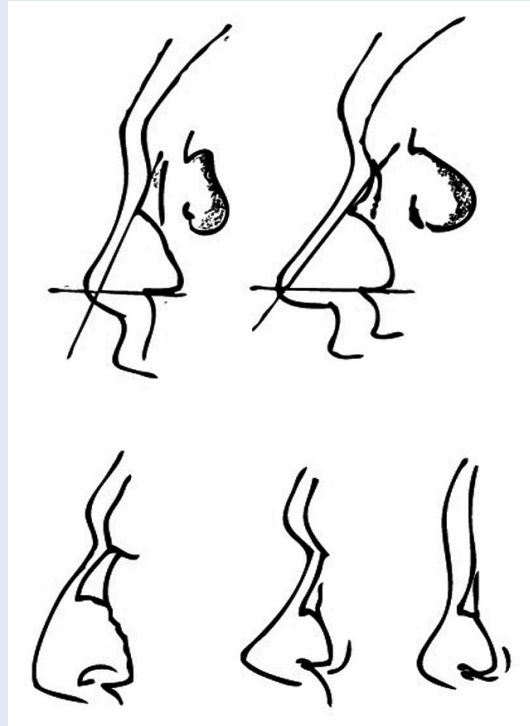


Slika 3. Položaj očne jabučice u odnosu na tangentu koja prolazi preko gornjeg i donjeg vanjskog ruba orbite
Figure 3. Eyeball position in relation to the tangent drawn from the upper and lower mid-orbital edge

ristikama donje čeljusti. Ovisno o kutu donje čeljusti te položaju koronoidnoga nastavka, donji dio lica može se tumačiti kao uzak (ako je kut manji od 125°), odnosno širok (ako je kut veći od 125°)²⁴. Morfologija lica i načini na koji se može opisati, kao i različite podjele oblika lica i njegovih struktura, sakupljeni su u DMV atlasu za vrednovanje ličnih osobina²⁵.


Jedan od prvih postupaka u procesu facijalne rekonstrukcije sastoji se od smještanja očne jabučice unutar očne šupljine. Od samih početaka 20. stoljeća brojne su anatomske studije provedene u svrhu određivanja odnosa očne jabučice i okolnih koštanih struktura (Wilder (1912.), Whitnall (1912., 1921.), Merkel (1887.), Angel (1978.), Gerasimov (1971.)). Razvojem facijalne rekonstrukcije značaj tih radova ponovno je došao do izražaja, a njihova točnost testirana u različitim suvremenim studijama. Istraživanje Caroline Wilkinson i Sophie Mautner (2003.)²⁶, kao i ono koje je proveo Carl Stephan (2002.)²⁷, pokazali su primjenjivost i točnost tih starijih anatomskih istraživanja. Tako se, danas, kao referentna vrijednost za veličinu očne jabučice koristi ona koju je defi-

nirao Whitnall²⁸ 1921. godine i potvrdio 1997. Wolff²⁹, te koja iznosi 24 mm za odrasle osobe i 16 mm za dojenčad (12 mm veličina irisa). Odnos koštanih struktura i endo/egzokantiona utvrđen je Angelovim studijama iz 1978., koje ističu kako endokantion seže 2 mm lateralno od lakrimalnog grebena i 3 – 4 mm medijalno od molarne (zigmatične) kvržice³⁰. Pitanje točne pozicije očne jabučice u očnoj šupljini ostaje otvoreno, s obzirom na to da postoje kontradiktorni podaci o njezinom optimalnom fiziološkom smještaju (Whitnall²⁸ ju je plasirao bliže lateralnom orbitalnom zidu, Balueva i Veselovskaya³¹ bliže medijalnom zidu, dok je Krogman³² predložio da se plasira u centru orbite). Mančesterska škola facijalne rekonstrukcije opisuje da je najbolji položaj očne jabučice unutar očnice onaj kada tangenta koja prolazi preko gornje i donje granice orbite prolazi kroza šarenicu (slika 3), a ne rožnicu oka, kao što je opisao Wolff. Carl N. Stephan i Paavi L. David-



Slika 4. Rekonstrukcija nosa u odnosu na koštane strukture: utjecaj nosnog otvora, *spinæ nasalis anterior* i nosnih kosti na oblik nosa (prema Rynn C, 2006)

Figure 4. Reconstruction of the nose in relation to bony landmarks: the influence of the nasal aperture, anterior nasal spine and nasal alae on the nose shape (according to Rynn C, 2006)



Slika 5. Rekonstrukcija nosa u odnosu na koštane strukture: nosni otvor u najširem dijelu jednak je trima petinama širine mekog tkiva nosa

Figure 5. Reconstruction of the nose in relation to bony landmarks: the broadest part of the nasal aperture is equal to three fifths of the overall width of the nose

son³³ (2008.) ustanovili su da uz određivanje tangente, očnu jabučicu valja postaviti bliže krovu orbitalne jame i bliže njenoj pobočnoj stijenci³³. Na temelju analize slika dobivenih magnetskom rezonancijom, Wilkonson i Mautner utvrdile su povezanost između protruzije očne jabučice i dubine orbitalne jame (protruzija očne jabučice = $18.3 - (0.4 \times \text{dubina orbite})$)²⁶.

Postoje studije koje ističu kako se na temelju koštanih struktura može utvrditi orijentacija i morfologija obrva²⁴ i kapaka³¹, no one su i dalje podložne potvrdama, ispitivanjima i kritikama.

Oblik i veličina nosa te nosnih kosti dugo su vremena predmet rasprave u području facijalne rekonstrukcije. Iako se nekoć smatralo da je rekonstrukcija nosa jako podložna ljudskom faktoru (slobodnoj interpretaciji forenzičkog umjetnika), danas se, na temelju poznatih anatomskih odnosa, zna da postoji malo mjesta za aproksimacije, te je rekonstrukcija nosa jedan od uspješnih i objektivnih koraka u rekonstrukciji lica⁷. Tek su 2006. godine Christopher Rynn i Caroline Wilkinson³⁴, nakon analiza mnogobrojnih lubanja i proučavanja dotad poznatih postupaka za rekonstrukciju nosa, potvrdili da najpouzdaniji postupak ostaje onaj koji je 1955. opisao Mikhail

Gerasimov. Taj se postupak zasniva na križanju dviju tangenti koje prolaze iz *spinae nasalis anterior* i vrha nosne kosti i čije sjecište određuje vršak mekanog dijela nosa (slika 4). Gerasimovi podaci da je nosni otvor u najširem dijelu jednak trima petinama širine mekog tkiva nosa potvrđeni su istim istraživanjem¹⁰ (slika 5). Dodatne studije upotpunile su postupak rekonstrukcije nosa: utvrdilo se da je vršak nosa usmjeren jednako kao i *spina nasalis anterior* (slika 4)³⁵, da bifidna spina odgovara bifurkaciji nosnog vrha, kao što devijacija nosnog vrha odgovara devijaciji nosne pregrade. Među ostalim, Rynn i suradnici³⁵, analizirajući podatke dobivene kompjutorskom tomografijom glava, utvrdili su da oblik nosnog otvora odgovara obliku nosa, te da je i sam profil nosa zrcalna slika oblika (konture) nosnog otvora gledanog sa strane.

Usta predstavljaju također jedan od ključnih elemenata u izgledu lica, no njihova rekonstrukcija i dalje je podložna najizraženijim aproksimacijama, s obzirom na to da potpuni standardi njihove rekonstrukcije nisu još u potpunosti definirani. Tri se postupka danas koriste i kombiniraju u određivanju duljine usta: pomoću interpupilarnoga razmaka, granica vanjskih rubova šarenica (slika 6) ili pobočnih dijelova očnjaka. Odnosi gornje i donje usnice, te sam oblik usta ovisni su o okluziji i odnosu zuba gornje i donje čeljusti. Godine 2003. Caroline Wilkinson i suradnici objavili su da je najpouzdaniji postupak za utvrđivanje veličine usana korištenje granica vanjskih rubova šarenica koje određuju položaj postranih kutova usana³⁶. Predložili su također da se debljina usana određuje prema visini sjekutića (za gornju usnu vrijedi formula = $0.4 + 0.6 \times (\text{visina gornjih sjekutića})$; za donju usnu vrijedi formula = $5.5 + 0.4 \times (\text{visina donjih sjekutića})$)²⁶, dok su druge studije utvrdile da granica gornje i donje usne odgovara polovici krune sjekutića³⁰. Neovisno o brojnim rezultatima koji ishode iz još većeg broja istraživanja, studije kojima se testira vjerodostojnost i standardne pogreške rekonstrukcije ističu da je oblik usana i dalje najproblematičniji u facijalnoj rekonstrukciji, s obzirom na to da se njihove karakteristike mijenjaju s dobi⁶.

Uz usne, uške predstavljaju dio lica koje je najteže rekonstruirati, s obzirom na to da nemaju ko-

štane osnovice, izuzev vanjskoga slušnog otvora na sljepoočnoj kosti. Stoga se često tijekom rekonstrukcije odabiru neutralni oblici i položaji uški kojima bi se čim manje poremetila preostala ravnoteža lica. Tijekom godina nizali su se mnogobrojni standardi kojima se pokušavao odrediti odnos koštanih dijelova lica, te oblik i položaj uške. Najčešće korištena pravila jesu ona koja su navodila da je glavna os uške usporedna s glavnom osi mandibularnog *ramusa* (F. G. Welcker, 1883.), da se uška nalazi na približno jednakoj visini kao nos, a širina uške odgovara polovici njene visine (M. Gerasimov 1949., 1955.), da je velika uška povezana s masivnim mastoidnim nastavkom (M. Gerasimov, 1955.) te da je uška usporedna s profilnim kutom nosa (C. Wilkinson, 2004.)⁸.

Obrazi predstavljaju dio lica kojemu su malobrojne studije posvetile pozornosti. Godine 1993. B. A. Fedosyutkin i J. V. Nainys objavili su da stupanj uzdignuća prednjega dijela mandibule i njena širina određuju širinu obraza²⁴. Mikhail Gerasimov je 1971. objavio da će obraz imati nježne konture kada je donja granica čeljusti zaobljena prema unutra, a ima li izbočenja, mišići će biti razvijeniji, stoga će i obrazi biti izraženiji¹⁰.

DEBLJINA MEKOGA TKIVA U FACIJALNOJ REKONSTRUKCIJI

S obzirom na to da umnogome pridonosi konačnoj fizionomiji lica, poznavanje točnih vrijednosti debljine mekoga tkiva ponad pojedinih osteometrijskih točaka jedan je od preduvjeta uspješne rekonstrukcije.

Tijekom 1883., 1895. i 1898. godine Friedrich Gottlieb Wecker, Wilhelm His, John Kollman i Richard C. Buckley prvi su započeli mjeriti debljinu mekoga tkiva. Podatke o debljini mekih tkiva dobivali su na osnovi punkcije iglom mekoga tkiva lica umrlih.

Većina je starijih istraživanja i rezultata izlazila iz istraživanja provedenih na kadaverima, budući da je to omogućavalo provođenje izravnih i katkad invazivnih mjerenja koja nisu moguća u živih ispitanika. Ipak, istraživanja na umrlima obiluju bitnim nedostacima, među kojima su najvažnije poslijesmrtne promjene tkiva. Osoba nakon smrti gubi mišićni tonus, što posljedično dovodi do izo-



Slika 6. Širina usta određuje se pomoću medijalnih rubova šarenica
Figure 6. The mouth width is established according to the medial border of the iris

bličenja površine lica. Tomu pridonose i promjene uvjetovane djelovanjem gravitacije i putrefakcija³⁷.

Znanstvenici su istraživali kako izbjeći izobličenje površine lica, pa su godine 2002. Ellie K. Simpson i Maciej Henneberg objavili rad u komu su na osnovi punkcije pomoću igle usporedili vrijednosti debljine mekih tkiva u netom umrle osobe, u osobe mrtve tri mjeseca i osobe mrtve više od šest mjeseci. Otkrili su da se balzamiranjem povećava debljina mekih tkiva, a kad u tkivima u potpunosti završi proces balzamiranja, ona se stajuju zbog dehidracije³⁸.

U istraživanjima koja se danas najčešće provode *in vivo*, nastoje se čim više koristiti neinvazivni postupci, pri čemu se ultrazvuk smatra *zlatnim standardom*. Ultrazvuk je zamijenio postupak određivanja debljine tkiva *in vivo* iz pobočnih radiograma lubanje, jer osim što na temelju njih nije bilo moguće ustanoviti debljinu tkiva ponad

točaka u sagitalnoj ravnini, ispitanik je tijekom ispitivanja nepotrebno ozračivan³⁹. Ultrazvuk je *zlatni standard* zbog svoje neškodljivosti i stoga što omogućuje prirodan, uspravan položaj ispitanika tijekom mjerenja⁴⁰. Ipak, i ultrazvučni postupak ima određenih nedostataka. Njime se ne može vidjeti površina kosti, što može dovesti do pogreške u mjerenju i utiskivanju sonde u tkivo. Neovisno o nabrojenim nedostacima, godine 1965. Michael G. Bullen i suradnici potvrdili su sukladnost podataka dobivenih pomoću punkcije

Poput ostalih forenzičkih disciplina, i forenzička facijalna rekonstrukcija postaje podložna trajnim provjerama, usavršavanju i podizanju standarda, jer jedino tako može osigurati budućnost među ostalim forenzičkim disciplinama.

iglom i podataka dobivenih ultrazvučnim mjerenjem⁴¹.

Uz ultrazvuk, danas se koristi i CT za snimanje debljine mekih tkiva. Ipak, postupak ima raznih nedostataka: osim što je skup, on ne osigurava prirodan položaj tijela, budući da ispitanik leži tijekom mjerenja, što zbog gravitacije posljeduje izobličenjem površine lica, poglavito regije obraza⁴². Znanstvenici su i dalje na tragu novih postupaka u mjerenju debljine mekoga tkiva, primjerice pomoću nedavno razvijenog CT-a s konusnim snopom rendgenskih zraka. Na slikama koje se dobivaju korištenjem CT-a izbjegnuto je učinak gravitacije, jer ispitanik sjedi, a i količina zračenja niža je negoli kod standardnoga MSCT-a⁴³.

RASPRAVA

Otkad je predstavljena svijetu kao znanstveni postupak, facijalna rekonstrukcija postala je predmetom mnogih istraživanja kojima znanstvenici nastoje potvrditi pouzdanost i točnost primjenjivanih tehnika. Na tom putu prihvaćanja facijalne rekonstrukcije kao objektivnoga znanstvenog postupka izlučile su se dvije skupine znanstvenika⁴⁴. Jedna skupina tvrdi da su rekonstruktivne tehnike subjektivne, te da se odveć oslanjaju na umjetničke vještine, što posljeduje netočnostima tijekom rekonstrukcije. Druga skupina znanstvenika smatra da konačnica savjesno izvedene facijalne

rekonstrukcije pokazuje dovoljnu razinu sličnosti s traženom osobom, te da je opravdano valja smatrati jednim od osnovnih postupaka forenzičke identifikacije kojoj se pristupa kada se drugim poznatim postupcima ne može ustanoviti točno podrijetlo koštanih ostataka.

U radovima usmjerenim na propitivanje uporabljivosti, specifičnosti i osjetljivosti facijalne rekonstrukcije, uočavaju se neslaganja među znanstvenicima o određivanju stupnja točnosti i pouzdanosti.

Godine 2006. Peter Claes i suradnici istaknuli su da facijalna rekonstrukcija nije postupak identifikacije čiji je cilj postići potpunu podudarnost s traženom osobom, već doseći stupanj zadovoljavajuće razine prepoznavanja lica pojedinca od njemu bliskih osoba³⁶.

Kakva je, dakle, budućnost facijalne rekonstrukcije – postupka koji je od umjetničke razine prerastao u objektivni znanstveni postupak koji zahtijeva trajno provjeravanje i standardizaciju metodologije radi smanjivanja utjecaja ljudske subjektivne sastavnice na ishod rekonstrukcije?

Znanstvena facijalna rekonstrukcija započela se razvijati u 19. stoljeću i od tada se njena metodologija usavršava i dopunjava. Ipak, mnogobrojni dijelovi i koraci u facijalnoj rekonstrukciji ostali su nepromijenjeni od samih početaka. Provjeravanje starih postupaka korištenjem novih tehnologija jedan je od osnovnih ciljeva suvremene manualne facijalne rekonstrukcije. To se poglavito odnosi na ispitivanje odnosa tvrdih i mekih tkiva. Dalje, brojni standardi i podaci koje se danas koristi u facijalnoj rekonstrukciji temeljeni su na studijama na kadaverima. Upravo zbog toga što rezultati proizlaze iz mjerenja i analize trupla, njihova pouzdanost i točnost mora se provjeriti na živim osobama. Utvrditi odgovaraju li lične karakteristike kadavera onima živih ljudi jedan je od značajnih zadataka stručnjaka koji se bave facijalnom rekonstrukcijom.

Važnost debljine mekoga tkiva u rekonstrukciji poznat je i provjeren. Narodnosne i spolne razlike u debljini mekoga tkiva posljeduju drukčijom fizionomijom konačne facijalne rekonstrukcije. Usavršiti antropološke metode kojima se određuje spol, dob i etnicitet lubanje te novih narodnosnih standarda za debljinu mekih česti kraniofacijalno-

ga sklopa osnovni su zadaci u tome djelu facijalne rekonstrukcije. Shodno tomu, praćenje promjene odnosa mekih tkiva kroz vrijeme (sekularne promjene), trajno dopunjavanje postojećih kvantitativnih podataka, te ispitivanje neinvazivnih i preciznih postupaka za utvrđivanje debljine mekih tkiva u različitim populacijskim, spolnim i dobnim skupinama, dodatni je cilj suvremene facijalne rekonstrukcije.

U današnje doba određeni broj znanstvenika započeo je provoditi mjerenja debljine mekoga tkiva pomoću CT-a s konusnim snopom rendgenskih zraka, što potvrđuje važnost iskorištavanja novih tehnologija i resursa u dopunjavanju znanstvenog postupka starog gotovo dva stoljeća⁴³.

Valja naglasiti da je suvremena forenzička znanost, zbog mogućnosti primjene u sudskim sporovima i vještačenjima, pod snažnim utjecajem Daubertovih standarda (pravni termin američkog pravosuđa). Ti standardi naglašavaju da tek višestruko testiran i provjeren postupak, koji je prihvatila nadležna znanstvena sredina i koji je objavljen u uglednim znanstvenim časopisima, može opravdati različita znanstvena mišljenja tijekom vještačenja⁴. Poput ostalih forenzičkih disciplina, i forenzička facijalna rekonstrukcija, slijedeći Daubertove standarde, postaje podložna trajnim provjerama, usavršavanju i podizanju standarda, jer jedino tako može osigurati budućnost među ostalim forenzičkim disciplinama.

LITERATURA

1. Definis-Gojanović M. Postupci i metode pri identifikaciji ljudskih ostataka. In: Primorac D, Marjanović D (eds). *Analiza DNA u sudskoj medicini i pravosuđu*. Zagreb: Medicinska naklada, 2008;97-110.
2. Petaros A, Čengija M, Bosnar A. When osteology is put into practice. *Medicina Fluminensis* 2010;46:19-28.
3. Lain R, Griffiths C, Hilton JMN. Forensic dental and medical response to the Bali bombing- a personal perspective. *Med J Aust* 2003;179:362-5.
4. Dirkmaat D, Cabo L, Ousley S, Symes S. New perspectives in forensic anthropology. *Am J Phys Anthropol* 2008;137:33-52.
5. Stephan CN. Anthropological facial reconstruction- recognizing the fallacies, unembaracing the errors and realizing method limits. *Sci Justice* 2005;43:193-200.
6. Wilkinson CM, Rynn C, Peters H et al. A blind accuracy assessment of computer-modelled forensic facial reconstruction using Computed Tomography data from live subjects. *J Forensic Sci Med Pathol* 2006;2:179-87.
7. Wilkinson C. Facial reconstruction- anatomical art or artistic anatomy? *J Anat* 2010;216:235-50.
8. Wilkinson C. *Forensic Facial Reconstruction*. 1st Edition. Cambridge: Cambridge University Press, 2004.
9. Clement JG, Ranson DL. *Craniofacial identification in Forensic Medicine*. 1st Edition. Sydney: Hodder Arnold Publishers, 1998.
10. Gerasimov MM. *The face finder*. New York: Hutchinson, 1971.
11. Snow CC, Gatliff BP, McWilliams KR. Reconstruction of facial features from the skull: an evaluation of its usefulness in forensic anthropology. *Am J Phys Anthropol* 1970;33:221-8.
12. Orag J, Neave R. *Making Faces Using Forensic and Archeological Evidence*. London: TAMU Press, 1997.
13. Quatrehomme G, Balaguer T, Staccini P, Alunni-Perret V. Assessment of the accuracy of three-dimensional manual craniofacial reconstruction: A series of 25 controlled cases. *Int J Leg Med*. 2007;121:469-75.
14. Vanezis P, Vanezis M, McCombe G, Niblett T. Facial reconstruction using 3-D computer graphics. *Forensic Sci Int* 2000;108:81-95.
15. Claes P, Vandermeulen D, Greef SD, Willems G, Clement JG, Suetens P. Computerized craniofacial reconstruction: Conceptual framework and review. *For Sci Int* 2010;201:138-45.
16. Tilotta F, Glaunes J, Richard F, Rozenholc Y. A local technique based on vectorized surfaces for craniofacial reconstruction. *Forensic Sci Int* 2010;200:50-9.
17. Vanezis P, Blowes RW, Linney AD, Tan AC, Richards R, Neave R. Application of 3-D computer graphics for facial reconstruction and comparison with sculpting techniques. *For Sci Int* 1989;42:69-84.
18. Quatrehomme G, Cotin S, Subsol G, Delingette H, Gariel Y, Grevin G et al. A fully three-dimensional method for facial reconstruction based on deformable models. *J For Sci* 1997;42:649-52.
19. Claes P, Vandermeulen D, De Greef S, Willems G, Suetens P. Craniofacial reconstruction using a combined statistical model of face shape and soft tissue depth: Methodology and validation. *For Sci Int* 2006;159:S147-58.
20. Vandermeulen D, Claes P, Loeckx D. Computerized craniofacial reconstruction using CT-derived implicit surface representations. *For Sci Int* 2006;159:S164-74.
21. Wilkinson CM. Virtual sculpture as a method of computerized facial reconstruction. *Proceedings of the First International Conference on Reconstruction of Soft Facial Parts*. Potsdam, 2003;59-63.
22. Wilkinson CM, Neave RAH, Smith DS. How important to facial reconstruction are the correct ethnic group tissue depths? *Proceedings of the 10th Meeting of the International Association of Craniofacial Identification*. Bari, 2002;111-21.
23. Takema Y, Yorimoto Y, Kawai M, Imokawa G. Age related changes in the elastic properties and thickness of human facial skin. *Br J Dermatol* 1994;131:641-8.
24. Fedosyutkin BA, Nainys JV. The relationship of skull morphology to facial features. In: Iscan MY, Helmer RP (eds). *Forensic Analysis of the Skull*. New York: Wiley-Liss, 1993; 199-213.
25. Ritz-Timme S, Gabriel P, Obertova Z, Boguslawski M, Mayer F, Drabik A et al. A new atlas for the evaluation of facial features: advantages, limits and applicability. *Int J Legal Med* 2011;125:301-6.

26. Wilkinson C, Mautner SA. Measurements of eyeball protrusion and its application in facial reconstruction. *J Forensic Sci* 2003; 48:12-6.
27. Stephan CN. Facial approximation: globe projection guideline falsified by exophthalmometry literature. *J Forensic Sci* 2002;47:730-5.
28. Whitnall SE. *The Anatomy of the Human Orbit and Accessory Organs of Vision*. 1st Edition. London: Oxford Medical Publications, 1921.
29. Bron AJ, Triptahi RC, Triptahi BJ (eds). *Wolff's anatomy of the Eye and Orbit*. London: Chapman & Hall Medical, 1997.
30. Angel JL. Restoration of head and face for identification. *Proceedings of Meetings of American Academy of Forensic Science*, St. Lois MO, 1978.
31. Balueva T, Veselovskaya E, Valencia-Caballero, Methadzovic A. Nuevos estudios en el area de reconstrucción facial a partir de datos craneológicos. *Rev Esp Anropol Fis*. 2009;30:11-22.
32. Krogman WM, Iscan MY. *The Human Skeleton in Forensic Medicine*. 2nd Edition. Springfield: CC Thomas Publishers, 1986.
33. Stephan C, Davidson P. The placement of the human eyeball and canthi in craniofacial identification. *J Forensic Sci* 2006;53:612-9.
34. Wilkinson C, Rynn C. Appraisal of traditional and recently proposed relationship between the hard and soft dimensions of the nose in profile. *Am J Phys Anthropol* 2006;130:364-73.
35. Rynn C. Craniofacial approximation and reconstruction: tissue depth patterning and the prediction of the nose. Dundee: College of Life Sciences, 2006. PhD thesis.
36. Wilkinson C, Motwani M, Chiang E. The relationship between the soft tissues and the skeletal detail of the mouth. *J Forensic Sci* 2003;48:1-5.
37. Manheim M, Barsley RE, Listi GA. In vivo facial tissue depth measurements for children and adults. *J Forensic Sci* 2000;45:48-60.
38. Simpson E, Henneberg M. Variation in soft tissue thicknesses on the human face and their relation to craniometric dimensions. *Am J Phys Anthropol* 2002;118:121-33.
39. Utsuno H. Facial soft tissue thickness in Japanese children. *Forensic Sci Int* 2010;199:109.
40. Smith S, Throckmorton G. A new technique for three dimensional ultrasound scanning of facial tissues. *J Forensic Sci* 2004;49:451-7.
41. Bullen BA, Quaade F, Olsen EI, Lund SA. Ultrasonic reflections used for measuring subcutaneous fat in humans. *Hum Biol* 1965;37:375-84.
42. Tilotta F, Richard F, Glaunes J, Berar M, Gey S, Verdeille S et al. Construction and analysis of a head CT – scan data – base for craniofacial reconstruction. *Forensic Sci Int* 2009;191:e1-12.
43. Fourie Z, Damstra J, Gerrits P, Ren Y. Accuracy and reliability of facial soft tissue depth measurements using cone beam computer tomography. *Forensic Sci Int* 2010;199:9-14.
44. Wilkinson C. Facial anthropology and reconstruction in forensic human identification. In: Thompson T, Black S. *Forensic human identification: An introduction*. Boca Raton: CRC Press, 2006;231-56.