

Osvrt na replantaciju i transplantaciju gornjeg ekstremiteta

An overview of replantation and transplantation of the upper extremity

Ivan Kirin, Koraljka Juretić Franković*, Miljenko Kovačević, Grgo Martinović, Davor Primc

Klinika za kirurgiju, KBC Rijeka, Rijeka

Primljeno: 10. 11. 2011.

Prihvaćeno: 27. 1. 2012.

Sažetak. Glavni cilj replantacije ponovna je uspostava perfuzije ekstremiteta te minimiziranje vremena ishemije. Operacijski mikroskop i mikrovaskularna kirurška tehnika osnove su na kojima se temelji replantacija i revaskularizacija. Kod replantacije koristimo sljedeće operacijske zahvate: osteosintezu, anastomozu i rekonstrukciju vaskularnih elemenata, rekonstrukciju živaca, tetive ili mišića te pokrova. Kontraindikacije za replantaciju dijele se na apsolutne i relativne. U apsolutne kontraindikacije ubrajaju se: amputacija s politraumom, opsežna ozljeda i kronične bolesti. Relativne kontraindikacije su: amputacija jednog prsta, bolesnik iznad 50 godina, avulzijske ozljede, duga topla ishemija (više od 12 sati za prste te 6 – 8 sati za nadlakticu i podlakticu), jaka kontaminacija te ranija ozljeda s lošim funkcijskim ishodom. Replantacije se favoriziraju kada su u pitanju djeca, palac šake te više prstiju šake. Transplantacija vaskulariziranog ekstremiteta ili njegovih dijelova definira se kao alotransplantacija kompozitnog tkiva te nudi novu terapijsku mogućnost za bolesnike s gubitkom ruke. Rutinska skrb tijekom poslijeoperacijske njege uključuje elevaciju replantiranog ekstremiteta, antikoagulacijsku zaštitu, praćenje boje, turgora, kapilarnog punjenja i temperature, primjenu antibiotske terapije te zabranu pušenja i konzumacije kave i čokolade, kako bi se prevenirao periferni vazospazam i time rizik od razvoja vaskularne tromboze. Prva uspješna replantacija palca šake u KBC-u Rijeka učinjena je 1980. godine, dok je replantacija podlaktice učinjena 1983. godine. Iako replantacija može biti izuzetno skupa te zahtijevati produženu hospitalizaciju i poslijeoperacijsku terapiju, ukupni troškovi mogu biti značajno niži od mioelektrične proteze koja se mora periodično mijenjati. Unatoč svemu, iskusan tim liječnika i izuzetno motiviran bolesnik pridonose uspješnosti operacije te zadovoljstvu, kako kozmetičkim, tako i funkcijskim rezultatom.

Cljučne riječi: amputacija, replantacija, ruka, transplantacija

Abstract. The main goal of replantation is the re-establishment of extremity perfusion and minimization of ischemia time. Operational microscope and microvascular surgical technique are the basis of replantation and revascularization. The following operations are used in replantation: osteosynthesis, anastomosis and reconstruction of vascular elements, reconstruction of nerves, tendons or muscles and cover. Contraindications for replantation are classified as absolute and relative ones. Absolute contraindications include amputation with polytrauma, extensive injury and chronic diseases. Relative contraindications are one finger amputation, patient older than 50 years, avulsions, long warm ischemia (more than 12 hours for fingers and 6-8 hours for upper arm and forearm), severe contamination and earlier injury with poor functional result. Favored replantations include children, thumb and more hand fingers. Transplantation of vascularized extremity or its parts is defined as allotransplantation of composite tissue, offering new therapeutic opportunities for patients with an amputated arm. The common postoperative care consists of elevation of replanted extremity, anticoagulation therapy, monitoring of color, skin turgor, capillary filling and temperature, administration of antibiotics, prohibition of smoking, coffee and chocolate, in order to prevent peripheral vasospasm and eventual risk of vascular thrombosis. The first successful thumb replantation in Clinical Hospital Center Rijeka was performed in 1980, and forearm replantation in 1983. Although replantation can be extremely expensive, requiring extended hospitalization and postoperative therapy, total expenses could be considerably lower than myoelectrical prosthesis which must be changed periodically. Nevertheless, an experienced team of doctors and highly motivated patients contribute to operation success, as well as satisfaction with both cosmetic and functional result.

Key words: amputation, arm, replantation, transplantation

Adresa za dopisivanje:

Mr. sc. Koraljka Juretić Franković, dr. med.

Klinika za kirurgiju, Klinički bolnički centar

Rijeka

Krešimirova 42, 51 000 Rijeka

e-mail: kjfrankovic@gmail.com

<http://hrcak.srce.hr/medicina>

UVOD

Replantacija se definira kao ponovno vezanje, odnosno spajanje dijela tijela koji je bio u potpunosti amputiran. Iako tehnički vrlo zahtjevna, predstavlja najbolju metodu vraćanja i ponovnog uspostavljanja funkcije amputiranog ekstremiteta. Revaskularizacija podrazumijeva rekonstrukciju ekstremiteta koji nije kompletno amputiran, tj. živci, ligamenti i koža su intaktni. Revaskularizacija daje bolje rezultate od replantacije, a i sam za-

Kod replantacije koristimo sljedeći redoslijed operacijskih zahvata: osteosinteza, anastomoza i rekonstrukcija vaskularnih elemenata, rekonstrukcija živaca, tetiva ili mišića te pokrova. Pokušaj replantacije obavezan je kada su u pitanju djeca, amputacija palca šake, amputacija više prstiju šake, amputacija distalne podlaktice ili amputacija pojedinog prsta distalno od hvatišta tetive površinskog fleksora.

hvat je brži, posebice ako je sačuvana koža te ne treba rekonstruirati i vene¹.

Budući da je amputacija zbroj vaskularne ozljede, otvorenog prijeloma, ozljede mekih tkiva i živaca, replantacija pojedinih dijelova tijela može rezultirati teškim morbiditetom za vrijeme i nakon operacije. U slučajevima gdje replantacija nije moguća, trebalo bi svakako nastojati sačuvati dovoljno proksimalnog dijela ekstremiteta, kako bi pristajao s protezom. Kod bolesnika s višestrukim ozljedama, spašavanje ekstremiteta može se razmatrati tek nakon što je bolesnik stabiliziran².

POVIJESNI PREGLED

Povijesni osvrt govori u prilog sporijem razvoju vaskularne kirurgije, u odnosu na druge kirurške grane. Stoljećima je vaskularna kirurgija bila ograničena na osnovni postupak ligiranja ledirane žile. Godine 1896. Murphy je izveo prvu *end-to-end* anastomozu između krvnih žila. Nekoliko godina kasnije, njemački kirurg Höpfner amputirao je i uspješno replantirao udove kod pasa. Godine 1912. Halovet po prvi put pokušava reparaciju brahijalne arterije³. Temeljni radovi moderne vaskularne kirurgije sežu u početak 20. stoljeća. Alexis Carrel (1902. godine) i Charles Guthrie

(1908. – 1912. godine) u svojim eksperimentalnim i kliničkim radovima postavljaju znanstvene osnove za replantaciju ekstremiteta te transplantaciju bubrega, krvnih žila, blokova kompozitnih tkiva (npr. cijelog skalpa i uha) te udova u pasa. Za svoj rad, Carrel je dobila 1912. godine i Nobelovu nagradu⁴.

Operacijski mikroskop i mikrovaskularna kirurška tehnika osnove su na kojima se temelji replantacija i revaskularizacija. Operacijski mikroskop prvi put nalazi kliničku primjenu pri operacijama otoskleroze 1921. godine (Nylen i Holmgren), a zatim i u reparaciji perifernih živaca. Nakon Drugog svjetskog rata instrumentarij postaje posebno dizajniran za primjenu u vaskularnoj kirurgiji, a uporaba mikroskopa omogućila je do tada nezamislive mikrokirurške postupke. 1959. godine Kleinert je koristio tehniku popravka krvnih žila za revaskularizaciju gotovo u potpunosti amputiranog ekstremiteta⁵.

Rođenje mikrokirurgije mogla bi se bilježiti 1960. godine, kada su Jacobson i Suarez objavili da se i krvne žile promjera 1,6 mm mogu anastomozirati. Jacobson je, surađujući s tvrtkom Zeiss u Njemačkoj, postao prvi kirurg koji je koristio operacijski mikroskop za anastomoze malih krvnih žila. Kako je raslo zanimanje za ovo novo područje, oprema diljem svijeta bila je sve bolja⁶.

S dotadašnjim dostignućima, krenulo se u primjenu mikrokirurških procedura izvan laboratorija. Godine 1962. u Bostonu, Malt i McLehman prvi su replantirali ruku amputiranu iznad lakta 12-godišnjem dječaku⁷. Temeljni rad u kliničkoj replantacijskoj kirurgiji objavio je Ch'en iz Istraživačkog instituta za replantaciju ozlijeđenih ekstremiteta u Šangaju 1963. godine, kada je replantirao gornji ekstremitet⁸. Iste godine, Kleinert i Kasdan prvi su put izveli reparaciju digitalne arterije za revaskularizaciju palca šake, dok 1964. godine Horn objavljuje uspješnu replantaciju podlaktice. Otprilike u isto vrijeme, Buncke je započeo eksperimentalni rad na anastomozama još manjih krvnih žila (1 mm u promjeru), te je 1966. godine objavio amputaciju i uspješnu replantaciju zečjih ušiju i palčeva šake kod majmuna⁹. 1969. godine prvu uspješnu replantaciju amputiranog palca mikrokirurškom tehnikom učinili su Komatsu i Tamai u Japanu¹⁰. Godine 1969. Cobbett je u Engleskoj transferirao nožni prst na šaku čovjeka¹¹.

Prva izvješća o replantaciji u Europi potječu iz 1977. godine, dok je prvu replantaciju na našim prostorima 1979. godine opisao Godina. Mikrokirurške tehnike prilagođene su za korištenje i u drugim kirurškim granama, kao što su neurokirurgija, urologija, opstetricija i ginekologija te kirurgija limfatičnog sustava. Široka primjena slobodnog tkivnog transfera započela je 1980. godine. Godina je uspješno počeo koristiti slobodni tkivni transfer u primarnim rekonstrukcijama odmah nakon teških, mutilirajućih ozljeda, kao što je amputacija, preferirajući *end-to-side* anastomoze krvnih žila¹².

Kemijsko-tehnološkim razvojem omogućena je primjena sintetskih materijala pogodnih za rekonstrukciju lediranih krvnih žila ili kao nadomjestak veće dužine istih (tzv. "patch" plastika i premosnice), što je izuzetno značajno kod opsežnih traumatskih amputacija s velikim oštećenjem vaskularnih struktura¹³.

AMPUTACIJE GORNJEG EKSTREMITETA

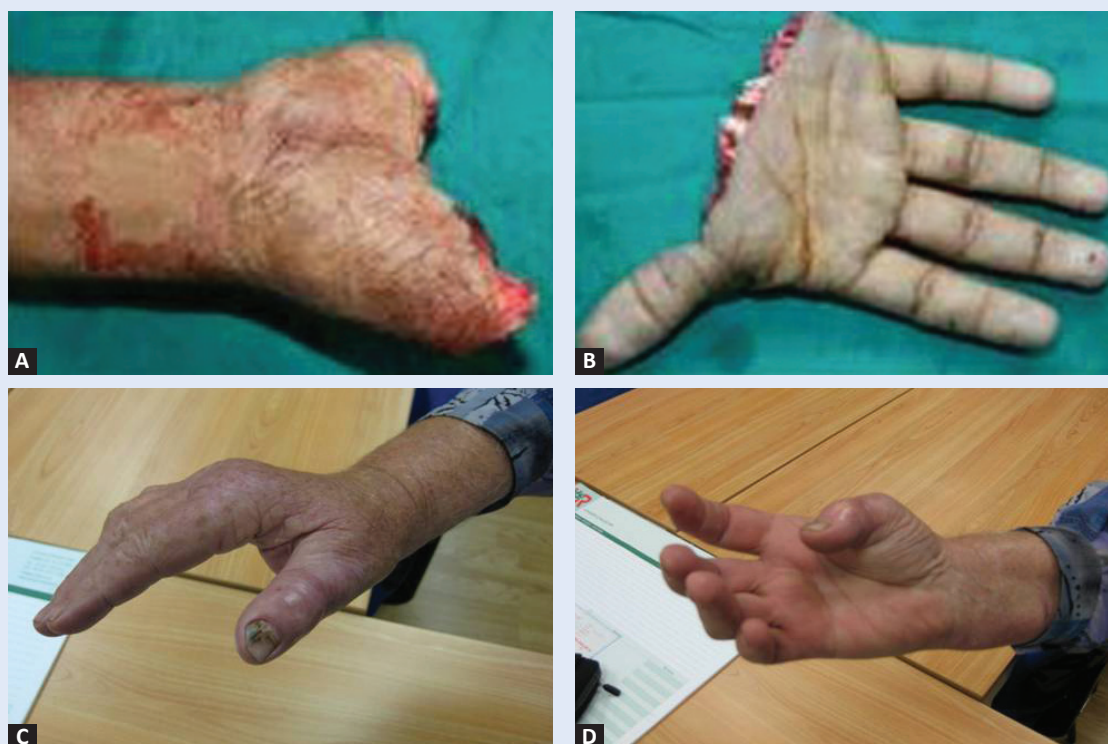Razvojem tehnologije i načina življenja, sve je veći broj nezgoda, kako na poslu, tako i u svakod-

nevnom životu, koje rezultiraju sve većim brojem traumatskih povreda. One uključuju avulzijsko-amputacijske ozljede dijelova ili čitavog gornjeg ekstremiteta.

Amputacije i replantacije kategorizirane su kao "velike" i "male". "Velika" amputacija sadrži mišić te se tretira drugačije od "male" amputacije, koja ga nema. Većina amputacija događa se na poslu. Najviše prstiju amputirano je motornom pilom, više negoli bilo kojim drugim sredstvom, kako kod kuće, tako i na poslu. Tijekom proljeća i jeseni, učestale su ozljede kosilicom za travu, dok su amputacije uzrokovane motornim vozilima prisutne cijele godine. Ozljede noževima i drugim kućnim alatima odgovorne su za velik udio amputacija prstiju koje se ne događaju na poslu.

U odraslih, amputacije prstiju javljaju se 3 do 4 puta češće na poslu. Studije su pokazale da 37 % amputacija palca šake uzrokuju motorne pile, 33 % raznovrsni strojevi, 14 % neoštri alati te preostalih 16 % užad, oštri alati i motorna vozila¹⁴.

Većina "velikih" amputacija također se javlja na radnom mjestu. Veliki industrijski strojevi, indu-



Slika 1. A i B) Traumatska metakarpalna amputacija; C) Funkcijski rezultat nakon replantacije – pronacija; D) Funkcijski rezultat nakon replantacije – supinacija.

Figure 1. A and B) Traumatic amputation through metacarpals; C) Functional result after replantation – pronation; D) Functional result after replantation – supination.

strijske pile, rudarski alati i poljoprivredni strojevi mogu uhvatiti i amputirati cijelu ruku. Općenito se može zaključiti da je snaga gnječenja izravno razmjerna veličini i težini mehanizacije koja uzrokuje amputaciju, odnosno, što je veće gnječenje, to je manji potencijal za uspješnu replantaciju.

Mala djeca često ostanu bez prsta na biciklima, spravama za vježbanje, dovratnicima te kućanskim aparatima, kao što su sokovnici i miješalice. Avulzijske amputacije prstiju kod male djece dvostruko su češće negoli pravilne amputacije, oštrih rubova. Značajan broj "velikih" amputacija nogu i stopala djece uzrokuje kosilice za travu¹⁵.

REPLANTACIJE GORNJEG EKSTREMITETA

Glavni cilj replantacije ponovna je uspostava perfuzije uda te minimiziranje vremena ishemije. Kod replantacije i rekonstrukcije koristimo sljedeći redoslijed operacijskih zahvata: osteosinteza, anastomoza i rekonstrukcija vaskularnih elemenata (direktne anastomoze ili venski graftovi), rekonstrukcija živaca, rekonstrukcija tetive ili mišića, rekonstrukcija pokrova (direktne suture, slobodni kožni transplantati, a ako su eksponirane tetive, kosti, neurovaskularni elementi, koristimo slobodne režnjeve u smislu transfera kože, potkožja, mišića ili vezane ingvinalne režnjeve). Replantacija prsta te djelomična ili kompletna replantacija šake složeniji su i teži nego proksimalna replantacija, a iziskuju sljedeće intraoperacijske postupke: lokalizaciju i markiranje krvnih žila i živaca, debridman, osteotomiju, kraćenje i fiksaciju kosti, reparaciju ekstenzora, reparaciju fleksora, anastomozu arterija (20 – 30 % replantacija venskih graftova), reparaciju živaca, reparaciju vena i reparaciju kožnog pokrova¹⁶.

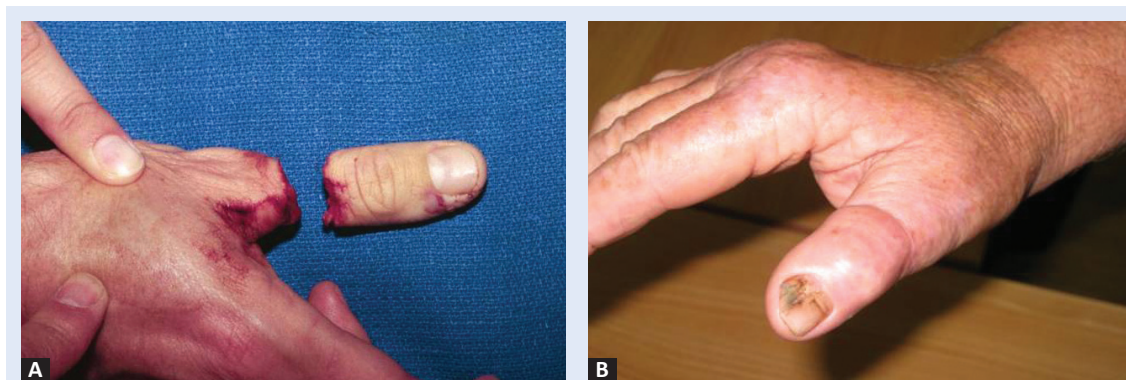
Reperfuzija ekstremiteta nakon produžene ishemije može voditi do nakupljanja otrovnih metabolita i nekroze mišića. Sistemska acidoza i šok mogu se javiti kada je venski protok ponovno uspostavljen nakon nekoliko sati mišićne ishemije. Rabdomioliza i mioglobinurija mogu biti uzrok srčanih aritmija ili bubrežnog zatajenja. U slučajevima velikih nagnječenja, funkcijski ishod obično je slab. Čak i u najboljim okolnostima, potrebne su višestruke revizijske operacije i opsežna terapija. Iako u ovom području često dolazi u obzir alotransplantacija kompozitnog tkiva, replantacija

bolesnikovog amputiranog dijela i dalje je najbolji izbor. Ipak, ozljeda amputiranog dijela nakon početne traume može oslabiti dugoročnu funkciju. Poboljšani imunosupresijski protokoli mogu potencijalno pridonijeti alotransplantaciji u budućnosti¹⁷.

Replantacija se mora pokušati izvesti uvijek kada je pojedini dio presudan za funkciju ruke ili kada se očekuje uspostava zadovoljavajuće funkcije replantiranog dijela. U djece, pokušaj replantacije je obavezan kod svake amputacije. Djeca i mladi su naročito dobri kandidati za replantaciju, jer se njihovi živci dobro regeneriraju, omogućujući vraćanje motoričke i osjetilne funkcije. Regeneracijski kapacitet živaca opada s godinama. Živci se u odraslih regeneriraju brzinom od 1 mm na dan. Kod replantacije ruke, regeneracija živaca može potrajati i više od godine dana kako bi se dosegla šaka, te idućih 6 mjeseci kako bi se dosegli vršci prstiju. Budući da i mišići i završne motoričke ploče mogu nepovratno atrofirati do trenutka kada ih živi aksoni dosegnu, godine također moraju biti uzete u obzir kod donošenja odluke o replantaciji. U djece i mladih, mehanizam ozljede najvažniji je za procjenu uspješne replantacije. Studija je pokazala da je 91 % amputacija pravilnih rubova te je samo 57 % avulzijskih amputacija uspješno replantirano. Tjelesna težina djeteta veća od 11 kg značajno povećava vjerojatnost uspješne replantacije prsta. U odraslih je replantacija indicirana kod amputacije palca šake, amputacije više prstiju šake, amputacije distalne podlaktice ili amputacije pojedinog prsta distalno od hvatišta tetive FDS (lat. *flexor digitorum superficialis*)^{2,18}.

KONTRAINDIKACIJE ZA REPLANTACIJU

Kontraindikacije za replantaciju dijele se na apsolutne i relativne. U apsolutne kontraindikacije ubrajaju se amputacija s politraumom, opsežna ozljeda (gnječenje amputiranog dijela) i kronične bolesti. U praksi, jedina apsolutna kontraindikacija za replantaciju postoji onda kada bolesnikovo opće stanje, bilo da je povezano s ranijom bolešću ili pridruženim ozljedama, onemogućuje dugotrajnu kiruršku proceduru. Zbrinjavanje drugih teških ozljeda, koje su često udružene s "velikim" amputacijama, moraju imati prioritet pred re-



Slika 2. A) Traumatska amputacija palca šake kroz proksimalnu falangu; B) Funkcijski rezultat nakon replantacije.
Figure 2. A) Traumatic thumb amputation through proximal phalanx; B) Functional result after replantation.

plantacijom. Relativne kontraindikacije su brojne i mogu biti povezane s bolesnikom ili sa samom ozljedom. U njih spadaju: sistemske bolesti (šećerna bolest, zatajenje bubrega s dijalizom, generalizirani vaskularni poremećaji ruke, uznapredovala bolest vezivnog tkiva), starost bolesnika iznad 50 godina, ozljede ruke na više razina (višestruka neurovaskularna oštećenja), izrazita kontaminacija bakterijama iz zemlje (npr. Clostridium), dob (degeneracijske bolesti zglobova), amputacija jednog prsta (proksimalno od FDS tetive, kažiprsta i malog prsta), avulzije (naročito prstenaste), dugotrajna ishemija (topla (32 °C) ili hladna (5 – 10 °C)), proksimalna amputacija podlaktice (zahtijeva uklanjanje fleksora i ekstenzora podlaktice zbog manjkave distalne opskrbe krvlju) te uništenje senzornih završetaka (koža dlana odsječena ili izgorena)¹⁹.

POSTUPAK S AMPUTIRANIM DIJELOM TIJELA

Ako je to moguće, s amputiranog dijela tijela trebalo bi ukloniti sav kontaminirajući materijal te ga pažljivo isprati. Potom ga treba zamotati u čistu, vlažnu gazu (krpu) te staviti u vodonepropusnu plastičnu vrećicu koja se potom stavi u što hladniju vodu. Amputirani dio tijela ne smije se nikada izravno uroniti u vodu niti doći u izravan dodir s ledom. Suhi led ne bi se smio nikada koristiti jer izaziva smrzotine i oštećenja. Ako hladna voda nije dostupna, amputirani dio treba držati što dalje od izvora topline. Prst može biti replantiran 24 – 30 sati po ozljedi, ruka do lakta nakon 10 do 12 sati, a nadlaktica nakon 8 sati, pod uvjetom

da su ispravno hlađeni. Hlađenjem se može sačuvati mišić 8 – 12 sati, nakon čega nastupaju ireverzibilne promjene koje onemogućuju replantaciju. Topla ishemija, kao rezultat neadekvatnog hlađenja, može voditi do ireverzibilnih promjena za manje od 4 do 6 sati, te također onemogućujući uspješnu replantaciju. Kod "velikih" amputacija koje su perfundirane i hlađene, replantacija se može učiniti i 12 – 16 sati nakon ozljede. Replantacije gornjeg ekstremiteta obično zahtijevaju opću anesteziju, iako je ponekad dovoljna i regionalna anestezija^{20,21}.

ALOTRANSPLANTACIJA KOMPOZITNOG TKIVA

Transplantacija vaskulariziranog ekstremiteta ili njegovih dijelova definira se kao alotransplantacija kompozitnog tkiva te nudi novu terapijsku mogućnost za bolesnike s gubitkom ruke. Sama transplantacija ruke nije postupak spašavanja života, tako da se moraju pažljivo odvagnuti njezine prednosti, nasuprot njezinim potencijalnim rizicima dugotrajne imunosupresije. Stoga su njezini etički aspekti predmetom mnogobrojnih debata. Alografti kompozitnog tkiva razlikuju se od transplantata solidnih organa, budući da se sastoje od nekoliko vrsta tkiva, kao što su kost, mišić, hrskavica, tetiva, koža, živci i krvne žile koji imaju različite antigenosti. Iako, neočekivano, antigenost alografta kompozitnog tkiva niža je od antigenosti bilo kojeg njegovog pojedinačnog tkiva te je potrebna doza imunosupresiva gotovo ista kao i za transplantat bubrega^{22,23}.

Prva transplantacija ruke u ljudi tijekom moderne ere imunosupresije izvedena je 1998. godine (Dubernard i sur.). Do danas je 25 bolesnika podvrgnuto 33 transplantacijama šake u svijetu. U kolovozu 2008. godine njemački tim stručnjaka je u 15-satnoj operaciji uspješno transplantirao 54-godišnjem bolesniku obje ruke s kadaveričnog donora. Prema tadašnjim izvješćima, nije bilo znakova odbacivanja transplantata, a bolesnik je nakon šest tjedana po provedenoj fizikalnoj terapiji otpušten na kućno liječenje.

Amputirani prst treba zamotati u čistu, vlažnu gazu te staviti u vodonepropusnu plastičnu vrećicu koja se potom stavi u što hladniju vodu. Ne smije ga se nikada izravno uroniti u vodu niti smije doći u izravan dodir s ledom. Suhi led ne bi se smio nikada koristiti jer izaziva smrztotine i oštećenja.

Tri su glavne prepreke za alotransplantaciju kompozitnog tkiva: akutno odbacivanje posredovano limfocitima T primaoca prema alograftu darivatelja, kronično odbacivanje posredovano vjerojatno i humoralnim i staničnim imunološkim odgovorom prema alograftu te obavezna kronična imunosupresija, koja može uzrokovati oportunističke infekcije, malignome ili zatajenje organa²⁴.

Još uvijek nema idealnih kriterija za odabir primaoca kod transplantacije šake. Za sada, oni uključuju bolesnika starosti između 18 i 50 godine, s jednostranom ili obostranom amputacijom između sredine podlaktice i ručnog zgloba, koji razumije prednosti i rizike ove eksperimentalne kirurške tehnike. Bolesnik bi morao dokazati i neprihvatanje proteze, za što je obično potrebno 6 – 12 mjeseci nakon amputacije. Idealno, bolesnik bi trebao biti zdrav, bez systemske bolesti koja nije pod kontrolom liječnika.

Odabir darivatelja jednak je onom kod transplantacije solidnih organa. Darivatelji bi trebali odgovarati primaocu po spolu, boji kože, veličini kostiju, rasi, dobi, virusnom statusu i krvnoj grupi. Naravno, važna je i tkivna podudarnost te križna podudarnost ABO sustava. Ranija prisutnost malignoma, virusni hepatitis (B i C) ili HIV, apsolutne su kontraindikacije za darivanje.

Budućnost transplantacije ruke i drugih alografta kompozitnog tkiva počiva na razvoju manje toksičnih imunosupresijskih lijekova te na sigurnijim metodama indukcije tolerancije^{22,25}.

POSILIJEOPERACIJSKA SKRB

Rutinska skrb tijekom poslijeoperacijske njege uključuje elevaciju replantiranog ekstremiteta, antikoagulacijsku zaštitu, praćenje boje, turgora, kapilarnog punjenja i temperature, primjenu antibiotske terapije kroz tjedan dana te zabranu pušenja i konzumacije kave i čokolade kako bi se prevenirao periferni vazospazam i time rizik od razvoja vaskularne tromboze.

Praćenje uspješnosti replantacije najbolje se obavlja vizualnim pregledom. Oticanje i kongestija su znaci venske okluzije. Prst s venskom okluzijom je obično topao dok se ne kompromitira arterijska cirkulacija, što se očituje bljedoćom, hladnoćom i gubitkom tkivnog turgora. U tom slučaju, bolesnik se vraća u operacijsku salu kako bi se pokušao spasiti replantirani dio (rane se otvore, izvrši se ekscizija tromboziranih dijelova te se defekti poprave i zatvore)¹⁶.

Očekivani rezultati replantacije su: 1. oporavak reinervacije (usporedba s izoliranim ozljedama živaca 60 – 80 %), 2. aktivni oblik ekscurzije zglobova 50 % prijeoperacijskog (dobar rezultat), 3. tolerancija na hladnoću (oporavak nakon dvije godine – dobar rezultat), 4. estetski prihvatljiv rezultat (sve je bolje od amputacije ili proteze), 5. bolji rezultati postignuti su pri replantaciji palca ruke, ruke u ručnom zglobu ili distalne podlaktice te distalno od insercije fleksora superficijalisa.

Čak i nakon izuzetno uspješne replantacije, bolesnici obično ne postižu potpunu mogućnost korištenja ruke. Oslabljena pokretljivost i osjet mogu poremetiti njihove živote na različite načine, kako kod kuće, tako i na poslu. Rehabilitatori i terapeuti mogu pomoći bolesnicima da se prilagode svojim novim sposobnostima te da se vrate poslu i slobodnim aktivnostima. Procjena radne sposobnosti može pomoći bolesnicima u postavljanju realnih ciljeva. Rehabilitatori mogu pomoći i pri psihosocijalnim problemima koji često prate teške ozljede. Promjene osjeta i funkcije mogu utjecati na percepciju samoga sebe, samopoštovanje te pojavu depresije i tjeskobe. Srećom, većina bole-

snika izuzetno je motivirana te jako zadovoljna, čak i djelomičnom funkcijom²⁶.

KOMPLIKACIJE REPLANTACIJE I TRANSPLANTACIJE

Nakon otpusta iz bolnice, adhezija tetiva i ukočenost zglobova javljaju se dosta često u bolesnika s replantiranim prstima. U tim slučajevima, učini se tenoliza i kapsulotomija. Hondroliza u zglobu također se može javiti, rezultirajući s posttraumatskim artritismom, te je često potrebna rekonstrukcijska operacija – artrodeza ili artroplastika. Nakon “velikih” replantacija, kasne komplikacije mogu uključivati kontrakture te gubitak rotacije podlaktice. Intolerancija hladnoće je česta, ali obično spontano nestaje unutar 18 do 24 mjeseca nakon ozljede^{27,28}.

Rezultati replantacijske kirurgije moraju se interpretirati s velikim oprezom te uspoređivati s funkcijom najbolje proteze, a ne normalnom funkcijom. Bolesnik koji se ne vraća na posao zbog replantiranog prsta koji je ukočen i bolan ima puno veći invaliditet, nego onaj kojem je učinjena dobra revizijska amputacija te se vratio na posao ubrzo nakon operacije.

Opcenito, funkcijski oporavak determiniran je regeneracijom živaca koja je bolja u bolesnika mlađih od 35 godine te s distalnijim mjestom amputacije. Oporavak je također često dobar u mladih bolesnika s proksimalnijim tipom amputacije²⁹.

ISKUSTVA U KLINIČKOM BOLNIČKOM CENTRU RIJEKA

Prva uspješna replantacija palca šake u Kliničkom bolničkom centru Rijeka učinjena je 1980. godine, dok je replantacija podlaktice učinjena 1983. godine (ozljeda kružnom pilom). Od 1980. godine do danas učinjeno je 180 replantacija sa 75 %-tnim uspjehom. Kod 30 % slučajeva javile su se rane komplikacije, s potrebnom kirurškom revizijom. U KBC-u Rijeka, prema podacima za 2009. godinu, u okviru djelatnosti Zavoda za traumatologiju, učinjeno je 6 replantacija (slike 1 i 2), 10 revaskularizacija prstiju šake te jedna transplantacija podlaktice, što prati dosadašnji trend. Danas u KBC-u Rijeka djeluje kvalificirani mikrokirurški tim, odnosno kirurzi osposobljeni za izvođenje najsloženijih kirurških zahvata.

Replantacija amputiranih dijelova je specijalizirana tehnika koja značajno pridonosi kvaliteti života za to pogodnim bolesnicima. Također, odluku o replantaciji treba donijeti ovisno i o bolesnikovim potrebama i željama. Iako replantacija može biti izuzetno skupa te zahtijevati produženu hospitalizaciju i poslijeoperacijsku terapiju, ukupni troškovi mogu biti značajno niži od mioelektrične proteze koja se mora mijenjati periodično. Unatoč svemu,iskusni tim liječnika i izuzetno motiviran bolesnik pridonose uspješnosti operacije te zadovoljstvu, kako kozmetičkim, tako i funkcijskim rezultatom³⁰.

LITERATURA

1. Jaeger SH, Tsai TM, Kleinert HE. Upper extremity replantation in children. *Orthop Clin North Am* 1981;12:897-907.
2. Kleinert JM, Graham B. Macroreplantation: an overview. *Microsurgery* 1990;11:229-33.
3. Williams GR, Carter DR, Frank GR, Price WE. Replantation of amputated extremities. *Ann Surg* 1966;163:788-94.
4. Carrel A. Results of the transplantation of blood vessels, organs and limbs. *JAMA* 1908;51:1662-7.
5. Kleinert HE, Jablon M, Tsai TM. An overview of replantation and results of 347 replants in 245 patients. *J Trauma* 1980;20:390-8.
6. Jacobson JH 2nd. Calibrated punch useful in end-to-side or side-to-side vascular anastomosis. *Surg Gynecol Obstet* 1962;115:235.
7. Malt RA, McKhann CF. Replantation of severed arms. *JAMA* 1964;189:716.
8. Chen CW, Chien YC, Pao YS. Salvage of the forearm following complete traumatic amputation: report of a case. *Chin Med J (Engl)* 1963;82:633-8.
9. Buncke HJ, Castleton KB, Daniel RK, Entin MA, Kleinert HE, Lange WA et al. Replantation surgery in China. Report of the American Replantation Mission to China. *Plast Reconstr Surg* 1973;52:476-89.
10. Masuhara K, Tamai S, Fukunishi H, Obama K, Komatsu S. Experience with reanastomosis of the amputated thumb. *Seikei Geka* 1967;18:403-4.
11. Cobbett JR. Free digital transfer. Report of a case of transfer of a great toe to replace an amputated thumb. *J Bone Joint Surg Br* 1969;51:677-9.
12. Godina M. Preferential use of end-to-side arterial anastomoses in free flap transfers. *Plast Reconstr Surg* 1979;64:673-82.
13. Kaplan FT, Raskin KB. Indications and surgical techniques for digit replantation. *Bull Hosp Jt Dis* 2001-2002;60:179-88.
14. Graham B, Adkins P, Tsai T-M, Firrell J, Breidenbach III WC. Major replantation versus revision amputation and prosthetic fitting in the upper extremity: a late functional outcomes study. *J Hand Surg (Am)* 1998;23:783-91.

15. Daigle JP, Kleinert JM. Major limb replantation in children. *Microsurgery* 1991;12:221-31.
16. Yueh JH, Bar-Meir ED, Liao EC, Lee BT. Major limb replantation. *Eplasty* 2011;11:ic1.
17. Herndon JH. Composite-tissue transplantation – A new frontier. *N Engl J Med* 2000;343:503-5.
18. Nissenbaum M. A surgical approach for replantation of complete digital amputations. *J Hand Surg Am* 1980;5:58-62.
19. Chen ZW, Meyer VE, Kleinert HE. Present indications and contraindications for replantation as referred by long functional results. *Orthop Clin North Am* 1981;12:849–70.
20. Lloyd MS, Teo TC, Pickford MA, Arnstein PM. Preoperative management of the amputated limb. *Emerg Med J* 2005;22:478-80.
21. Bajec J, Grossman JA, Gilbert D, Williams MM. Upper extremity preservation before replantation. *J Hand Surg Am* 1987;12:321-2.
22. Kvernmo HD, Gorantla VS, Gonzalez RN, Breidenbach WC 3rd. Hand transplantation. A future clinical option? *Acta Orthop* 2005;76:14-27.
23. Thomas F, Ray P, Thomas JM. Immunological tolerance as an adjunct to allogeneic tissue grafting. *Microsurgery* 2000;20:435-40.
24. VanBuskirk AM, Pidwell DJ, Adams PW, Orosz CG. Transplantation immunology. *JAMA* 1997;278:1993-9.
25. Fishman JA, Rubin RH. Infection in organ-transplant recipients. *N Engl J Med* 1998;338:1741-51.
26. Waikukul S, Vanadurongwan V, Unnanuntana A. Prognostic factors for major limb re-implantation at both immediate and long term follow up. *J Bone Joint Surg* 1998;80b:1024–30.
27. Schlenker JD, Kleinert HE, Tsai TM. Methods and results of replantation following traumatic amputation of the thumb in sixty-four patients. *J Hand Surg Am* 1980;5:63-70.
28. Urbaniak JR, Roth JH, Nunley JA, Goldner RD, Koman LA. The results of replantation after amputation of a single finger. *J Bone Joint Surg Am* 1985;67:611-9.
29. Foucher G. Prospects for hand transplantation. *Lancet* 1999;353:1286-7.
30. Jones NF. Concerns about human hand transplantation in the 21st century. *Debate. J Hand Surg (Am)* 2002;27:771-87.