

Primjena elektronske mikroskopije u dijagnostičkoj praksi

Electron microscopy in diagnostic practice

Sanja Štifter*, Gordana Đorđević, Andrea Dekanić, Đuro Vranešić, Nives Jonjić

Zavod za patologiju,
Medicinski fakultet Sveučilišta u Rijeci,
Rijeka

Primljeno: 16. 5. 2011.
Prihvaćeno: 3. 8. 2011.

Adresa za dopisivanje:
*Doc. dr. sc. Sanja Štifter, dr. med.
Zavod za patologiju
Medicinski fakultet Sveučilišta u Rijeci
Braće Branchetta 20, 51 000 Rijeka
e-mail: sstifter@medri.hr

<http://hrcak.srce.hr/medicina>

Sažetak. Cilj ovog preglednog članka je ukazati na značaj, mjesto i dostupnost elektronske mikroskopije (EM) u rutinskoj dijagnostici bioptičkih uzoraka. Elektronska mikroskopija relativno je mlada metoda, koja se 70-ih godina prošlog stoljeća prvenstveno koristila u dijagnostici tumora nepoznatog primarnog sjela, no danas ima daleko širu primjenu, kao npr. u bolestima bubrega, kongenitalnim i metaboličkim bolestima nakupljanja, bolestima poprečno-prugastih mišića i perifernih živaca te brojnim drugim stanjima. Preduvjet analize EM dobro je poznavanje ultrastrukturne građe koja se u članku ukratko opisuje. Preanalitičkoj fazi EM prethodi pravilno uzorčenje, adekvatna obrada uzoraka i izrada ultratankih rezova, što je posebno istaknuto u ovom radu. Metoda je relativno zahtjevna, kako svojim postupcima, tako i financijski, stoga treba voditi računa o indikacijama za EM, a u trenutku odabira metode i o pravilnom načinu uzimanja materijala. Slikovno i tekstualno su opisane neke od važnijih indikacija za EM koje se koriste u rutinskom radu, kao što su to bolesti glomerula i poprečno-prugastih mišića te tumora, gdje svjetlosna mikroskopija i imunohistokemijska analiza u većini slučajeva nisu dostatne za postavljanje konačne dijagnoze.

Ključne riječi: dijagnostika, elektronska mikroskopija

Abstract. The aim of the present review is to highlight the importance, placement and availability of the electron microscopy (EM) analyses in routine diagnostic work with biopsy samples. Electron microscopy is a relatively new method dating from the 1970es, when it was primarily used in the diagnosis of tumors of unknown primary sites. Today it has a much wider application, such as in kidney, congenital, metabolic and accumulation diseases, neuromuscular disorders and numerous other conditions. Prerequisite for adequate EM analysis is good knowledge of ultrastructural cellular formation of which the article gives a brief review. In addition, the pre-analytical phase for EM analysis, which includes proper sampling, adequate processing of tissue and acceptable the sections, necessary for satisfactory analysis is also described in the paper. As the method is the method is relatively complex and financially demanding the use of EM should be. Finally, the article describes some of the most important indications for the use EM in routine work, documented with images, such as in glomerular and muscular diseases and tumor pathology, where light microscopy and immunohistochemical analysis, are very often not sufficient for the final diagnosis.

Key words: diagnostics, electron microscopy

PRIMJENA ELEKTRONSKE MIKROSKOPIJE U PATOLOGIJI

Elektronska mikroskopija (EM) relativno je mlada grana dijagnostike, koja se propulzivno počela razvijati konstruiranjem prvog komercijalnog EM 1940., dvije godine nakon izrade funkcionalnog, dok je primjena transmisivne elektronske mikroskopije (TEM) započela ne tako davno, 70-ih godina prošlog stoljeća¹. Devedesetih godina TEM se najviše koristi u onkologiji u cilju dijagnostike metastatskih tumora nepoznatog primarnog sjajla. No danas, uz imunohistokemiju, EM postaje jedna od najvažnijih metoda morfološke analize u rješavanju dijagnostičkih problema²⁻³. Procjenjuje se da EM danas sudjeluje u dijagnostici 20 – 30 % biopsija¹. Usprkos trošku koji predstavlja opremanje laboratorija te održavanje mikroskopa, EM predstavlja neizostavan dio svih većih bolničkih ustanova i medicinskih centara, kako u svijetu, tako i u nas. U situacijama kada klasične histološke tehnike nisu dostatne za postavljanje dijagnoze, traže se promjene na ultrastrukturnoj razini, u organelama, citoplazmi stanice ili izvanstaničnom matriksu, koje bi bile specifične za određenu bolest. Rano su uočene raznovrsne mogućnosti EM, tako da je njena primjena, osim u medicini, široko zastupljena i u brojnim drugim znanstvenim disciplinama, kao što su to: biologija, farmakologija, forenzika, nanotehnologija, kemija, metalurgija i dr.⁴⁻⁶

U medicini se EM najviše koristi u:

- istraživanju strukture i morfologije,
- dijagnostici infekcija, patoloških promjena u medicini i biologiji,
- istraživanju patoloških i razvojnih procesa u biologiji biljaka i životinja.

PRIPREMA UZORKA ZA ULTRASTRUKTURALNU ANALIZU

Primarni zadatak patologa je postavljanje dijagnoze, odnosno utvrđivanje promjene i bolesti na temelju morfološke analize koja uključuje makroskopski pregled, svjetlosnu i EM. Svaka od navedenih analiza koristi poseban postupak pripreme i pregleda uzorka. Osim makroskopskog pregleda, ostali oblici analize u patologiji iziskuju obradu uzoraka kroz sljedeće tri osnovne faze:

- preuzimanje materijala,
- fiksaciju i procesiranje tkiva,
- rezanje i bojanje uzoraka.

Način uzorčenja tkiva u EM posebno je važna stavka. U usporedbi sa svjetlosnom mikroskopijom, koja koristi histološke rezove, uzorci za EM neusporedivo su manji i ponekad postoji realna opasnost od neadekvatnog uzorčenja⁷⁻¹⁰.

Preparat pripremljen za EM mora biti dovoljno tanak kako bi bio prosvijetljen snopom elektrona. Koriste se sljedeće metode obrade uzoraka: ne-

Preduvjet za kvalitetnu ultrastrukturnu analizu je dobra suradnja kliničara i patologa koja osigurava pravilnu indikaciju za elektronskom mikroskopskom pretragom i adekvatno uzorčenje bioptičkog materijala. Uvjet za uvid u ultrastrukturne promjene radi postavljanja konačne dijagnoze jesu kvalitetni preparati, koji se postižu standardiziranim postupcima obrade uzorka.

gativni kontrast, kontrastirani ultratanki rez i imuno-elektronska mikroskopija ("immunogold" tehnika), te dva tipa analize: kvantitativna i semikvantitativna analiza računalno obrađene digitalizirane EM slike¹¹.

U patologiji se najčešće koristi metoda kontrastiranja ultratankih rezova osmijevim tetraoksidom, olovnim citratom i uranilacetatom. Analiza slike vrši se na crno-bijelim fotografijama (danas rjeđe) ili na zaslonu računala, a slika na ekranu mikroskopa služi kao orijentir za odabir područja važnog za utvrđivanje promjene ili postavljanja dijagnoze. Dijagnostička procjena struktura koje se analiziraju primarno uključuje identifikaciju vrste uzorka. Na polutankim rezovima vrši se orijentacijska procjena za izradu ultratankih rezova koji će sadržavati stanice, odnosno strukture od interesa. Potom se provjerava jesu li stanice urednog izgleda, oblika i građe. Za daljnji dijagnostički postupak bitno je utvrditi o kojoj se stanici radi, jer uzorak može sadržavati miješanu populaciju hematopoetskih, epitelnih, mezenhimalnih i/ili tek pojedinačnih tumorskih stanica, što primjerice kod dijagnostike slabo diferenciranih tumora može otežati interpretaciju¹²⁻¹⁵. Postupak fiksacije, procesiranja rezanja i bojenja tkiva za EM kratko su navedeni u tablici 1.

Tablica 1. Postupak pripreme uzorka za elektronsko-mikroskopski pregled.**Table 1.** The electron microscopy sample preparation procedure.

Fiksiranje
1. Fiksiranje 1 mm ² tkiva u mješavini 4 % formaldehida i 1 % glutaraldehida u 0,1 M PB (pH 7,4) najmanje 2 sata do preko noći.
2. Uroniti u 8 % (0.2 M) saharoze u 0,1 M PB 3x15 min ili preko noći.
3. Postfiksiranje u 1 % osmij tetroksidu 0,1 M PB 1 sat.
Dehidracija
4. 50 % etanol 15 min
5. 70 % etanol 15 min
6. 95 % etanol 15 min
7. 100 % etanol 2x15 min
8. 100 % propilenoksid 2x15 min
9. 1 : 1 uklapanje u propilenoksid na 1 – 2 sata.
10. 2 : 1 uklapanje u propilenoksid, noćenje u termostatu.
Uklapanje
11. Uklapanje u kalup/kapsulu.
12. U termostatu 60 °C za 48 sati.

Za razliku od svjetlosne mikroskopije u kojoj se vodimo citomorfološkim, topografskim i arhitekturnim obilježjima ispitivanog uzorka, u EM se identifikacija temelji na prepoznavanju specifičnih subcelularnih organela i markera, dok su međustanični odnosi i izvanstanični prostor manje značajni¹⁶⁻¹⁸.

ANALIZA ULTRASTRUKTURALNE GRADE STANICE

Stanična membrana i posebna obilježja stanične membrane

Ponekad se u svjetlosnoj mikroskopiji međustanični prostor i rubovi stanica teško utvrđuju, dok se u EM oblici i veličine stanica mogu precizno definirati. Međusobni položaj stanica, njihov oblik i veličina te prisutnost specijaliziranih membranskih struktura poput mikrovila, membranskog nabiranja ili interdigitacija, kao npr. kod adenokarcinoma, mogu biti od dijagnostičkog značaja u slabo diferenciranih, anaplastičnih ili dediferenciranih tumora¹⁹. Submembranski se EM mogu nalaziti dijagnostički depoziti²⁰.

Međustanične veze

Ultrastrukturalna analiza međusobnog kontakta predstavlja analizu tzv. međustaničnih veza/junkcija. Točno utvrđivanje tipa međustanične veze bitno je za razlikovanje karcinoma i sarkoma. Dezmosomi i čvrste veze (engl. *tight junction*) karak-

teristične su za epitelne stanice, no kako stanice karcinoma dediferenciraju, smanjuje se njihova veličina i broj, a tonofilamenti postaju kraći i rijetki, do potpunog nestanka. Intermedijarna linija koja odvaja stanične membrane od dezmosoma također se gubi, što rezultira dodirnim mjestom koje je građeno samo od zadebljale stanične membrane. Kod adenokarcinoma "tight junction" (*zonulae occludens*), intermedijarne veze (*zonulae adherens*) i dezmosomi (*maculae adherens*) prorjeđuju se, gube i ostaju samo fokalno prisutni²¹. Međustanične veze nisu obilježje samo epitelnih stanica, naime, formirane veze tipa dezmosoma mogu se naći i između benignih i malignih glatkomišićnih tumora. Isti tip dodirnih ploča, koje formiraju zadebljanja na krajevima, opažaju se i kod fibrosarkoma i malignog fibroznog histiocitoma. Ostali tipovi staničnih veza, poput hemidezmosoma i veze s procijepom ("gap junction") nisu dijagnostički značajni. Prisutnost međustaničnih kanala je ograničene dijagnostičke vrijednosti. Specijalizirani izdanci stanične membrane, koji uključuju cilije, mikrovile i stanične nastavke, karakteristični su za stanice sa specijaliziranom funkcijom (neuroendokrinom aktivnošću). Diferencijalno dijagnostički bitno je ne zamijeniti ih s pseudopodijima i filopodijima²¹.

Pinocitotičke vezikule su plošne invaginacije stanične membrane kojima se male ekstracelularne čestice i tekućine transportiraju stanicom²². Osobito su izražene na perineuralnim, endotelnim i

glatkomišićnim stanicama, te pericitima i fibroblastima, stoga njihova prisutnost uz ostala ultrastrukturalna obilježja ponekad može biti od dijagnostičkog značaja.

Citoplazma

U citoplazmi se mogu naći organele specifične za pojedine oblike stanica. Citoplazmatske organele odražavaju metaboličku aktivnost i anoksične promjene stanice⁸. Dijagnostički značajne promjene nalaze se u mitohondrijima, endoplazmatskom retikulumu i ribosomima, Golgijevom aparatu, lizosomima i kompleksima organela⁹. U citoplazmi se mogu nakupljati neresorptivne čestice, depoziti (osobito izraženo u bolestima nakupljanja). Stanice iste populacije mogu pokazivati razlike u gustoći citoplazme, što može biti posljedica brojnih stanja. Što je veća prisutnost organela, veća je gustoća citoplazme na malim povećanjima. Također, hidracija stanice neposredno utječe na gustoću citoplazme. Često stanice svijetlih (praznih) citoplazmi u svjetlosnoj mikroskopiji na ultrastrukturalnoj razini pokazuju glikogenske i lipidne vakuole granularnog izgleda⁸.

Mitohondriji

Mitohondriji su organele koje oslobađaju energiju katabolizmom ATP u procesu oksidativne fosforilacije. Dvostrukim sustavom unutarnje membrane, koja sadrži brojne nabore (kriste), i vanjske membrane osiguravaju skladištenje i brzo otpuštanje energije. Osobita je osjetljivost mitohondrija na anoksiju koja se manifestira oticanjem, iskrivljenjem krista i pikozom. Stanice koje imaju sposobnost sinteze steroidnih hormona sadrže slobodne tubulovezikularne kriste u mitohondrijalnom matriksu. Mitohondrijalne inkluzije različitog tipa su od malog dijagnostičkog značaja. Onkocitni tumori su karakterizirani prominentnim granularnim eozinofilnim citoplazmama koje ultrastrukturalno odgovaraju brojnim mitohondrijima normalne morfologije⁸.

Hrapavi endoplazmatski retikulum (hER) i glatki endoplazmatski retikulum (gER)

Endokrine stanice, kao i stanice tumora s neurosekretornom i steroidnom aktivnosti, ultrastrukturalno imaju brojne i veće nakupine glatkog i hrapavog ER. Leydigove i Sertolijeve stanice te

stanice tumora spolnog tračaka jajnika i adenoma jetre obilježene su nakupinama vrtložastih i plosnatih cisterni gER i hER vezanih uz membranu stanica^{8,22}.

Prstenaste lamele

Prstenaste (anularne) lamele su tjelešca građena od paralelnih nakupina cisterni koje na površini nose male prstenove ili pore u nepravilnim intervalima. Iste se mogu naći i intranuklearno. Prstenaste lamele, čija je funkcija još nepoznata, posebno su zastupljene u oocitama, spermatidama i Sertolijevim stanicama, te u tumorima bubrega, primitivnim neuroektodermalnim tumorima i metastatskim tumorima jajnika. Njihov nalaz nije dijagnostički, jer su opisani i u malignim mezenhimalnim neoplazmama, kao i benignim novotvorinama poput adenoma hipofize i lejomijoma^{8,9,22}.

Golgijev aparat

Golgijev aparat tvori kompleks zakrivljenih cisterni paralelnog rasporeda s brojnim malim vezikulama i vakuolama koje moraju primarno ispuniti zadatak akumuliranja i koncentriranja proteinskih sekretornih produkata sintetiziranih u ribosomima. Ultrastrukturalno je Golgijev aparat slabije izražen u stanicama tumora koji brzo rastu i koji su anaplastični¹².

Lizosomi

Primarni lizosomi su mala, uz membranu vezana tjelešca varijabilne elektronsko-mikroskopske gustoće. Nalazimo ih u gotovo svim tipovima stanica. Sekundarni lizosomi koji nastaju fuzijom primarnih s citoplazmatskim derivatima uvijek sadrže rezidualno tjelešce (telolizosom, lipofuscin i multivezikularno tjelešce). Ultrastrukturalno se nakupine lizosoma mogu teško razlikovati od neurosekretornih granula, pa se, primjerice u diferencijalnoj dijagnostici mikrofolikularnog i medularnog karcinoma štitne žlijezde, daje prednost imunohistomiji analizi u odnosu na EM^{15,23,24}.

Ostale organele i depoziti u citoplazmi

Kompleksi organela najčešće uključuju intracitoplazmatske ribosom-lamela komplekse koji su karakteristični za leukemiju vlasastih stanica, kroničnu limfatičnu leukemiju i druge hematopoetske novotvorine.

Citoplazmatski filamenti (aktinski, intermedijarni, mikrotubuli) formiraju citoskelet eukariotske stanice⁸.

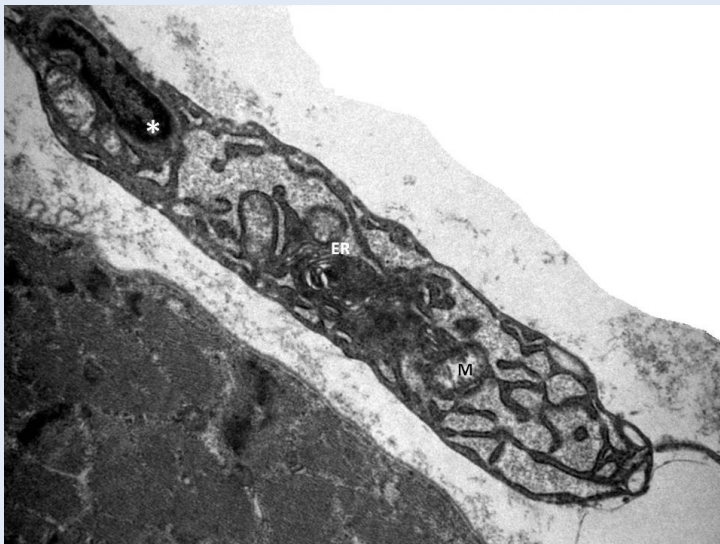Sekretorne granule su kuglaste intracitoplazmatske inkluzije nastale proteinskom sekrecijom. Dijele se u tri skupine (mucigene, zimogene i neurosekretorne), ovisno o prosječnom promjeru granula.

Glikogen se ultrastrukturno prikazuje ovisno o fiksativu i metodi primijenjenog procesiranja. Značajna je njegova identifikacija pri teaurizmama i glikogenozama.

Lipidi se ultrastrukturno prikazuju kao vakuole i kapljice nevezane uz membranu, a značajne su u dijagnostici kongenitalnih lipidnih miopatija.

Ostale inkluzije koje se mogući naći u citoplazmi stanica jesu: Birbekova tjelešca u Langerhansovoj histiocitozi, Charkot-Leydenovi kristali u citoplazmi eozinofila te Reinkeovi kristali (heksagonalne prizme varijabilne veličine) u Leydigovim stanicama testisa i hilarnim stanicama jajnika.

Ultrastrukturna analiza završava procjenom izgleda jezgre, njezina kromatina, prisutnosti jezgrice, nuklearnih inkluzija i pseudoinkluzija, te pregledom ekstracelularnog matriksa, bazalne membrane, kolagenih vlakana i ostalih elemenata (slika 1).



Slika 1. Ultrastrukturna građa makrofaga; jezgra (*) te endoplazmatski retikulum (ER) i mitohondrij (M) u citoplazmi stanice (x8900).

Figure 1. Ultrastructural macrophage appearance; nucleus (*) endoplasmatic reticulum (ER) and mitochondria (M) in cytoplasm, (x8900).

INDIKACIJE ZA ULTRASTRUKTURNU ANALIZU

Elektronski mikroskop ima svoj značaj u dijagnostici tumora i brojnih drugih promjena i oboljenja²⁵ kao što su to:

- bolesti bubrega, osobito glomerula
- kongenitalne bolesti
- metaboličke bolesti nakupljanja
- bolesti poprečno-prugastih mišića
- bolesti perifernih živaca
- autoimune bolesti
- identifikacija uzročnika zaraznih oboljenja
- bolesti kože
- identifikacija stranih tvari u tkivima.

Važnost elektronske mikroskopije u dijagnostici bubrežnih oboljenja

Elektronska mikroskopija koristi se u dijagnostici glomerularnih oboljenja više od tri desetljeća i njezina vrijednost je dobro znana i potkrijepljena brojnim studijama. Dok neki naglašavaju vrijednost rutinske upotrebe ove metode u dijagnostici, postoje i studije koje kritički preispituju njezinu važnost i to uglavnom zbog neizbježnog financijskog pritiska za reduciranjem troškova, kako u rutinskoj dijagnostici, tako i u istraživačkoj djelatnosti. U literaturi se vrijednost EM neprestano, no nedovoljno evaluira. Muehrcke i sur.²⁶ našli su da je EM u samo 6 % slučajeva pridonijela dijagnozi³⁹, za razliku od Siegel i sur.²⁷, gdje je taj broj narastao na 48 % slučajeva, uz napomenu da je u jednom slučaju dijagnoza bila i promijenjena. Autori predlažu rutinsku upotrebu EM u dijagnostici glomerulopatija, budući da svjetlosna mikroskopija ne daje potrebnu informaciju kada treba koristiti ultrastrukturnu analizu. S ovim se slaže i Tighe sa sur., koji je utvrdio korisnost EM u 85 % ispitivanih slučajeva²⁸. Postoje i podaci u literaturi prema kojima je svjetlosna mikroskopija zajedno s imunofluorescencijom i EM neophodna u 25 % slučajeva, korisna u 50 % dijagnoza, a nepotrebna u 25 % biopsija²⁹.

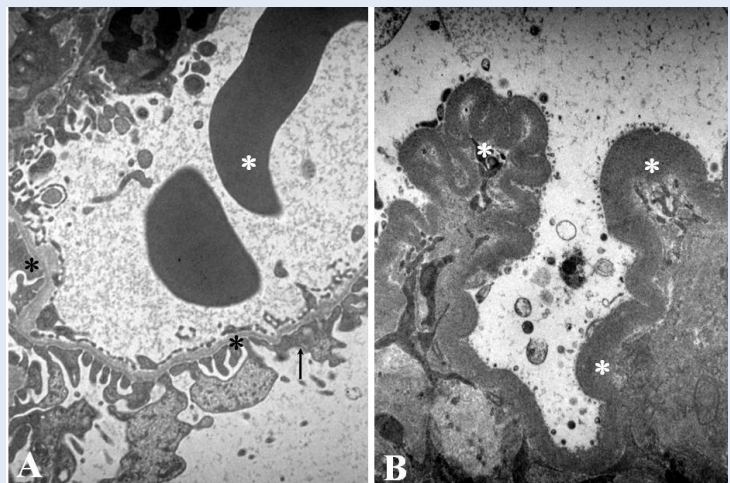
Rutinska upotreba EM je od esencijalne važnosti u diferencijalnoj dijagnostici nefrotskog sindroma, osobito kod ranog membranskog glomerulonefritisa, fokalne segmentale glomeruloskleroze i bolesti minimalnih promjena. Upotreba EM u klasifikaciji glomerularnih bolesti i u praćenju tera-

peutskih protokola također je dobro poznata. Neke se lezije detektirane svjetlosnom i imuno-fluorescentnom mikroskopijom mogu bolje dokumentirati EM pretragom. To je slučaj kod određivanja lokalizacije imunih depozita ili strukturalnih promjena bazalne membrane. Elektronski mikroskop prepoznaje promjene koje se ne mogu vidjeti svjetlosnim mikroskopom, pa tako pridonosi razumijevanju patogeneze glomerularnih bolesti. Ova tehnika upotrebljava se u određivanju oštećenja glomerularne bazalne membrane (GBM) kod neimunih glomerulopatija, kao što su Alportov sindrom, bolest tankih membrana ili već spomenute bolesti minimalnih promjena. Kod bolesti tankih membrana svjetlosnim mikroskopom možemo vidjeti samo eritrocitne cilindre u lumenima tubula kao potvrdu kliničke hematurije, a ultrastrukturalno se potvrđuje nalaz stanjene GBM. Rano zadebljanje GBM koje se može javiti u dijabetičkoj nefropatiji, hipertenziji i glomerulonefritisu, razlikuje se samo EM.

Definiranje lokalizacije imunih depozita ili uopće njihovo postojanje važno je za određivanje tipa glomerulonefritisa. Kada se imunofluorescentna dijagnostika zbog tehničke pogreške ne može iskoristiti jer je obojenje negativno ili slabo, konačna dijagnoza ovisi o EM. Ultrastrukturalna evaluacija svakako je esencijalno važna za karakterizaciju fibrilarnih glomerulopatija, kao što su amiloidoza, mikrofibrilarni i imunotaktoidni glomerulonefritis. Kod hereditarnih nefropatija EM daje definitivnu dijagnozu i treba je svakako upotrijebiti. U početku nalaz svjetlosne mikroskopije može biti u granicama normale, a imunofluorescencija je u pravilu negativna, dok EM otkriva promjene na nivou GBM. Kod Alport sindroma, primjerice, nalazimo lamelaciju bazalne membrane, te karakteristična zadebljanja različite veličine (slika 2). U našem materijalu, kod biopsija djece i adolescenata rutinski se koristi EM pretraga, jer su hereditarne nefropatije i nefropatije uzroci nefrotskog sindroma, nejasnih mikrohematurija i slabog odgovora na terapiju najčešće u toj dobi³⁰. Neke studije ukazuju na važnost EM u dijagnozi i klinici Lupus nefritisa, posebice u razlikovanju razreda V od idiopatske membranske nefropatije, kod koje EM može točno odrediti stadij bolesti. Također se primjenom EM membranski glomerulonefritis diferencijalno dijagnostički može raz-

dvojiti od tipa II mezangiokapilarnog glomerulonefritisa³⁰, kao što prikazuje slika 2.

U biopsiji transplantata upotreba EM dobiva na sve većoj važnosti, i to ne samo u dijagnostici prethodnih bubrežnih oštećenja donora, razvoja rekurentne glomerulopatije ili *de novo* glomerulonefritisa, već i u dijagnostici kasne disfunkcije alografta. Naime, studija Bele Ivanyja ukazuje na nužnost EM dijagnostike u biopsiji transplantata, jer je dijagnoza kroničnog odbacivanja nedovoljno dijagnosticirana u odnosu na kroničnu nefropatiju grafta koja je predijagnosticirana. Stoga međunarodna klasifikacija transplantacijske patologije potiče upotrebu EM za bolje prepoznavanje kapilarnih lezija u kroničnom odbacivanju. EM dobro dokumentira promjene na bazalnoj membrani glomerula i stijenci kapilara u smislu zadebljanja i stvaranja novih slojeva bazalne membrane te promjena na endotelu u kojem se više ne prepoznaje fenestracija. Fine promjene uočene EM na glomerulima i kapilarama razlikuju kronično odbacivanje od kronične nefropatije grafta, oštećenja kapilara kalcineurinskim inhibitorima, odnosno benigne nefroskleroze³¹.



Slika 2. Ultrastrukturalna građa glomerularne kapilare. (A) Alportov sindrom s izrazito stanjenom bazalnom membranom (*) te fokusima lameliranja i raslojavanja (*). U lumenu kapilare vide se dva eritrocita (*), a s vanjske strane bazalne membrane očuvani podociti (strelica) (x3500). (B) Bolest gustih depozita s vrpčastim zadebljanjem (*) glomerularne bazalne membrane (x7100).

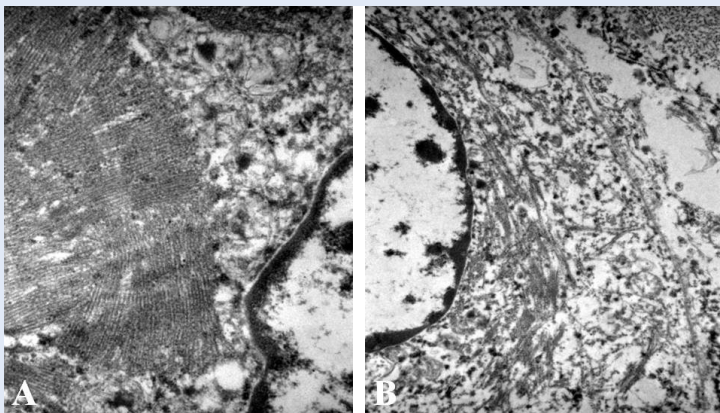
Figure 2. Glomerular capillary ultrastructure. (A) Alport syndrome with pronounced thinning of the basal membrane (*) and focal lamellation and stratification (*). In capillary lumen two erythrocytes can be observed (*), and on the outside of the basement membrane podocytes are preserved (arrow) (x3500). (B) Dense deposit disease with band like thickening (*) of glomerular basement membrane (x7100).

Primjena elektronsko-mikroskopske dijagnostike u tumorskoj patologiji

Indikacije za EM u dijagnostici tumora dijele se na opće i specifične¹². Opće indikacije su neklasifikacija tumora nakon primjene svjetlosne mikroskopske, histokemijske i imunohistokemije analize. Ultrastrukturnom analizom osigurava se na taj način subklasificiranje u slučaju diferencijalne dijagnostike, potvrda dijagnoze postavljene svjetlosnom mikroskopijom te utvrđivanje sijela

U određenim bolesnim stanjima, kao što su to glomerulopatije, bolesti nakupljanja, poremećaji metabolizma, neuromuskularne bolesti, novotvorine i brojna druga stanja, elektronska mikroskopija neizostavan je dio dijagnostičkog postupka. Ultrastrukturnom analizom osigurava se uvid u čitav niz promjena koje se odvijaju na razini staničnih organela unutar citoplazme stanice ili u izvanstaničnom matriksu, a specifične su za određenu bolest.

primarnog tumora. Specifične indikacije su: subklasificiranje i identifikacija nediferenciranih, odnosno slabo diferenciranih tumora (karcinom, melanom, limfom, sarkom, embrionalni tumor), tumora malih stanica i neuroendokrini tumori (primarni ili metastatski); potvrđivanje ili identifi-



Slika 3. Rhabdomyosarkomska diferencijacija unutar stanica teratoma. (A) Sarkomere s paralelnim i pravilnim Z-linijama (x14000). (B) Stanica s brojnim gustim agregatima aktinskih i miozinskih filamenata u citoplazmi (x8900).

Figure 3. Rhabdomyosarcoma cell differentiation within teratoma. (A) Parallel and regular arrangement of sarcomere Z lines (x14000). (B) Cells with numerous dense aggregates of actin, myosin and filaments in the cytoplasm (x8900).

kacija ependimalne, neuronalne, glijalne ili meningealne diferencijacije u tumorima CNS-a; te subklasificiranje sarkoma^{12,21,22}. Primjenu EM u subklasificiranju mezenhimalne komponente u malignom tumoru testisa iz arhivskog materijala prikazujemo na slici 3. Nalaz miozinskih filamenata, formiranih Z-linija, debelih filament-ribosomskih kompleksa, bazalne lamine i glikogena, bili su neophodni za potvrdu rhabdomyosarkomske diferencijacije. Konačno je postavljena dijagnoza rijetkog tumora, miješani embrionalni karcinom i teratom s rhabdomyosarkomatoidnom diferencijacijom.

Intencija je današnje patohistološke analize tumora odrediti podrijetlo svakog tumora bez obzira na njegovu zrelost, jer ima prognostički značaj za bolesnika. Iako u rutinskom radu primjena imunohistokemijskih metoda u velikom broju slučajeva dovodi do dijagnoze, samo se ultrastrukturno mogu dokazati neki specifični organeli i obilježja stanične populacije, što je neophodno za histogenetsku i citogenetsku klasifikaciju podrijetla tumorskih stanica³²⁻³⁴.

Primjena elektronsko-mikroskopske dijagnostike u bolestima poprečno-prugastih mišića

Opisani su brojni entiteti i sindromi s mišićnom slabošću ili mišićnom disfunkcijom različitog stupnja, koji se mogu podijeliti u sljedeće skupine:

- mišićne distrofije
- kongenitalne miopatije
- metaboličke i endokrine miopatije
- mitohondrijalne miopatije
- inflamatorne miopatije.

Primjena EM kod ovih je standardni dio dijagnostičkog algoritma. Osobito je bitan optimalan odabir mišića pogodnog za biopsiju, što ovisi o zahvaćenosti mišićne slabosti. Biopsiju treba učiniti u mišiću umjereno izraženih promjena, jer u protivnom mišić može biti nadomiješten masnim i/ili vezivnim tkivom. Tehnika bioptiranja mišića nudi dvije mogućnosti: iglenu ili otvorenu biopsiju (u našoj ustanovi)³⁵. Ultramikroskopskoj analizi poprečno-prugastih mišića prethode enzimske metode, kojima je potrebno prikazati specifični tip mišićnih vlakana, odsutnost/pojačanu aktivnost pojedinog enzima i/ili sumnju na depozite

koje se rutinskim histološkim metodama ne vide^{36,37}. Elektronsko-mikroskopski na mišiću se vrši procjena veličine i distribucije mišićnih vlakana, izgled i raspored filamenata i Z-linija, izgled stanične membrane, procjena broja i smještaja jezgara, zastupljenost i građa organela, prisutnost depozita. Primjer mišića u kojem su ultrastrukturno utvrđene degeneratorne i reparatorne promjene, kao i abnormalnosti organela te nakupljanje lipida, prikazan je na slici 4.

ZAKLJUČAK

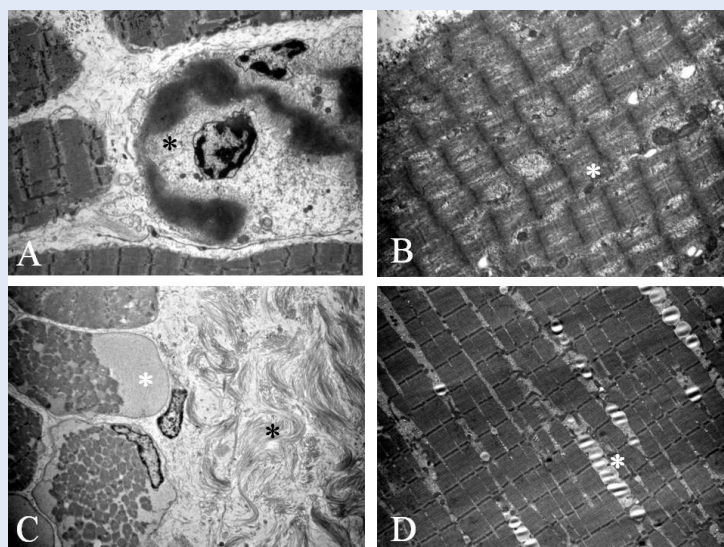
Elektronska mikroskopija u nekim bolestima ima svoje posebno, ponekad i nezaobilazno mjesto u potvrdi definitivne dijagnoze. U slučaju kliničke sumnje na moguću metaboličku, kongenitalnu ili neku drugu bolest koja iziskuje ultrastrukturnu analizu, važna je dobra suradnja kliničara i patologa u cilju pravilnog uzorčenja tkiva. Jednom pravilno odabran uzorak mora se standardiziranim postupcima provoditi sve do izrade preparata za ultrastrukturnu analizu, koja će osigurati postavljanje konačne dijagnoze.

Zahvala

Posebno zahvaljujemo našim inženjerkama laboratorijske dijagnostike, Dubravki Rendulić i Jasmini Zuzzi, na izradi kvalitetnih preparata za ultrastrukturnu analizu.

LITERATURA

1. Dickersin GR. Diagnostic Electron Microscopy: A Text/Atlas, 2nd edition. New York; Springer-Verlag, 2000.
2. Erlanson RA, Rosai J. A realistic approach to the use of electron microscopy and other ancillary diagnostic techniques in surgical pathology. *Am J Surg Pathol* 1995;19:247-50.
3. Frost AR, Orenstein JM, Abraham AA, Silverberg SG. A comparison of the usefulness of electron microscopy and immunohistochemistry—One laboratory's experience. *Arch Pathol Lab Med* 1994;118:922-6.
4. Johannessen JV (ed.) *Electron Microscopy in Human Medicine*. London. McGraw-Hill, 1978-83.
5. Johannessen JV. *Diagnostic Electron Microscopy*. Washington. Hemisphere Publishing Corp., 1982.
6. Hayat MA. *Principles and Techniques of Electron Microscopy: Biological Applications*, 3rd edition. Boca Raton. CRC Press, 1989.
7. Ghadially FN. *Diagnostic Ultrastructural Pathology: A Self-evaluation and Self-teaching Manual*, 2nd Edition. Boston. Butterworths-Heinemann, 1998.
8. Ghadially FN. *Ultrastructural Pathology of the Cell and Matrix: A Text and Atlas of Physiological and Pathologi-*



Slika 4. Ultrastrukturna analiza mišića u različitim patološkim stanjima. (A) Mišićna stanica u propadanju (*) s gubitkom citoplazmatskih organela i piknozom jezgre (x3500). (B) Pokušaj reparacije mišićnih vlakana u vidu brojnih rascijepljenih vlakana (*), (x2200). (C) Mišićne stanice sa subsarkolemalnim nakupinama glikogena (*) i izvanstanično obilnim depozitima kolagenih vlakana (*), (x2200). (D) Mišićna vlakanca razmaknuta lančicama lipidnih vakuola koje se nakupljaju unutar stanice (*), (x2200).

Figure 4. Ultrastructural muscle analysis in various pathological conditions. (A) Muscle cells in decay (*) with loss of cytoplasmic organelles and pyknotic nucleus (x3500). (B) Attempt of muscle fibers repair in the form of numerous split fibers (*), (x2200). (C) Muscle cells with subsarcolemmal accumulations of glycogen (*) and abundant extracellular deposits of collagen fibers (*), (x2200). (D) Muscle fibers spaced with chains of lipid vacuoles, which accumulate within the cell (*), (x2200).

- cal Alterations in the Fine Structure of Cellular and Extracellular Components, 4th edition. London. Butterworths, 1996.
9. Eyden B. *Organelles in Tumor Diagnosis. An Ultrastructural Atlas*. Igaku-Shoin, New York and Tokyo. 1996.
 10. Ghadially FN. *Diagnostic Electron Microscopy of Tumors*, 2nd edition. London. Butterworths, 1985.
 11. Hayat MA (ed.) *Immunogold-silver Staining: Principles, Methods, and Applications*. Boca Raton. CRC Press, 1995.
 12. Henderson DW, Papadimitriou JM, Coleman M. *Ultrastructural Appearances of Tumours. Diagnosis and Classification of Human Neoplasia by Electron Microscopy*, 2nd edition. London. Churchill Livingstone, 1986.
 13. Mackay B (ed.) *Introduction to Diagnostic Electron Microscopy*. New York. Appleton-Century-Crofts, 1981.
 14. Hunter E: *Practical Electron Microscopy. A Beginner's Illustrated Guide*, 2nd edition. New York. Cambridge University Press, 1993.
 15. Dvorak AM, Monahan-Earley RA. *Diagnostic Ultrastructural Pathology I: A Text-atlas of Case Studies Illustrating the Correlative Clinical-ultrastructural Pathologic Approach to Diagnosis*. Boca Raton. CRC Press, 1992.

16. Papadimitrou JM, Henderson DW, Spagnolo DV (eds). *Diagnostic Ultrastructure of Non-neoplastic Diseases*. London. Churchill Livingstone, 1992.
17. Trump BF, Jones RT. *Diagnostic Electron Microscopy*. New York. John Wiley & Sons, 1978-1983;1-4.
18. Vranešić Đ. Elektronska mikroskopija u patologijskoj dijagnostici. Medicinski fakultet Sveučilišta Josipa Jurja Strossmayera, Osijek. 2007.
19. Fisher C, Ramsay AD, Griffiths M, McDougall J. An assessment of the value of electron microscopy in tumor diagnosis. *J Clin Pathol* 1985;38:403-8.
20. Ordóñez NG. The use of electron microscopy in kidney biopsy interpretation. *Am J Nephrol* 1998;18:337-43.
21. Jackson SB, Strausbauch PH, Finley JL, Laich D, Hewan-Lowe KO. Desmosomes and microvilli mean a lot: Diagnosis of neoplasms of unknown origin using electron microscopy. *Ultrastruct Pathol* 2003;27:155-61.
22. Lombardi L, Orazi A. Electron microscopy in an oncologic institution: Diagnostic usefulness in surgical pathology. *Tumori* 1988;74:531-5.
23. Mierau GW, Berry PJ, Mallot RL. Appraisal of the comparative utility of immunohistochemistry and electron microscopy in the diagnosis of childhood round cell tumors. *Ultrastruct Pathol* 1996;20:507-17.
24. Osamura RY, Kumaki N, Kajiwara H, Sekido Y, Yasuda M, Umemura S. Immunohistochemistry and electron microscopy for diagnosis of neuroendocrine tumors. *Pathology Case Reviews* 2002;7:193-200.
25. Williams MJ, Uzman BG. Uses and contributions of diagnostic electron microscopy in surgical pathology: A study of 20 Veterans Administration hospitals. *Hum Pathol* 1984;15:738-45.
26. Muehrcke RC, Mandal AK, Gotoff SP, Isaacs EW, Volini FI. The clinical value of electron microscopy in renal disease. *Arch Intern Med* 1969;124:170-6.
27. Siegel NJ, Spargo BH, Kashgarian M, Hayslett JP. An evaluation of routine electron microscopy in the examination of renal biopsies. *Nephron* 1973;10:209-15.
28. Tighe JR, Jones NF. The diagnostic value of routine electron microscopy of renal biopsies. *Proc R Soc Med* 1970;63:475-7.
29. Pearson JM, McWilliam LJ, Coyne JD, Curry A. Value of electron microscopy in diagnosis of renal disease. *J Clin Pathol* 1994;47:126-8.
30. Herrera GA. The value of electron microscopy in the diagnosis and clinical management of lupus nephritis. *Ultrastruct Pathol* 1999;23:63-77.
31. Sementilli A, Moura LA, Franco MF. The role of electron microscopy for the diagnosis of glomerulopathies. *Sao Paulo Med J* 2004;122:3.
32. Electron Microscopy Symposium, *Diagnostic Electron Microscopy of Neoplasms*. *Human Pathology* 1998;29:12.
33. Erlandson RA. *Diagnostic Transmission Electron Microscopy of Human Tumors. The Interpretation of Submicroscopic Structures in Human Neoplastic Cells*. New York. Masson, 1981.
34. Erlandson RA. *Diagnostic Transmission Electron Microscopy of Tumors*. New York. Raven Press, 1994.
35. Dubowitz V, Sewry CA. *Muscle biopsy: A practical approach* 3rd ed. Elsevier. 2007; 4-15.
36. Liang WC, Nishino I. Lipid storage myopathy. *Curr Neurol Neurosci Rep* 2011;11:97-103.
37. Laforêt P, Vianey-Saban C. Disorders of muscle lipid metabolism: diagnostic and therapeutic challenges. *Neuromuscul Disord* 2010;20:693-700.