

# Diskoidni menisk

## The discoid meniscus

Tomislava Bodrožić-Džakić<sup>1</sup>, Alan Mahnik<sup>2</sup>, Iva Paponja<sup>3</sup>, Tomislav Smoljanović<sup>2</sup>, Ivan Bojanić<sup>2\*</sup>

<sup>1</sup>Klinička bolnica "Sestre milosrdnice"  
Stomatološkog i Medicinskog fakulteta  
u Zagrebu, Zagreb

<sup>2</sup>Klinika za ortopediju Kliničkog bolničkog  
centra Zagreb i Medicinskog fakulteta  
Sveučilišta u Zagrebu, Zagreb

<sup>3</sup>Klinička bolnica "Sveti Duh", Zagreb

Priljeno: 17. 5. 2011.

Prihvaćeno: 2. 8. 2011.

Adresa za dopisivanje:

\*Prim. dr. sc. Ivan Bojanić, dr. med.

Klinika za ortopediju

KBC Zagreb

Medicinski fakultet Sveučilišta u Zagrebu

Šalata 7, 10 000 Zagreb

e-mail: artroboj@yahoo.com

<http://hrcak.srce.hr/medicina>

**Sažetak.** Diskoidni menisk najčešća je morfološka anomalija meniska. Učestalost ove anomalije varira ovisno o geografskom smještaju, a najviša je u području istočne Azije (Japan, Kina, Koreja). Premda je opisan prije više od stotinu godina, diskoidni menisk još je uvijek izazov u dijagnostičkom smislu i u smislu liječenja. Budući da pojavnost ove anomalije nije tako rijetka, a klinička slika nije niti uniformna niti patognomonična, pri svakoj pojavi nespecifičnih tegoba i bolova u koljenu djece i adolescenata, i to bez evidentne traume, valja posumnjati na diskoidni menisk. Asimptomatski diskoidni menisk koji je slučajno otkriven tijekom artroskopskog zahvata u sklopu kirurške obrade radi druge patologije koljena nije potrebno liječiti, već bolesnika valja samo redovito kontrolirati. Naime, smatra se da se koljeno adaptiralo na takav oblik meniska i da može i nadalje dobro funkcionirati. Kirurško liječenje rezervirano je samo za simptomatske diskoidne meniske, a danas je metoda izbora djelomična meniscektomija koju valja činiti artroskopski. Osnova artroskopske djelomične meniscektomije jest odstranjenje središnjeg dijela diskoidnog meniska te formiranje stabilnog i funkcionalnog ostatnog dijela meniska, koji će omogućiti adekvatnu apsorpciju šoka bez stvaranja novog rascjepa meniska. U ovom su preglednom radu prikazane najnovije spoznaje o etologiji, anatomskim značajkama, klasifikaciji, udruženim stanjima, kliničkoj slici, dijagnostici i liječenju diskoidnog meniska.

**Cljučne riječi:** artroskopija, dijagnostika, diskoidni menisk, liječenje

**Abstract.** Discoid meniscus is the most common morphological anomaly of the meniscus. The frequency of this anomaly varies depending on geographic location and is highest in eastern Asia (Japan, China, and Korea). Although discoid meniscus was described more than a hundred years ago it is still a challenge both in the diagnostic and therapeutical sense. Since the incidence of this anomaly is relatively high and clinical presentation heterogenous, differential diagnosis of any nonspecific symptom and pain without obvious trauma of the knee in children should include the discoid meniscus. Most authors recommend only observation for an asymptomatic discoid meniscus determined incidentally during arthroscopy because the knee might have adapted to the discoid anatomy and may continue to function well. Surgical intervention is indicated only for symptomatic discoid menisci. Currently, most authors recommend meniscal preservation using arthroscopic saucerization. The goal of saucerization is to create a stable and functionally remaining meniscus which will provide adequate shock absorption without re-tearing. In this review we present the latest findings regarding etiology, anatomical features, classification, accompanying conditions, clinical manifestations, diagnostic modalities and practical management considerations of discoid meniscus.

**Key words:** arthroscopy, diagnosis, discoid meniscus, treatment

## UVOD

Diskoidni menisk je najčešća morfološka anomalija meniska<sup>1-5</sup>. Pojavnost diskoidnog meniska varira ovisno o populaciji i geografskom smještaju. Tako je, primjerice, pojavnost diskoidnog meniska u Europi vrlo niska i kreće se između 1,2 i 5,2 %, dok je vrlo visoka u zemljama istočne Azije (Japan, Koreja i Kina), u kojima se kreće između 13 i 46 %<sup>6-8</sup>. Znatno je češće tom anomalijom zahvaćen lateralni menisk, dok je pojavnost medijalnog diskoidnog meniska izuzetno rijetka, te je do danas opisano svega nekoliko slučajeva<sup>1-9</sup>.

Premda je opisan prije više od stotinu godina, diskoidni menisk čini još uvijek velik problem u dijagnostici i liječenju. Do poteškoća u dijagnostici dolazi u prvom redu zbog širokog spektra simptoma koji se mogu javiti u kliničkoj slici, a koji mogu varirati od najobičnijeg bezbolnog škljocaja, pa do potpune blokade kretanja koljena. Razvoj artroskopske kirurgije omogućio je da se danas gotovo svi diskoidni menisci rješavaju artroskopski, ali još uvijek nema čvrstog odgovora na pitanje je li bolje činiti potpunu ili djelomičnu meniscektomiju, kao ni na pitanje u kojim slučajevima valja zaštititi diskoidni menisk.

Cilj ovog preglednog rada jest na osnovi suvremenih spoznaja iz literature pridonijeti boljem poznavanju problematike diskoidnog meniska i time olakšati dijagnostiku i izbor najprikladnijeg načina liječenja bolesnika s tom morfološkom anomalijom.

## ETIOLOGIJA

Iako je predloženo više teorija o nastanku diskoidnog meniska, ipak se još uvijek ne zna točna etiologija ove, ne tako rijetke, anomalije meniska. Prvu teoriju je spomenuo Smillie 1948. godine i prema njoj je diskoidni menisk embrionalni ostatak normalnog meniska, a razlog zbog kojeg nije došlo do involucije središnjeg djela meniska nije poznat<sup>10</sup>. Kasnija su istraživanja pobila tu teoriju jer je uočeno da tijekom embrionalnog razvoja menisk nikad nije diskoidnog oblika. Druga, tzv. razvojna teorija, koju je predložio Kaplan 1955. godine, ističe nedostatak hvatišta stražnjeg roga meniska za tibiju kao uzrok nastanka diskoidnog meniska<sup>11</sup>. U tom slučaju prilikom kretanja ekstenzije i fleksije dolazi do povećanog pomicanja meniska te ta ponavljajuća

mehanička mikrotrauma rezultira morfološkom promjenom meniska. Osnovna zamjerka toj teoriji jest što ne objašnjava nastanak diskoidnog meniska koji ima uredno hvatište za tibiju. Teorija nasljeđa je treća teorija, a proizlazi iz činjenice da je u više članova iste obitelji uočena pojava diskoidnog meniska, kao i iz izvješća o pojavi diskoidnog meniska u blizanaca<sup>12,13</sup>.

Diskoidni menisk najčešća je morfološka anomalija meniska. Zbog svoje strukture, oblika i mobilnosti, diskoidni menisk sklon je ozljeđivanju. Bolesnici su najčešće djeca koja se žale na nespecifične tegobe, a koje se kreću od škljocaja preko bola i izljeva u koljenu, pa do potpune blokade kretanja. Ovakva klinička slika nije patognomonična, no pažljivom evaluacijom anamneze, kliničkog pregleda i slikovnih pretraga (RTG i MR) može se pouzdano dijagnosticirati diskoidni menisk.

## ANATOMSKE ZNAČAJKE

Normalan, zdrav ljudski menisk sastoji se od dviju osnovnih komponenata, a to su voda i organske tvari, u omjeru 70 % : 30 %<sup>14-16</sup>. Više od 78 % organske tvari čini kolagen, 8 % čine nekolagenski proteini i 1 % heksozamini<sup>14-16</sup>. Uloga meniska u koljenom zglobovima je višestruka. Naime, menisk pomaže pri raspodjeli i prijenosu opterećenja u koljenu prilikom hodanja i stajanja, apsorbira šok, služi kao sekundarni stabilizator koljena, osigurava lubrikaciju zgloba, hrani i štiti zglobnu hrskavicu, osigurava sukladnost zglobnih ploha, povećava kontaktnu površinu te onemogućuje ekstremnu fleksiju i ekstenziju<sup>1-6,14-16</sup>. U novije se vrijeme sve više spominje proprioceptivna uloga meniska, no za sada je ta uloga meniska nedostatno istražena i opisana<sup>16</sup>.

Iako anatomske karakteristike diskoidnog meniska mijenjaju biomehaniku koljena, ipak je osobito važno sačuvati menisk unutar zgloba, makar je on morfološki nešto izmijenjen, jer je povećanje intraartikularnog opterećenja koje nastaje nakon meniscektomije značajno<sup>17,18</sup>. Naime, u literaturi se navodi kako potpuno odstranjenje, tj. totalna meniscektomija nediskoidnog lateralnog meniska, smanjuje kontaktnu površinu zglobnih tijela za 45 % do 50 %, čime se povećava opterećenje

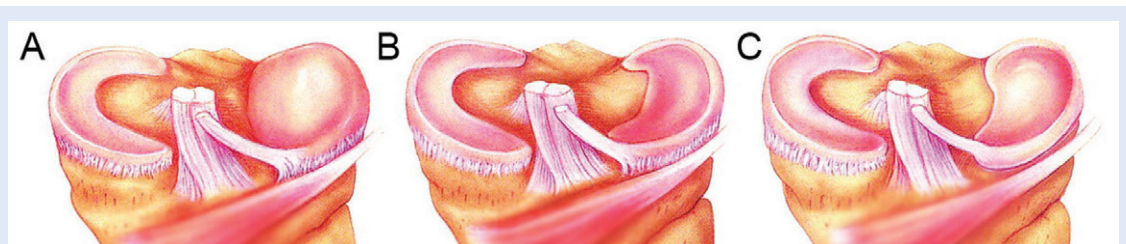
koljenog zgloba po jedinici površine za čak 235 do 335 %<sup>17,18</sup>.

Osnovu meniska čini kolagen tip I i upravo je taj kolagen osnova koja čini kvalitativnu razliku između hrskavice meniska i hijaline hrskavice (građene uglavnom od kolagena tipa II)<sup>14-16</sup>. U ekstracelularni su matriks "uronjene" stanice (fibrohondrociti) koje su zadužene za sintezu i održavanje ekstracelularnog matriksa. Mreža kolagenih vlakana pruža se kroz tri razine meniska, pa tako razlikujemo površinski, srednji i duboki sloj<sup>14-16</sup>. Površinski sloj kolagenih vlakana poslagan je radijalno, te mu je svrha štititi menisk od pucanja. U srednjem sloju kolagen je poslagan cirkumferentno, te štiti menisk od opterećenja koje nastaje prilikom skakanja ili stajanja, dok je najdublji sloj kolagenih niti ustrojen tako da su kolagene niti poredane paralelno. Ovakav ustroj kolagena određuje skelet i oblik meniska, no ne smiju se zapostaviti i neke ne toliko zastupljene komponente, kao što su primjerice glikoproteini i proteoglikani. Naime, iako čine svega 1 % tekućeg medija meniska, upravo su oni zaslužni za njegovu čvrstoću i elastičnost<sup>14-16</sup>.

Diskoidni su menisci skloniji ozljeđivanju negoli normalni, polumjesečasti menisci. Ta je sklonost veća, s jedne strane zbog veće debljine meniska, a s druge zbog manjkave opskrbe krvlju i drugačijeg ustroja kolagenih niti<sup>1-6</sup>. Diskoidni menisk, za razliku od normalnog, ima samo dva sloja kolagenih niti<sup>1-6,14-16</sup>. Radijalni sloj kolagenih niti diskoidnog meniska gotovo je identičan radijalnom sloju normalnog meniska. No, cirkumferentni sloj kolagenih niti pokazuje znatna odstupanja i to osobito u stražnjem dijelu meniska. U tom je dijelu kolagen najneorganiziraniji, a postoje i velika područja miksoidne degeneracije, kao i područja bez kolagena te područja osteoidne metaplazije<sup>14-16</sup>.

## KLASIFIKACIJA

Za razliku od normalnog izgleda meniska koji izgleda poput slova C, polumjeseca ili potkove, izgled diskoidnog meniska značajno varira. Stoga i ne čudi što je predloženo više klasifikacija diskoidnog meniska. Prvu je predložio Smillie, no ona nije dugo zaživjela, te je 1974. godine zamijenjena klasifikacijom po Watanabeu, koja se i danas najčešće primjenjuje<sup>10,19</sup>. Watanabe je na osnovi vlastitog artroskopskog iskustva opisao tri tipa diskoidnog meniska<sup>19</sup> (slika 1). Njegova se podjela zasniva na artroskopskom izgledu meniska te na osobinama hvatišta stražnjeg roga meniska za tibiju. Tip I jest najčešći tip diskoidnog meniska, a budući da pokriva čitav plato tibije naziva se još i potpunim tipom (engl. *complete type*). On ima u potpunosti normalno hvatište meniska za tibiju. Osim toga, valja istaknuti i da je prilično zadebljan, što pridonosi većoj sklonosti ozljedama. Tip II, kao i tip I, ima uredno hvatište meniska za tibiju, ali ne prekriva čitav tibijalni plato (obično pokriva oko 80 % ili nešto manje površine tibijalnog platoa), pa se zato i naziva djelomični tip (engl. *incomplete type*). I on je kao i tip I zadebljan, no susrećemo ga rjeđe od njega, ali ipak znatno češće od tipa III. Prisutnost samo stražnjeg meniskofemoralnog ligamenta, tzv. Wrisbergovog ligamenta, bez ikakvog drugog vezanja meniska za tibiju, osnovna je značajka trećeg tipa diskoidnog meniska po Watanabeovoj podjeli. Taj se tip još naziva i Wrisbergovim tipom (engl. *Wrisberg ligament type*). Budući da je vezan samo meniskofemoralnim ligamentom, taj je tip diskoidnog meniska izrazito pokretan, pa se hiperobilni stražnji dio meniska ubacuje u međučvornu udubinu prilikom ispužanja koljena. Osobito valja naglasiti činjenicu da taj tip ne mora nužno biti udružen s diskoidnim



**Slika 1.** Watanabeova klasifikacija diskoidnog lateralnog meniska: A) tip I – potpuni tip; B) tip II – djelomični tip; C) tip III – Wrisbergov tip.

**Figure 1.** Watanabe classification of discoïd lateral meniscus: A) Type I – complete; B) Type II – incomplete; C) Type III – Wrisberg-type.

oblikom, već može imati potpuno uobičajen oblik. Prema izvješćima iz literature prevalencija Wrisbergovog tipa diskoidnog meniska kreće se između 0 i 33 %<sup>1-6</sup>. Monllau je 1998. godine opisao prstenasti oblik diskoidnog meniska koji ima potpuno uredno hvatište za tibiju, te ga je pridodao Watanabeovoj klasifikaciji kao tip IV<sup>20</sup>. Taj se tip još naziva i anularni menisk. Osnovni nedostatak Watanabeove klasifikacije jest taj što je ona samo opisna i što ne daje nikakve smjernice za liječenje.

Jordan je 1996. predložio novu klasifikaciju koja se zasniva na artroskopskom i kliničkom nalazu<sup>2</sup>. Jordanova klasifikacija detaljnije opisuje tipove diskoidnog meniska i predlaže liječenje ovisno o tipu (tablica 1). Osnova te podjele jest razlikovanje stabilnih od nestabilnih meniska. Naime, Jordan ističe da, bez obzira što se djelomični i potpuni diskoidni menisk razlikuju s obzirom na površinu tibijalnog kondila koju pokrivaju, oni imaju čvrsta hvatišta za tibiju i u prednjem i u stražnjem rogu, stoga ih ubraja u istu skupinu, tzv. skupinu stabilnih meniska. Tu skupinu kasnije dijeli i u podrazrede, pa tako razlikuje simptomatske stabilne diskoidne meniske od asimptomatskih, te one s rascjepom od onih bez rascjepa. U drugu skupinu Jordan ubraja sve nestabilne meniske, tj. sve one koji nemaju uredno hvatište za tibiju, već se straga hvataju samo pomoću stražnjeg meniskofemoralnog ligamenta i to bez obzira imaju li oni diskoidni oblik ili ne. Stoga u toj skupini i razlikuje diskoidni tip meniska od meniska normalnog izgleda. Osim toga, i u ovoj skupini Jordan razlikuje simptomatske od asimptomatskih te one s rascjepom od onih bez rascjepa.

#### UDRUŽENA STANJA

Uočena je povezanost diskoidnog meniska s nekim drugim anomalijama mišićnokoštanog sustava. Tako se, primjerice, diskoidni menisk češće

nalazi u bolesnika u kojih je prisutna i abnormalnost peronealne muskulature, visoko položena glava fibule, hipoplazija lateralnog femoralnog kondila s posljedičnim proširenjem lateralnog dijela zglobove pukotine, abnormalni oblik lateralnog maleola i neke druge<sup>1-6</sup>. No, najuočljivije i najzahtjevnije stanje koje je udruženo s diskoidnim meniskom jest osteohondritis disekans (OCD) lateralnog kondila femura. Irani i sur.<sup>21</sup> su 1984. godine prvi opisali pojavu OCD-a u bolesnika s rupturiranim diskoidnim meniskom. Kasnije je uočeno da se OCD na lateralnom kondilu može javiti dvojako; udružen s diskoidnim meniskom ili kao kasna komplikacija potpune meniscektomije diskoidnog meniska. Točan uzrok nastanka OCD-a nije poznat, a ističe se kako su prisustvo rascjepa diskoidnog meniska, valgus položaj koljena, mlađa životna dob, kao i povišena tjelesna aktivnost, predisponirajući čimbenici nastanka OCD-a<sup>3-6</sup>. Aichroth i sur.<sup>22</sup> su u skupini od 52 bolesnika mlađih od 18 godina sa sveukupno 62 koljena koja su liječena zbog rupture diskoidnog meniska pronašli 7 koljena s razvijenim OCD-om lateralnog kondila femura. Råber i sur.<sup>23</sup> su tijekom dugogodišnjeg praćenja bolesnika (prosječno 19,8 godina) u kojih je u životnoj dobi od prosječno devet godina učinjena potpuna meniscektomija, dijagnosticirali OCD na lateralnom kondilu femura u dva bolesnika i to 9 i 20 godina nakon učinjenog zahvata. No, Mizuta i sur.<sup>24</sup> su izvijestili o pojavi OCD-a na lateralnom kondilu femura već prosječno 50 mjeseci nakon učinjene potpune meniscektomije u bolesnika koji su operirani u istoj životnoj dobi, kao i u istraživanju Råbera i sur.<sup>23</sup>.

#### KLINIČKA SLIKA

Kroiss je još davne 1910. godine opisao sindrom škljocavog koljena (engl. *snapping knee syndrome*) kao skup simptoma i znakova koji tipično opi-

**Tablica 1.** Jordanova klasifikacija diskoidnog lateralnog meniska<sup>2</sup>.

**Table 1.** Jordan classification of discoid lateral meniscus<sup>2</sup>.

Klasifikacija	Korelacija	Rascjep	Simptomi
Stabilan	Potpuni/ Djelomični	Da/Ne	Da/Ne
Nestabilan s diskoidnim tipom meniska	Wrisbergov tip	Da/Ne	Da/Ne
Nestabilan s normalnim meniskom	Varianta Wrisberga	Da/Ne	Da/Ne

suju simptomatski diskoidni menisk<sup>1-6,8</sup>. Taj se sindrom obično javlja kod nestabilnog tipa diskoidnog meniska i to najčešće u mlađe djece u dobi do 10 godina. Bolesnik, odnosno češće njegovi roditelji, ističu da su svi simptomi započeli bez očite traume, a kao vodeći simptom ističu čujan i često palpabilan škljocaj prilikom terminalnih kretnji u koljenu i to napose pri terminalnoj ekstenziji. Valja istaknuti da je u mlađe djece taj škljocaj u pravilu bezbolan, no starija se djeca u dobi između 8 i 10 godina obično žale i na pojavu bola pri tom škljocaju. Kliničkim se pregledom nalazi izljev u koljenu uz nemogućnost potpunog ispružanja koljena, a palpacija lateralne zglobne pukotine uzrokuje snažnu bol. Uvijek je prisutna i izrazita atrofija muskulature natkoljenice i to u prvome redu kvadricepsa. Pregibanjem koljena u najvećem broju slučajeva postaje vidljiva izbočina s anterolateralne strane koljena, a uvijek je pozitivan McMurrayev test<sup>1-6,8</sup>. Iako je ekstenzija u većini slučajeva nepotpuna, ipak neka djeca kombinirajući pokrete ekstenzije i rotacije potkoljenice uspijevaju u potpunosti ispružiti koljeno.

S druge strane, stabilni diskoidni menisci bez prisustva rascjepa gotovo su uvijek asimptomatski, te slučajno budu dijagnosticirani tijekom magnetske rezonancije (MR) ili artroskopskog zahvata koji se čine radi druge patologije koljena<sup>1-6,8</sup>. Budući da su diskoidni menisci deblji od normalnih (8 do 10 mm naspram 4 do 5 mm) skloniji su ozljeđivanju, pa je karakteristično da se oni tijekom života ranije i lakše oštećuju<sup>1-6,8</sup>. Stabilni diskoidni menisci očituju se širokim spektrom simptoma te stoga nije rijetkost da se u djece starije od 10 godina, koja se žale na mehaničke smetnje u koljenu, primjerice na škljocaj, preskok i/ili blokadu kretnje, a koje su nastale bez očite traume, dijagnosticira rascjep diskoidnog meniska. Kao i kod ozljeda "normalnog" meniska, pri kliničkom se pregledu nalazi bolnost duž zglobne pukotine, potom ograničenje pokretljivosti te izljev, dok izvođenje McMurrayevog i Applyevog testa dovodi do pojave bola. Ako se posumnja na diskoidni menisk ili se pak on dijagnosticira na jednom koljenu, uvijek se pri kliničkom pregledu mora pomno pregledati i drugo koljeno. Razlog tome jest što se diskoidni menisk prema izvješćima iz literature pojavljuje u oba koljena u 20 % slučajeva<sup>1-6,8</sup>.

## DIJAGNOSTIKA

Vrlo je teško dijagnosticirati diskoidni menisk, u prvom redu zbog raznolike kliničke slike, ali i zbog nekih drugih čimbenika<sup>1-6,8,25</sup>. Budući da je u pravilu riječ o djeci, slabija je kooperativnost, te je znatno teže dobiti podatke o eventualnim ranijim ozljedama. Osim toga, djeca se teško opuštaju prilikom kliničkog pregleda, te najčešće nejasno lokaliziraju bol. Zbog toga je za postavljanje dijagnoze neobično važno posumnjati na mogućnost da je riječ o diskoidnom menisku. Ovom prilikom valja podsjetiti da su traumatske ozljede meniska u djece u dobi do 14. godine vrlo rijetke, odnosno da su u toj dobi meniskealni znaci obično posljedica neke anatomske varijacije meniska, kao što su diskoidni menisk te ciste meniska<sup>26</sup>.

Na rendgenogramu koljena bolesnika s diskoidnim meniskom, obično se uočavaju njegove posljedice. Naime, na njima se mogu uočiti proširenje lateralne zglobne pukotine, kalcifikati unutar lateralnog meniska, kupiranje lateralnog platoa tibije te izravnane lateralnog femoralnog kondila koji poprima četvrtasti oblik, OCD lateralnog kondila femura, a katkad i hipoplazija tibijalne eminecije te elevacija glave fibule<sup>1-6,8</sup>.

Ako se nakon kliničkog pregleda posumnja da je riječ o diskoidnom menisku, savjetuje se svakako načiniti MR koljena (slika 2). Najsigurniji znak diskoidnog meniska na koronarnom presjeku je kada je odnos najveće širine meniska i najveće širine tibije veći od 20 %<sup>27-29</sup>. Na sagitalnom je presjeku najsigurniji znak kada je odnos između zbroja širina oba roga meniska veći od 75 % duljine meniska izmjerene na tom presjeku<sup>27-29</sup>. Prema izvješćima iz literature, oba znaka imaju senzitivnost od 95 % te specifičnost od 97 %<sup>27-29</sup>. Manje sigurni znaci jesu kada se na koronarnom presjeku izmjeri najmanja širina meniska koja je veća od 15 mm, odnosno kada na tri ili više uzastopna sagitalna presjeka širine 5 mm bude jasno vidljiv kontinuitet između prednjeg i stražnjeg roga, što se naziva znakom leptir-kravate (engl. *bow tie sign*)<sup>27-29</sup>. Valja naglasiti da MR teško razlikuje tipove II i III po Watanabeu od normalnog meniska, pa stoga i ne treba čuditi da MR ima slabiju osjetljivost (38,9 %) u odnosu na klinički pregled (88,9 %) pri postavljanju dijagnoze diskoidnog meniska<sup>4</sup>. No, s druge strane, MR prema nekim

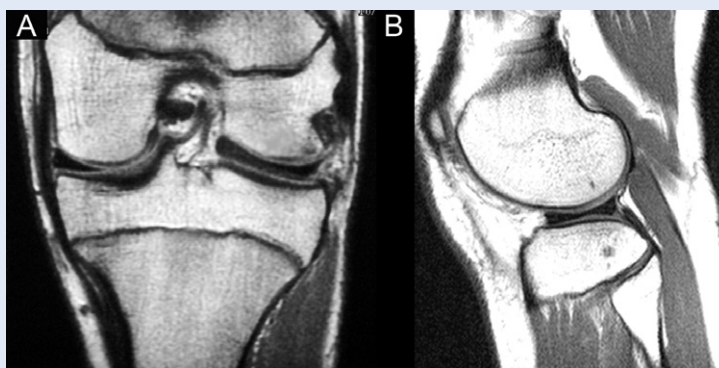
autorima ima vrlo visoku osjetljivost i specifičnost ako klinički nalaz upućuje na oštećenje meniska<sup>27-29</sup>. MR pretraga u bolesnika s diskoidnim meniskom pruža i dodatne informacije i to u prvom redu o eventualnom rascjepu meniska, te o stanju hrskavičnog pokrova. Problem interpretacije nalaza javlja se kod prisutnih rascjepa meniska, jer zbog rascjepa često dolazi do dislokacije pojedinih dijelova meniska, te se narušavaju anatomske odnose unutar zgloba. Tako je, primjerice, vrlo teško razlikovati prstenasti oblik meniska od longitudinalnog rascjepa meniska koji ima oblik drške na košarici (engl. *bucket handle*).

### LIJEČENJE

Asimptomatski diskoidni menisk koji je slučajno otkriven tijekom artroskopskog zahvata u sklopu kirurške obrade radi druge patologije koljena nije potrebno liječiti, već bolesnika valja samo redovito kontrolirati. Naime, smatra se da se koljeno adaptiralo na takav oblik meniska i da može i nadalje dobro funkcionirati. Iako se simptomatski diskoidni menisk može liječiti konzervativno, ipak se u pravilu liječi kirurški. Osnovni postupci kirurškog liječenja danas su djelomična meniscektomija uz oblikovanje ostatnog dijela meniska da bude što sličniji normalnom menisku (engl. *sau- cerization*), te eventualno šivanje meniska, ako je testiranje stabilnosti meniska nakon učinjene meniscektomije ukazalo na prisutnu nestabilnost<sup>30</sup>. Ti se zahvati danas najvećma čine artroskopski. Unatoč znatnom razvoju artroskopske kirurgije, zbog znatne promjene u veličini, visini te kvaliteti tkiva diskoidnog meniska, djelomična meniscektomija diskoidnog meniska i danas se smatra tehnički vrlo zahtjevnim zahvatom<sup>30</sup>.

Valja istaknuti da se potpuna meniscektomija izbjegava, osim u izuzetnim slučajevima kada se smatra da je oštećenje meniska nepopravljivo<sup>1-6,8,30</sup>. Začetnici sačuvanja i najmanjeg dijela meniska bili su početkom osamdesetih godina prošlog stoljeća Fujikawa i sur.<sup>31</sup> te Dickhaut i DeLee<sup>32</sup>, koji su isticali da se kod diskoidnog meniska tipa I i II prema Watanabeu uvijek mora činiti samo djelomična meniscektomija uz oblikovanje ostatnog dijela meniska. No, još uvijek se u literaturi nalaze radovi koji govore u prilog potpune meniscektomije. Tako su, primjerice, Washington

i sur.<sup>33</sup> 1995. godine izvijestili o odličnim i dobrim rezultatima u 72 % bolesnika nakon potpune meniscektomije, koja je načinjena klasičnim otvorenim zahvatom u dječjoj dobi (prosječna dob bolesnika u času operacijskog zahvata bila je 10,5 godina) i to nakon praćenja od prosječno 17 godina. Habata i sur.<sup>34</sup> te Okazaki i sur.<sup>35</sup> 2006. godine također su izvijestili o odličnim funkcionalnim rezultatima i minimalnim degenerativnim promjenama vidljivim na rendgenskim snimkama u bolesnika u kojih je potpuna meniscektomija učinjena artroskopskim zahvatom u dječjoj dobi i koji su prosječno praćeni 14, odnosno 16 godina. Oni ističu da je razlog tom odličnom rezultatu u tome što se zglobna hrskavica mlađih osoba može adaptirati na povećani stres, te da tkivo diskoidnog meniska nije dovoljno kvalitetno da bi adekvatno funkcioniralo i smanjivalo stres na zglobnu hrskavicu, pa da ga stoga nije niti potrebno čuvati<sup>34,35</sup>. S druge strane, brojni radovi zagovaraju djelomičnu meniscektomiju. Tako su, primjerice, Råber i sur.<sup>23</sup> izvijestili da su nakon prosječnog praćenja od 19,8 godina u 10 od 17 koljena pronašli jasne radiološke znakove uznapredovalih degenerativnih promjena u lateralnom odjeljku koljena, a u dva bolesnika i razvijeni OCD lateralnog kondila femura, nakon što im je u dobi od prosječno 9 godina učinjena potpuna meniscektomija otvorenim zahvatom. U prilog tome su i rezultati retrospektivnog istraživanja koje su proveli Kim i sur.<sup>36</sup> na skupini od 125 bolesnika kojima je činjena djelomična ili potpuna meniscekto-

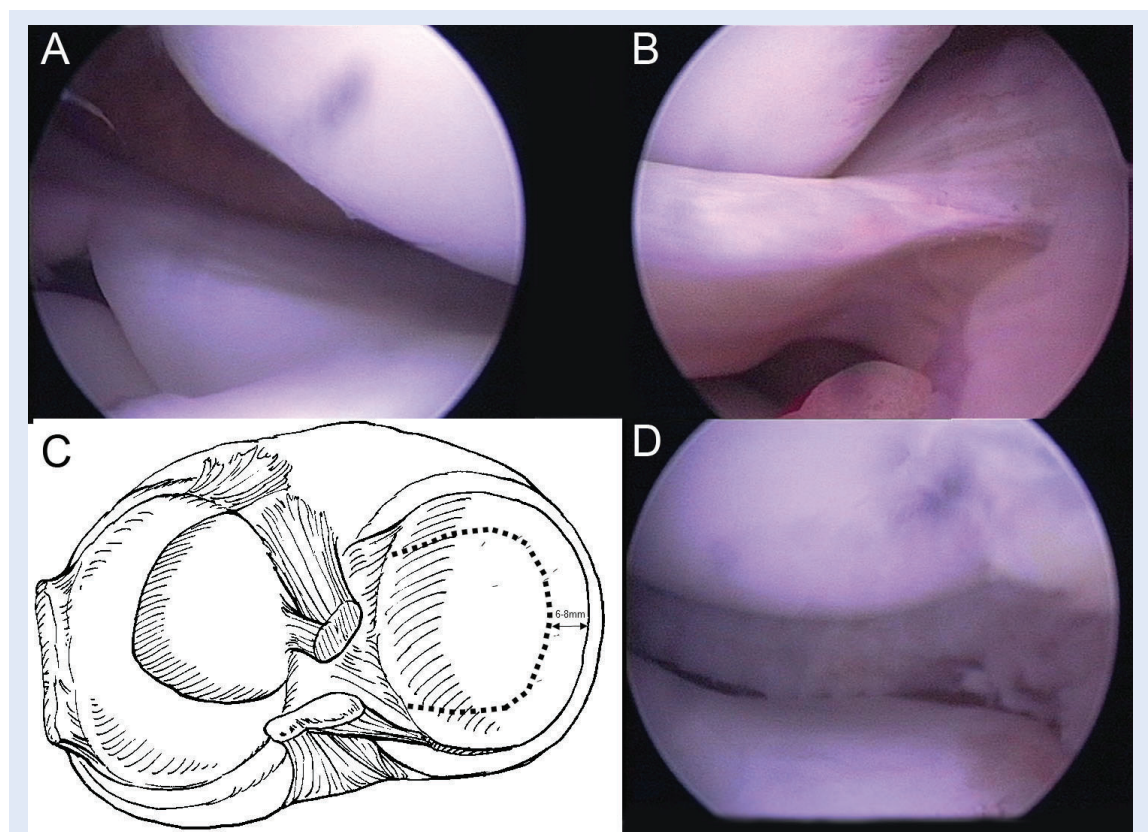


**Slika 2.** Koronalna (A) i sagitalna (B) slika magnetske rezonancije koljena koja prikazuje diskoidni menisk. Obratite pozornost na kockasti oblik na koronalnom presjeku i na znak leptir-kravate na sagitalnom presjeku.  
**Figure 2.** Coronal (A) and sagittal (B) MRI scans of the knee demonstrating a discoid lateral meniscus. Note the block-shaped morphology on the coronal view and the bow tie sign on the sagittal view.

mija poradi tipa I i II diskoidnog meniska po Watanabeu. Skupina kojoj je načinjena djelomična meniscektomija imala je blaže degenerativne promjene u lateralnom odjeljku koljena na rendgenskim snimkama nakon petogodišnjeg praćenja od skupine bolesnika kojoj je načinjena potpuna meniscektomija.

Osnova artroskopske djelomične meniscektomije jest odstranjenje središnjeg dijela diskoidnog meniska te formiranje stabilnog i funkcionalnog ostatnog dijela meniska koji će omogućiti adekvatnu apsorpciju šoka bez stvaranja novog rascjepa meniska<sup>1-6,8,30,37</sup> (slika 3). Da bi se to postiglo, najveći broj autora predlaže da taj ostatni dio bude širok između 6 i 8 mm, a da mu oblik valja biti tiskanog slova C, tj. da treba težiti da taj ostatni dio odgovara uobičajenom izgledu lateralnog meniska<sup>1-6,8,30,37</sup>. Valja naglasiti da je taj ostatni dio deblji od uobičajenog meniska i to posebice u središnjem dijelu, a da ga se može stanjiti u

tom dijelu motoriziranim instrumentom bez da ga se još dodatno resekira. Savjetuje se započeti s djelomičnom meniscektomijom na prednjem rogu i to na način da se prvo dobro vizualiziraju prednji intermeniskealni ligament i prednje niti prednje križne sveze, te da se prateći njihovo usmjerenje započne resekcija središnjeg dijela pazeći pritom da ostatni dio prednjeg roga ne bude širi od predviđenih 6 do 8 mm<sup>30</sup>. Nakon što se dopre do središnjeg dijela meniska, savjetuje se prekinuti resekciju sprijeda i započeti resekciju straga, ostavljajući pritom dovoljno velik ostatni dio stražnjeg roga meniska i doprijeti od stražnjeg dijela prema središnjem dijelu meniska, tj. na mjesto do kojeg se došlo resekirajući diskoidni menisk sprijeda. Nakon što se načini djelomična meniscektomija, valja dobro vizualizirati prednji dio meniska i to osobito njegov kontakt s lateralnim kondilom femura u ekstenziji. Naime, uočeno je da nedovoljna resekcija tog prednjeg roga



**Slika 3.** A) artroskopski prikaz lateralnog odjeljka koljena koji prikazuje diskoidni lateralni menisk; B) ruptura u području prednjeg roga diskoidnog meniska; C) shematski prikaz planiranog kirurškog zahvata; D) konačni rezultat nakon artroskopske meniscektomije diskoidnog meniska uz uredno oblikovanje ostatnog dijela meniska.

**Figure 3.** A) Arthroscopic view of the lateral compartment of the knee demonstrating discoid lateral meniscus; B) rupture of the anterior horn of the discoid meniscus; C) schematic diagram of planned surgical procedure; D) final result after arthroscopic meniscectomy with shaping of discoid meniscus.

može uzrokovati prednji koljenski bol, kao i nemogućnost punog ispružanja koljena<sup>1-6,8,30</sup>. Osim toga, valja istaknuti da je zabilježen veći postotak ponovnih rascjepa meniska kada je ostavljan veći ostatni dio od predloženih 6 do 8 mm, pa su tako Wandermeer i Cunningham<sup>38</sup> izvijestili da je do takvih reruptura došlo u 12 % njihovih operiranih bolesnika.

Nakon što se učini djelomična artroskopska meniscektomija potrebno je pomno ispitati stabilnost preostalog meniska pomoću artroskopske kukice. Kingele i sur.<sup>39</sup> izvijestili su da su u 28,1 % slučajeva (u 36 od 128 operiranih bolesnika) pronašli nestabilnost meniska, te da je u 47,2 % slučajeva ta nestabilnost dijagnosticirana u prednjem rogu meniska, u 11,1 % u srednjem dijelu, a u 38,9 % u stražnjem rogu. Valja istaknuti da su nestabilnost najčešće pronašli nakon djelomične meniscektomije kompletnog tipa diskoidnog meniska. Good i sur.<sup>40</sup> u svom su istraživanju 2007. godine izvijestili da su čak u 23 od 30 operiranih bolesnika (77 %) dijagnosticirali nestabilnost dijela meniska nakon učinjene djelomične meniscektomije diskoidnog meniska. I oni su, kao i Kingele i sur.<sup>39</sup>, uočili da je češća nestabilnost prednjeg roga koju su našli u 69,6 % slučajeva (16 od 23), dok su nestabilnost stražnjeg roga dijagnosticirali u 21,7 % slučajeva (5 od 23), a kombiniranu nestabilnost prednjeg i stražnjeg roga u 8,7 % slučajeva (2 od 23). Prvu seriju od pet bolesnika kod kojih je nakon artroskopske djelomične meniscektomije uočena nestabilnost dijela meniska, zbog čega je taj nestabilni dio zašiven i fiksiran za zglobnu čahuru, prikazali su Woods i Whelan<sup>1</sup> 1990. godine i izvijestili o odličnim rezultatima. Danas se kod djece starije dobi te odraslih za stražnji i središnji dio meniska savjetuje koristiti tzv. "all inside" tehniku kod koje se rabe posebni uređaji za pričvršćivanje nestabilnog dijela meniska<sup>30</sup>. Ti se uređaji uvode u koljeno kroz artroskopske ulaze te se primjenjuju za šivanje nestabilnog dijela meniska pod kontrolom oka. Njihova bitna karakteristika je da, ako su pravilno primijenjeni, ne prolaze kroz tkiva koja se nalaze s vanjske strane zglobne čahure koljena. Na taj se način smanjuje rizik da neurovaskularne strukture koje se nalaze u stražnjim dijelovima koljena budu uhvaćene u šav, što predstavlja značajnu komplikaciju šivanja meniska. Za prednji rog savjetuje se

koristiti tehniku "outside-in", tj. fiksacija se čini šavima koji se kroz igle uvode izvana u zglob<sup>30</sup>. Za manju se djecu savjetuje da se fiksacija čini tzv. tehnikom "inside-out", tj. pomoću kanila koje se uvode u zglob kroz ulaze za instrumente i kroz koje se provode šavi iz zgloba kroz menisk i zglobnu čahuru van, pa se izvan zgloba vežu šavi i na taj se način fiksira menisk za zglobnu čahuru<sup>30</sup>.

Wandermeer i Cunningham<sup>38</sup> izvijestili su da su nakon prosječnog praćenja od 54 mjeseca odličan i dobar rezultat imali u 85 % bolesnika, te da je čak 64 % njih imalo normalnu razinu aktivnosti nakon artroskopski načinjene djelomične meniscektomije. Aglietti i sur.<sup>41</sup> su nakon desetogodišnjeg praćenja 17 bolesnika (u 11 je načinjena djelomična, a u 6 potpuna meniscektomija), koji su operirani u dobi od 13,6 godina, pronašli na rendgenskim snimkama u 73 % slučajeva suženje lateralne zglobne pukotine za više od 50 %. No, ipak je prema kliničkom skoriranju 94 % bolesnika imalo odličan rezultat. Nakon prosječnog praćenja od 4,5 godine Ogut i sur.<sup>42</sup> nisu našli nikakve degenerativne promjene na rendgenskim snimkama i izvijestili su o dobrom i odličnom kliničkom rezultatu u svih 11 operiranih bolesnika. Potrebno je istaknuti da je prosječna dob tih bolesnika u času operacijskog zahvata bila 11,5 godina. Kako bi se jasnije ocijenili rezultati navedenog liječenja potrebno je znatno dulje razdoblje praćenja tih bolesnika, tj. barem do kraja trećeg desetljeća života, jer se tek tada i mogu očekivati rani znakovi degenerativnih promjena. Dobro je poznata činjenica da meniscektomija lateralnog meniska predstavlja štetan događaj po lateralni odjeljak koljena. Tako je primjerice, retrospektivna analiza bolesnika kod kojih je učinjena djelomična artroskopska meniscektomija lateralnog meniska pokazala da su rezultati u ranom poslijeoperacijskom razdoblju poprilično dobri, ali da treba očekivati značajno pogoršanje funkcije operiranog koljena tijekom duljeg vremena praćenja<sup>18</sup>. Stoga u budućnosti valja očekivati da će se sve više transplantirati menisk nakon potpunog odstranjenja diskoidnog meniska s ciljem usporavanja razvoja degenerativnih promjena u lateralnom odjeljku koljena. O vrlo dobrim rezultatima takvog zahvata izvijestili su Kim i Bin<sup>43</sup> 2006. godine u 14 bolesnika nakon praćenja od prosječno 4,8 godina.



## LITERATURA

1. Woods GW, Whelan JM. Discoid meniscus. *Clin Sports Med* 1990;9:695–706.
2. Jordan M. Lateral meniscal variants: Evaluation and treatment. *J Am Acad Orthop Surg* 1996;2:239–53.
3. Kocher MS, Klingele K, Rassman SO. Meniscal disorders: Normal, discoid, and cysts. *Orthop Clin North Am* 2003;34:329–40.
4. Yaniv M, Blumberg N. The discoid meniscus. *J Child Orthop* 2007;1:89–96.
5. Kramer DE, Micheli LJ. Meniscal tears and discoid meniscus in children: Diagnosis and treatment. *J Am Acad Orthop Surg* 2009;17:698–707.
6. Hirschmann MT, Friedrich NF. Classification: Discoid meniscus, traumatic lesions. *In: Beaufils P, Verdonk R (eds). The meniscus. Springer-Verlag: Berlin Heidelberg, 2010, 241–6.*
7. Kim YG, Ihn JC, Park SK, Kyung HS. An arthroscopic analysis of lateral meniscal variants and a comparison with MRI findings. *Knee Surg Sports Traumatol Arthrosc* 2006;14:20–6.
8. Lu Y, Li Q, Hao J. Torn discoid lateral meniscus treated with arthroscopic meniscectomy: observations in 62 knees. *Chin Med J (Engl)* 2007;120:211–5.
9. Tachibana Y, Yamazaki Y, Ninomiya S. Discoid medial meniscus. *Arthroscopy* 2003;19:e59–65.
10. Smillie IS. The congenital discoid meniscus. *J Bone Joint Surg Br* 1948;30:671–82.
11. Kaplan EB. Discoid lateral meniscus of the knee joint. *Bull Hosp Joint Dis* 1955;16:111–24.
12. Gebhardt MR, Rosenthal RK. Bilateral lateral discoid meniscus in identical twins. *J Bone Joint Surg Am* 1979;61:1110–1.
13. Dashefsky J. Discoid lateral meniscus in three members of a family: case reports. *J Bone Joint Surg Am* 1971;53:1208–10.
14. Messner K, Gao J. The menisci of the knee joint. Anatomical and functional characteristics, and a rationale for clinical treatment. *J Anat* 1998;193:161–78.
15. Rath E, Richmond JC. The menisci: basic science and advances in treatment. *Br J Sports Med* 2000;34:252–7.
16. Rodkey WG, Bartz RL. Basic biology and response to injury. *Sports Med Arthrosc Rev* 2004;12:2–7.
17. Kurosawa H, Fukubayashi T, Nakajima H. Load-bearing model of the knee joint: physical behaviour of the knee joint with and without menisci. *Clin Orthop* 1980;149:283–90.
18. McDermott ID, Amis AA. The consequences of meniscectomy – review. *J Bone Joint Surg Br* 2006;88:1549–56.
19. Watanabe M. Disorders of the knee. Lippincott Williams & Wilkins: Philadelphia, 1974.
20. Monllau JC, Leon A, Cugat R, Ballester J. Ring-shaped lateral meniscus. *Arthroscopy* 1998;14:502–4.
21. Irani RN, Karasick D, Karasick S. A possible explanation of the pathogenesis of osteochondritis dissecans. *J Pediatr Orthop* 1984;4:358–60.
22. Aichroth PM, Patel DV, Marx CL. Congenital discoid lateral meniscus in children. A follow-up study and evaluation of management. *J Bone Joint Surg Br* 1991;73:932–6.
23. Råber DA, Friederich NF, Hefti F. Discoid lateral meniscus in children: Long-term follow-up after total meniscectomy. *J Bone Joint Surg Am* 1998;80:1579–86.
24. Mizuta H, Nakamura E, Otsuka Y, Kudo S, Takagi K. Osteochondritis dissecans of the lateral femoral condyle following total resection of the discoid lateral meniscus. *Arthroscopy* 2001;17:608–12.
25. Kocher MS, DiCanzio J, Zurakowski D, Micheli LJ. Diagnostic performance of clinical examination and selective magnetic resonance imaging in the evaluation of intra-articular knee disorders in children and adolescents. *Am J Sports Med* 2001;29:292–6.
26. Accaddbled F, Cassard X, Sales de Gauzy J, Chauzac JP. Meniscal tears in children and adolescents: results of operative treatment. *J Pediatr Orthop B* 2007;16:56–60.
27. Samoto N, Kozuma M, Tokuhisa T, Kobayashi K. Diagnosis of discoid lateral meniscus of the knee on MR imaging. *Magn Reson Imaging* 2002;20:59–64.
28. Singh K, Helms CA, Jacobs MT, Higgins LD. MRI appearance of Wrisberg variant of discoid lateral meniscus. *AJR Am J Roentgenol* 2006;187:384–7.
29. Fox MG. MR imaging of the meniscus: review, current trends, and clinical implications. *Radiol Clin North Am* 2007;45:1033–53.
30. Cassard X. Technique of meniscoplasty and meniscal repair in children. *In: Beaufils P, Verdonk R (eds). The meniscus. Springer-Verlag: Berlin Heidelberg, 2010; 251–60.*
31. Fujikawa K, Iseke F, Mikura Y. Partial resection of the discoid meniscus in the child's knee. *J Bone Joint Surg Br* 1981;63:391–5.
32. Dickhaut SC, DeLee JC. The discoid lateral-meniscus syndrome. *J Bone Joint Surg Am* 1982;64:1068–73.
33. Washington ER III, Root L, Liener UC. Discoid lateral meniscus in children: Long-term follow-up after excision. *J Bone Joint Surg Am* 1995;77:1357–61.
34. Habata T, Uematsu K, Kasanami R, Hattori K, Takakura Y, Tohma Y et al. Long-term clinical and radiographic follow-up of total resection for discoid lateral meniscus. *Arthroscopy* 2006;22:1339–43.
35. Okazaki K, Miura H, Matsuda S, Hashizume M, Iwamoto Y. Arthroscopic resection of the discoid lateral meniscus: Long-term follow-up for 16 years. *Arthroscopy* 2006;22:967–71.
36. Kim SJ, Chun YM, Jeong JH, Ryu SW, Oh KS, Lubis AM. Effects of arthroscopic meniscectomy on the long-term prognosis for the discoid lateral meniscus. *Knee Surg Sports Traumatol Arthrosc* 2007;15:1315–20.
37. Atay OA, Doral MN, Leblebicioglu G, Tetik O, Aydingöz U. Management of discoid lateral meniscus tears: Observations in 34 knees. *Arthroscopy* 2003;19:346–52.
38. Vandermeer RD, Cunningham FK. Arthroscopic treatment of the discoid lateral meniscus: Results of long term follow-up. *Arthroscopy* 1989;5:101–9.
39. Klingele KE, Kocher MS, Hresko MT, Gerbino P, Micheli LJ. Discoid lateral meniscus: Prevalence of peripheral rim instability. *J Pediatr Orthop* 2004;24:79–82.
40. Good CR, Green DW, Griffith MH, Valen AW, Widmann RF, Rodeo SA. Arthroscopic treatment of symptomatic discoid meniscus in children: Classification, technique, and results. *Arthroscopy* 2007;23:157–63.
41. Aglietti P, Bertini FA, Buzzi R, Beraldi R. Arthroscopic meniscectomy for discoid lateral meniscus in children and adolescents: 10-year follow-up. *Am J Knee Surg* 1999;12:83–7.
42. Oğüt T, Kesmezacar H, Akgün I, Cansü E. Arthroscopic meniscectomy for discoid lateral meniscus in children and adolescents: 4.5 year follow-up. *J Pediatr Orthop B* 2003;12:390–7.
43. Kim JM, Bin SI. Meniscal allograft transplantation after total meniscectomy of torn discoid lateral meniscus. *Arthroscopy* 2006;22:1344–50.