

Prikaz slučaja Case report

PRIKAZ SLUČAJA 17-GODIŠNJE DJEVOJKE S OKLUZIJOM LIJEVE POPLITEALNE I DESNE RADIJALNE ARTERIJE

Igor MIRKOVIĆ¹, Davor PIKOT¹, Anthony BAN¹, Igor GRGORINIĆ², Nadomir GUSIĆ¹, Irenko SRDOČ¹, Renato VIDOS¹, Tina TEPŠIĆ¹

¹Opća bolnica Pula, Djelatnost za kirurgiju, Torakovaskularni odjel

²Opća bolnica Pula, Djelatnost za radiologiju

Summary: This is a case of a 17-year old girl with right radial and left popliteal arterial occlusion. This was diagnosed with clinical examination, arterial colour doppler and pletismography. For further evaluation this girl was referred to KBC Zagreb, Pediatric clinic and Clinic for heart and coronary diseases where she was diagnosed with antiphospholipidal syndrome. Her laboratory parameters tested positive for lupus anticoagulant. Digital subtraction angiography confirmed the colour doppler results.

Descriptors: antiphospholipidal syndrome, contraception, arterial occlusion

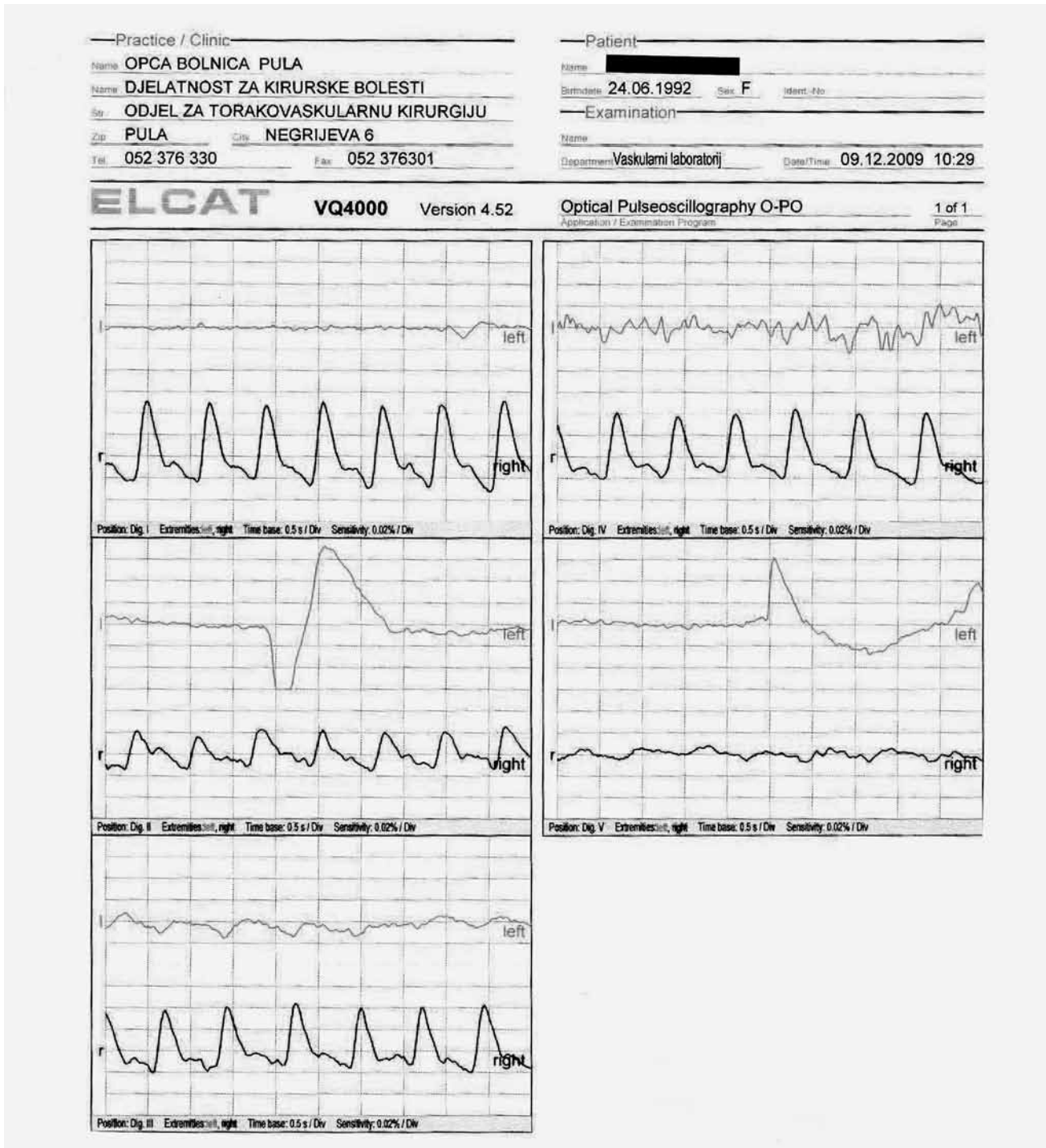
Pacijentica je djevojka rođena 1992. u Puli. Visoka je 163 cm, teška 52 kg. Otac joj je bolovao od Mb Hodgkina, a umro je od srčanog infarkta u 45 godini života. Majka boluje od eksudativnog eritema, a od 7. do 12. veljače 2010. liječila se na našem odjelu zbog flebotromboze površne femoralne vene lijeve noge, sa širenjem u poplitealnu venu i vene lijeve potkoljenice. Do sada je bila zdrava, enarhe sa 14 godina. Menstrualni ciklusi uredni. Djevojka ne puši, ne koristi droge. Nikakve alergije nisu poznate, niti je bolovala od neke teže bolesti. Uzima oralnu kontracepciju od 8 mjeseca 2009. Posljednju tabletu uzela 8 dana prije dolaska u bolnicu.

Tegobe su kod djevojke počele 11. studenog 2009. kada se pojavio crvenkasti točkasti osip na prstima ruku i stopala, a promjene su se povukle na antihistaminiku. Desetak dana kasnije poplavio joj je mali prst desne ruke uz pojavu crvenkastog osipa, hitno je upućena u vaskularnu ambulantu zbog hladnih i blijedih prstiju na lijevom stopalu. Palac je bio i malo cijanotičan.

Na lijevoj nozi se palpirala samo zajednička femoralna arterija (AFC), a poplitealna arterija (AP), prednja tibijalna arterija (ATA) i stražnja tibijalna arterija (ATP) nisu se palpirale. Na desnoj nozi bile su uredne pulzacije svih arterija. Na lijevoj ruci su palpirale sve arterije, a na desnoj ruci radijalna arterija nije palpirala. Učinila se odmah pletizmografija prstiju oba stopala. Dobivena je gotovo ravna linija na prstima lijevog stopala (Slika 1).

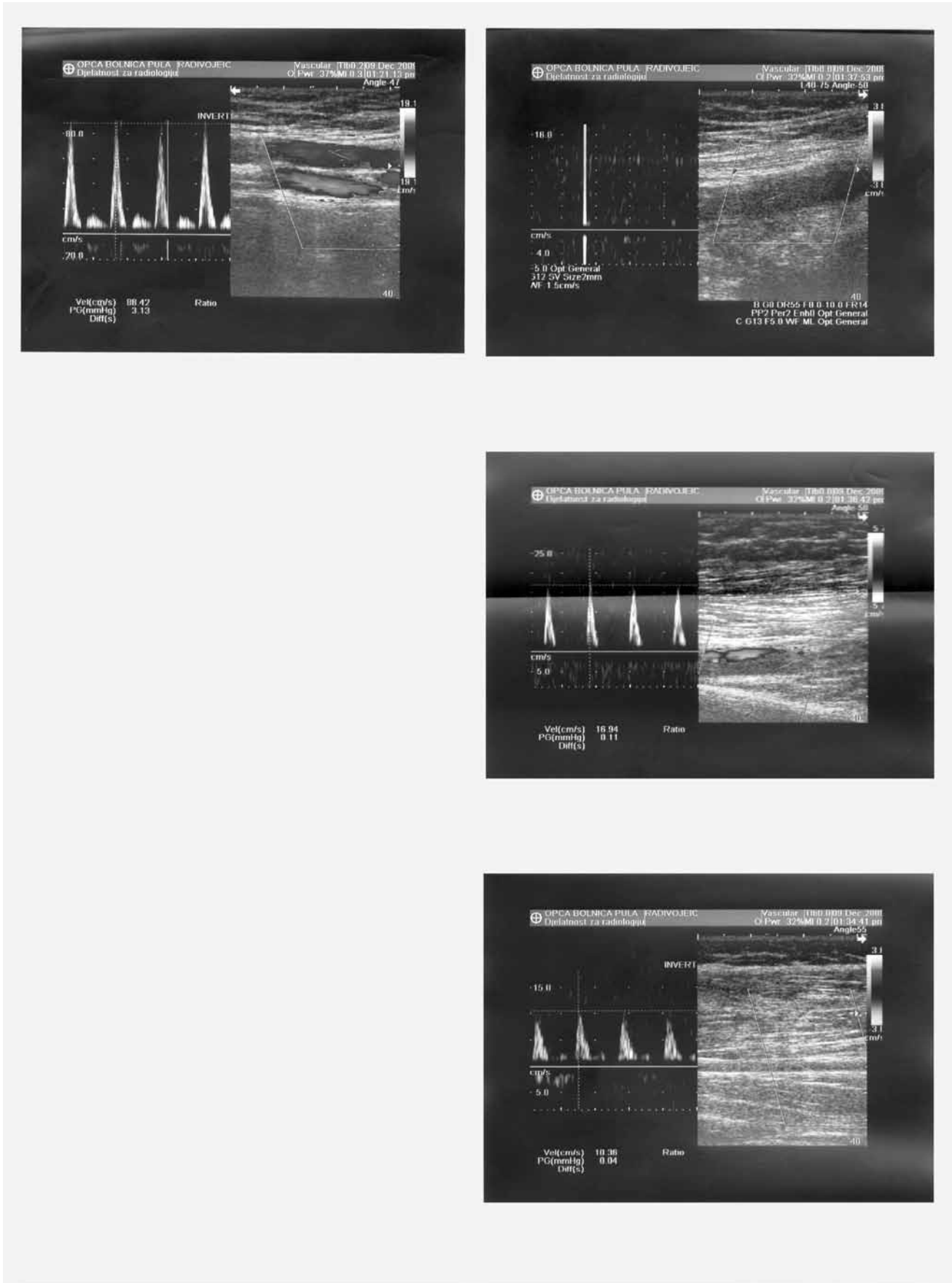
Doppler arterija ruku pokazao je okluziju desne radijalne arterije, a doppler arterija nogu okluziju AP i okluziju ATA i ATP lijeve noge.

Zatim je učinjen color doppler arterija nogu: lijevo u području poplitealne arterije u dužini od cca 4 cm nedetektibilan spektar, odnosno protok. Arterija ispunjena hipohogenim sadržajem. Distalno post stenotički, odnosno post okluzivni spektri. ATA se detektira u proksimalnoj trećini potkoljenice, ATP u cijeloj dužini. Arterija dorsalis pedis nedetektibilna (Slika 2).



Slika 1

Tjelesni je fizikalni nalaz bio uredan. U laboratorijskim nalazima lagano povišen kolesterol 4,74 mmol/l i CRP 6,2 mg/l. Kolagulogram pokazao je produženo APTV te su određena antifosfolipidna protutijela. Nalaz je bio pozitivan.



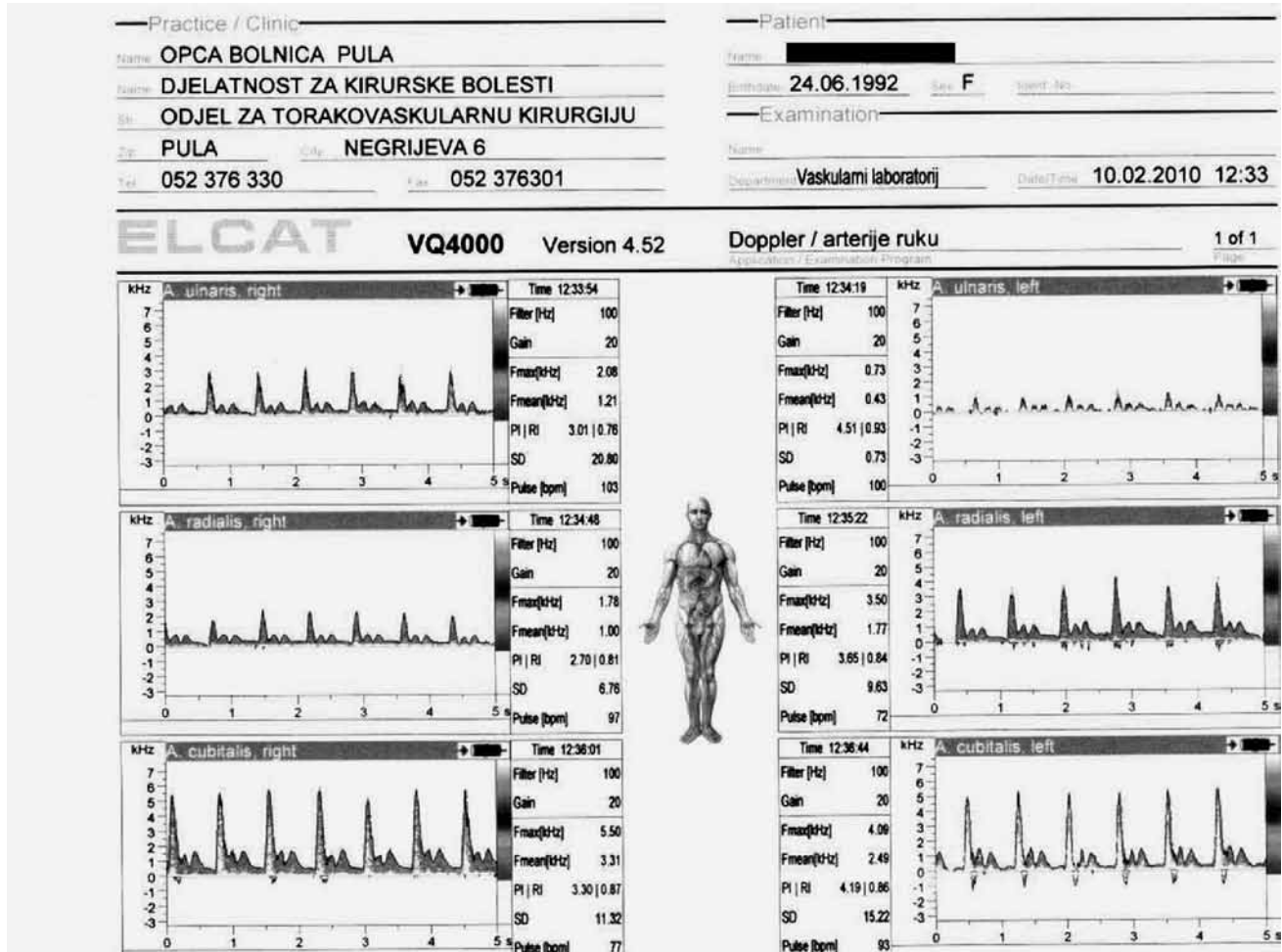
Slika 2

Pletizmografski nalaz donjih ekstremiteta ukazuje na ishemiju prva dva prsta lijevo, a ostali prsti nešto bolje nalaza nego jučer (Slika 3).

Na prstima ruku lošiji nalaz desno što odgovara okluziji

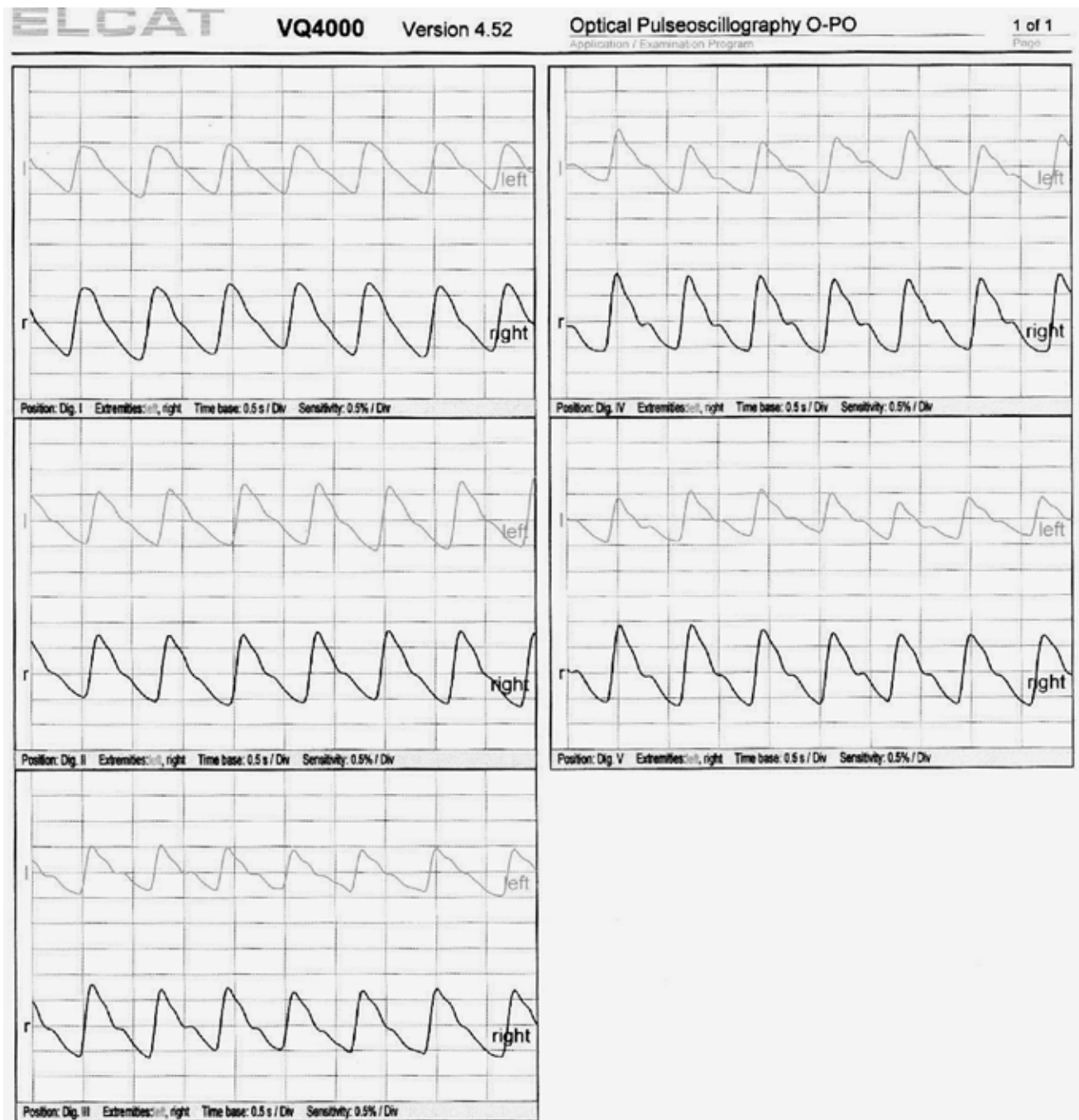
radijalne arterije desno. S obzirom na promjene na više lokalizacija indicirana dodatna sistemska obrada na klinici.

Na primijenjenu terapiju trobolizom klinička se slika poboljšala, a dopler nalaz je bio uredan (Slika 4)



Slika 3 – Doppler arterija ruku 10. 2. 2010.

Na pletizmografiji prstiju obih šaka registrira se podjednaki pulsni val na svim prstima.



Slika 4 – Pletizmografija prstiju šaka 10. 2. 2010.

RASPRAVA

Prikazujemo ovaj rijedak slučaj, jer se ni najstariji liječnik na Torakovaskularnom odjelu, s 40-godišnjim radnim iskustvom, ne sjeća da smo do sada liječili tako mladu pacijenticu sa okluzijom krvnih žila ekstremiteta. Sličnih primjera u literaturi ima malo. U našoj literaturi je u zadnjih 5 godina opisan jedan slučaj duboke venske tromboze kod djeteta od 14 godina 2006. godine.

Antifosfolipidni sindrom (*Hughesov sindrom*) klinički je poremećaj koji se očituje ponavljanom arterijskom i venskom trombozom, gubitkom trudnoće i/ili trombocitopenijom uz prisutnost antifosfolipidnih protutijela (lupus antikoagulant – LAC i antikardiolipin – aCL) u krvi. Bolest je još poznata pod nazivom sindrom ljepljive krvi ili sindrom fosfolipidnih protutijela, a prvi ju je 1983. opisao dr. Graham Hughes. Tradicionalno se dijeli na primarni i sekundarni oblik sindroma; u primarnom ne postoje dokazi povezanosti s nekom drugom bolešću, dok je kod sekundarnog oblika prisutan sistemski eritematozni lupus ili neki drugi reumatološki, tj. autoimuni poremećaj. Točnu učestalost ovog sindroma u populaciji vrlo je teško odrediti, budući da se specifična protutijela javljaju u brojnim drugim bolestima, pa čak i u određenom postotku zdravih ljudi. Istraživanja pokazuju da se antifosfolipidni sindrom mnogo češće javlja u žena, što je karakteristično i za druge reumatološke bolesti. Premda je karakterističan za mlađu populaciju, javlja se i kod djece (u literaturi je opisan početak bolesti kod djeteta od osam mjeseci) te starijih ljudi (3).

Nastup tromboze uglavnom je epizodan i nepredvidljiv, a može se javiti u malim, srednjim ili velikim krvnim žilama. Pogođeni mogu biti cerebralni vaskularni sustav, koronarne arterije, plućni vaskularni sustav, arterije i vene ekstremiteta, jetrene i bubrežne vene, očne arterije i vene, kao i nadbubrežne žlijezde. U principu se venska tromboza (ovisno o zahvaćenom području) očituje oticanjem nogu, pojavom ascitesa, tahipnejom, perifernim edemima ili abnormalnim nalazom fundoskopije prilikom pregleda očiju. Kod arterijske tromboze uglavnom imamo pojavu moždanog udara te znakove infarkta miokarda, uz čest nalaz gangrene distalnih ekstremiteta.

Kod nekih pacijentica dolazi do ponavljanih pobačaja poglavito u drugom ili trećem tromjesečju trudnoće, što je često prvi znak da bi se trebalo posumnjati i u ovaj sindrom. Također se može očitovati preuranjenim porodom uz pojavu teške preeklampsije, eklampsije ili insuficijencije placente. Većina neuroloških abnormalnosti nastaje kao rezultat cerebrovaskularne tromboze i manifestira se kao TIA ili moždani udar.

Dijagnoza antifosfolipidnog sindroma se postavlja na temelju kliničke slike i u pozitivnom nalazu antifosfolipidnih protutijela (aPL) u krvi.

Potrebno je zadovoljiti barem jedan od sljedećih laboratorijskih kriterija:

- prisutnost LAC (lupus antikoagulant) protutijela u plazmi u 2 različita navrata s razmakom od barem 12 tjedana,
- prisutnost umjerenog ili velikog broja aCL (antikardiolipinskih) protutijela (IgG ili IgM) u serumu ili plazmi u 2 ili više navrata s razmakom od barem 12 tjedana,
- prisutnost umjerenog ili velikog broja anti-beta-2 glikoproteinskih protutijela (IgG ili IgM) u 2 ili više navrata s razmakom od barem 12 tjedana.

Od ostalih laboratorijskih nalaza najčešći nalaz jest trombocitopenija koja je uz LAC glavni pokazatelj velikog rizika za nastanak paradoksalne tromboze. Ipak, ako broj trombocita padne na broj manji od 50.000 po mikrolitri, povećava se opasnost i od krvarenja. Uz prisutnost IgM aCL protutijela čest nus nalaz jest i hemolitička anemija.

Kod tromboze potrebno je provesti kompletno antikoagulacijsko liječenje intravenoznom ili subkutanom primjenom heparina, nakon čega slijedi terapija varfarinom. Prema najnovijim dokazima, prihvatljive vrijednosti INR-a (International Normalized Ratio) su 2,0-3,0 za vensku i 3,0 za arterijsku trombozu. Za teške i refraktorne slučajeve može se pokušati s kombinacijom varfarina i acetilsalicilne kiseline, a terapija je nerijetko doživotna.

Uz pravilno liječenje i promjenu životnog stila, većina pacijenata s primarnim antifosfolipidnim sindromom živi normalno i zdravo. Ipak, kod određenog broja pacijenata nastavljaju se javljati trombotske epizode unatoč agresivnoj terapiji; takve osobe često umiru u ranijoj životnoj dobi. Pacijenti sa sekundarnim oblikom sindroma imaju sličnu prognozu kao oni s primarnim, no ovdje morbiditet i mortalitet ovisi i o reumatološkoj, tj. autoimunoj bolesti koja se nalazi u podlozi.

ZAKLJUČAK

Na klinici je na temelju nalaza autoantitijela (pozitivnog lupus antikoagulansa, izrazito povišenih beta 2 glikoproteina i povišenih vrijednosti antikardiolipina; aCL-IgG i aCL-IgM) postavljena dijagnoza antifosfolipidnog sindroma, a mišljenje je da je tromboza posljedica uzimanja kontracepcijskih pripravaka, te je savjetovan prestanak uzimanja. Određena terapija Martefarin 1+1/4 bl i Andol 100 mg svaki dan, uz kontrole PV-a.

Djevojka se kontrolira na Klinici za bolesti srca i krvnih žila u Zagrebu, a antikoagulantnu i antiagregacijsku terapiju redovno uzima.

Izvori / References

1. Martinović D., Radić M., Fabijanić D., Fabijanić A. *Anti-fosfolipidni sindrom: od dijagnoze do liječenja*. Liječ. vješt. 2007;129 : 281-85.
2. Glasnović M., Bošnjak I., Včev A., Soldo I., Bedeković D., Milaković S., Hečimović V., Horvatić E., Bardek M. *Vascular Thrombosis Associated with Antiphospholipid Syndrome*. Coll. Antropol. 32 (2008); 1 : 103-7.
3. Hunt B.J., Hughes G.R.V. *The management of thrombosis in the antiphospholipid antibody syndrome*. N. Engl. J. Med. 1995; 332 :993-7.
4. Petri M. *Antiphospholipid antibody syndrome: an acquired cause of venous and arterial hypercoagulability*. Mt. Sinai. J. Med. 1997 Nov.; 64 (6) : 376-82.
5. Petri M. *Pathogenesis and treatment of the antiphospholipid antibody syndrome*. Med. Clin. North. Am. 1997 Jan.; 81 (1) : 151-77.
6. Pittoni V., Isenberg D. *Apoptosis and antiphospholipid antibodies*. Semin. Arthritis Rheum 1998 Dec.; 28 (3) : 163-78.
7. Asherson R.A., Khamashta M.A., Ordi-Ros J., Derksen R.H., Machin S.J., Barquinero J., et al. *The "primary" antiphospholipid syndrome: major clinical and serological features*. Medicine (Baltimore) Nov. 1989; 68 (6) : 366-74.
8. Kochenour N.K., Branch D.W., Rote N.S., et al. *A new postpartum syndrome associated with antiphospholipid antibodies*. Obstet Gynecol. Mar. 1987; 69 (3 Pt 2) : 460-8.
9. Cowchock F.S., Reece E.A., Balaban D., et al. *Repeated fetal losses associated with antiphospholipid antibodies: a collaborative randomized trial comparing prednisone with low-dose heparin treatment*. Am. J. Obstet Gynecol. May 1992; 166 (5) : 1318-23.
10. Wilson W.A. Gharavi A.E., Koike T., Lockshin M.D., Branch D.W., Piette J.C., et al. *International consensus statement on preliminary classification criteria for definite antiphospholipid syndrome: report of an international workshop*. Arthritis Rheum. 1999; 42 (7) : 1309-11.
11. Asherson R.A., Cervera R., Piette J.C. et al. *Catastrophic antiphospholipid syndrome: Clinical and laboratory features of 50 patients*. Medicine. 1918; 77:195.
12. Berman J., Girardi G., Salmon J.E. *TNF-alpha is a critical Effector and a target for therapy in antiphospholipid antibody-induced pregnancy loss*. J Immunol. 1; 2005; 174 (1) : 485-90.
13. de Groot P.G., Horbach D.A., Derksen R.H. *Protein C and other cofactors involved in the binding of antiphospholipid antibodies: relation to the pathogenesis of thrombosis*. Lupus. 1996; 5 (5) : 488-93.
14. Harris E.N., Pierangelo S.S., Gharavi A.E. *Diagnosis of the antiphospholipid syndrome: a proposal for use of laboratory tests*. Lupus. 1998; 7 Suppl 2 : S144-8.
15. Khamashta M,A, Cuadrado M.J., Mujic F., et al. *The management of thrombosis in the antiphospholipid-antibody syndrome*. N. Engl. J. Med. Apr. 13 1995; 332 : 993-7.
16. Machin S.J. *Platelets and antiphospholipid antibodies*. Lupus. Oct. 1996; 5 : 386-7.