

Amiloidoza kao uzrok sindroma karpalnog tunela kod bolesnika s kroničnim bubrežnim zatajenjem: prikaz slučaja

Amyloidosis related carpal tunnel syndrome in patients with chronic renal disease: case report

Damir Matoković, Miroslav Hašpl, Joško Smilović, Petar Petrić, Sanja Škorvaga*

Sažetak

Bolesnici s kroničnim bubrežnim zatajenjem imaju povišene vrijednosti AGE (krajnje produkte glikolizacije). AGE nastaju tijekom procesa glikolizacije i oksidativnim reakcijama, kao dio procesa kronične upale. Amiloidoza je česta komplikacija kod bolesnika s kroničnim bubrežnim zatajenjem, a posljedica je nemogućnosti izlučivanja β_2 -mikroglobulina. Vremenskim trajanjem hemodijalize povećava se broj bolesnika kod kojih se histološki može utvrditi amiloidoza. Trećina bolesnika koji idu na hemodijalizu manje od 4 godine ima histološke znakove amiloidoze, a redovito se javlja kod 90% bolesnika nakon 5-7 godina hemodijalize. U početnom stadiju prisutni su samo histološki znakovi bolesti, dok se klinički znakovi javljaju kasnije. Jedan od prvih kliničkih znakova amiloidoze je sindrom karpalnog tunela. Javlja se kod trećine bolesnika koji idu 5-10 godina na hemodijalizu, a nakon 20 godina hemodijalize gotovo 100% bolesnika ima sindrom karpalnog tunela. Iako sindrom karpalnog tunela ne dovodi do fatalnog ishoda, njegovim zanemarivanjem dolazi do oštećenja n. medianusa u karpalnom tunelu i atrofije mišića šake s teškim funkcionalnim ispadima. Naš bolesnik je liječen operativno i nakon završene rehabilitacije zaostao je dobar funkcionalni i anatomske rezultat. Zbog toga je pravovremeno dijagnosticiranje i dekompresija n. medianusa preduvjet za uspješno liječenje sindroma karpalnog tunela. Za razliku od „low-flux“ hemodijalizatora, novi „high-flux“ su više biokompatibilni i mogu odstraniti beta-2-mikroglobulin, pa se očekuju rjeđe komplikacije u smislu sindroma karpalnog tunela zbog amiloidoze kod bolesnika s kroničnim bubrežnim zatajenjem.

Ključne riječi: sindrom karpalnog tunela, amiloidoza, hemodijaliza

Summary

Patients with CRF (chronic renal failure) have elevated AGE (advanced glycation end products). AGE are formed during glycation and oxidative stress, and accumulation of AGE occurs especially in CRF and plays a major pathogenic role. Amyloidosis is a common complication in patients with chronic renal failure. Amyloidosis develops due to impossible β_2 -microglobulin excretion. The number of patients with histologically demonstrable amyloidosis increases with the length of hemodialysis. Histologic signs of amyloidosis are found in one third and 90% of patients undergoing hemodialysis for up to 4 years and 5-7 years, respectively. Histologic signs alone are present initially, whereas clinical signs develop later. The carpal tunnel syndrome is one of the first clinical signs of amyloidosis. The syndrome develops in one third of patients undergoing hemodialysis for 5-10 years and nearly 100% of those treated by hemodialysis for 20 years. The carpal tunnel syndrome is not a fatal disease; however, if left untreated, it leads to median nerve lesion and atrophy of the hand musculature with severe functional deficits. The patient presented was operatively treated, followed by rehabilitation that resulted in satisfactory functional and anatomical outcome. Accordingly, timely diagnosis and median nerve decompression are the main preconditions for

* **Opća županijska bolnica Požega, Odjel ortopedije** (mr. sc. Damir Matoković, dr. med.), **Odjel za hemodijalizu** (Petar Petrić, dr. med.), **Odjel za laboratorijsku dijagnostiku** (Sanja Škorvaga, dipl. inž.); **Specijalna bolnica za ortopediju i traumatologiju „Akromion“**, Krapinske Toplice (prof. dr. sc. Miroslav Hašpl, dr. med.); **Opća županijska bolnica Čakovec, Odjel ortopedije** (mr. sc. Joško Smilović, dr. med.)

Adresa za dopisivanje / *Correspondence address*: Mr. sc. Damir Matoković, dr. med., OŽB Požega, Osječka 107, 34000 Požega, e-mail: damirmatokovic@gmail.com

Primljeno / *Received* 2010-01-21; Ispravljeno / *Revised* 2010-05-06; Prihvaćeno / *Accepted* 2010-10-15

successful management of the carpal tunnel syndrome. In contrast to “low-flux” hemodialyzers, the new “high-flux” devices offer appropriate biocompatibility and β_2 -microglobulin removal, thus a lower rate of complications such as carpal tunnel syndrome due to amyloidosis is expected in patients with chronic renal failure.

Key words: carpal tunnel syndrome, amyloidosis, hemodialysis

Med Jad 2010;40(3-4):107-111

Uvod

Hemodijaliza se počinje masovnije primjenjivati 60-ih godina prošloga stoljeća. Iako je na taj način produžen životni vijek bolesnika s kroničnim bubrežnim zatajenjem, hemodijalizatori ne mogu u potpunosti nadoknaditi sve funkcije bubrega. U drugoj polovini sedamdesetih godina prošlog stoljeća zapaženo je da se kod bolesnika koji su podvrgnuti hemodijalizi pojavljuju komplikacije u smislu pojave novog tipa amiloidoze. Geyo G. je 1985. godine dokazao da je novi tip amiloidoze posljedica odlaganja beta-2-mikroglobulina.¹ Vremenskim trajanjem hemodijalize javljaju se komplikacije u smislu amiloidoze s kliničkim simptomima na visceralnim organima (srce, probavni sustav, urogenitalni sustav), ali se komplikacije znatno češće javljaju na koštano-zglobnom sustavu. Prisutni su tenosinovitis, ruptur tetiva, otekline zglobova, ciste na kostima, erozije i degenerativne promjene zglobova, a mogući su i patološki prijelomi kostiju. Jedna od najčešćih komplikacija amiloidoze na koštano-zglobnom sustavu kod bolesnika s kroničnim bubrežnim zatajenjem je sindrom karpalnog tunela.

Kod zdravih osoba β_2 -mikroglobulin se nalazi u serumu i urinu, a filtrira se glomerularnom filtracijom, te resorbira i razgrađuje u proksimalnim tubulima. Smanjena funkcija proksimalnih tubula rezultira povišenim vrijednostima β_2 -mikroglobulina u urinu. Povišene vrijednosti β_2 -mikroglobulina u serumu mogu se javiti zbog pojačane sinteze β_2 -mikroglobulina, kao što je to slučaj kod nekih upalnih bolesti (tuberkuloza, kronični osteomielitis, reumatoidni artritis, sistemni lupus eritematodes, Sjögrenov sindrom, Chronova bolest), kod nekih limfoproliferativnih bolesti (multipli mijelom, limfom β stanica, kronična limfocitna leukemija), ali i zbog smanjenog izlučivanja kao posljedice smanjene glomerularne filtracije kod bolesnika s kroničnim bubrežnim zatajenjem.

Dnevno se sintetizira 2-4 mg/kg TT β_2 -mikroglobulina, a njegove referentne vrijednosti u plazmi su 1-4 mg/l.² Kod bolesnika s kroničnim bubrežnim zatajenjem nema izlučivanja β_2 -mikroglobulina, pa je njegova koncentracija 10-60 puta veća od referentnih vrijednosti.³ Kod bolesnika s kroničnim bubrežnim

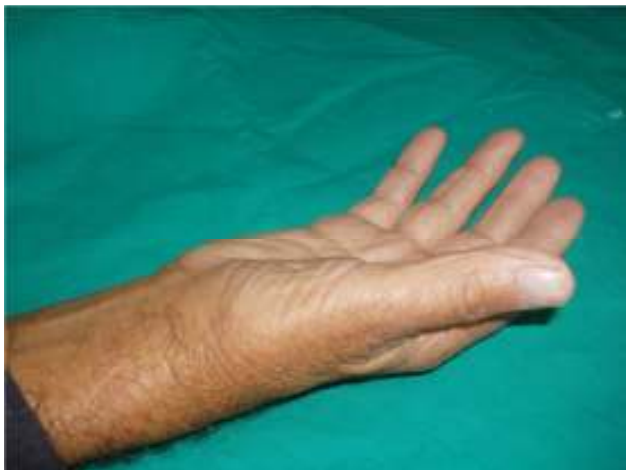zatajenjem zbog povišene razine β_2 -mikroglobulin polimerizacijom prelazi iz topivog u netopivi oblik i taloži se u obliku amiloidnih nakupina u raznim tkivima uzrokujući strukturalna i funkcionalna oštećenja organa.

Sindrom karpalnog tunela je najčešća kompresivna neuropatija gornjeg ekstremiteta, a brojni su uzroci kompresije n. medianusa u karpalnom tunelu: posttraumatski, anatomske varijacije, tumori, tenosinovitis, upalne bolesti, degenerativne promjene i zarazne bolesti. Često se javlja u sklopu sistemnih bolesti, kao što su reumatoidni artritis, sarkoidoza, psorijaza, neurofibromatoza, lupus eritematodes, kao komplikacija šećerne bolesti, te kao posljedica određenih zvanja vezanih uz radno mjesto (daktilografkinje, radnici u kožarskoj industriji). Povišeni pritisak unutar karpalnog tunela dovodi do venske staze, edema, te kompresije živca. Zbog toga nastaje ishemijska i javljaju se simptomi kompresivne neuropatije.

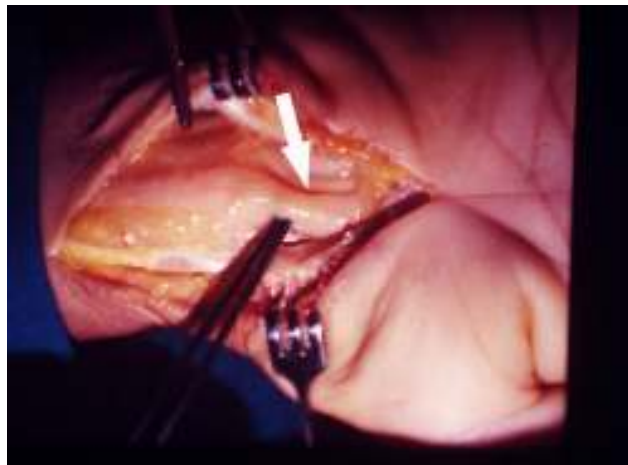Kod bolesnika na hemodijalizi amiloid se taloži u tetivnim ovojnica i transverzalnom ligamentu ručnoga zgloba koji postane deblji, a prostor karpalnog tunela se smanjuje. Zbog toga dolazi do povećanog pritiska unutar karpalnog tunela i kliničkih znakova kompresivne neuropatije n. medianusa. Obično se javlja obostrano.

Prikaz bolesnika

Bolesnik star 77 godina, započeo je hemodijalizu u dobi od 61 godine. Na pregled ortopedu je došao zbog bolova u području obje šake koji su počeli šest mjeseci prije nego što je zatražio pomoć. U početku su se bolovi javljali povremeno u smislu trnjenja i osjećaja peckanja, obamrlosti, ukočenosti i „bockanja iglicama“ u području inervacijske zone n. medianusa. Tegobe su počele obostrano, ali intenzivnije na desnoj ruci, a vremenom su postale sve izraženije. Simptomi su se često javljali noću, te ga budili iz sna. Kliničkim pregledom vidjela se atrofija mišića tenara (Slika 1) uz pozitivan Tinelov, Phalenov, Wormserov, Bilićev i tourniquet-test.⁴ Preoperativno nije uzimao analgetike i nije provodio fizikalnu terapiju. Fistulu je imao na lijevoj ruci. Na osnovi tipične anamneze i kliničke slike postavljena je indikacija za operativni zahvat koji



Slika 1. Atrofija mišića tenara
Picture 1. Thenar muscle atrophy

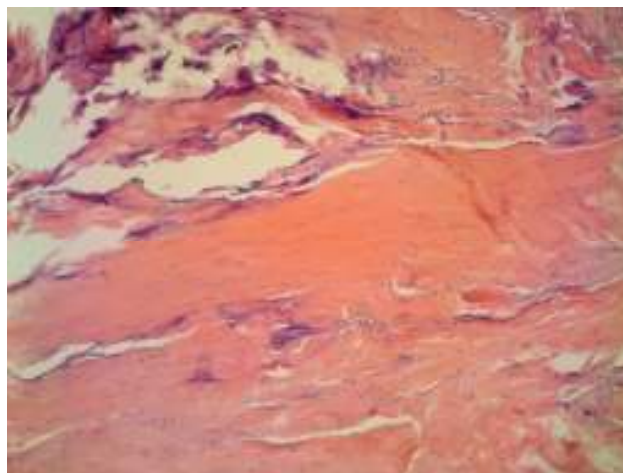


Slika 2. Na mjestu kompresije n. medianus je ljevkasto sužen
Picture 2. Median nerve funnel-shaped narrowing at the site of compression


je učinjen u općoj endotrahealnoj anesteziji u bližoj stazi. Tipičnim rezom kože prikazao sam transversalni ligament (ligg carpi transversum-retinaculum flexorum) koji sam uzdužno presjekao i našao makroskopski vidljivu kompresiju n. medianusa u obliku ljevkastog suženja na mjestu prolaska ispod transversalnog ligamenta. (Slika 2). Intraoperativno sam uzeo dio fleksornog retinakula, te poslao na patohistološki pregled. Bojanjem preparata Congo crvenilom, koje je specifično za dokazivanje amiloida, (Slika 3), vide se nakupine amiloida, a na histološkom preparatu promatranim polarizacijskim mikroskopom (Slika 4) vide se karakteristične nakupine amiloida boje poput zelene jabuke. Od kako je krenuo na hemodijalizu do operativnog zahvata bolesnik je bio podvrgnut hemodijalizi tijekom 190 mjeseci, od čega je 153 mjeseca (82,3%) obavljao hemodijalizu „low flux“ dijalizatorom, a „high-flux“ dijalizatorom 33 mjeseca (17,7%). U vrijeme kada je učinjen operativni zahvat hemodijalizu je provodio „high-flux“ dijalizatorom. Nakon operativnog zahvata bolesnik je proveo fizikalnu terapiju i postoperativno više nije imao tegobe.

Laboratorijski nalazi: E 3,61, Hb 115g/l, L 6,0x10, Fe 8,5 mmol/l, urea 29,5mmol/l, kreatinin 935 μ mol/l, AF 38, AST 15, ALT 15, Na 136mmol/l, K 6,1 mmol/l, Ca 2,36 mmol/l, P 0,89mmol/l. Kontrolirali smo vrijednost β 2-mikroglobulina prije hemodijalize (28160 μ g/l) i nakon hemodijalize (13930 μ g/l).

Slika 4. (desno) Zelena boja amiloida na preparatu promatranim polarizacijskim mikroskopom
Picture 4. (right) Green-stained amyloid on the slide under polarizing microscope



Slika 3. Amiloidne nakupine prikazane na histološkom preparatu bojanim Congo crvenilom
Picture 3. Amyloid deposits on histologic slide stained by Congo red



Rasprava

Kod bolesnika s kroničnim bubrežnim zatajenjem znatno su povišeni AGE (krajnji produkti glikozilacije). Oni nastaju u stanju uremije neenzimatskim putem i prije svega oksidativnim reakcijama kao dio procesa kronične upale kod bolesnika s kroničnim bubrežnim zatajenjem. Povišene vrijednosti su prisutne u svim tkivima, a posebno u kolagenim strukturama amiloida koji se pojačano stvara radi otežanog metabolizma i povećanog stvaranja β 2-mikroglobulina koji je glavni sastojak amiloida. AGE se odlažu u kolagen, te ga strukturno mijenjaju, pa je on podložan mehaničkim promjenama. Kod bolesnika s kroničnim bubrežnim zatajenjem, zbog nemogućnosti izlučivanja β 2-mikroglobulina, dolazi do stvaranja amiloidnih nakupina. Prvi klinički znakovi amiloidoze kod bolesnika s kroničnom bubrežnim zatajenjem javljaju se kao karakteristični trias simptoma: sindrom karpalnog tunela, bolovi u ramenu, te tenosinovitis podlaktica i šaka.⁵ Zbog tenosinovitisa fleksora šake, prsti dobivaju karakterističan izgled poput „svirača gitare“.⁶

Incidencija sindroma karpalnog tunela kod zdrave populacije razlikuju se obzirom na dobne skupine, rasu, profesionalnu djelatnost, te obzirom na razvijenost pojedinih zemalja. Dok je kod crnaca u južnoj Africi incidencija sindroma karpalnog tunela neznatna, većina autora se slaže da je prosječna incidencija 100-300 bolesnika na 100.000 stanovnika. Učestalost kod žena i muškaraca kreće se od 23:1 u Koreji, 4:1 u Toskani u Italiji, do 2:1 u Velikoj Britaniji.^{7,8,9} Većina autora slaže se da je učestalost sindroma karpalnog tunela kod žena 3-10 puta češća nego kod muškaraca. Obzirom na životnu dob svega 10% bolesnika mlađih od 30 godina ima sindrom karpalnog tunela, a najčešće se javlja između 45. i 60. godine života.¹⁰ U razdoblju od 1981.-1985. godine prosječna incidencija sindroma karpalnog tunela kod zdrave populacije u Americi je bila 258 bolesnika na 100.000 stanovnika, a u razdoblju od 2000.-2005. godine 424 bolesnika na 100.000 stanovnika.¹¹ Nije potpuno jasan uzrok takvom povećanju broja bolesnika. Bolesnici s kroničnim bubrežnim zatajenjem, osim uobičajenih razloga koji uzrokuju sindrom karpalnog tunela kod zdrave populacije imaju češće sindrom karpalnog tunela zbog edema u području ručnog zgloba, insuficijencije cirkulacije, prisutne AV fistule ili šanta, a posebno često je kompresija n. medianusa zbog amiloidnih infiltracija sinovije tetivnih ovojnica i transverzalnog ligamenta. Sindrom karpalnog tunela kod bolesnika s kroničnim bubrežnim zatajenjem najčešće se javlja obostrano, a češće se opisuje na ruci gdje je prisutna AV fistula (kod

30,5% bolesnika na ruci gdje je AV fistula, a 12,2% na ruci na kojoj nije AV fistula).¹²

U pretkliničkoj fazi bolesti amiloidoza se može dokazati samo histološki. Što su bolesnici dulje podvrgnuti hemodijalizi, povećava se broj bolesnika kod kojih se amiloidoza može histološki dokazati. Tako trećina bolesnika koji idu na hemodijalizu manje od 4 godine ima histološke znakove amiloidoze, a 90% bolesnika nakon 5-7 godina hemodijalize.^{13,14}

Kliničke manifestacije bolesti javljaju se znatno kasnije. Kliničke simptome sindroma karpalnog tunela ima 35% bolesnika koji idu na hemodijalizu 5-10 godina, 36,4% njih nakon 10-15-godina, 74% bolesnika koji idu duže od 15 godina na hemodijalizu, a gotovo 100% bolesnika nakon 20 godina hemodijalize.^{15,16} Učestalost sindroma karpalnog tunela raste s vremenskim trajanjem hemodijalize.¹⁷

Recidiv nakon operativnog zahvata kod bolesnika s kroničnim bubrežnim zatajenjem javlja se kod 3-19% bolesnika, dok je kod bolesnika koji nisu na hemodijalizi recidiv oko 0,9%.^{18,19,20} Najčešći razlog za reoperaciju su jaki bolovi kao posljedica nepotpune dekompresije (ostatak transverzalnog ligamenta) n. medianusa, postoperativnih adhezija, tenosinovitisa, te ožiljnih promjena živca. Recidivi su češći i zbog toga jer je osnovna bolest (zatajenje bubrega i hemodijaliza) trajno stanje. Zbog prisutne amiloidoze učestalost recidiva sindroma karpalnog tunela kod bolesnika s kroničnim bubrežnim zatajenjem znatno je češća nego kod drugih bolesnika, a rezultati reoperacije su lošiji.

Indikacija za operativni zahvat kod našeg bolesnika bila je tipična anamneza, kao i klinička slika sindroma karpalnog tunela. Nismo koristili dodatne dijagnostičke pretrage kao MR, EMNG, UZV zbog racionalizacije vremena i troškova. Operativnim zahvatom sam dokazao prisutnost amiloida u transverzalnom ligamentu, a dekompresijom n. medianusa bolesnik više nije imao prijeoperacijske tegobe i spriječeno je oštećenje n. medianusa.

Zaključak

Kod bolesnika s kroničnim bubrežnim zatajenjem brojne su komplikacije na koštano-zglobnom sustavu. Sindrom karpalnog tunela je najčešća kompresivna mononeuropatija, a kod bolesnika s kroničnim bubrežnim zatajenjem je jedan od prvih kliničkih znakova amiloidoze. Iako sindrom karpalnog tunela ima multičimbeničku etiologiju, bolesnici s kroničnim bubrežnim zatajenjem dodatno su izloženi riziku zbog poremećene hemodinamike (A-V fistule, povećanog venskog pritiska, edema, ishemije živca) i posebno amiloidnih nakupina tetivnih ovojnica i transverzal-

nog ligamenta što sve čini dodatni rizik za te bolesnike. Neprepoznavanje sindroma karpalnog tunela, njegovo zanemarivanje ili zakašnjelo liječenje može dovesti do teškog oštećenja n. medianusa u karpalnom tunelu. Zbog toga bolesnici imaju bolove, mišići šake atrofiraju, a šaka postaje afunkcionalna. Iako još u potpunosti nisu jasni mehanizmi nastanka amiloidoze, korištenjem „high-flux“ dijalizatora postiže se bolja biokompatibilnost i moguće je bolje kontrolirati koncentraciju beta-2-mikroglobulina, pa je za očekivati rjeđe komplikacije u smislu amiloidoze kod bolesnika na hemodijalizi.^{21,22} Zbog toga pravovremeno dijagnosticiranje i dekompresija n. medianusa sprječava njegovo oštećenje, poboljšava funkciju šake, kvalitetu života i preduvjet je za uspješno liječenje sindroma karpalnog tunela.

Literatura

1. Denesh F, Ho LT. Dialysis-related amyloidosis: History and clinical manifestations. *Semin Dial.* 2001;14:80-5.
2. Al-Taei IK, Al-Safar JJ, Al-Falahi YS, Al-Shamma IA. The clinical significance of β 2-microglobulin in end-stage renal disease. *Saudi J Kidney Dis Transpl.* 2003;14:492-6.
3. Tsvetkova S, Blagov B, Batalov A. Amyloid arthropathy in haemodialysis patients-radiological findings. *Journal of IMAB. Annual Proceeding (scientific papers).* 2007; book 2:46-48.
4. Pećina M, Krmpotić-Nemanić J. Kanalikularni sindromi. Zagreb: Medicinski fakultet Sveučilišta u Zagrebu; 1987, str. 43-51.
5. Kay J, Bardin T. Osteoarticular disorders of renal rigin: disease-related and iatrogenic. *Baillieres Best Pract Res Clin Rheumatol.* 2000;14:285-305.
6. Kurer MH, Baillod RA, Madgwick JC. Musculoskeletal manifestations of amyloidosis. A review of 83 patients on haemodialysis for at least 10 years. *J Bone Joint Surg Br.* 1991;73:271-6.
7. Goga IE. Carpal tunnel syndrome in black South Africans. *J Hand Surg Br.* 1990;15:96-9.
8. Mondelli M, Giannini F, Giacchi M. Carpal tunnel syndrome incidence in a general population. *Neurology.* 2002;58:289-94.
9. Andrew C, Hui F, Shiu-man Wong, Griffith J. Carpal tunnel syndrome. *Pract Neurol* 2005;5:210-17.
10. Ashworth NL. Carpal tunnel syndrome. Dostupno na adresi: <http://emedicine.medscape.com/article/327330-overview>. Datum pristupa informaciji: 13.03.2009.
11. Gelfman R, Melton LJ 3rd, Yawn BP, Wollan PC, Amadio PC, Stevens JC. Long-term trends in carpal tunnel syndrome. *Neurology.* 2009;6:72:33-41.
12. Gousheh J, Iranpour A. Association between carpal tunnel syndrome and arteriovenous fistula in hemodialysis patients. *Plast Reconstr Surg.* 2005;116:508-13.
13. National Kidney Foundation. K/DOQI clinical practice guidelines for bone metabolism and disease in chronic kidney disease. *Am J Kidney Dis.* 2003;42(Suppl3): S1-201.3
14. Jadoul M. Dialysis-related amyloidosis: importance of biocompatibility and age. *Nephrol Dial Transplant.* 1998;13 Suppl 7:61-4.
15. Ikegaya N, Hishida A, Sawada K, et al. Ultrasonographic evaluation of the carpal tunnel syndrome in hemodialysis patients. *Clin Nephrol.* 1995;44:231-7.
16. Lin HH, Chen HT, Chen YC, Fang JT, Huang CC. Carpal tunnel syndrome in long-term hemodialysis patients. *Acta Nephrologica.* 2001;15:111-14.
17. Murase T, Kawai H. Carpal-tunnel syndrome in hemodialysis. *Acta Orthop Scand.* 1993;64:475-78.
18. Hirasawa Y, Ogura T. Carpal tunnel syndrome in patients on long-term haemodialysis. *Scand J Plast Reconstr Surg Hand Surg.* 2000; 34:373-81.
19. Craft RO, Duncan SF, Smith AA. Management of recurrent carpal tunnel syndrome with microneurolysis and the hypothenar fat pad flap. *Hand (NY).* 2007;2: 85-9.
20. Yasushi M, Shin'ichiro T, Yasushi N, Yukio H. Reoperation for carpal tunnel syndrome. *Journal of Japanese Society for Surgery of the Hand.* 2004; 21:648-52.
21. Koda Y, Nishi S, Miyazaki S, et al. Switch from conventional to high-flux membrane reduces the risk of carpal tunnel syndrome and mortality of hemodialysis patients. *Kidney Int.* 1997;52:1096-101.
22. Shin J, Nishioka M, Shinko S. et al. Carpal tunnel syndrome and plasma β 2-microglobulin concentration in hemodialysis patients. *Ther Apher Dial.* 2008;12: 62-66.