

Lijekovi i metode

Drugs and procedures

ARTROSKOPIJA LAKTA

ARTHROSCOPY OF THE ELBOW

IVAN BOJANIĆ, TOMISLAV SMOLJANOVIĆ, ALAN MAHNIK*

Deskriptori: Lakatni zglob – kirurgija; Artroskopija – metode, komplikacije; Zglobne bolesti – kirurgija

Sažetak. Artroskopija lakta danas je neizostavna metoda kirurškog zbrinjavanja kako ozljeda i njihovih posljedica tako i oštećenja koja zahvaćaju lakat. Prednosti artroskopske kirurgije lakta prema klasičnoj otvorenoj metodi operacijskog liječenja su višestruke. U prvome redu artroskopija nam omogućuje izvanredan prikaz unutarzglobnih struktura i time detaljan pregled čitavog zgloba te kompletno izvođenje zahvata bez otvaranja zgloba. Nadalje, morbiditet je znatno manji, rehabilitacija brža, a brži je i povratak svakodnevnim aktivnostima. Osnovni preduvjeti za uspješnu primjenu artroskopije lakta su pažljivo prijeoperacijsko planiranje, izvanredno dobro poznavanje regionalne anatomije lakta, striktno praćenje pravila izvođenja zahvata, dobra tehnika te iskusan operater. Osnovnim indikacijama za artroskopiju lakta danas se smatraju osteohondritis diskans lakta, lateralni epikondilitis, sindrom sinovijalnih nabora, osteoartritis zgloba lakta, kontrakтура lakta, kao i stanja kod kojih je potrebna sinoviektomija, primjerice reumatoidni artritis, pigmentirani vilnodularni sinovitis, sinovijalna hondromatoza te hemofilični sinovitis.

Descriptors: Elbow joint – surgery; Arthroscopy – methods, adverse effects; Joint diseases – surgery

Summary. Elbow arthroscopy has become an indispensable method of surgical care of injuries and their consequences and damages that affect the elbow. The advantages of elbow arthroscopy in comparison to classical open surgery are multiple. Primarily, arthroscopy allows an excellent view of intra-articular structures and thus a detailed overview of the entire joint which enables us to perform complete surgery without opening the joint. Furthermore, morbidity is significantly smaller, rehabilitation is faster, and return to daily activities is also faster. Basic requirements for successful application of elbow arthroscopy are careful planning of the procedure, very good knowledge of regional anatomy of the elbow, strictly following the rules of performing the procedure, good technique and an experienced surgeon. Pathologies that can currently be addressed arthroscopically include osteochondritis dissecans of elbow, lateral epicondylitis, synovial plica syndrome, elbow osteoarthritis, elbow contracture, as well as the diseases where the synovectomy is needed, such as rheumatoid arthritis, pigmented villonodular synovitis, synovial chondromatosis and hemophilic synovitis.

Liječ Vjesn 2010;132:238–245

Burman je 1931. godine procijenio da je lakat nepogodan za artroskopiranje, no već je sljedeće godine promijenio mišljenje ustvrdivši da se prednji dio zgloba lakta može artroskopski vizualizirati.¹ Artroskopija lakta ozbiljnije je zaživjela sredinom osamdesetih godina prošlog stoljeća, a pun procvat doživjela je tek posljednjih desetak godina.^{2–6} Danas je artroskopija lakta neizostavna metoda kirurškog zbrinjavanja kako ozljeda i njihovih posljedica tako i oštećenja koja zahvaćaju lakat. Stoga ovaj pregledni rad ima za cilj prikazati suvremene mogućnosti artroskopske kirurgije lakta.

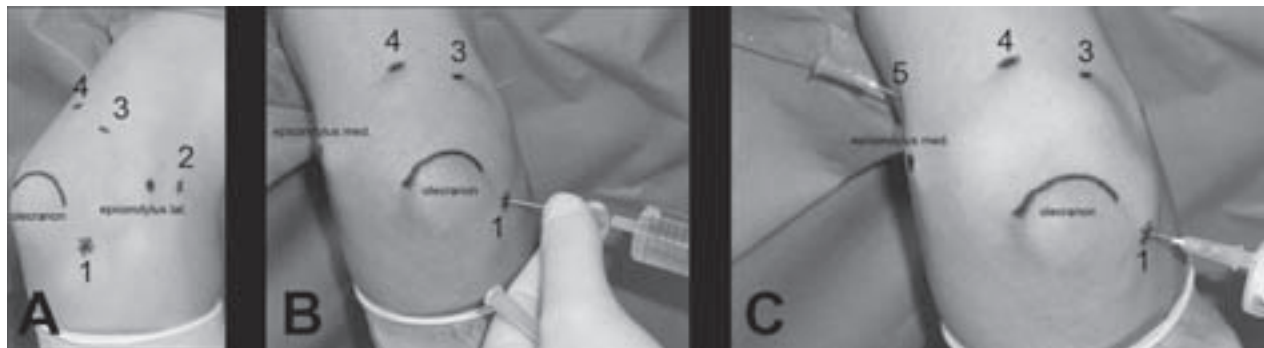
Artroskopija lakta mora se obavezno činiti u operacijskoj dvorani, i to najčešće u općoj anesteziji, iako se može izvoditi i u aksilarnom bloku. Najčešće se izvodi u blijedoj stazi, a uobičajeno je pritom rabiti standardni 4,5-mm 30° artroskop, kao i standardne artroskopske instrumente koji se rabe prilikom artroskopske kirurgije koljena i ramena, iako je katkad potrebno rabiti i artroskop manjeg promjera (2,7 mm) ili pak artroskop pod većim kutom (70°).^{2–6} Ovom prilikom valja istaknuti da svi troakari koji se rabe tijekom zahvata moraju biti tupi da bi se smanjila mogućnost oštećenja živaca i/ili krvnih žila. Artroskopska se kirurgija lakta ne može ni zamisliti bez upotrebe motoriziranih instrumenata, kao ni

bez uporabe artroskopske pumpe. U literaturi se opisuju tri položaja u koja bolesnik može biti postavljen za artroskopiju lakta. Andrews i Carson su 1985. godine opisali izvođenje artroskopije lakta u položaju na leđima uz pomoć kolotura za rastezanje zgloba (engl. supine-suspended position), Poehling je 1989. godine opisao izvođenje artroskopije u položaju bolesnika na trbuhu (engl. prone position), da bi O'Driscoll i Morrey 1990. godine opisali i treći mogući položaj u kojem je bolesnik postavljen na suprotan bok od ruke koja se operira (engl. lateral decubitus position).^{2–6} U Klinici za ortopediju Kliničkoga bolničkog centra Zagreb, Medicinskog fakulteta Sveučilišta u Zagrebu (dalje u tekstu Klinika) bolesnik se tijekom izvođenja artroskopije lakta postavlja u položaj na trbuh, dok mu je ruka oslonjena i pričvršćena držačem koji rabimo i za artroskopiju koljena s time da je rame u položaju od 90° abdukcije, a lakat u fleksiji od 90°.

* Klinika za ortopediju Medicinskog fakulteta Sveučilišta u Zagrebu, Klinički bolnički centar Zagreb (prim. dr. sc. Ivan Bojanić, dr. med.; dr. sc. Tomislav Smoljanović, dr. med.; Alan Mahnik, dr. med.)

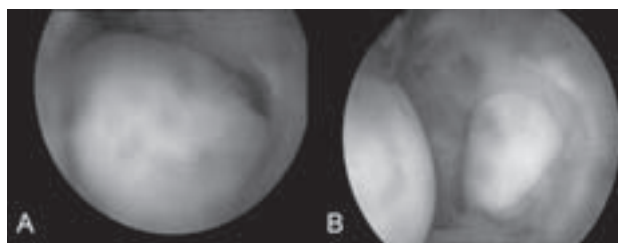
Adresa za dopisivanje: Prim. dr. sc. I. Bojanić, Klinika za ortopediju KBC-a Zagreb, Šalata 7, 10000 Zagreb

Primljeno 25. studenog 2009., prihvaćeno 31. ožujka 2010.



Slika 1. Artroskopski ulazi koji se rabe prilikom artroskopije lakta – 1. direktan lateralni ulaz (»soft spot«); 2. proksimalni anterolateralni ulaz; 3. posterolateralni ulaz; 4. direktan stražnji ulaz; 5. proksimalni anteromedijalni ulaz. A) identifikacija i označavanje orijentira (vrh olekranona, lateralni i medijalni epikondil) koji omogućuju točno postavljanje artroskopskih ulaza, B) punjenje lakta tekućinom kroz tzv. »soft spot«, C) muskularna igla na mjestu pretpostavljenoga proksimalnog anteromedijalnog ulaza.

Figure 1. Arthroscopic portals for elbow arthroscopy – 1. direct lateral portal (»soft spot«); 2. proximal anterolateral portal; 3. posterolateral portal; 4. direct posterior portal; 5. proximal anteromedial portal. A) Surface landmarks of the elbow (olecranon process, lateral and medial epicondyle) and the portal sites are marked on the skin, B) distension of elbow through »soft spot« with sterile saline, C) muscular needle in site of expected proximal anteromedial portal.



Slika 2. A) Slobodno zgloбно tijelo u prednjem odjeljku lakta, B) vađenje slobodnoga zglobnog tijela s pomoću instrumenta kroz artroskopski ulaz.

Figure 2. A) Arthroscopic view of the anterior compartment of the elbow demonstrating loose intra-articular body, B) extraction of loose intra-articular body with instrument through arthroscopic portal.

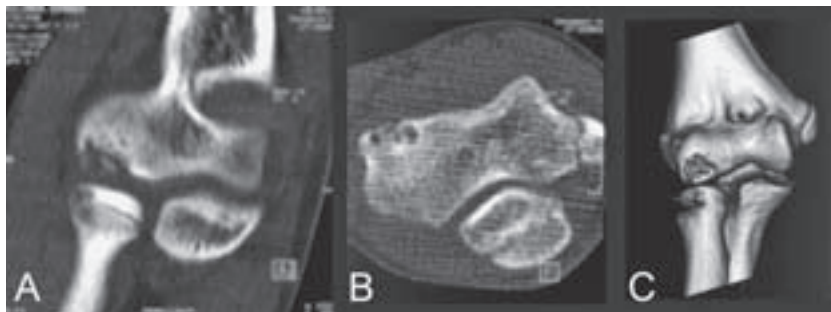
Prvi i najvažniji korak nakon pranja, dezinfekcije i prekrivanja operacijskog polja jest identifikacija i označavanje orijentira (vrh olekranona, lateralni i medijalni epikondil te tijek ulnarnog živca) koji omogućuju točno postavljanje artroskopskih ulaza (slika 1). Potom se lakat ispuni tekućinom (15 do 30 ml sterilne fiziološke otopine) kroz deblju muskularnu iglu koja se postavi u sredinu mekane udubine, tzv. »soft spot«. »Soft spot« se nalazi s lateralne strane lakta, a omeđuju ga lateralni epikondil, glava radijusa te vrh olekranona. Dva su razloga ispunjavanja lakta tekućinom. Prvi je stvaranje većeg prostora unutar zgloba distenzijom zglobne čahure i njezinim odmicanjem od zglobnih tijela, što omogućuje bolju vizualizaciju i lakši rad tijekom zahvata. Drugi je povećanje udaljenosti između zglobnih površina i neurovaskularnih struktura, što pomaže smanjenju rizika od ozljeđivanja krvnih žila i živaca prilikom uvođenja artroskopa i instrumenata u lakat.

Prijeporno pitanje o kojem se vodi rasprava i iznose suprotstavljena stajališta jest pitanje koji ulaz valja rabiti kao početni ulaz prilikom artroskopije lakta. Naime, jedni autori započinju artroskopiju lakta koristeći se »soft spotom« nakon čega idu u stražnji dio zgloba, a tek zatim u prednji dio zgloba. Drugi autori, čiji smo stav prihvatili u Klinici, obavezno artroskopiju započinju vizualizacijom i pregledom prednjeg odjeljka lakta nakon čega slijedi pregled preostalih dijelova zgloba.³⁻⁶ No, i tu se postavlja pitanje kojim je ulazom bolje započeti artroskopiju, proksimalnim anteromedijalnim ili proksimalnim anterolateralnim. Mi artroskopiju

lakta uvijek započinjemo koristeći se proksimalnim anteromedijalnim ulazom zato što ga smatramo sigurnijim jer je prosječna udaljenost između medijalnih ulaza i n. medianusa veća od udaljenosti između lateralnih ulaza i n. radialis i n. interossea antebračii posteriora.³⁻⁶ Osim toga, bolje je činiti taj ulaz kao prvi jer se u zglob pristupa kroz tkivo fleksorne muskulature podlaktice. Taj deblji sloj tkiva znatno bolje smanjuje mogućnost gubitka tekućine od tanke zglobne ovojnice s lateralne strane zgloba. Nakon što se pomno pregleda čitav prednji odjeljak, odmah se učini i potreban kirurški zahvat, primjerice sinoviektomija, vađenje slobodnoga zglobnog tijela ili pak resekcija osteofita. Potom se pristupi u stražnji dio zgloba (fossa olecrani) kroz direktan stražnji i posterolateralni ulaz. Na samom kraju zahvata, tj. nakon što se završi čitav željeni kirurški zahvat u stražnjem dijelu zgloba, pristupi se kroz direktan lateralni ulaz (»soft spot«) u humeroradijalni dio zgloba.

Indikacije za artroskopiju lakta

Indikacije za artroskopiju lakta danas su znatno šire od primjerice dijagnostičke artroskopije i vađenja slobodnoga zglobnog tijela, što su isprva bile osnovne i jedine indikacije za njezino izvođenje (slika 2).² Tako se primjerice danas artroskopski liječe i osteohondritis diskans lakta, lateralni epikondilitis, sindrom sinovijalnih nabora, osteoartritis zgloba lakta, kontraktura lakta, kao i stanja kod kojih je potrebna sinoviektomija, primjerice reumatoidni artritis, pigmentirani vilnodularni sinovitis, sinovijalna hondromatoza te hemofilični sinovitis.³⁻⁶ Osim toga, artroskopski zahvat može biti i dio primarnog zbrinjavanja prijeloma u prvome redu glave radijusa te glavice humerusa, odnosno može biti dio rješavanja komplikacija tih prijeloma, primjerice artroskopski se može resecirati glava radijusa.^{7,8} Artroskopski se može riješiti i burzitis olekrani, a opisana je artroskopska neurliza ulnarnog živca u području lakta.^{3-6,9} Kontraindikacije za artroskopiju lakta su odstupanja normalne anatomije lakta, bilo da je to posljedica neke traume bilo prethodnoga kirurškog liječenja, primjerice transpozicije ulnarnog živca, potom prisutnost opće infekcije, kao i prisutnost upale mekih tkiva u području lakta koji se operira te izražene teške degenerativne promjene zgloba lakta.³⁻⁶



Slika 3. CT prikaz OCD lakta. A) i B) CT prikaz koji prikazuje razrjeđenje kosti u području glavice nadlaktične kosti sa sklerotičnim rubom i nepravilnom zglobnom površinom, C) trodimenzionalna CT rekonstrukcija distalnog kraja nadlaktične kosti koja prikazuje osteohondritis disekans na glavici nadlaktične kosti.

Figure 3. CT scan of elbow OCD. A) and B) CT scan demonstrating rarefaction in the capitellum with a sclerotic rim and an irregular articular surface, C) 3-dimensional CT reconstruction of the distal end of the humerus showing the lesion of OCD of the capitellum.

Osteohondritis disekans lakta

Osteohondritis disekans (OCD) jest lokalizirano oštećenje koje zahvaća zglobnu površinu, a očituje se aseptičkim odvajanjem komadića zglobne hrskavice s dijelom ili bez dijela pripadajuće suphondralne kosti.¹⁰ Pojavnost OCD-a jest 15 do 30 slučajeva na 100 000 ljudi.¹⁰ Prema izvješćima iz literature lakat se nalazi na drugome mjestu po učestalosti OCD-a.¹⁰ Koljeno je najčešće zahvaćen zglob, i to u oko 75% slučajeva, dok je gležanj na trećem mjestu.¹⁰ Iako postoje različite teorije o nastanku OCD-a lakta, ipak se danas smatra da je on posljedica kombinacije ponavljanih mikrotrauma i oskudne vaskularizacije distalnog dijela nadlaktične kosti.¹⁰⁻¹⁷ U skladu s time danas se OCD lakta ubraja u sindrome prenaprezanja (engl. overuse injuries). Za OCD lakta uobičajeno je da nastaje na dominantnoj ruci između 11. i 21. godine adolescenta koji se aktivno bavi sportom, i to najčešće nekim od tzv. bacačkih sportova (npr. bejzbol) ili pak nekim od sportova s reketom (npr. tenis). OCD lakta često nastaje i u gimnastičara i dizača utega, u kojih lakat zbog specifičnosti sporta postaje zglobom koji nosi opterećenje.¹⁰⁻¹⁷ Uobičajena lokalizacija OCD-a u zglobu lakta jest glavica humerusa.

Osnovni simptom OCD-a lakta jest bol koja se javlja tijekom sportske aktivnosti, a koja se smanjuje ili čak nestaje nakon njezina prestanka. Valja istaknuti da se intenzitet boli postupno pojačava, i to uspredno s duljinom trajanja simptoma. Bolesnici najčešće ne navode nikakvu očitu traumu koja bi prethodila pojavi boli. Bol je obično lokalizirana u lateralnom dijelu lakta, i to u projekciji radiohumeralnog zgloba, ali isto tako bolesnici često ne mogu jasno lokalizirati mjesto najjače boli. Pri kliničkom pregledu bol se može gotovo u svih bolesnika izazvati testom prilikom kojeg bolesnik aktivno supinira i pronira podlakticu pri čemu je lakat maksimalno ispružen, a koji se naziva »active radiocapitellar compression test«.¹⁰ Ako se nakon pomnoga kliničkog pregleda postavi sumnja na OCD lakta, mora se, kao prvo u slijedu dijagnostičkih postupaka, obavezno načiniti radiološko snimanje lakta (slika 3). Magnetska rezonancija je danas metoda izbora u dijagnostici jer, osim što omogućuje otkrivanje oštećenja, omogućuje i procjenu veličine te izgleda koštano-hrskavičnog oštećenja.

Izbor načina liječenja, tj. odgovor na pitanje može li se pokušati s neoperacijskim liječenjem ili je pak nužno odmah operacijski liječiti bolesnika, u prvome je redu određen stabilnošću koštano-hrskavičnog oštećenja. Osim toga, prema smjernicama istraživanja Takahare i suradnika pozornost valja obratiti na sljedeće čimbenike: jesu li zone rasta lakta otvorene ili zatvorene, jesu li prisutne promjene vidljive na radiološkim snimkama te postoji li smanjen opseg kretanja u laktu.¹⁰ U skladu s tim smjernicama današnji je stav da je neoperacijsko liječenje indicirano samo u slučajevima u kojima je koštano-hrskavično oštećenje stabilno,

i to u bolesnika s otvorenim zonama rasta koji imaju pun opseg kretanja u zahvaćenom laktu. Neoperacijsko liječenje sastoji se u prekidu sportske aktivnosti koja je dovela do pojave boli u trajanju od 3 do 6 mjeseci. S obzirom na već spomenute smjernice Takahare i suradnika kirurško je liječenje indicirano uvijek kada je riječ o nestabilnom koštano-hrskavičnom oštećenju, kada je prisutno slobodno tijelo u zglobu, kao i nakon neuspješnoga neoperacijskog liječenja.¹⁰ Danas se kao vodeća metoda za liječenje OCD-a lakta nametnula artroskopija jer se artroskopski može odstraniti nestabilni fragment i/ili slobodno zglobno tijelo, očistiti nastalo ležište te primijeniti neka od metoda stimulacije (bušenje, abrazijska artroplastika, mikrofrakture) suphondralne kosti u očišćenom ležištu.¹¹⁻¹⁷ Osim toga, artroskopski se danas može i fiksirati koštano-hrskavično oštećenje. Na tablici 1. prikazana su izvješća iz literature u kojima su bolesnici operirani artroskopski, a zbirno gledajući ta izvješća, može se zaključiti da tako koncipiran zahvat znatno smanjuje perioperacijski morbiditet i osigurava odlične kratkoročne i srednjoročne rezultate te da omogućuje brži i sigurniji povratak sportskim aktivnostima.¹¹⁻¹⁷

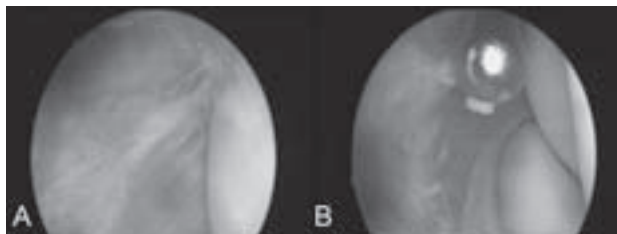
Lateralni epikondilitis

Lateralni epikondilitis jedan je od najpoznatijih i najčešćih sindroma prenaprezanja sustava za kretanje koji podjednako zahvaća osobe obaju spolova, i to najčešće u dobi između 35 i 50 godina.^{18,19} Prema rezultatima istraživanja između 1 i 3% odrasle populacije jednom u životu ima simptome lateralnog epikondilitisa, uz napomenu da se u više od 75% slučajeva javlja na dominantnoj ruci.^{18,19} Iako je poznat po svome kolokvijalnom nazivu teniski lakat, ipak ga češće susrećemo kao profesionalnu bolest ljudi koji tijekom radne aktivnosti ponavljaju kontrakcije ekstenzora šake i prstiju, i to osobito kada se te kontrakcije forsirano izvode ili kad se izvode protiv otpora. U svim je slučajevima zahvaćeno polazište tetive m. extensora carpi radialis brevis (ECRB), dok su polazišta drugih tetiva na lateralnom epikondilu znatno rjeđe zahvaćena.^{18,19} Patohistološka je analiza pokazala da nije riječ o upalnom procesu već da je to degenerativni proces koji je karakteriziran dezorganiziranim kolagenom te prisutnošću nezrelih fibroblasta i novostvorenih krvnih prostora, a koji se naziva angiofibroblastična tendinoza.^{18,19}

Osnovni simptom lateralnog epikondilitisa jest bol u području lateralnog epikondila, i to od intenziteta blage boli nakon aktivnosti do konstantne boli koja onemogućuje bilo kakvu aktivnost. Karakteristična pritužba tih bolesnika jest i smanjenje snage šake, tj. nemogućnost podizanja i držanja lakšeg tereta, primjerice šalice. Pri kliničkom pregledu bol se provocira pritiskom vrška kažiprsta na lateralni epikondil, a ona se i pojača ako se ne popuštajući pritisak na epikondil bolesniku još i ispruži lakat. Od pomoći su još i

Tablica 1. Radovi o artroskopskom liječenju OCD-a laktva poredani po godini objavljivanja.
 Table 1. The papers on arthroscopic treatment of elbow OCD sorted by the year of publishing.

Prvi autor i godina First author and year	Broj bolesnika (broj operiranih laktova) Number of patients (number of operated elbows)	Omjer broja muških/ženskih bolesnika Number ratio of male/female patients	Prosječna dob (raspon) u času kirurškog zahvata u godinama Average age at the moment of operation (range) in years	Metoda kirurškog zahvata Type of surgery	Poslijeoperacijsko praćenje u mjesecima (raspon) Postoperative follow-up in months (range)	Rezultati Results	Komplikacije Complications
Baumgarten ¹¹ 1998.	16 (17)	12/4	13,8 (10–17)	čišćenje ležišta te abrazijska hondroplastika uz vađenje slobodnoga zglobnog tijela/ debridement and abrasion chondroplasty with extraction of loose intra-articular body	48 (24–75)	13 od 16 bolesnika potpun povrat sportskim aktivnostima/ 13 out of 16 patients completely resumed sport activities	dvije reoperacije, zbog slobodnoga zglobnog tijela, odnosno kontraktura/ 2 reoperations because of free intraarticular body, i.e. contracture
Ruch ¹² 1998.	12 (12)	10/2	14,5 (8–17)	čišćenje ležišta (debridement) uz vađenje slobodnoga zglobnog tijela/ debridement and extraction of loose intra-articular body	39 (24–70)	11 od 12 bolesnika odličan rezultat, a tri su se sportaša vratila sportskim aktivnostima/ 11 out of 12 patients had excellent results, and 3 sportsmen resumed sport activities	reoperacija zbog kontinuiranih mehaničkih simptoma/ reoperation because of continued mechanical symptoms
Byrd ¹³ 2002.	10 (10)	10/0	13,8 (11–16)	hondrektomija ili abrazijska hondroplastika uz vađenje slobodnoga zglobnog tijela/ chondrectomy or abrasion chondroplasty with extraction of loose intra-articular body	46,8 (36–72)	4 od 10 bolesnika vratila su se bezbolu/ 4 out of 10 patients resumed baseball	reoperacija zbog zaostale kontraktura/ reoperation because of residual contracture
Krijnen ¹⁴ 2003.	5 (5)	0/5	14,6 (10–19)	čišćenje ležišta (debridement) uz vađenje slobodnoga zglobnog tijela/ debridement and extraction of loose intra-articular body	5 (1–6)	prekratko praćenje/ too short follow-up	komplikacije nisu navedene/ complications are not listed
Brownlow ¹⁵ 2006.	29 (29)	20/9	22,0 (11–49)	čišćenje ležišta (debridement) uz vađenje slobodnoga zglobnog tijela/ debridement and extraction of loose intra-articular body	77 (7–149)	22 od 27 operiranih sportaša vratila su se sportskim aktivnostima/ 22 out of 27 operated sportsmen resumed sport activities	dvije reoperacije u starijih bolesnika zbog stražnjeg sindroma sraca laktva/ 2 reoperations in elderly patients because of posterior impingement syndrome of elbow
Bojanić ¹⁶ 2006.	3 (3)	1/2	14 (13–15)	čišćenje ležišta te mikrofrakture uz vađenje slobodnoga zglobnog tijela/ debridement and microfractures with extraction of loose intra-articular body	16 (14–18)	pun povrat sportskim aktivnostima u svih bolesnika/ complete resumption of sport activities in all patients	bez komplikacija/ no complications
Rahusen ¹⁷ 2006.	15 (15)	6/9	28 (16–49)	čišćenje ležišta (debridement) uz vađenje slobodnoga zglobnog tijela/ debridement and extraction of loose intra-articular body	45 (18–59)	80% se vratilo sportu, MAESS skor – 65,5 prije zahvata, a 90,8 poslije zahvata/ 80% resumed sport, MAESS score – 65.5 before procedure, 90.8 after procedure	bez komplikacija/ no complications

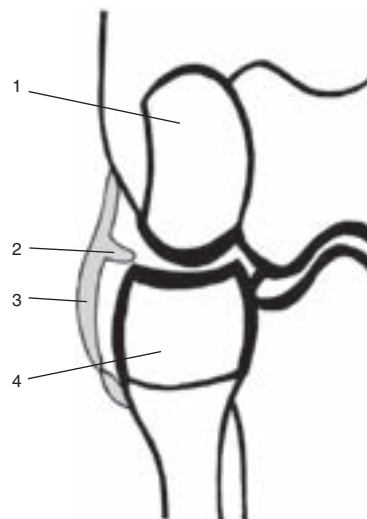


Slika 4. A) Artroskopski prikaz lateralnog odjeljka lakta na kojem se vidi tip 2 epikondilitisa humeri prema Bakeru¹⁸ s djelomičnom rupturom zglobne čahure, B) Čišćenje tetive ECRB-a s pomoću 4,5-mm motoriziranog instrumenta umetnutog u radni ulaz – proksimalni anterolateralni ulaz.

Figure 4. A) Arthroscopic view of the lateral compartment of the elbow demonstrating type 2 lesion with partial tear of the capsule according to Baker¹⁸, B) Debridement of the ECRB tendon using a 4.5-mm synovial shaver inserted in the working portal—the proximal anterolateral portal.

neki testovi koji provociraju ili pojačavaju bol nad lateralnim epikondilom, a od njih je najpoznatiji Millsov test u kojem ispitivač pruža otpor ekstenziji flektirane šake prilikom kojeg je podlaktica potpuno pronirana, a lakat ispružen.^{18,19} Iako se dijagnoza lateralnog epikondilitisa u biti postavlja kliničkim pregledom, ipak od pomoći mogu biti i radiološka i ultrazvučna dijagnostika. Magnetsku rezonanciju valja rabiti uvijek kada se sumnja i na neko drugo unutarzglobno oštećenje, kao i za procjenu lateralnoga kolateralnog ligamenta, ali ne i za apsolutno sigurnu procjenu oštećenja tetiva ekstenzora jer se i na snimkama asimptomatskih laktova mogu naći promjene, i to u 14 do 54% slučajeva, koje govore u prilog lateralnom epikondilitisu.^{18,19}

Predloženi su brojni načini neoperacijskog liječenja lateralnog epikondilitisa: od odmora, primjene nesteroidnih protuupalnih lijekova, provođenja različitih vježbi (vježbe istežanja, ekscentrične vježbe snaženja muskulature), nošenja neelastičnoga podlaktičnog poveza (engl. counterforce brace) ili pak nošenja udlage za ručni zglob (engl. cock-up wrist splint), primjene raznih procedura fizikalne terapije (ultrazvuk, laser, izvantjelesna terapija udarnim valom) pa sve do lokalne primjene injekcija (kortikosteroidi, botulinum toksin, autologna krv).¹⁹ Uprkos svim tim mogućnostima neoperacijskog liječenja simptomi će ustrajati u približno 10% bolesnika pa je tada potrebno kirurško liječenje. Opisane su različite tehnike operacijskog liječenja lateralnog epikondilitisa, a u novije se vrijeme sve više predlaže artroskopija lakta (slika 4).¹⁸⁻²³ Razlozi tomu su višestruki, a kao najvažniji se ističe mogućnost istodobnog zbrinjavanja nekih drugih mogućih udruženih unutarzglobnih oštećenja koja se prema izvješćima iz literature nalaze u 11 do čak 63% slučajeva.¹⁸⁻²³ Osim toga, artroskopski se može načiniti kompletan zahvat kao i otvorenim načinom, tj. može se potpuno opustiti tetiva ECRB-a od hvatišta na lateralnom epikondilu i očistiti sve promijenjeno tkivo te tetive bez oštećivanja polazišta lateralnoga kolateralnog ligamenta. Ako je potrebno, motoriziranim se instrumentom tijekom artroskopije može i dekorticirati lateralni epikondil. Istraživanja koja su uspoređivala uspjeh liječenja otvorenom i artroskopskom metodom pokazala su da nema razlika, odnosno da svaka metoda ima više od 70% dobrih i odličnih rezultata, a statistički neznčajna razlika pronalazi se samo u tome što se bolesnici nakon artroskopskog zahvata znatno brže vraćaju svojim radnim i sportskim aktivnostima. Tako primjerice Baker i suradnici izvješćuju o povratku nakon 66 dana u slučaju kirurškog zahvata otvorenom metodom, od-



Slika 5. Shematski prikaz zglobne čahure humeroradijalnog dijela lakatnog zgloba – 1. glavica humerusa; 2. sinovijalni nabor zglobne čahure; 3. zglobna čahura; 4. glava palčane kosti.

Figure 5. Schematic diagram of radiocapitellar capsular complex shows 1. the capitellum; 2. synovial fold; 3. the capsule of the radiocapitellar portion of the elbow; 4. the radial head.

nosno o povratku nakon samo 35 dana nakon artroskopskog zahvata.¹⁹

Sindrom sinovijalnog nabora lakta

Da sinovijalni nabor (lat. plica synovialis) može biti uzrokom pojave boli i/ili bolnog preskoka u laktu, prvi su uočili 1988. godine Clarke te Commandre i suradnici, a tu su bolest prozvali sindromom sinovijalnog nabora u laktu (slika 5).^{24,25} Sinovijalna je plika ostatak mezenhimalnog tkiva koje formira septum koji dijeli zglob u odjeljke tijekom fetalnog razvoja, a koja se spontano smanjuje i/ili nestaje u drugome trimestru trudnoće.²⁶ No, kao posljedica ponavljane mikrotraume ta plika može zadebljati i fibrozirati, pa čak i kalcificirati, što rezultira pojavom »zapinjanja« plike u radiohumeralnom zglobu. Na mjestima sraza može s vremenom nastati i hrskavično oštećenje, nešto češće na glavi radijusa nego na glavici humerusa. Budući da najčešće nastaje kao posljedica ponavljanih mikrotrauma, sindrom sinovijalnog nabora u laktu ubrajamo u skupinu sindroma prenaprežanja pa stoga i ne čudi što ga najčešće susrećemo u sportaša, u prvome redu igrača bejzbola i golfa.²⁴⁻²⁸

Vodeći simptomi su bolna osjetljivost na palpaciju posterolateralnog dijela radiohumeralnog zgloba te pojava boli pri terminalnoj ekstenziji lakta. Od pomoći pri kliničkome pregledu može biti tzv. »flexion-pronation« test prilikom kojeg bolesnik pregiba lakat iz ispruženog položaja s time da je podlaktica u položaju maksimalne pronacije. Naime, prilikom pregibanja lakta u položaju od 90 do 110 stupnjeva fleksije može se čuti i/ili osjetiti škljocaj u laktu. Osim kliničkog pregleda od pomoći su nam i radiološka obrada (rendgen) i magnetska rezonancija (MR), i to u prvome redu s ciljem isključivanja drugih mogućih uzroka pojave boli i »zapinjanja« u laktu kao što su primjerice lateralni epikondilitis, slobodna zglobna tijela ili nestabilnost lakatnog zgloba.

Prema rezultatima istraživanja Antune i O'Driscolla, Rucha i suradnika te Kima i suradnika odstranjenje plike tijekom artroskopije lakta dovodi do odličnog rezultata u više od 90% bolesnika uz mogućnost povrata svim sport-

skim aktivnostima.²⁶⁻²⁸ Valja istaknuti da su Kim i suradnici izvijestili da je u 30% bolesnika nakon resekcije plike zaostao i nadalje škljocaj prilikom kretnje, no da taj škljocaj više nije izazivao bol.²⁷

Osteoartritis lakta

Osteoartritis lakta se za razliku od osteoartritisa drugih zglobova ne očituje gubitkom zglobnog prostora, već ga karakterizira stvaranje osteofita i kontraktura zglobne čahure uz eventualnu prisutnost slobodnih zglobnih tijela.^{29,30} Osim toga, simptomatski se primarni osteoartritis lakta znatno rjeđe javlja u usporedbi s osteoartritisom drugih zglobova, a susreće se u približno 2% populacije.^{29,30} Najčešće se nalazi na dominantnoj ruci muške osobe srednje životne dobi koja dugi niz godina radi teške fizičke poslove tom rukom (rudari, dizači utega). Oboljele osobe se isprva žale na bol pri samom kraju pokreta u laktu uz gubitak ekstenzije, da bi u kasnijoj fazi razvoja bol bila prisutna tijekom čitave kretnje uz znatno veći gubitak kako ekstenzije tako i fleksije te pojavu mehaničkih simptoma kao što je zapinjanje prilikom kretanja uz pojavu povremenih i prolaznih blokada. Nastanak primarnog osteoartritisa lakta vezan je uz tri patološka procesa, a to su gubitak i fragmentacije zglobne hrskavice, što dovodi do stvaranja slobodnih zglobnih tijela, potom reaktivno stvaranje kosti i hrskavice, što rezultira stvaranjem osteofita i konačno ta dva procesa uzrokuju sraz i pridonose nastanku i daljnjoj progresiji kontrakture lakta.^{29,30} Sekundarni osteoartritis lakta obično je posljedica traume, osteohondritisa diskansa, sinovijalne hondromatoze ili pak sindroma medijalne tenzije – lateralne kompresije.^{29,30}

Za postavljanje dijagnoze osteoartritisa lakta uz klinički je pregled dostatna samo standardna rendgenska obrada, dok je daljnja dijagnostika, i to u prvome redu kompjutorizirana tomografija (CT), od pomoći pri planiranju kirurškog zahvata.

Odstranjenje osteofita i eventualno prisutnih slobodnih zglobnih tijela uz presijecanje zglobne čahure (kapsulotomiju) može se načiniti i otvorenim i artroskopskim načinom. Očite prednosti artroskopskog zahvata očituju se u mogućnosti detaljnog čišćenja čitavog zgloba uz znatno manju kiruršku traumu, što rezultira manjom poslijeoperacijskom boli i smanjenim unutarzglobnim krvarenjem, a to pak omogućuje brže započinjanje vježbi razgibavanja i time brži povrat funkcije lakta nakon zahvata. Potvrdu tih prednosti artroskopskom zahvatu daju i rezultati istraživanja Cohena i suradnika, kao i Adamsa i suradnika.^{31,32} No, ovom prilikom valja istaknuti da je, bilo da se bolesnik operira otvorenim bilo artroskopskim načinom, moguća komplikacija zahvata neuropatija ulnarnog živca. Tako su primjerice Antuna i suradnici izvijestili o pojavi te komplikacije u 13 od 46 (28%) bolesnika operiranih otvorenim načinom od kojih je čak u šestorice bio potreban dodatni kirurški zahvat.³³ Upravo iz tog razloga danas se savjetuje u istom operacijskom aktu eksplorirati ulnarni živac i učiniti ili dekompresiju ili transpoziciju živca, i to kada bolesnik prije zahvata ima smetnje koje upućuju na sindrom žlijeba ulnarnog živca te kada je fleksija u laktu prije zahvata $\leq 100^\circ$, kao i kada se očekuje povećanje fleksije nakon zahvata za više od 30° .^{29,30,33}

Kontraktura lakta

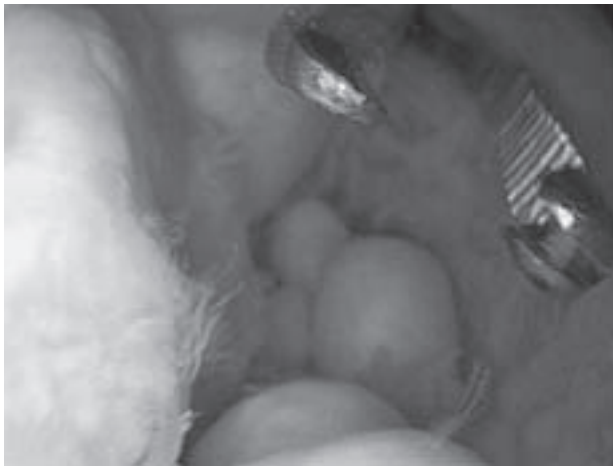Iako su u laktu aktivne kretnje izvodive od ispruženog položaja (tzv. 0°) do 145° fleksije, ipak se najveći dio dnevnih aktivnosti odvija u tzv. funkcionalnom opsegu od 100° ,

i to od 30° do 130° fleksije.³⁴⁻³⁶ Svako smanjenje opsega kretanja u laktu koje onemogućuje kretnje u tom funkcionalnom opsegu čini ozbiljan problem kako funkcionalni tako i kozmetički, budući da lakat povezuje dva segmenta ruke: nadlakticu i podlakticu i omogućuje šaci uz komplementarne pokrete u ramenu veliku mogućnost pokretanja u prostoru. Kontraktura lakta najčešće nastaju kao posljedica traumatskih oštećenja zgloba lakta, a rjeđe su posljedica nekih prirođenih bolesti, opekline ili pak ozljeda središnjega živčanog sustava.³⁴⁻³⁶ Uzroci nastanka kontrakture lakta mogu biti intrinzički u kojih je uzrok unutar zgloba (slobodna zglobna tijela, osteofiti, adhezije u zglobu, promjene normalne arhitekture zgloba), ekstrinzički u kojih je uzrok izvan zgloba (krvarenje, kontraktura zglobne čahure, retrakcija kolateralnih ligamenata) te, što je i najčešće, kombinacija navedenih uzroka.³⁴⁻³⁶ Valja istaknuti da je kontraktura lakta obično bezbolna ako je njezin uzrok ekstrinzički, tj. da pojava boli uvijek upućuje na postojanje unutarzglobne patologije (slobodna zglobna tijela, sindrom sraza).

Opisane su različite procedure za rješavanje kontrakture lakta, a posljednjih se petnaestak godina u literaturi nalaze brojna izvješća o mogućnostima i rezultatima liječenja kontrakture lakta artroskopskim zahvatom.³⁴⁻³⁶ Kao osnovni nedostatak rješavanja kontrakture klasičnim otvorenim načinom ističe se dodatna trauma mekih tkiva koja povećava rizik od ponovnog nastanka kontrakture i koja zbog boli ograničava inicijalnu fizikalnu terapiju. Osim toga, nedostatak je i nemogućnost kompletne vizualizacije zgloba i samim tim nemogućnost rješavanja svih eventualnih udruženih unutarzglobnih uzroka kontrakture. Upravo se na tim nedostacima i zasnivaju prednosti artroskopskog rješavanja kontrakture lakta. No, valja istaknuti i neka stanja koja potpuno onemogućavaju artroskopsko rješavanje kontrakture lakta, a to su u prvome redu prethodni kirurški zahvati koji mijenjaju neurovaskularnu anatomiju oko lakta (transpozicija ulnarnog živca), heterotopične osifikacije, promjene u normalnoj arhitekturi zgloba (kronična luksacija zgloba, deformiteti nakon loše sraslih prijeloma), kao i aktivna infekcija zgloba. Osim toga, valja istaknuti i pojavu većeg broja komplikacija nego nakon artroskopskih zahvata na laktu zbog drugih indikacija.³⁴⁻³⁸ Tako nalazimo opise prolaznih, ali nažalost i trajnih oštećenja živaca, a opisan je i slučaj kada su tijekom zahvata presječeni i n. medianus i n. radialis.³⁸ Iskustvo artroskopičara, kao i vrlo pažljiva operacijska tehnika uz dobar odabir bolesnika potrebni su da bi se dobio zadovoljavajući poslijeoperacijski rezultat. Tako primjerice 2002. godine Ball i suradnici izvješćuju da su dobili poboljšanje fleksije s prosječnih $117,5^\circ$ na 133° , odnosno da se deficit ekstenzije smanjio s $35,4^\circ$ na $9,3^\circ$. Na taj se način opseg kretnje bolesnika povećao sa 69° prije zahvata na 119° nakon operacijskog zahvata, provedene fizikalne terapije te minimalno jednogodišnjeg praćenja.³⁵

Sinovitis lakta

Artroskopskom sinoviektomijom možemo uspješno liječiti sinovitis lakta različitih uzroka, kao što su primjerice sinovitis uzrokovan reumatoidnim artritisom, potom sinovitis kod hemofilije i infekcije, kao i sinovitis u sklopu pigmentiranoga vilonodularnog sinovitisa te sinovijalne hondromatoze (slika 6).³⁹⁻⁴³ Dobrobit sinoviektomije jest ublažavanje boli i povrat funkcije zgloba, kao i sprečavanje daljnje destrukcije zgloba. Prednosti činjenja artroskopske sinoviektomije lakta pred klasičnom artrotomijom očituju se u prvome redu u znatno boljoj vizualizaciji svih dijelova zgloba koja omogućuje precizno i kompletno odstranjenje



Slika 6. Artroskopski prikaz prednjeg odjeljka lakta s brojnim slobodnim zglobnim tijelima – hondromatoza zgloba lakta.

Figure 6. Arthroscopic view of the anterior compartment of the elbow demonstrating many loose intra-articular bodies – Chondromatosis of the elbow.

sinovijalne ovojnice, a također u manjem perioperacijskom morbiditetu te bržoj rehabilitaciji nakon artroskopskog zahvata.³⁹⁻⁴³ Tako je primjerice usporedba rezultata nakon sinoviektomije činjena zbog sinovijalne hondromatoze pokazala znatno kraće vrijeme rehabilitacije u bolesnika operiranih artroskopskim načinom (2,4 mjeseca) u odnosu prema onima kod kojih je činjena sinoviektomija otvorenim načinom (4,6 mjeseci).⁴³ Horiuchi i suradnici su izvijestili o ponovnoj pojavi sinovitisa u 5 od 21 bolesnika (24%) u kojih je učinjena artroskopska sinoviektomija lakta zbog reumatoidnog artritisa, dok se nakon sinoviektomije otvorenim načinom taj postotak kreće između 16 i 43%.⁴⁰ Valja istaknuti da se s duljim vremenom praćenja gube inicijalno izvrsni rezultati nakon artroskopske sinoviektomije zbog reumatoidnog artritisa. Tako primjerice Lee i Morrey izvješćuju o odličnom rezultatu u 93% bolesnika tri mjeseca nakon zahvata, ali i da je nakon 42 mjeseca poslijeoperacijskog praćenja samo 57% bolesnika zadržalo odličan rezultat.³⁹ Rezultati istraživanja uspješnosti artroskopskih sinoviektomija zbog različitih uzroka prikazani su na tablici 2.³⁹⁻⁴³

Komplikacije artroskopije lakta

Valja istaknuti značajno veću učestalost komplikacija nakon artroskopije lakta nego nakon primjerice artroskopskih zahvata na koljenu ili ramenu. Tako se u literaturi izvješćuje o pojavi komplikacija u 6 do 15% slučajeva nakon artroskopije lakta, a od toga se u pola slučajeva radilo o neurološkim komplikacijama.^{3-6,37} Kelly i suradnici su 2001. godine u retrospektivnom istraživanju koje je obuhvatilo 473 artroskopije lakta od kojih su 89% zahvata operirali iskusni artroskopičari izvijestili o pojavi komplikacija u 12% slučajeva.³⁷ U 4 slučaja (0,8%) bila je riječ o velikoj komplikaciji, tj. pojavila se duboka infekcija nakon zahvata, dok je u 50 bolesnika (11%) bila riječ o manjim komplikacijama.³⁷ Među tim komplikacijama najveći se broj (33 bolesnika) odnosio na pojavu površinske infekcije i/ili sekrecije na mjestu artroskopskog ulaza, u 7 se bolesnika razvila kontraktura lakta nakon zahvata, dok je 10 bolesnika imalo prolaznu kljenut živca.³⁷ Opisana je i pojava heterotopičnih osifikacija nakon artroskopskog zahvata na laktu, kao i pojava kompartmentskog sindroma.⁴⁴ Naravno da se opisuju i druge standardne komplikacije artroskopskog zahvata, a među njima je najčešća lom instrumenta tijekom zahvata.

Prevalencija neuroloških komplikacija nakon artroskopije lakta jest između 0 i 14%. Iako u literaturi nalazimo opise ozljeđivanja svih živaca oko lakta tijekom artroskopije lakta, ipak je najčešće riječ o ozljeđivanju ulnarnog živca, a tek potom površinske grane radijalnog živca.³⁻⁶ Ozljede živaca nastaju ili kao posljedica direktne ozljede skalpelom prilikom činjenja artroskopskog ulaza ili instrumentom tijekom zahvata, ili pak kao posljedica kompresije. Kompresiju živca može uzrokovati pritisak instrumenta tijekom zahvata, a kompresija može nastati i zbog duljeg trajanja operacije i posljedičnog duljeg zadržavanja u blijeđoj stazi, kao i zbog prekomjerne distenzije zglobne čahure i posljedične ektravazacije tekućine iz zgloba. Opisani su i slučajevi kada je prolaznu kljenut živca uzrokovala intraartikularna injekcija lokalnog anestetika na kraju zahvata. Na sreću u najvećem broju slučajeva riječ je o prolaznom i/ili djelomičnom oštećenju funkcije živca, no opisani su i slučajevi kompletnog oštećenja živca nakon artroskopskog zahvata na laktu.³⁻⁶ Tako su primjerice Haapaniemi i suradnici izvijestili o potpunom presijecanju medijanusa i radijalisa tijekom artroskopskog zahvata (kapsulotomije) zbog kontrakture lakta, dok su Ruch i Poehling izvijestili o presi-

Tablica 2. Radovi o artroskopskoj sinoviektomiji lakta poredani po godini objavljivanja.
Table 2. The papers on arthroscopic synovectomy of elbow sorted by the year of publishing.

Prvi autor i godina First author and year	Dijagnoza Diagnosis	Broj bolesnika (broj operiranih laktova) Number of patients (number of operated elbows)	Prosječna dob (raspon) u času kirurškog zahvata u godinama Average age at the moment of operation (range) in years	Poslijeoperacijsko praćenje u mjesecima (raspon) Postoperative follow-up in months (range)	Odlični i dobri rezultati (postotak) Excellent or good results (percent)
Lee ³⁹ 1997.	Reumatoidni artritis Rheumatoid arthritis	11 (14)	<65	42 (24–84)	57
Horiuchi ⁴⁰ 2002.	Reumatoidni artritis Rheumatoid arthritis	20 (21)	51 (19–71)	97 (42–160)	71
Nemoto ⁴¹ 2004.	Reumatoidni artritis Rheumatoid arthritis	10 (11)	54 (38–68)	37 (15–59)	*
Tanaka ⁴² 2006.	Reumatoidni artritis Rheumatoid arthritis	23 (23)	51 (31–64)	156 (120–216)	48
Flury ⁴³ 2008.	Sinovijalna hondromatoza Synovial chondromatosis	14 (14)	45 (22–77)	39 (11–70)	*

* Podaci nisu navedeni u radovima. / No available data in the cited studies.

jecanju motoričkog ogranka medijanusa (nervus interosseus anterior antebrachii) tijekom artroskopske sinoviektomije u bolesnika s reumatoidnim artritisom.^{38,45}

Zaključak

Artroskopska kirurgija lakta danas je bez sumnje nezaobilazna kirurška tehnika za liječenje ozljeda i posljedica ozljeda te oštećenja koja zahvaćaju lakat. Prednosti artroskopske kirurgije lakta u odnosu na klasičnu otvorenu metodu su višestruke. U prvome redu artroskopija nam omogućuje izvanredan prikaz unutarzglobnih struktura i time detaljan pregled čitavog zgloba te kompletno izvođenje zahvata bez otvaranja zgloba. Nadalje, morbiditet je znatno manji, rehabilitacija brža, a također je brži povratak svakodnevnim aktivnostima. Osnovni preduvjeti za uspješnu primjenu artroskopije lakta su pažljivo prijeoperacijsko planiranje, izvanredno dobro poznavanje regionalne anatomije lakta, striktno praćenje pravila izvođenja zahvata, dobra tehnika te iskusan operater. Razvojem naprednijih operacijskih tehnika, kao i pronalaženjem novih tehnoloških rješenja, u budućnosti možemo očekivati daljnji napredak u primjeni artroskopije lakta. Realno je pretpostaviti i daljnje proširenje indikacijskih područja, kao i smanjenje broja komplikacija i loših ishoda.

LITERATURA

- Burman M. Arthroscopy of the elbow joint: A cadaver study. *J Bone Joint Surg* 1932;14A:349–50.
- Andrews JR, Carson WG. Arthroscopy of the elbow. *Arthroscopy* 1985; 1:97–107.
- Baker CL, Jones GL. Arthroscopy of the elbow. *Am J Sports Med* 1999; 27:251–64.
- Abboud JA, Ricchetti ET, Tjoumakaris F, Ramsey ML. Elbow arthroscopy: Basic setup and portal placement. *J Am Acad Orthop Surg* 2006; 14:312–8.
- Steinmann SP. Elbow arthroscopy: Where we are now? *Arthroscopy* 2007;23:1231–6.
- Dodson CC, Nho SJ, Williams RJ 3rd, Altchek DW. Elbow arthroscopy. *J Am Acad Orthop Surg* 2008;16:574–85.
- Menth-Chiari WA, Ruch DS, Poehling GG. Arthroscopic excision of the radial head: Clinical outcome in 12 patients with post-traumatic arthritis after fracture of the radial head or rheumatoid arthritis. *Arthroscopy* 2001;17:918–23.
- Rolla PR, Surace MF, Bini A, Pilato G. Arthroscopic treatment of fractures of the radial head. *Arthroscopy* 2006;22:233.e1–233.e6.
- Porcellini G, Paladini P, Campi F, Merolla G. Neurolisi artroscopica del nervo ulnare al gomito. *Chir Organi Mov* 2005;9:191–200.
- Takahara M, Mura N, Sasaki J, Harada M, Ogino T. Classification, treatment, and outcome of osteochondritis dissecans of the humeral capitellum. *J Bone Joint Surg* 2007;89A:1205–14.
- Baumgarten TE, Andrews JR, Satterwhite YE. The arthroscopic classification and treatment of osteochondritis dissecans of the capitellum. *Am J Sports Med* 1998;26:520–3.
- Ruch DS, Cory JW, Poehling GG. The arthroscopic management of osteochondritis dissecans of the adolescent elbow. *Arthroscopy* 1998; 14:797–803.
- Byrd JWT, Jones KS. Arthroscopic for isolated capitellar osteochondritis dissecans in adolescent baseball players. Minimum three-year follow-up. *Am J Sports Med* 2002;30:474–8.
- Krijnen MR, Lim L, Willems WJ. Arthroscopic treatment of osteochondritis dissecans of the capitellum: Report of 5 female athletes. *Arthroscopy* 2003;19:210–4.
- Brownlow HC, O'Connor-Read LM, Perko M. Arthroscopic treatment of osteochondritis dissecans of the capitellum. *Knee Surg Sports Traumatol Arthrosc* 2006;14:198–202.
- Bojanić I, Ivković A, Borić I. Arthroscopy and microfracture technique in the treatment of osteochondritis dissecans of the humeral capitellum: report of three adolescent gymnasts. *Knee Surg Sports Traumatol Arthrosc* 2006;14:491–6.
- Rahusen FThG, Brinkman J-M, Eygendaal D. Results of arthroscopic debridement for osteochondritis dissecans of the elbow. *Br J Sports Med* 2006;40:966–9.
- Baker CL Jr, Murphy KP, Gottlob CA, Curd DT. Arthroscopic classification and treatment of lateral epicondylitis: Two-year clinical results. *J Shoulder Elbow Surg* 2000;9:475–82.
- Baker CL Jr, Baker CL III. Long-term follow-up of arthroscopic treatment of lateral epicondylitis. *Am J Sports Med* 2008;36:254–60.
- Owens BD, Murphy KP, Kuklo TR. Arthroscopic release for lateral epicondylitis. *Arthroscopy* 2001;17:582–7.
- Pearl RE, Strickler SS, Schweitzer KM Jr. Lateral epicondylitis: a comparative study of open and arthroscopic lateral release. *Am J Orthop* 2004;33:565–7.
- Mullett H, Sprague M, Brown G, Hausman M. Arthroscopic treatment of lateral epicondylitis: clinical and cadaveric studies. *Clin Orthop Relat Res* 2005;439:123–8.
- Cummins CA. Lateral epicondylitis: in vivo assessment of arthroscopic debridement and correlation with patient outcomes. *Am J Sports Med* 2006;34:1486–91.
- Clarke R. Symptomatic, lateral synovial fringe (plica) of the elbow joint. *Arthroscopy* 1988;4:112–6.
- Commandre FA, Taillan B, Benzeis C, Follacci FM, Hammou JC. Plica synovialis (synovial fold) of the elbow. Report on one case. *J Sports Med Phys Fitness* 1988;28:209–10.
- Antuna SA, O'Driscoll SW. Snapping plicae associated with radiocapitellar chondromalacia. *Arthroscopy* 2001;17:491–5.
- Kim DH, Gambardella RA, ElAttrache NS, Yocum LA, Jobe FW. Arthroscopic treatment of posterolateral elbow impingement from lateral synovial plicae in throwing athletes and golfers. *Am J Sports Med* 2006;34:438–44.
- Ruch DS, Papadonikolakis A, Campolattaro RM. The posterolateral plica: A cause of refractory lateral elbow pain. *J Shoulder Elbow Surg* 2006;15:367–70.
- Gramstad GD, Galatz LM. Management of elbow osteoarthritis. *J Bone Joint Surg* 2006;88A:421–30.
- Cheung EV, Adams R, Morrey BF. Primary osteoarthritis of the elbow: Current treatment options. *J Am Acad Orthop Surg* 2008;16:77–87.
- Cohen AP, Redden JF, Stanley D. Treatment of osteoarthritis of the elbow: a comparison of open and arthroscopic debridement. *Arthroscopy* 2000;16:701–6.
- Adams JE, Wolff LH III, Merten SM, Steinmann SP. Osteoarthritis of the elbow: Results of arthroscopic osteophyte resection and capsulectomy. *J Shoulder Elbow Surg* 2008;17:126–31.
- Antuna SA, Morrey BF, Adams RA, O'Driscoll SW. Ulnohumeral arthroplasty for primary degenerative arthritis of the elbow: long-term outcome and complications. *J Bone Joint Surg* 2002;84A:2168–73.
- Kim SJ, Shin SJ. Arthroscopic treatment for limitation of motion of the elbow. *Clin Orthop Relat Res* 2000;375:140–8.
- Ball CM, Meunier M, Galatz LM, Calfee R, Yamaguchi K. Arthroscopic treatment of post-traumatic elbow contracture. *J Shoulder Elbow Surg* 2002;11:624–9.
- Nguyen D, Proper SI, MacDermid JC, King GJW, Faber KJ. Functional outcomes of arthroscopic capsular release of the elbow. *Arthroscopy* 2006;22:842–9.
- Kelly EW, Morrey BF, O'Driscoll SW. Complications of elbow arthroscopy. *J Bone Joint Surg* 2001;83A:25–34.
- Haapaniemi T, Berggren M, Adolfsson L. Complete transection of the median and radial nerves during arthroscopic release of post-traumatic elbow contracture. *Arthroscopy* 1999;15:784–7.
- Lee BP, Morrey BF. Arthroscopic synovectomy of the elbow for rheumatoid arthritis: A prospective study. *J Bone Joint Surg* 1997;79B:770–2.
- Horiuchi K, Momohara S, Tomatsu T, Inoue K, Toyama Y. Arthroscopic synovectomy of the elbow in rheumatoid arthritis. *J Bone Joint Surg* 2002;84A:342–7.
- Nemoto K, Arino H, Yoshihara Y, Fujikawa K. Arthroscopic synovectomy for rheumatoid elbow: a short-term outcome. *J Shoulder Elbow Surg* 2004;13:652–5.
- Tanaka N, Sakahashi H, Hirose K, Ishima T, Ishii S. Arthroscopic and open synovectomy of the elbow in rheumatoid arthritis. *J Bone Joint Surg* 2006;88A:521–5.
- Flury MP, Goldhahn J, Drerup S, Simmen BR. Arthroscopic and open options for surgical treatment of chondromatosis of the elbow. *Arthroscopy* 2008;24:520–5.e1.
- Gofton WT, King JW. Heterotopic ossification following elbow arthroscopy. *Arthroscopy* 2001;17:1–5.
- Ruch DS, Poehling GG. Anterior interosseus nerve injury following elbow arthroscopy. *Arthroscopy* 1997;13:756–8.