

Klinička zapažanja

Clinical observations

HAEMOSIDEROSIS BULBI KOD PACIJENTA S MIJELODISPLASTIČNIM SINDROMOM (MDS RAEB – 1)

HAEMOSIDEROSIS BULBI IN A PATIENT WITH MYELODYSPLASTIC SYNDROME (MDS RAEB – 1)

ANDREJA LUKENDA, ZDENKO BUJGER, ANA BAJER-FEKETIĆ,
SHKELQIM KICA, IGOR PETRIČEK*

Deskriptori: Hemosideroza – etiologija, patologija; Očne bolesti – etiologija, patologija; Oko – patologija; Krvarenje – komplikacije, etiologija; Mijelodisplastični sindromi – komplikacije; Refraktorna anemija s viškom blasta – komplikacije

Sažetak. Haemosiderosis bulbi je degenerativno stanje oka uzrokovano toksičkim efektima intracelularne akumulacije hemosiderina. Hemosiderin je produkt razgradnje hemoglobina. Najjača i najčešća toksička oštećenja događaju se u epitelnim stanicama očnih tkiva. Haemosiderosis bulbi je komplikacija dugotrajnog hemoftalmusa, krvarenja u staklastom tijelu, koje se nije spontano resorbiralo niti je operativno odstranjeno. Stanje je karakterizirano gubitkom osjeta svjetla i crvenom bojom intrabulbarnih tkiva. Uzrok hemoftalmusa kod našeg pacijenta je dugotrajna anemija zbog postojećeg mijelodisplastičkog sindroma (MDS RAEB-1).

Descriptors: Hemosiderosis – etiology, pathology; Eye diseases – etiology, pathology; Eye – pathology; Hemorrhage – complications, etiology; Myelodysplastic syndromes – complications; Anemia, refractory, with excess of blasts – complications

Summary. Haemosiderosis bulbi is a degenerative condition of the eye bulb caused by the toxic effects of an intracellular accumulation of hemosiderin. Hemosiderin is a product of the decomposition of haemoglobin. The most common and severe damage takes place in the epithelial cells of the eye tissues. Haemosiderosis bulbi is a complication of the long existing haemophthalmus, the intravitreal bleeding, which is neither spontaneously resorbed nor operatively removed. The condition is characterized by the loss of light perception and the reddish colour of the intrabulbar tissues. The cause of the haemophthalmus in our patient is protracted anaemia due to pre-existing myelodysplastic syndrome (MDS RAEB – 1).

Liječ Vjesn 2010;132:232–234

Produženo djelovanje hemosiderina, produkta razgradnje hemoglobina, na ljudska tkiva izaziva njihovu degeneraciju. Takvo se stanje naziva hemosiderozom (haemosiderosis). *Haemosiderosis bulbi* je degenerativno stanje oka karakterizirano crvenom bojom intrabulbarnih tkiva i sljepoćom. Danas se, uz adekvatnu dijagnostiku i terapiju, rijetko sreće. Ipak, katkad postoje i objektivni razlozi da se adekvatnoj terapiji ne može pristupiti na vrijeme ili je ona sasvim kontraindicirana.

Prikaz bolesnika

Anamneza

Muškarac rođen 1930. desetak se godina liječi od fibrilacije atrijske i hipertenzivne kardiomiopatije. Ima zaduhu, vrlo brzo se umara i teško kreće. Od lijekova uzima karvedilol, digoksin, furosemid i amiodaron. Oko godinu dana boluje od slabokrvnosti. U 11. mjesecu 2008. postavljena mu je dijagnoza: *Syndroma myelodysplasticum RAEB – 1*. U 12. mj. 2008. dobio je transfuziju 500 ml koncentriranih eritrocita. U 9. mjesecu 2008. javio se na oftalmološki pregled kirurgu za kataraktu, koji mu je odredio termin operacije katarakte lijevog oka za 15 mjeseci. Nezaovoljan terminom, ali i zabrinut zbog pogoršanja vida, ponovno se javlja na oftalmološki pregled nakon 3 mjeseca. Tada se nađe da su unutraš-

nja očna tkiva lijevog oka obojena crveno, a oko je postalo slijepo.

Očni status 9. 1. 2009.

Desno oko:

VOD: 0,4 + 0,75 Dsph = + 0,50 Dcyl ax 180 = 0,8

T apl.: 10 mmHg

Biomikroskopski nalaz:

Arcus senilis na periferiji rožnice. Nježni amiodaronski depoziti u obliku horizontalnih nepravilnih crta u epitelu, na granici srednje i donje trećine rožnice. Zjenica je srednje široka, okrugla, urednih refleksa na svjetlo i akomodaciju. U leći kortikalne bijelosiive mutnine.

Fundus: Hypertonicus gr. II. U makuli suhe degenerativne promjene.

Ultrazvučni nalaz: Uredan. Elektroretinografija: ERG uredan

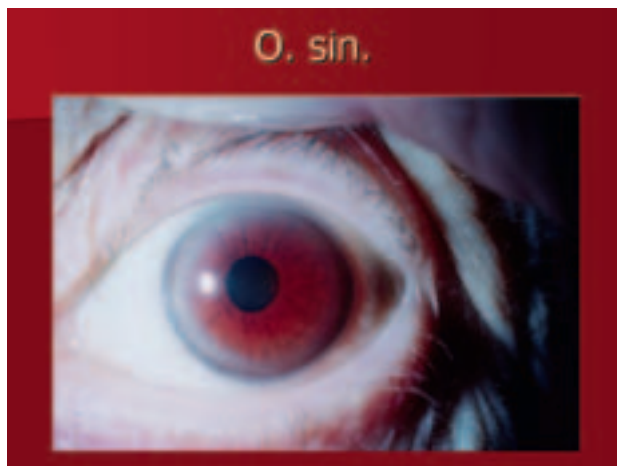
Lijevo oko:

VOS: *amaurosis*

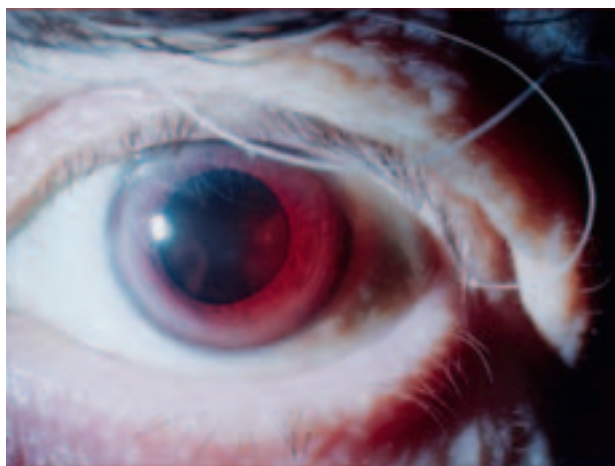
* **Klinika za očne bolesti Medicinskog fakulteta, KBC Zagreb** (Andreja Lukenda, dr. med.; prim. mr. sc. Zdenko Bujger, dr. med.; mr. sc. Igor Petriček, dr. med.), **Opća bolnica Virovitica** (Ana Bajer-Feketić, dr. med.; Shkelqim Kica, dr. med.)

Adresa za dopisivanje: Andreja Lukenda, Kušlanova 36, 10000 Zagreb

Primljeno 7. travnja 2009., prihvaćeno 16. rujna 2009.



Slika 1. Prednji segment lijevog oka s hemosiderozom bulbi
Figure 1. Anterior segment of the left eye with haemosiderosis bulbi



Slika 2. Lijevo oko u midrijazi s crvenom bojom šarenice i leće
Figure 2. Left eye in mydriasis with reddish colour of iris and lens

T apl.: 6 mmHg

Biomikroskopski nalaz:

Arcus senilis na periferiji rožnice, amiodaronski depoziti slični onima na desnom oku. Zjenica okrugla, šira, ne reagira na svjetlo. Šarenica crvenosmeđe boje (slika 1). U leći uznapredovale mutnine obojene crvenosmeđe (slika 2. i 3). Dublji dijelovi nisu dostupni analizi.

Ultrazvučni nalaz:

Mrežnica prileži. U prostoru staklovine guste membranozne mutnine koje odgovaraju dugotrajnijem krvarenju (slika 4).

Elektroretinografija: ERG ugašen.

Dg: Haemosiderosis bulbi o. sin.

Haemophthalmus l. sin.

Cataracta senilis o. dex. et complicata o. sin.

Degeneratio maculae senilis (forma sicca) o. dex.

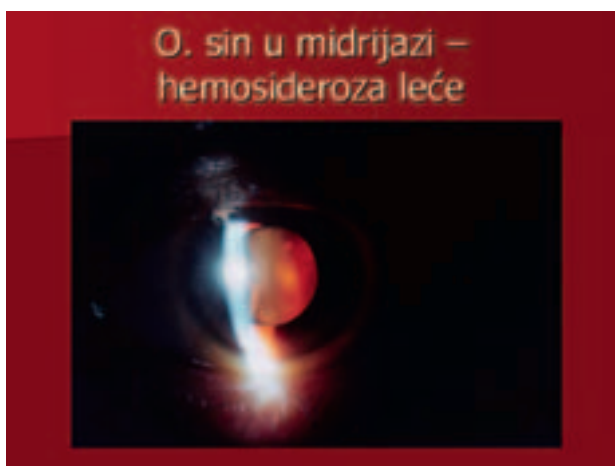Keratopathia medicamentosa o. u.

Rasprava

Kronično preopterećenje željezom (Fe) obilježeno je povećanim fokalnim (žarišnim) ili generaliziranim taloženjem te kovine u tkiva. To se stanje zove hemosideroza, a ako je željeza u organizmu više od 5 grama (normalno 3–4 g) i ako postoje oštećenja u tkivima, zove se hemokromatoza (haemochromatosis). Najčešće fokalne hemosideroze su plućna, bubrežna i jetrena.

Haemosiderosis bulbi može se smatrati očnom fokalnom hemosiderozom. *Haemosiderosis bulbi* je degenerativno stanje oka uzrokovano toksičnim efektima intracelularne akumulacije hemosiderina, produkta razgradnje hemoglobina.¹ Uglavnom nastaje nakon dugotrajnog hemoftalmusa. Siderosis bulbi je isto takvo stanje uzrokovano dužim postojanjem intrabulbarnoga željeznog stranog tijela. Hemosiderin, koji sadržava željezo, jako oštećuje intracelularne enzimske sisteme. Osobito su osjetljive i ugrožene epitelne stanice. Najvažnija oštećenja oka su fibroza trabekularnog tkiva komornog kuta, prednja i stražnja supkapsularna katarakta i retinalna degeneracija i glijoza. Kliničkom slikom dominira crvenosmeđa boja svih intrabulbarnih tkiva. U početku, zbog promjena trabekularnog tkiva može nastati privremena očna hipertenzija, ali zbog atrofije epitela ciliarnog tijela ubrzo dolazi do hipotenzije. Promjene na retini na kraju dovedu do sljepoće.

Katkad dugotrajna terapija srčanih aritmija amiodaronom dovodi, uz depozite u epitelu rožnice, i do fokalnog nakup-



Slika 3. Leća lijevog oka obojena hemosiderinom
Figure 3. Lens of the left eye dyed with haemosiderin

ljanja smeđeg pigmenta u leći oka. Opisani su i slučajevi optičkog neuritisa uz terapiju amiodaronom.^{2,3} Postojanje hemoftalmusa i tipična crvena boja intrabulbarnih tkiva, uz potpunu sljepoću, a odsutnost istih promjena na drugom oku, daju nam pravo da stanje shvatimo kao hemosiderozu bulbi.

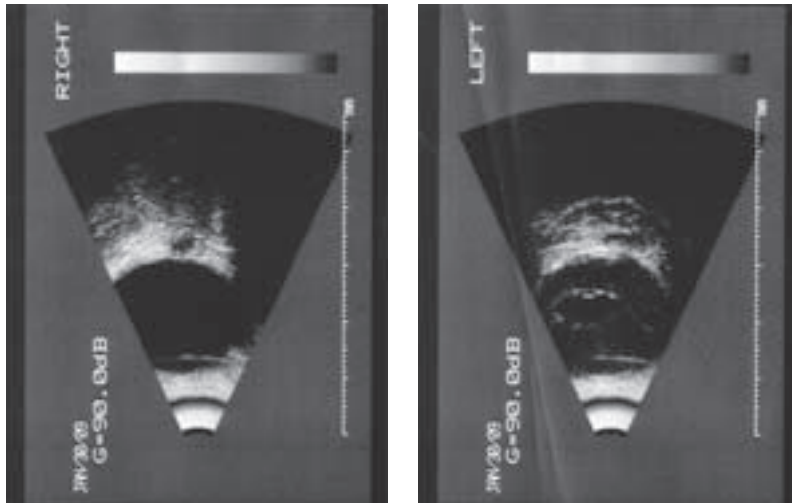
Diferencijalna dijagnoza hemosideroze bulbi je:

- *heterochromia iridis* (hiperkromni tip),
- monokularna terapija latanoprostom i travoprostom,
- Waardenburgov sindrom, tip 1,
- *rubeosis iridis*,
- Sturge-Weberov sindrom,
- *melanocytosis oculodermalis (naevus Ota)*.

Glavni uzrok hemosideroze bulbi je hemoftalmus koji se ne resorbira i koji nije na vrijeme kirurški liječen, usprkos dužem trajanju. Dugotrajni hemoftalmus može izazvati:

- hemosiderozu bulbi,
- fibroplaziju i organizaciju vitreusa,
- endoftalmitis.

Glavni uzroci nastanka hemoftalmusa su traumatska stanja oka, dijabetička retinopatija, hipertenzivna retinopatija, perivaskulitis, subarahnoidalno krvarenje, ruptura retine, kongenitalna retinoshiza, stražnje odljepljenje vitreusa



Slika 4. Ultrazvuk lijevog bulbusa pokazuje membranozne mutnine staklovine koje odgovaraju dugotrajnom hemoftalmusu

Figure 4. Ultrasound picture of the left eye bulb shows membranous opacities in vitreous which correspond to longstanding haemophthalmus

(PVD), okluzija centralne retinalne vene, hemoglobinopatija srpastih stanica, talasemija, trombocitopenija, policitemija rubra vera, hemofilija, leukemija, jake anemije, primarne i sekundarne disproteinemije, tuberkuloza, kongenitalni sifilis, kolagene bolesti, Buergerova bolest, Coatsova bolest, von Hippel-Lindauova bolest (*angiomatosis retinae*), maligni melanom, retinopatija nedonoščadi (ROP – *retinopathy of prematurity*), toksični, infektivni, parazitski i alergijski faktori.⁴

Kod našeg je pacijenta hemosiderozu bulbi uzrokovao hemoftalmus, nastao u tijeku jake dugotrajne anemije, koja je naknadno prepoznata kao mijelodisplastički sindrom MDS RAEB-1 (*Refractory Anemia with Excess Blasts – 1*). Mielodisplastički sindromi su stečeni klonski poremećaji pluripotentnih matičnih stanica nepoznate etiologije. Karakterizirani su poremećenom proliferacijom, diferencijacijom i sazrijevanjem granulocitnih, eritroidnih i megakariocitnih linija. Hematopoeza je neučinkovita i uzrokuje citopenije. Od akutnih mijeloidnih leukemija razlikuje se samo postotkom blasta u krvi i koštanoj srži. Prosječno 44% pacijenata s MDS-om prelazi u akutnu mijeloidnu leukemiju. U kliničkoj slici prevladavaju simptomi citopenije u perifernoj krvi uz izraženu anemiju, leukopeniju, trombocitopeniju (pancitopeniju ili bicitopeniju) te sklonost infekcijama i krvarenjima. Prosječna dob pacijenata je 70 godina, a 70% ih je starije od 50 godina. Iznimka su djeca sa sindromom monosomije 7. Muškarci obolijevaju češće od žena.

Prema Svjetskoj zdravstvenoj organizaciji MDS se dijele na:^{5,6}

- RA (*Refractory Anemia*)
- RARS (*Refractory Anemia with Ringed Sideroblasts*)
- RCMD (*Refractory Cytopenia with Multilineage Dysplasia*)
- RCMD – RS (*Refractory Sideropenia with Multilineage Dysplasia and Ringed Sideroblasts*)
- RAEB – 1 (*Refractory Anemia with Excess Blasts – 1*)
- RAEB – 2 (*Refractory Anemia with Excess Blasts – 2*)
- MDS – U (MDS – *Unclassified*)
- MDS s delecijom dugog kraka kromosoma 5 (5q), »5q syndrome«

MDS RAEB – 1, od kojeg boluje naš pacijent, pokazuje do 5% blasta u perifernoj krvi i 5–9% blasta u koštanoj srži s izraženom displazijom jedne ili više loza hematopoeze. Nekoliko je faktora negativno utjecalo na tijek i nepovoljan ishod bolesti. Postojanje katarakte i teško opće stanje pa-

cijenta prikrili su nastanak intravitrealnog krvarenja (hemoftalmusa) lijevog oka. Ako se hemoftalmus ne resorbira, nakon 3 do 6 mjeseci treba pristupiti kirurškoj evakuaciji krvi (vitrektomija).⁷ Zbog teškog općeg stanja, anemije i sklonosti krvarenjima našeg pacijenta, i uz pravodobnu dijagnostiku hemoftalmusa, vitrektomija se vjerojatno ne bi smjela izvesti.

Kada je fokalna ili generalizirana hemosideroza ili hemokromatoza rezultat povišenih vrijednosti željeza u serumu, u obzir dolazi primjena kelata, koji vežu željezo i izlučuju ga bubrezima. Kelat desferioksamin (DFO) primjenjuje se kod hemosideroze. Desferioksamin nažalost može izazvati oštećenja oka u obliku degeneracije pigmentnog epitela retine. Elektrookulografija dijagnosticira već supklinička oštećenja desferioksaminom.⁸

Zaključak

Haemosiderosis bulbi je stanje u kojem su ugasle sve vidne funkcije oka (*amaurosis*). Stanje je bezbolno jer nema upalnih ni okulohipertenzivnih zbivanja. Liječenje više nije moguće, ali je potrebna redovita kontrola drugog oka. Potrebna je i što bolja kontrola i terapija osnovne bolesti koja je dovela do hemoftalmusa i hemosideroze bulbi. Prevencija nastanka hemosideroze bulbi je pravodobno kirurško liječenje hemoftalmusa. Hemoftalmus može katkad, kao u našem slučaju, biti prekriven postojećom kataraktom. Zato ultrazvučni pregled očiju kod kompliciranih ili zrelih katarakta treba biti pravilo.

LITERATURA

1. Ophthalmic pathology and intraocular tumors: San Francisco, California: American Academy of Ophthalmology; 1996–1997. Basic and clinical science course, section 4; str. 61.
2. Gittinger GW, Asdourian GK. Papiilopathy caused by amiodarone. Arch Ophthalmol 1987;105(3):349–51.
3. Nagra PK, Foroosan R, Savino PJ, Castillo I, Sergott RC. Amiodarone induced optic neuropathy. Br J Ophthalmol 2003;87(4):420–2.
4. Scheie HG, Albert DM. Textbook of ophthalmology, 9. izd. Philadelphia: WB Saunders; 1977, str. 26–7.
5. Bunnig RD i sur. Myelodysplastic syndromes: Introduction. U: Jaffe ES, Harris NL, Stein H, Vardiman JW, ur. World Health Organization classification of tumors. Pathology and genetics of tumors of haematopoietic and lymphoid tissues. Lyon: IARC Press; 2001, str. 63.
6. Zloćudni tumori granulocita i monocita. U: Labar B, Hauptmann E, ur. Hematologija, 4. izd. Zagreb: Školska knjiga; 2007, str. 170–200.
7. Peyman GA, Sanders DR. Vitreous and vitreous surgery. U: Peyman GA, Sanders DR, Goldberg MF, ur. Principles and practice of ophthalmology. Philadelphia: WB Saunders; 1980, str. 1327–401.
8. Hidayat RR, McLay JL, Goode DH, Spearing RL. EOG as a monitor of desferrioxamine retinal toxicity. Doc Ophthalmol 2005;109:273–8.