

SINOVIJALNA HONDROMATOZA**SYNOVIAL CHONDROMATOSIS**IVAN BOJANIĆ, LOVORKA BATELJA VULETIĆ, ISKRA TROHA, TOMISLAV SMOLJANOVIĆ,
IGOR BORIĆ, SVEN SEIWERTH***Deskriptori:** Sinovijalna hondromatoza – dijagnoza, patologija, kirurgija; Slobodna zglobova tijela – dijagnoza, patologija, kirurgija**Sažetak.** Sinovijalna hondromatoza jest rijetka, benigna proliferativna bolest sinovijalne ovojnice zgloba, tetive ili burze koja u konačnici rezultira novostvorenim slobodnim tijelima. Za nju je tipično da zahvaća samo jednu lokalizaciju kod pojedinog bolesnika, a do danas su opisane 33 različite lokalizacije sinovijalne hondromatoze. U ovom je preglednom članku dan pregled literature o sinovijalnoj hondromatozi, a osobito su naglašene najnovije spoznaje o etiologiji, dijagnostici, diferencijalnoj dijagnostici i liječenju te bolesti. U radu se upozorava i na mogućnost maligne transformacije sinovijalne hondromatoze u sinovijalni hondrosarkom za koju je karakteristično da se javlja nakon višegodišnjeg tijeka bolesti obilježenog brojnim lokalnim recidivima. Na kraju se detaljnije osvrće na osobitosti češćih lokalizacija sinovijalne hondromatoze (rame, lakat, kuk, koljeno i gležanj) te se za svaku od tih lokalizacija iznose smjernice za izbor kirurškog liječenja.**Descriptors:** Chondromatosis, synovial – diagnosis, pathology, surgery; Joint loose bodies – diagnosis, pathology, surgery**Summary.** Synovial chondromatosis is an uncommon benign disorder of the synovial membrane of joints, tendon sheaths, or bursae characterized by the formation of multiple cartilaginous nodules or osseous loose bodies. It is usually a monoarticular disease, and 33 different localizations have been described until now. The aim of this review article is to present the newest knowledge on the etiology, diagnosis, differential diagnosis, and management of synovial chondromatosis. Malignant transformation to chondrosarcoma is an unusual but possible complication. It is closely connected with recurrence rate and usually occurs many years after surgical treatment. More specific details related to surgical treatment of most often affected joints, i.e. shoulder, elbow, hip, knee, and ankle are reported as well at the end of this review article.

Liječ Vjesn 2010;132:102–110

Sinovijalna hondromatoza (engl. synovial chondromatosis – SIC) jest rijetka, benigna proliferativna bolest sinovijalne ovojnice zgloba, tetive ili burze koja u konačnici rezultira novostvorenim slobodnim tijelima. Prema izvješćima iz medicinske literature prvi ju je spomenuo Ambroise Paré još 1558. godine, opisao ju je Laennec 1813. godine, a ime su joj dali Jaffe i sur. 1958. godine.^{1–3} U literaturi se rabi i naziv sinovijalna osteohondromatoza, no budući da do osifikacije tjelešaca dolazi svega u 55% slučajeva, puno točniji i bolji naziv je sinovijalna hondromatoza.^{3,4} Sinonimi SIC-a su i Reichelov sindrom te Henderson-Jonesov sindrom.^{5–7}

Valja jasno razlikovati dva oblika SIC-a, primarni i sekundarni. Za primarni oblik SIC-a, o kojem će i biti riječ u ovom radu i koji se očituje pojavom ektopičnoga hrskavičnog tkiva u sinovijalnoj ovojnici i pojavom brojnih slobodnih tijela, nije moguće odrediti točan uzrok nastanka ovih promjena. Dugo se vremena smatralo da je riječ o metaplaziji (hiperplastičnoj) sinovijalnoga vezivnog tkiva, no današnje spoznaje o mogućnosti recidiviranja i mogućnosti maligne transformacije pobijaju da je riječ samo o metaplaziji te svrstavaju ovaj entitet u neoplazme. U prilog neoplastičnoj teoriji govori gubitak heterozigotnosti kromosoma 6 (LOH 6q) koji je opisan u molekularnim patološkim studijama ovog entiteta, a koji je prisutan kod velikog broja neoplazmi.^{8,9} Upravo to navodi da se ova lokalizacija počela svrstavati u skupinu tumor-supresorskih gena.

Za razliku od primarnog oblika SIC-a sekundarni se oblik uvijek javlja uz postojeću patologiju zahvaćenog zgloba.^{1,3,10}

Najčešće se javlja uz uznapredovale degenerativne promjene zgloba (osteoartritis), a od drugih mogućih uzroka valja spomenuti osteohondritis disekans, koštano-hrskavične prijelome, osteonekrozu, reumatoidni artritis, neuropatsku osteoartropatiju i tuberkulozu. Za sva ta stanja karakteristična je pojava slobodnih hrskavičnih i/ili koštano-hrskavičnih zglobnih tijela koja se pak mogu implantirati u sinovijalnu ovojnicu i time inducirati pojavu metaplastičnoga hrskavičnog tkiva oko njih. S obzirom na navedene moguće uzroke jasno je da će se sekundarni SIC javljati u osoba starije životne dobi, a kao i u slučaju primarnog SIC-a najčešće je zahvaćen koljenski zglob.

SIC je rijetka bolest koja je rasprostranjena diljem svijeta, a njezina incidencija jest 1:100 000.^{1,3,4,9} Obično se javlja u osoba srednje životne dobi, i to između 30. i 50. godine života, ali se može pronaći i u osoba starije životne dobi pa čak i u djece na što nas upozoravaju zasebni prikazi slučajeva.^{7,11} Muškarci češće obolijevaju, a Davis i sur.¹² iz-

* **Klinika za ortopediju Medicinskog fakulteta Sveučilišta u Zagrebu, Klinički bolnički centar Zagreb** (prim. dr. sc. Ivan Bojanić, dr. med.; dr. sc. Tomislav Smoljanović, dr. med.), **Zavod za patologiju Medicinskog fakulteta Sveučilišta u Zagrebu** (dr. sc. Lovorka Batelja Vuletić, dr. med.; prof. dr. sc. Sven Seiwerth, dr. med.), **Županijska bolnica Bihać** (Iskra Troha, dr. med.), **Klinički zavod za dijagnostičku i intervencijsku radiologiju Kliničke bolnice »Sestre milosrdnice«, Zagreb** (prim. mr. sc. Igor Borić, dr. med.)

Adresa za dopisivanje: Prim. dr. sc. I. Bojanić, Klinika za ortopediju, KBC Zagreb, Šalata 7, 10 000 Zagreb

Primljeno 12. veljače 2009., prihvaćeno 1. srpnja 2009.

Tablica 1. Radovi o iskustvima sinovijalne hondromatoze različitih lokalizacija poredani po godinama objavljivanja
 Table 1. The papers on experiences of synovial chondromatosis of different localizations sorted by the year of publishing

Autor Author	Godina Year of research	Broj bolesnika u istraživanju Number of patients in study	Odnos broja muški/ženski bolesnici Relation of number male/female patients	Prosječna dob u času operacijskog zahvata (raspon) u godinama Average age in the moment of operation (range) in years	Koljeno Knee	Lakat Elbow	Kuk Hip	Gležanj Ankle	Rame Shoulder	Druge lokalizacije Other localization
Mussey (13)	1949	104*	79/25	42,9 (20–59)	73	22	5	2	2	1
Murphy (14)	1962	32	21/11	40,4 (16–67)	22	2	5	1	1	1
Jeffreys (15)	1967	19	12/7	33,5 (14–59)	8	1	7	3	0	0
Christiansen (16)	1975	22	15/7	32,5 (18–74)	13	3	6	0	0	0
Milgram (17)	1977	30	20/10	40,8 (17–84)	13	5	3	2	4	3
Imhoff (18)	1988	33	21/12	33,1 (11–54)	11	9	8	3	0	2
Maurice (19)	1988	53	22/31	47,7 (17–79)	39	2	2	2	0	8
Shpitzer (20)	1990	31	18/13	42,0 (9–76)	18	1	6	3	1	2
Kramer (21)	1993	21	14/7	42,9 (7–68)	7	3	5	1	3	2
Davis (12)	1998	50	32/18	41 (17–64)	34	0	10	0	0	6
Wittkop (22)	2002	20	12/8	50 (27–76)	11	1	2	1	2	3

* u jednog bolesnika bili su istovremeno zahvaćeni i lakat i koljeno / in one pateint, both an elbow and a knee were involved

vješćuju o omjeru muški/ženski bolesnici 1,8:1. Radovi o iskustvima sa SIC-om različitih lokalizacija prikazani su na tablici 1.^{12–22} Za SIC je tipično da zahvaća samo jedan zglobo, a najčešće je to koljeno. Prema podacima iz literature, nakon koljena, koje u većim serijama čini i do 70% slučajeva, slijede prema učestalosti lakat, kuk, rame i gležanj.^{3,23} Znatno rjeđe SIC zahvaća druge zglobove, primjerice temporomandibularni, akromioklavikularni, sternoklavikularni, radiokarpalni, metakarpofalangealni, proksimalni tibiofibularni i suplarni.^{1,3} No, SIC se može javiti i na nekim izvan-zglobnim lokalizacijama, i to na sinovijalnoj ovojnici tetive ili burze. U tom se slučaju SIC obično javlja na tetivama šake, ručnog zgloba ili stopala, i to nešto češće u žena (omjer muškarci : žene jest 1:2).²⁴ Sveukupno su u medicinskoj literaturi opisane 33 različite lokalizacije SIC-a. Valja istaknuti i opisanu pojavu SIC-a u članova iste obitelji.^{25–27}

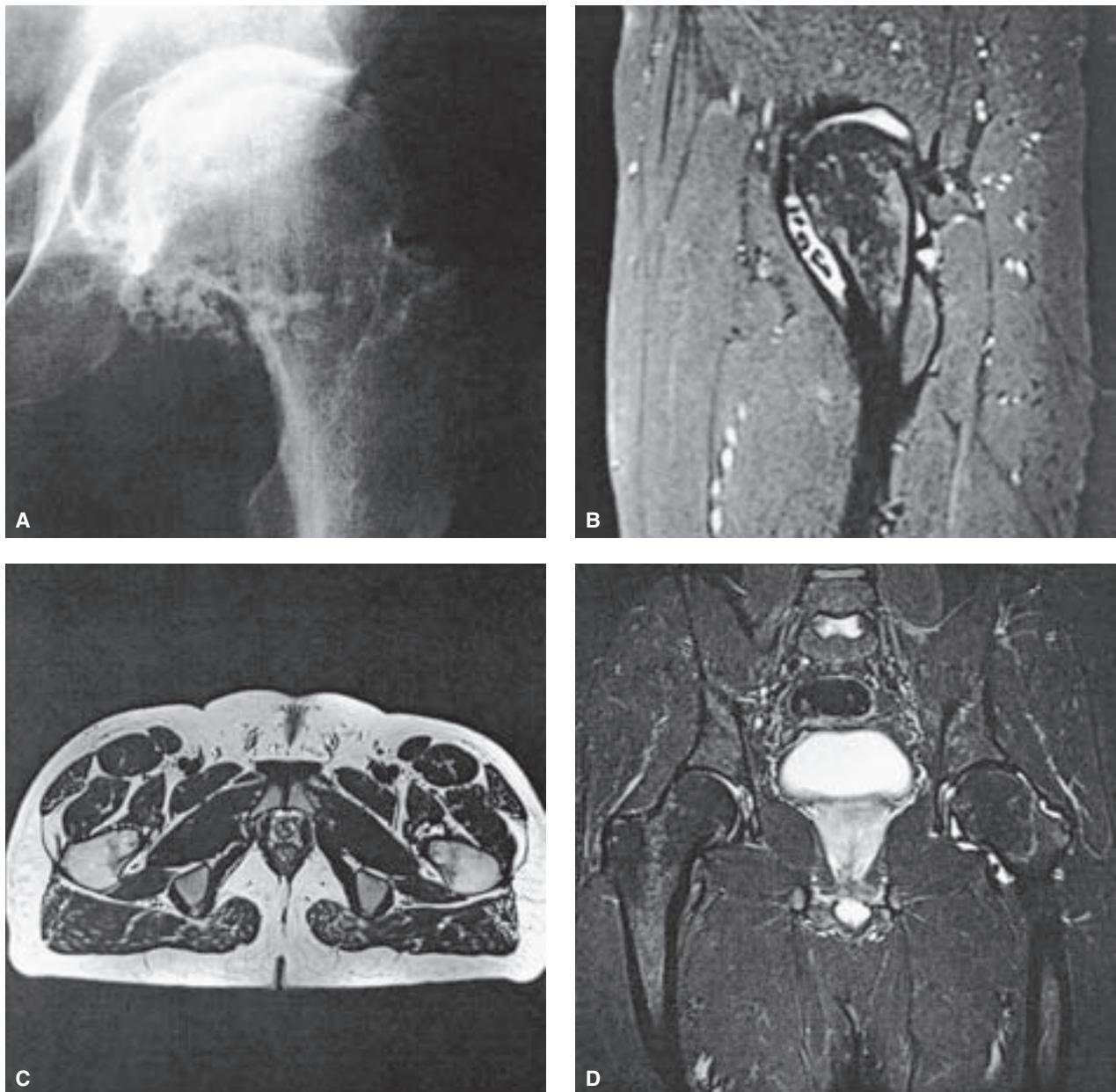
Vodeći simptom SIC-a jest stalna, mukla bol koja se javlja u gotovo svih bolesnika, dok se izljev i smanjenje opsega kretnji u zahvaćenom zglobo javljaju u oko polovine bolesnika. No, valja istaknuti da simptom variraju ovisno o zglobo koji je zahvaćen, a da je prirodni tijek SIC-a polagan uz progresivno pogoršavanje simptoma.^{1,3,23} Prema podacima iz literature potrebno je prosječno pet godina od pojave prvih simptoma bolesti do postavljanja dijagnoze SIC-a.^{1,3,23} Iako zbog slobodnih zglobnih tijela očekujemo česte blokade kretnji u zahvaćenom zglobo, one se javljaju razmjerno rijetko (u oko 5% slučajeva), a razlog tomu je što su zbog kroničnog izljeva recesusi prošireni pa tjelešca imaju dovoljno mjesta i ne zapinju između zglobnih tijela.^{1,3,23} Pri kliničkom se pregledu zahvaćenog zgloba u pravilu nalazi bolnost i smanjenje opsega kretnji (najčešće nedostaje zadnjih desetak stupnjeva ekstenzije), uz prisutan izljev te čujne krepitacije prilikom testiranja pokretljivosti zgloba.

Jones je još 1927. godine dokazao da stvaranje slobodnih tijela prolazi iste stadije kao i embrionalno stvaranje hrskavice te da ona nastaju iz sinovijalne ovojnice direktno iz fibroblast, odnosno iz stratum synoviale.^{3,17} Kako ta tijela rastu tako budu na pedunkulu potisnuta prema površini i tada se mogu odvojiti od pedunkula i ući u šupljinu zgloba ili burze, ili se pak smjeste oko tetive unutar tetivne ovojnice. Naravno, ta tijela mogu ostati u tom prostoru, a isto se

tako mogu ponovno uhvatiti za sinoviju koja ih tada može i resorbirati.^{3,17} Budući da ih oplakuje sinovijalna tekućina, ta tjelešca mogu još rasti i povećavati se.

U slučaju primarnog SIC-a makroskopski izgled sinovijalne ovojnice vrlo je karakterističan; ona je hiperemična, zadebljana, formira resice, a mogu se uočiti i sivo-bijeli čvorići hrskavičnog tkiva koji su ovalni ili nepravilna oblika, a obično su promjera od nekoliko milimetara iako mogu biti i veći.^{4,10,17,28,29} Slobodna su tijela podjednake veličine (raspon od jedva milimetra do nekoliko centimetara u promjeru) i oblika što upućuje na to da sva nastaju unutar istog razdoblja. Bijele su boje, okrugla ili ovalna oblika, a obično su glatke površine iako katkad mogu imati i više faseta. Broj slobodnih tijela varira od svega nekoliko, pa do više od tisuću, a može doći i do spajanja ili srašćivanja velikog broja tih tijela koja tada tvore golemu nakupinu, konglomerat koji može biti promjera i do 20-ak centimetara (engl. giant synovial chondromatosis).^{1,3,30–32} Slobodna su tijela čvrsta pri pokušaju presjecanja, a u velikom broju slučajeva nalazimo pritom žučkastobijela područja kalcifikacije koja su razasuta po presjeku poput točaka ili su pak te kalcifikacije difuzno smještene, ali nikad ne pokazuju zonski obrazac. Prema istraživanju Davisa i sur.¹² kalcifikacije su prisutne u 60% slučajeva, ali nikada nije više od 10% hrskavice kalcificirano. U tom su istraživanju dokazali i da do osifikacije tih tjelešaca dolazi u svega 55% slučajeva SIC-a te da je riječ o enhondralnoj osifikaciji koja napreduje od periferije prema središtu.¹²

Patohistološki, čahura zgloba je zadebljana, a mogu se naći i formirane sinovijalne resice pokrivene urednim sinovijalnim epitelom.^{10,12,17} Unutar umnoženog, visokofibroznog veziva nalaze se malobrojne krvne žile urednih stijenki. Upalni infiltrat nedostaje, a unutar sinovijalnoga vezivnog tkiva nalaze se dobro ograničeni čvorići hijaline hrskavice koji mogu biti okruženi divovskim stanicama sličnim osteoklastima (engl. osteoclast-like) te hondroblastima s gustom, eozinofilnom citoplazmom. Neki od hrskavičnih nodula su hipercelularni u odnosu na zglobnu hrskavicu. Hondrociti se žarišno grupiraju i imaju okrugle, jednolike jezgre, no u pojedinim područjima moguće je i njihov pleomorfizam, uz prisutnost binuklearnih do krajnje bizarnih hiperkromatskih



Slika 1. Sinovijalna hondromatoza kuka. A) Anteroposteriorni rentgenogram kuka na kojem se vide brojna kalcificirana slobodna zglobna tijela. Magnetska rezonanca kuka i to B) sagitalna GRE, C) transverzalna FSE T2 te D) frontalna STIR na kojima se vide male tvorbe niskog intenziteta signala oko vrata i glave bedrene kosti koje odgovaraju kalcificiranim slobodnim zglobnim tijelima.

Figure 1. Synovial chondromatosis in the hip. A) Plain anteroposterior radiograph shows multiple calcified loose bodies in the hip. MR image demonstrate small areas low signal intensity represent calcified loose bodies around the head and neck of the femur; B) sagittal GRE, C) axial FSE T2 weighted MR image and D) coronal STIR.

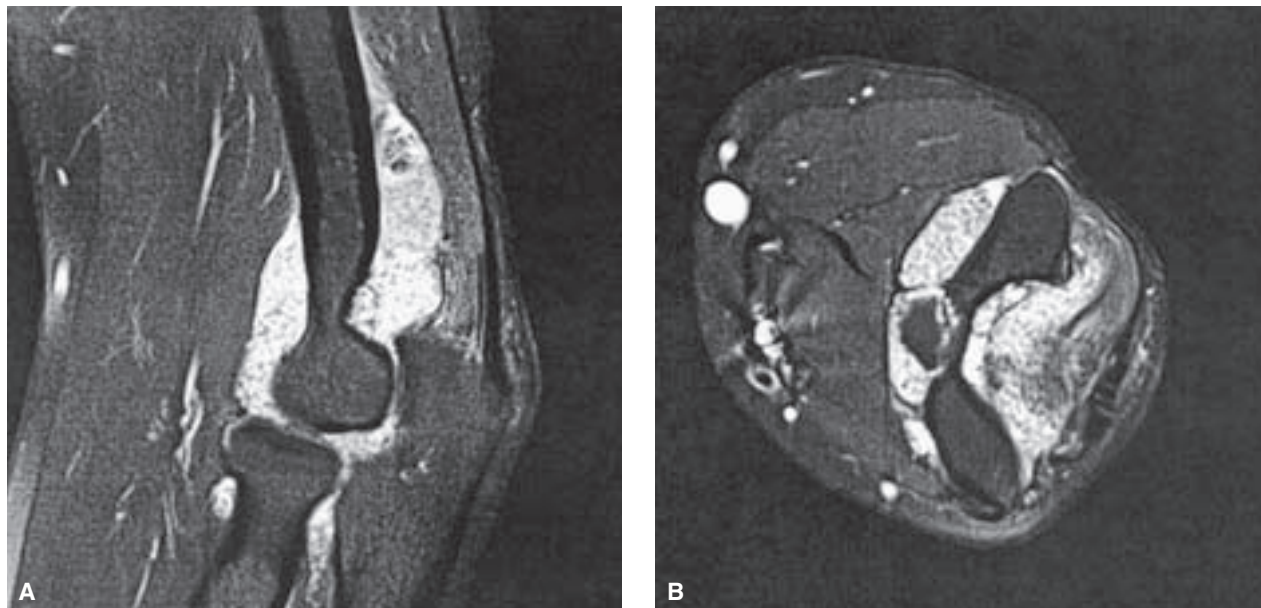
jezgara. Mitotska je aktivnost rijetko prisutna. Ovi elementi nameću kao diferencijalnu dijagnozu dobro do umjereno diferenciran hondrosarkom pa je u konačnom postavljanju dijagnoze potrebna patohistološko-radiološko-klinička korelacija.^{10,12,17} Kod sekundarnog SIC-a vide se fokusi implantirane zglobne hrskavice sa suphondralnom nekrozom ili bez nje.²⁸ Ovdje hondrociti, u pravilu, pokazuju značajnu atipiju, a kalcifikacija je prisutna u obliku prstenova.

Milgram¹⁷ je 1977. godine na osnovi svog istraživanja u kojem je analizirao 30 slučajeva zglobnog, primarnog SIC-a predložio podjelu u tri etape: 1. aktivna intrasinovijalna bolest bez slobodnih zglobnih tijela; 2. prijelazni oblik s hon-

dralnim nodulima u sinovijalnoj membrani i slobodnim zglobnim tijelima unutar zglobne šupljine; 3. multipla slobodna zglobna tijela bez aktivne intrasinovijalne bolesti. Do sada nije dokumentiran slučaj kod kojeg su zabilježene sve navedene etape, no ova se podjela i danas vrlo često navodi u literaturi. Edeiken i sur.³¹ dodali su 1994. godine i četvrtu etapu SIC-a, a to je velika, solitarna kalcificirana hrskavična masa koja može biti smještena unutar ili izvan zgloba.

Dijagnostika

Radiološke promjene ovise o stadiju SIC-a. Tako se primjerice u početnom stadiju obično zamjećuje obris povećane



Slika 2. Sinovijalna hondromatoza lakta. Magnetska rezonanca lakta i to A) sagitalna i B) transverzalna FSE T2 slika s potiskivanjem signala masti prikazuje zadebljanu zglobnu ovojnicu i proširen zglobni prostor lakta koji je ispunjen brojnim malenim slobodnim zglobnim tijelima.

Figure 2. Synovial chondromatosis in the elbow. MR images of the elbow show distended joint capsule and joint space fulfilled with numerous small loose bodies; A) sagittal and B) axial FSE T2 fat suppressed.

mase mekog tkiva oko zahvaćenog zgloba koja nastaje zbog prisutnoga zglobnog izljeva i hiperplastične sinovije te brojnih, u tom času još nemineraliziranih, hrskavičnih tijela. Daljnji tijek SIC-a dovodi u 60 do 95% slučajeva do pojave kalcifikacija hrskavičnih tijela koje formiraju nakupine različitih veličina i koje mogu biti smještene u različitim dijelovima zgloba. S obzirom na izgled kalcifikacije mogu biti poput točke i zareza (engl. dot and comma), poput kokiće (engl. popcorn-like) ili pak poput perja (engl. feathery).^{1,3,23,29} U krajnjem stadiju SIC-a na rendgenskim se snimkama vide slobodna tijela koja su podjednake veličine (raspon od jedva milimetra do nekoliko centimetara u promjeru) i oblika (slika 1). Stupanj mineralizacije tih tijela proteže se od malih područja kalcifikacije do potpuno osificiranoga slobodnog zglobnog tijela koje ima transparentnu zonu u središtu koja je okružena gustom kortikalnom kosti. Ako se SIC ne liječi, u konačnici nastaje deformirajući osteoartritis zahvaćenog zgloba s karakterističnim promjenama vidljivim na rendgenskim snimkama, a to su suženje zglobne pukotine, formiranje rubnih osteofita te periartikularna suphondralna skleroza.

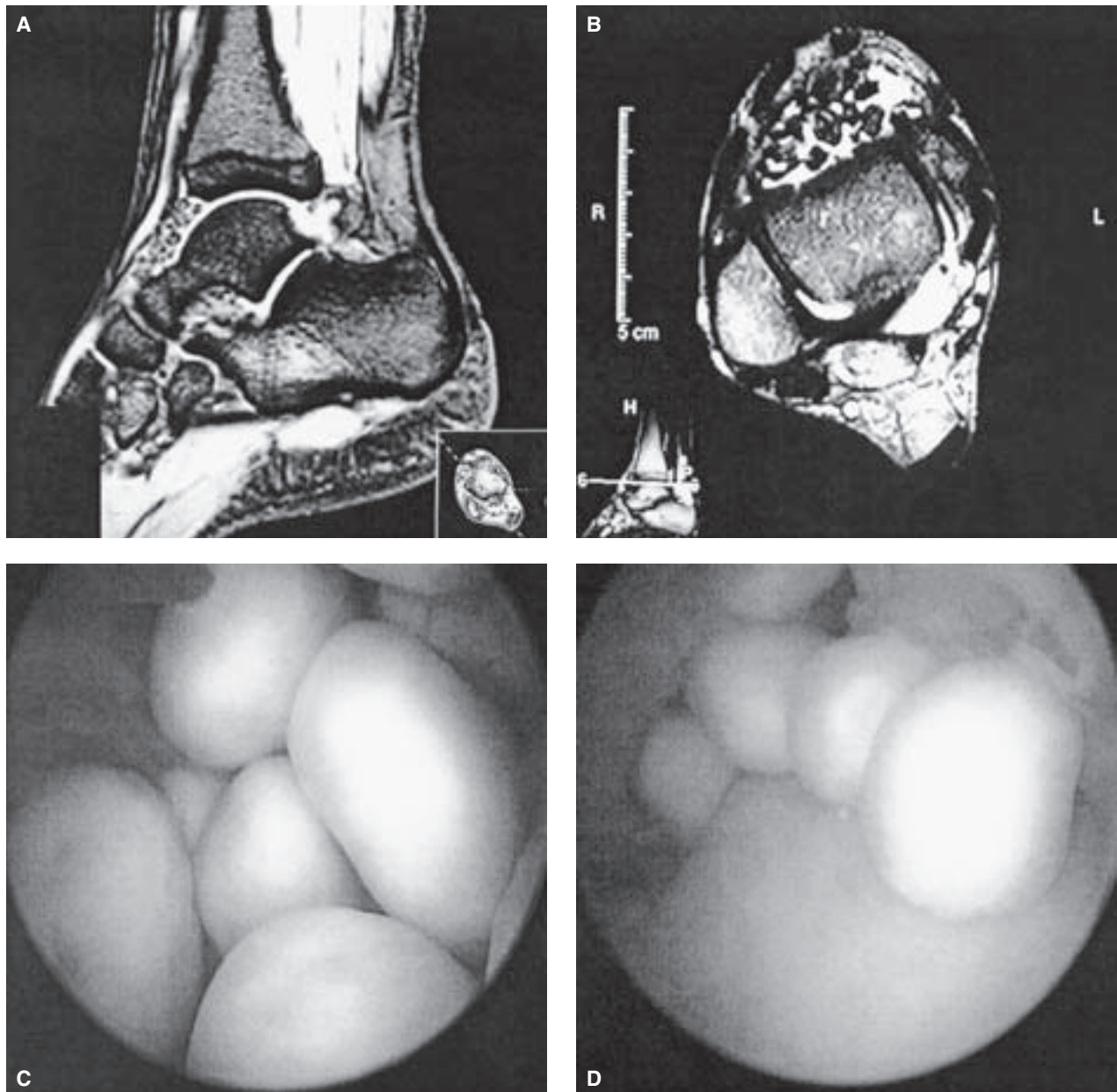
Kompjutorizirana tomografija (CT) može znatno pomoći pri dijagnostici SIC-a jer može otkriti i kalcificirane i nekalcificirane čvoriće, a od osobite je pomoći pri dijagnostici SIC-a zglobova s kompleksnom koštanom anatomijom kao što su primjerice kuk i temporomandibularni zglob.^{1,3,23,29} Osim toga, na snimci se jasno vide u ranom stadiju bolesti čvorići koji uloženi u zglobnu čahuru čine konfluirajuću masu točkica i na taj način stvaraju mekotkivnu masu gustoće vode (što je upravo i ključ za postavljanje dijagnoze SIC-a s pomoću CT-a) koja odiže čahuru.^{1,3,23,29} Na CT snimkama jasno se vide i područja erozije kosti koja se obično ne uočavaju na standardnim rendgenskim snimkama, a moguće je i jasno razlikovati izgled takve erozije kosti koja nastaje zbog pritiska izvana od izgleda agresivne destrukcije kosti koja je uzrokovana nekim malignim procesom.^{1,3,23,29} Od pomoći može biti i CT artrografija, i to u slučajevima kada

želimo potvrditi jesu li sva tijela koja su zamijećena na snimci smještena intraartikularno.

S obzirom na različita obilježja vidljiva na MR-u Kramer i sur.²¹ razlikuju tri tipa SIC-a. Prema rezultatima tog istraživanja, a što su potvrdili i rezultati Wittkopa i sur.,²² tip A se javlja u oko 15% slučajeva. U tipu A riječ je o homogenoj lobuliranoj intraartikularno smještenoj masi čiji je intenzitet signala izointenzivan ili neznatno viši u odnosu na mišićno tkivo u T1-mjerenoj slici, odnosno znatno povišen intenzitet signala u T2-mjerenoj slici. Na MR-u se ti čvorići vrlo teško razlikuju od sinovijalne tekućine zato što i oni i tekućina imaju iste intenzitete signala, pa je tada od pomoći intravenska primjena paramagnetskoga kontrastnog sredstva. Tip B je najčešći i javlja se u više od 50% slučajeva, a karakterizira ga pojava žarišnih područja snižena intenziteta signala u svim tehnikama snimanja. Tip C se javlja u 10 do 35% slučajeva i osnovna mu je karakteristika da središta žarišta imaju signal koji je jednak signalu masti i koji se očituje visokim signalom u T1, odnosno izointenzivnim u T2-mjerenoj slici, dok obrub tih žarišta ima niži signal u svim tehnikama snimanja. Valja još istaknuti da MR također pomaže pri procjeni nastanka i/ili veličine erozije kosti, kao i za isključivanje invazije u koštanu strukturu koja je pokazatelj zloćudnog procesa (slika 2).

Liječenje

Kirurško je liječenje metoda izbora za liječenje primarnog SIC-a, i to bilo da je lokaliziran unutar zgloba bilo izvan zgloba (tetivna ovojnica, burza). Prema podatcima iz literature ponovno pojavljivanje unutarzglobnog oblika primarnog SIC-a viđa se u 3 do 23% slučajeva, a najčešći uzrok tog ponovnog pojavljivanja jest nepotpuna resekcija. Znatno se više razlikuju podatci o ponovnom pojavljivanju nakon kirurškog liječenja SIC-a koji je smješten izvan zgloba. Tako primjerice Maurice i sur.¹⁹ te Roulot i Le Viet³³ ne izvještavaju o recidivima, dok Fetsch i sur.²⁴ izvještavaju o



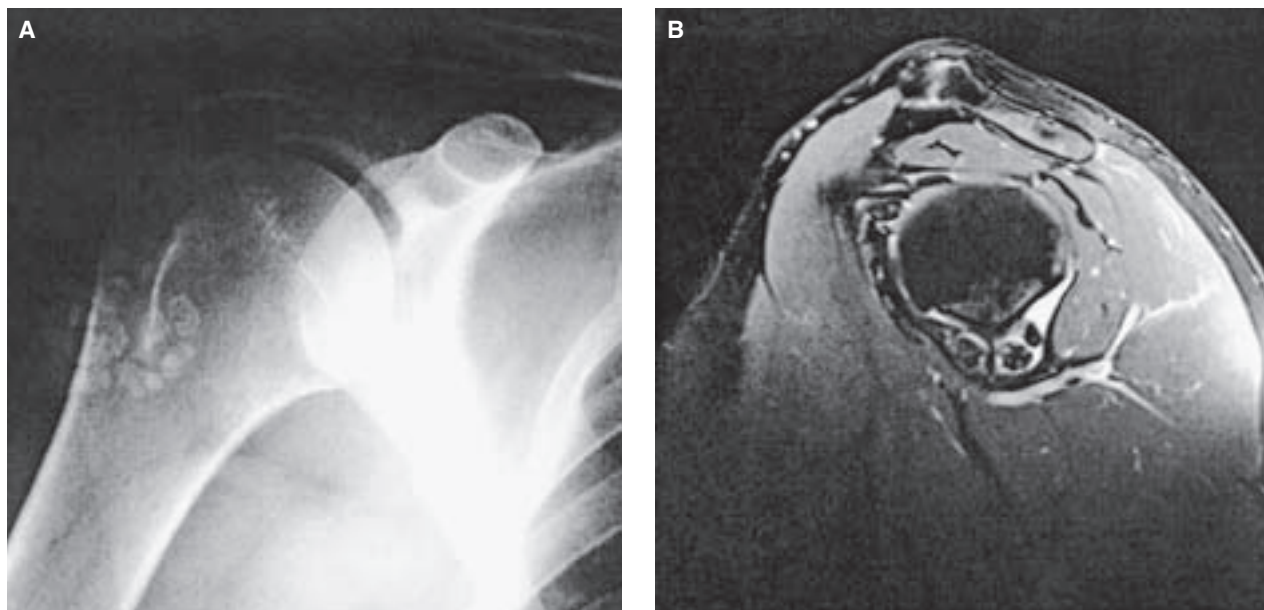
Slika 3. Sinovijalna hondromatoza gležnja. Magnetska rezonanca gležnja i to A) sagitalna GRE i B) transverzalna FSE T2 mjerena slika na kojima se vide brojna slobodna zglobna tijela i u prednjem i stražnjem odjeljku zgloba. C) Pogled u gležanj na početku artroskopskog zahvata. D) Pogled u gležanj nakon vađenja dijela slobodnih zglobnih tijela.

Figure 3. Synovial chondromatosis in the ankle. A) Sagittal GRE and B) axial FSE T2 weighted MR images of the ankle show multiple loose bodies in both anterior and posterior compartments. Arthroscopy of the ankle. C) View in the ankle at the beginning of the procedure, and D) view in the ankle after partial removal of loose bodies.

ponovnoj pojavi SIC-a nakon kirurškog zahvata u čak 88% slučajeva. Lokalni se recidivi prema izvješćima iz literature obično javljaju unutar pet godina od inicijalnoga kirurškog liječenja bilo da je riječ o unutarzglobnom bilo o izvanzglobnom obliku primarnog SIC-a, a takvi se slučajevi vrlo djelotvorno rješavaju ponovnim kirurškim zahvatom.

Prijeporno pitanje o kojem se vodi rasprava i iznose suprotstavljena stajališta jest pitanje je li samo odstranjenje slobodnih tijela dostatno za liječenje primarnog SIC-a, odnosno je li uz to nužno načiniti i sinoviektomiju. Dorfmann i sur.³⁴ su na osnovi rezultata svog istraživanja zaključili da je odstranjenje slobodnih zglobnih tijela dostatno za liječenje primarnog SIC-a jer uklanja simptome i prevenira

nastanak sekundarnih degenerativnih promjena u zglobu. Osim toga, ističu da je sinoviektomija znatno opsežniji zahvat od samog odstranjenja slobodnih zglobnih tijela bez obzira na to radi li se otvorenim načinom ili artroskopski te da je praćena većim morbiditetom, a kao najčešću moguću komplikaciju sinoviektomije ističu nastanak kontrakture zgloba.³⁴ Jeffreys i sur.¹⁵ izvijestili su 1967. godine da nisu imali recidiva ni u skupini od pet bolesnika u kojih su odstranili slobodna zglobna tijela i učinili sinoviektomiju ni u skupini od 12 bolesnika u kojih su samo odstranili slobodna zglobna tijela. Maurice i sur.¹⁹ izvijestili su u svom radu 1988. godine o ponovnom pojavljivanju SIC-a u 11,5% bolesnika nakon kirurškog liječenja i prosječnog poslijeopera-



Slika 4. Sinovijalna hondromatoza ramena. A) Anteroposteriorni rentgenogram ramena na kojem se vide brojna kalcificirana slobodna zglobna tijela u postero-lateralnom dijelu distendiranog zglobnog prostora ramena. B) Frontalna proton mjerena MR snimka kroz korakoidni nastavak pokazuje brojne tvorbe niskog intenziteta signala koje odgovaraju kalcificiranim tvorbama.

Figure 4. Synovial chondromatosis in the shoulder. A) Anteroposterior radiograph shows multiple calcified loose bodies in postero-lateral part of distended joint space. B) Coronal proton density weighted MR image through the coracoid process shows multiple low signal foci consistent with calcified bodies.

cijskog praćenja od 7 godina i istaknuli jednaku pojavu recidiva i u skupini kojoj su samo odstranili slobodna zglobna tijela, kao i u skupini kojoj su uz odstranjenje slobodnih tijela načinili i sinoviektomiju. Ni Shpitzer i sur.²⁰ nisu 1990. godine našli nikakvu razliku u konačnom ishodu liječenja primarnog SIC-a koljena u svojih bolesnika koje su pratili prosječno 6 godina nakon zahvata bez obzira na to je li im učinjena sinoviektomija ili nije. No, rezultati drugih istraživanja upućuju na to da je broj recidiva znatno veći ako se samo odstrane slobodna zglobna tijela. Tako primjerice Ogilvie-Harris i Saleh³⁵ izvješćuju o ponovnoj pojavi SIC-a u tri od pet bolesnika (60%) u kojih su samo odstranjena slobodna zglobna tijela, dočim u skupini bolesnika u kojih su učinili i sinoviektomiju uz odstranjenje slobodnih zglobnih tijela recidiva nije bilo. Danas se unatoč tim proturječnim rezultatima ističe da je za optimalan rezultat kirurškog liječenja primarnog SIC-a uz odstranjenje slobodnih zglobnih tijela nužno načiniti sinoviektomiju. Velik napredak artroskopske kirurgije posljednjih petnaestak godina kojom se u odnosu na otvorenu kirurgiju postiže znatno bolja vizualizacija svih dijelova zgloba uz manju traumatizaciju zglobnih struktura, a time i manji perioperacijski morbiditet te bržu rehabilitaciju, rezultirao je da je danas artroskopija metoda izbora za najveći broj slučajeva primarnog unutar-zglobnog SIC-a (slika 3).

Maligna transformacija SIC-a

Izrazito rijetka komplikacija SIC-a jest maligna transformacija u sinovijalni hondrosarkom. Prema izvješću Saha i sur.³⁶ u literaturi su opisana 33 slučaja zloćudnog preobražaja benignog SIC-a u izrazito maligni sinovijalni hondrosarkom. Važno je istaknuti da je svim tim slučajevima zajedničko obilježje višegodišnji tijek bolesti s brojnim lokalnim recidivima. Prosječna životna dob tih bolesnika bila je viša od 40 godina, a omjer muškog i ženskog spola u toj skupini bio je 2:1. Davis i sur.¹² izvijestili su da je u devet od

53 bolesnika (17%) koji su praćeni tijekom razdoblja od 30 godina došlo do pojave recidiva SIC-a nakon provedenoga kirurškog liječenja, a dokazali su malignu transformaciju u tri bolesnika od kojih su dva imala višestruke recidive bolesti. Kao i u slučaju primarnog oblika SIC-a najčešće zahvaćen zglob jest koljeno, a slijede ga kuk, lakat i gležanj.³⁷ U patohistološkoj dijagnostici, kao i u radiološkoj dijagnostici, diferencijalnodijagnostički kod slike SIC-a u prvom redu u obzir dolazi hondrosarkom niskog stupnja malignosti. Upravo stoga od najveće je važnosti posumnjati na mogućnost zloćudnog preobražaja u bolesnika u kojih dolazi do pojave višestrukih recidiva, odnosno u kojih dolazi do naglog povećanja mase tkiva ili pak do naglog pogoršanja kliničkog stanja zgloba ranije liječenog zbog primarnog oblika SIC-a. Kod opisanih slučajeva maligne transformacije u oko 20% nađena je maligna transformacija u hondrosarkom gradusa I, a u više od 70% u hondrosarkom gradusa II. Sinovijalni hondrosarkom, kao i drugi hondrosarkomi, ne reagira dobro na liječenje kemoterapijom i radioterapijom pa je metoda izbora najčešće amputacija. No, unatoč takvoj agresivnoj terapiji metastaze u plućima su se razvile u pet od devet bolesnika u istraživanju Bertonija i sur.³⁸ od kojih su tri preminula tijekom praćenja.

Osobitosti pojedinih lokalizacija sinovijalne hondromatoze

Rame

Kao što je i razvidno iz tablice 1. rame je rijetka lokalizacija SIC-a, ali s druge strane to je lokalizacija s velikim brojem recidiva nakon operacijskog liječenja otvorenom metodom. Ta se pojava objašnjava nemogućnošću postizanja dobre vizualizacije čitavog zgloba artrotomijom, pa je stoga često potrebno iz stražnjeg dijela zgloba »naslijepo« istiskivati slobodna zglobna tijela. Uz dobro poznate prednosti artroskopije pred otvorenom metodom liječenja kao što su

manji morbiditet i brži povratak svakodnevnim aktivnostima u ovom slučaju osnovna prednost artroskopije ramena pred otvorenom metodom liječenja jest ta što uporaba različitih ulaza omogućuje potpunu vizualizaciju humeroskapularnog zgloba i njegovih recusa, a upravo je to i ključ znatno boljih rezultata nakon artroskopskih zahvata koji su stoga i praćeni manjim brojem recidiva.³⁹⁻⁴³ Kao uzrok tih recidiva obično se spominje zaostajanje i/ili ponovni razvoj slobodnih zglobnih tijela unutar ovojnice tetive duge glave mišića nadlaktice, i to najčešće na mjestu gdje napušta rameni zglob, tj. u intertuberkulanom žlijebu. Upravo su zbog toga Lunn i sur.,³⁹ koji su objavili dosad najveću seriju artroskopski liječenih bolesnika sa SIC-om ramena, istakli da je u pojedinim slučajevima potrebno artroskopski zahvat kombinirati s otvorenim čišćenjem tetive duge glave mišića nadlaktice te da je katkad potrebna i njezina tenodeza (slika 4).

Lakat

SIC lakta prvi je opisao Henderson 1918. godine.² Nemogućnost punog ispružanja lakta, tj. deficit ekstenzije koji se postupno, ali progresivno povećava, jest prvi simptom SIC-a lakta.^{2, 26, 44, 45} No, ipak su bol prilikom opterećenja i ponavljane blokade kretanja u laktu zbog pomicanja i zapinjanja slobodnih tijela unutar zgloba, a za koje valja istaknuti da su izrazito bolne i neugodne za bolesnika, simptomi koji dovode bolesnika liječniku. Valja naglasiti da su kretne prosupinacije održane u punom opsegu, kao i u slučaju primarnog osteoartrisa lakta. Osim tih simptoma, u literaturi nalazimo opisane slučajeve gdje su se bolesnici prezentirali zbog pojave meke, nefluksirajuće mase tkiva u prednjem dijelu lakta, kao i slučajeve gdje je pritiskom mase slobodnih tijela došlo do kompresije ulnarnog živca u kubitalnom tunelu.⁴⁶⁻⁴⁷ Napredak u artroskopskoj kirurgiji lakta posljednjih desetak godina rezultirao je da je artroskopski zahvat danas metoda izbora za liječenje SIC-a lakta što potvrđuju rezultati istraživanja Muellera i sur.,²⁶ kao i Fluryja i suradnika.⁴⁵

Kuk

Prema rezultatima većih serija bolesnika sa SIC-om (tablica 1.) kuk je treća lokalizacija po učestalosti i osnovna značajka SIC-a kuka jest da se u pravilu dijagnosticira tek u uznapređovalom stadiju, a tada već mogu nastati i sekundarne degenerativne promjene u zglobu kuka praćene pojavom ekstenzivnih erozija kosti. Osnovni simptomi su tupi bol uz osjet preskakanja ili zapinjanja unutar zgloba, dok se ograničenje pokretljivosti zgloba kuka postupno pojavljuje i nije značajno.^{6, 48, 49} U literaturi nalazimo i opise slučajeva u kojima je uznapređivalo SIC kuka doveo do pojave patološkog prijeloma kosti te subluksacije zgloba, a opisan je i slučaj gdje je došlo do formiranja velikih intrapelvičnih masa kao posljedice širenja SIC-a i izvan zgloba.^{49, 50} U ranoj etapi SIC-a ne vide se sjene slobodnih zglobnih tijela, pa se tada na standardnim rendgenskim snimkama nalazi samo proširenje dna acetabularne udubine uz proširenje zglobnog prostora. Slobodna se zglobna tijela obično nalaze jukstaaortikularno i vide se na rendgenskim snimkama tek u kasnijim etapama kada kalcificiraju i/ili osificiraju, a tada se često (u više od 50% slučajeva) na snimkama nalaze i znakovi erozivnih promjena.^{6, 48, 49} Kompjutorizirana tomografija (CT) ima znatno veći kapacitet za točnu procjenu SIC-a kuka od standardnih rendgenskih snimaka, ali je ipak magnetska rezonancija (MR) najsenzitivnija metoda za dijagnosticiranje SIC-a kuka, što je i potvrdilo istraživanje Kima i sur.⁵¹

Kirurško je liječenje osnova liječenja SIC-a kuka jer se odstranjenjem slobodnih zglobnih tijela i sinoviektomijom preveniran razvoj ireverzibilnih degenerativnih promjena, a ako je do njih već došlo, uz te je postupke potrebna i ugradnja totalne endoproteze zgloba kuka. Artrotomija kuka uz odstranjenje slobodnih zglobnih tijela i sinoviektomiju s intraoperacijskom dislokacijom glave bedrene kosti iz acetabuluma ili bez nje dugo vremena bila je metodom izbora. Postel i sur.⁵² su tom metodom liječili 23 bolesnika i izvijestili da su bolji rezultati dobiveni kada je činjena dislokacija, dočim su Lim i sur.⁴⁹ izvijestili o povećanom broju kirurških komplikacija kada je intraoperacijski činjena dislokacija glave bedrene kosti te o dobrom i odličnom rezultatu u 18 od 21 bolesnika koje su pratili prosječno 4,4 godine nakon kirurškog zahvata. No, posljednjih se godina, kao i kod drugih lokalizacija SIC-a, artroskopski zahvat nameće kao metoda izbora. Naravno da treba istaknuti da je artroskopija kuka tehnički vrlo zahtjevan zahvat s mogućim komplikacijama, i to od neurovaskularnih oštećenja pa do iatrogenih ozljeda zglobne hrskavice ili labruma, a prema istraživanjima postotak komplikacija kreće se između 1,3 i 6,4%.⁵³ Boyer i Dorfman⁴⁸ izvijestili su o skupini od čak 111 bolesnika kod kojih su između 1985. i 2000. godine učinili artroskopiju kuka zbog SIC-a i koje su pratili prosječno 78,6 mjeseci nakon zahvata. Tijekom praćenja 42 bolesnika (37,8%) od tih 111 bolesnika bila su ponovno operirana, i to otvorenim metodom, a u 19 (17,1%) učinjena je i zamjena zgloba kuka totalnom endoprotezom. Artroskopski zahvat bio je dovoljan kod preostalih 69 bolesnika (62,2%) uz napomenu da je kod 18 bolesnika artroskopski zahvat bio ponovljen tijekom praćenja, i to prosječno tri godine nakon primarnog zahvata te da je dobar i odličan ishod operacije (liječenja) postignut u 63 bolesnika (91,3%).

Koljeno

Koljeno je najčešća lokalizacija, a opisane su zaista raznolike lokalizacije SIC-a kako zglobu tako i izvan. Tako je primjerice opisan slučaj u kojem su zahvaćena sva četiri odjeljka (kompartimenta) zgloba (patelofemoralni, medijalni i lateralni tibiofemoralni te proksimalni tibiofibularni zglob),⁵⁴ dok je s druge strane opisan i slučaj u kojem je SIC bio lokaliziran samo sa stražnje strane stražnjega križnog ligamenta.⁵⁵ Od izvanzglobnih lokalizacija oko koljena opisan je i slučaj razvoja SIC-a u prepatelarnoj burzi.⁵⁶ No, ipak je najčešći slučaj kad je koljeno puno slobodnih zglobnih tijela koja se u pravilu nalaze u suprapatelarnom recesu i straga u medijalnom i lateralnom odjeljku, pa sam početak artroskopije daje dojam ulaska u pravu snježnu oluju (engl. snow storm knee).⁵⁷ Artroskopija koljena se još od 80-ih godina prošlog stoljeća nametnula kao metoda izbora za liječenje SIC-a koljenskog zgloba. Izuzetak je samo slučaj kad dolazi do spajanja ili sraščivanja velikog broja slobodnih tijela koja tada stvaraju golemu nakupinu, konglomerat (engl. giant synovial chondromatosis) koji može biti promjera i do 20-ak centimetara i tada je u svakom slučaju potrebna artrotomija koljena, katkad i iz više pristupa.³⁰⁻³² Naime, još su Murphy i sur.¹⁴ izvijestili o pojavi kontrakture koljena nakon otvorene sinoviektomije u čak 43% operiranih bolesnika. S druge strane Coolican i Dandy,⁵⁸ kao ni Ogilvie-Harris i Saleh,³⁵ nisu izvijestili o pojavi kontrakture koljena nakon artroskopske sinoviektomije i vađenja slobodnih tijela u 18, odnosno 13 operiranih bolesnika sa SIC-om koljena. U prilog artroskopskom zahvatu govori i malen postotak ponovne pojave SIC-a, kao i mogućnost reoperacije artroskopijom, nakon inicijalnog artroskopskog zahvata. Tako su primjerice Dorfmann i sur.³⁴ izvijestili o

ponovnom pojavljivanju SIC-a u 4 od 32 (12,5%) operirana bolesnika, Coolican i Dandy⁵⁸ u 4 od 18 (22,2%), a Ogilvie-Harris i Saleh³⁵ u 3 od 13 (23,1%). Ti su postoci u skladu s objavljenim postocima ponovnog pojavljivanja SIC-a nakon artrotomije i otvorene sinoviektomije, a koji iznose između 3 i 23%.

Gležanj

Najveću seriju bolesnika operiranih zbog SIC-a gležnja objavili su Galat i sur.⁵⁹ 2008. godine, a valja istaknuti da je svih osam bolesnika bilo operirano u istoj ustanovi u razdoblju od 1970. do 2006. godine. U čak tri je bolesnika učinjena potkoljenična amputacija jer je u dvoje došlo do maligne transformacije u hondrosarkom niskog stupnja malignosti, dok je u jednog bolesnika amputacija načinjena zbog brojnih recidiva. Preostalih je pet bolesnika nakon artrotomije te odstranjenja slobodnih zglobnih tijela i sinoviektomije bilo bez tegoba tijekom praćenja. S druge strane, radovi objavljeni posljednjih godina uglavnom su prikazi slučajeva artroskopski liječenih slučajeva SIC-a gležnja, a svi oni ističu prednosti artroskopskog zahvata.^{44,60} Među tim prednostima valja naglasiti znatno bržu rehabilitaciju i time brži povratak svakodnevnim aktivnostima, manji morbiditet, kao i nepotrebnost poslijeoperacijske imobilizacije. Budući da su slobodna zglobnja tijela u bolesnika sa SIC-om najčešće smještena u prednjem dijelu gležnja, a samo izuzetno u stražnjem, prije samog zahvata valja odlučiti koji će se način artroskopije gležnja primijeniti, tj. hoće li se pokušati izvaditi sva slobodna zglobnja tijela artroskopirajući gležanj sprijeda s time da se ona tijela smještena straga izvade rabeći posterolateralni ulaz ili će se pak artroskopirati prvo straga u položaju bolesnika na trbuhu, a potom u istom aktu i sprijeda.

LITERATURA

- Crotty JM, Monu JU, Pope TL, Jr. Synovial osteochondromatosis. *Radiol Clin North Am* 1996;34(2):327-42.
- Kamineni S, O'Driscoll SW, Morrey BF. Synovial osteochondromatosis of the elbow. *J Bone Joint Surg Br* 2002;84(7):961-6.
- Murphey MD, Vidal JA, Fanburg-Smith JC, Gajewski DA. Imaging of synovial chondromatosis with radiologic-pathologic correlation. *Radiographics* 2007;27(5):1465-88.
- Adelani MA, Wupperman RM, Holt GE. Benign synovial disorders. *J Am Acad Orthop Surg* 2008;16(5):268-75.
- Bernd L, Graf J, Erler M, Niethard FU. [Joint chondromatosis. Results in 40 surgically and conservatively treated patients]. *Unfallchirurg* 1990;93(12):570-2.
- Knoeller SM. Synovial osteochondromatosis of the hip joint. Etiology, diagnostic investigation and therapy. *Acta Orthop Belg* 2001;67(3):201-10.
- Wagner S, Bennek J, Grafe G i sur. Chondromatosis of the ankle joint (Reichel syndrome). *Pediatr Surg Int* 1999;15(5-6):437-9.
- Buddingh EP, Krallman P, Neff JR, Nelson M, Liu J, Bridge JA. Chromosome 6 abnormalities are recurrent in synovial chondromatosis. *Cancer Genet Cytogenet* 2003;140(1):18-22.
- Robinson D, Hasharoni A, Evron Z, Segal M, Nevo Z. Synovial chondromatosis: the possible role of FGF 9 and FGF receptor 3 in its pathology. *Int J Exp Pathol* 2000;81(3):183-9.
- O'Connell JX. Pathology of the synovium. *Am J Clin Pathol* 2000;114(5):773-84.
- Vrdoljak J, Irha E. Synovial osteochondromatosis of the sternoclavicular joint. *Pediatr Radiol* 2000;30(3):181-3.
- Davis RI, Hamilton A, Biggart JD. Primary synovial chondromatosis: a clinicopathologic review and assessment of malignant potential. *Hum Pathol* 1998;29(7):683-8.
- Mussey RD, Jr., Henderson MS. Osteochondromatosis. *J Bone Joint Surg Am* 1949;31A(3):619-27.
- Murphy F, Dahlin DC, Sullivan RC. Articular synovial chondromatosis. *J Bone Joint Surg Am* 1962;44(1):77-86.
- Jeffreys TE. Synovial chondromatosis. *J Bone Joint Surg Br* 1967;49(3):530-4.
- Christensen JH, Poulsen JO. Synovial chondromatosis. *Acta Orthop Scand* 1975;46(6):919-25.
- Milgram JW. Synovial osteochondromatosis: a histopathological study of thirty cases. *J Bone Joint Surg Am* 1977;59(6):792-801.
- Imhoff A, Schreiber A. Synovial chondromatosis. *Orthopäde* 1988;17(2):233-44.
- Maurice H, Crone M, Watt I. Synovial chondromatosis. *J Bone Joint Surg Br* 1988;70(5):807-11.
- Shpitzer T, Ganel A, Engelberg S. Surgery for synovial chondromatosis. 26 cases followed up for 6 years. *Acta Orthop Scand* 1990;61(6):567-9.
- Kramer J, Recht M, Deely DM i sur. MR appearance of idiopathic synovial osteochondromatosis. *J Comput Assist Tomogr* 1993;17(5):772-6.
- Wittkop B, Davies AM, Mangham DC. Primary synovial chondromatosis and synovial chondrosarcoma: a pictorial review. *Eur Radiol* 2002;12(8):2112-9.
- McKenzie G, Raby N, Ritchie D. A pictorial review of primary synovial osteochondromatosis. *Eur Radiol* 2008.
- Fetsch JF, Vinh TN, Remotti F, Walker EA, Murphey MD, Sweet DE. Tenosynovial (extraarticular) chondromatosis: an analysis of 37 cases of an underrecognized clinicopathologic entity with a strong predilection for the hands and feet and a high local recurrence rate. *Am J Surg Pathol* 2003;27(9):1260-8.
- Hocking R, Negrine J. Primary synovial chondromatosis of the subtalar joint affecting two brothers. *Foot Ankle Int* 2003;24(11):865-7.
- Mueller T, Barthel T, Cramer A, Werner A, Gohlke F. Primary synovial chondromatosis of the elbow. *J Shoulder Elbow Surg* 2000;9(4):319-22.
- Steinberg GG, Desai SS, Malhotra R, Hickler R. Familial synovial chondromatosis: brief report. *J Bone Joint Surg Br* 1989;71(1):144-5.
- Villacin AB, Brigham LN, Bullough PG. Primary and secondary synovial chondrometaplasia: histopathologic and clinicoradiologic differences. *Hum Pathol* 1979;10(4):439-51.
- Ryan RS, Harris AC, O'Connell JX, Munk PL. Synovial osteochondromatosis: the spectrum of imaging findings. *Australas Radiol* 2005;49(2):95-100.
- Goel A, Cullen C, Paul AS, Freemont AJ. Multiple giant synovial chondromatosis of the knee. *Knee* 2001;8(3):243-5.
- Edeiken J, Edeiken BS, Ayala AG, Raymond AK, Murray JA, Guo SQ. Giant solitary synovial chondromatosis. *Skeletal Radiol* 1994;23(1):23-9.
- Dogan A, Harman M, Uslu M, Bayram I, Akpinar F. Rocky form giant synovial chondromatosis: a case report. *Knee Surg Sports Traumatol Arthrosc* 2006;14(5):465-8.
- Roulot E, Le Viet D. Primary synovial osteochondromatosis of the hand and wrist. Report of a series of 21 cases and literature review. *Rev Rhum Engl Ed* 1999;66(5):256-66.
- Dorfmann H, De Bie B, Bonvarlet JP, Boyer T. Arthroscopic treatment of synovial chondromatosis of the knee. *Arthroscopy* 1989;5(1):48-51.
- Ogilvie-Harris DJ, Saleh K. Generalized synovial chondromatosis of the knee: a comparison of removal of the loose bodies alone with arthroscopic synovectomy. *Arthroscopy* 1994;10(2):166-70.
- Sah AP, Geller DS, Mankin HJ i sur. Malignant transformation of synovial chondromatosis of the shoulder to chondrosarcoma. A case report. *J Bone Joint Surg Am* 2007;89(6):1321-8.
- Hallam P, Ashwood N, Cobb J, Fazal A, Heatley W. Malignant transformation in synovial chondromatosis of the knee? *Knee* 2001;8(3):239-42.
- Bertoni F, Unni KK, Beabout JW, Sim FH. Chondrosarcomas of the synovium. *Cancer* 1991;67(1):155-62.
- Lunn JV, Castellanos-Rosas J, Walch G. Arthroscopic synovectomy, removal of loose bodies and selective biceps tenodesis for synovial chondromatosis of the shoulder. *J Bone Joint Surg Br* 2007;89(10):1329-35.
- Chillemi C, Marinelli M, de Cupis V. Primary synovial chondromatosis of the shoulder: clinical, arthroscopic and histopathological aspects. *Knee Surg Sports Traumatol Arthrosc* 2005;13(6):483-8.
- Tokis AV, Andrikoula SI, Chouliaras VT, Vasilidis HS, Georgoulis AD. Diagnosis and arthroscopic treatment of primary synovial chondromatosis of the shoulder. *Arthroscopy* 2007;23(9):1023 e1-5.
- Urbach D, McGuigan FX, John M, Neumann W, Ender SA. Long-term results after arthroscopic treatment of synovial chondromatosis of the shoulder. *Arthroscopy* 2008;24(3):318-23.
- Fowble VA, Levy HJ. Arthroscopic treatment for synovial chondromatosis of the shoulder. *Arthroscopy* 2003;19(1):E2.
- Kural C, Akyildiz MF, Erturk H, Bayraktar K. [Synovial chondromatosis of the ankle joint and elbow in two cases]. *Acta Orthop Traumatol Turc* 2005;39(5):441-4.
- Flury MP, Goldhahn J, Drerup S, Simmen BR. Arthroscopic and open options for surgical treatment of chondromatosis of the elbow. *Arthroscopy* 2008;24(5):520-5.
- De Smet L. Synovial chondromatosis of the elbow presenting as a soft tissue tumour. *Clin Rheumatol* 2002;21(5):403-4.
- Ruth RM, Groves RJ. Synovial osteochondromatosis of the elbow presenting with ulnar nerve neuropathy. *Am J Orthop* 1996;25(12):843-4.
- Boyer T, Dorfmann H. Arthroscopy in primary synovial chondromatosis of the hip: description and outcome of treatment. *J Bone Joint Surg Br* 2008;90(3):314-8.