

Skolioze i adolescencija

Scoliosis and Adolescence

Darko Antičević

Klinika za ortopediju Medicinskog fakulteta Sveučilišta u Zagrebu

KBC Zagreb

10000 Zagreb, Šalata 6

Sažetak Idiopatska adolescentna skolioza (AIS) trodimenzionalno je postranično iskrivljenje kralježnice i razmjerno česta pojava u adolescentnoj dobi koju valja razlikovati od skoliozičnoga "lošeg" držanja. Tehnika kliničkog pregleda bolesnika i mogućnosti slikovnog prikaza deformacije opisane su u tekstu. Zbog progresivne i kompleksne naravi bolesti te nepoznatog uzroka liječenje AIS nije uvijek uspješno i uzrok je prijepora. Mogućnost progresivnosti bolesti u pojedinog bolesnika teško je utvrditi. Mnoga se pitanja vežu za potrebu i opravdanost probira na skoliozu ("screening") u populaciji adolescenata. Konzervativno liječenje AIS danas izaziva mnoge dileme. Iako su razvijene vrlo sofisticirane i uspješne tehnike kirurškog liječenja, smatra se da operacijski postupak u većine bolesnika samo zbog medicinskih razloga nije opravdan. Naime, operacija bitno ne mijenja kvalitetu i eventualni morbiditet u bolesnikovoj kasnijoj dobi. U tekstu su navedena pitanja potanko razrađena s posebnim naglaskom na tranzicijsko, tj. adolescentno doba.

Gljučne riječi: adolescentna idiopatska skolioza, liječenje, adolescencija

Summary Adolescent idiopathic scoliosis (AIS) is a three-dimensional lateral curvature of the spine and it is quite often in adolescence. Scoliosis should be differentiated from a bad scoliotic posture. This article describes the technique of clinical examination and imaging possibilities. Due to the progressive and complex nature of the disease and its unknown cause, the treatment of AIS is not always successful and it gives rise to controversies. Possibility of the progression of the disease in individual patients is difficult to establish. There is a number of issues related to the necessity and justifiability of screening in adolescents. The conservative treatment of AIS is nowadays the cause of many dilemmas. Although very sophisticated and practical surgical techniques have been developed, in most patients surgery is not justified on the basis of medical indications only. The surgery does not substantially change the quality and any morbidity in later life. The article discusses these issues in detail, placing a special emphasis on transitional, i.e. adolescent period.

Key words: adolescent idiopathic scoliosis, treatment, adolescence

Idiopatska skolioza jedna je od najvažnijih, a vjerojatno i najčešća ortopedska deformacija u djece koju, gotovo svakodnevno, mogu vidjeti liječnici školske medicine, pedijatri i specijalisti obiteljske medicine u svojim ambulantomama (1). Adolescencija je razdoblje života koje označava promjena ili tranzicija iz razdoblja djetinjstva u razdoblje odrasle dobi i kada je posebno izražena osjetljivost za fizički izgled tijela. Zbog značajne mogućnosti progresije u doba adolescentnog zamaha rasta skolioza je za oboljelu osobu i njezinu obitelj važan problem (2, 3). Tim bolesnicima nužno je posvetiti pozornost jer je liječenje produženo i katkad vrlo složeno, a može uključiti i veći kirurški postupak. Kada se bolest dijagnosticira nakon desete godine života, puni naziv za ovu bolest je adolescentna idiopatska skolioza (AIS).

Bitno je razlikovati AIS od takozvanih "loših držanja", koja su vrlo česta u adolescenciji zbog brzih i nerazmjernih promjena u procesu naglog rasta tijela. Termin "loše držanje" vrlo je neprecizan i ništa ne određuje jer ne precizira radi li se o skoliozičnom, lordotičnom ili kifotičnom "lošem drža-

nju". Uz to, držanje tijela koje promatrač subjektivno naziva lošim može se voljnom aktivnošću adolescenta promijeniti. Naime, radi se o malpoziciji kojoj nedostaje treća – rotacijska – dimenzija koja određuje strukturalnu deformaciju.

U ovom radu bit će istaknute suvremene spoznaje o defniciji i prevalenciji te o patogenezi i progresivnosti AIS. Uz osnove kliničkog pregleda i slikovnog prikaza AIS bit će prikazane mogućnosti probira te konzervativnog i kirurškog liječenja. Na koncu, bit će riječi o ishodima liječenja i psihološkim aspektima ove bolesti.

Definicija i prevalencija

Prema defniciji Društva za istraživanje skolioza (Scoliosis Research Society – SRS) adolescentna idiopatska skolioza strukturalna je postranična (lateralna) iskrivljenost kralježnice, koja se može pojaviti u inače zdrave osobe u dobi od 10 godina do koštane zrelosti i koja iznosi više od 10

stupnjeva po Cobbu mjereno na rendgenskoj slici učinjenoj u stojećem stavu. Bitna odrednica strukturalne skolioze je rotacijska komponenta iskrivljenosti, tj. treća dimenzija deformacije koja se ne može voljno ispraviti (2).

Prevalencija strukturalne skolioze ovisi o veličini deformacije u stupnjevima. Naime, skolioza od 11 do 20 stupnjeva može se naći u 2 do 3% opće populacije. Skolioza od 21 do 30 stupnjeva znatno je rjeđa i nalazi se u 0,5% populacije, a još rjeđe se nalazi skolioza od 31 do 40 stupnjeva – samo u 0,2% populacije. U jedne osobe na 1.000 nađe se skolioza veća od 40 stupnjeva (2, 3).

Patogeneza i progresivnost

Patogeneza AIS je nepoznata i zato je dodan pridjev – idiopatska. Mnoga su istraživanja analizirala brojne moguće uzročne faktore, a najčešći problem bio je što je ostalo otvoreno pitanje – je li ispitivana udružena pojava bila uzrok skolioze ili njezina posljedica ili pak slučajna koincidencija. Do danas su proučavani činitelji, primjerice: hormon rasta, vestibulo-proprioceptivna funkcija, kalmodulin te promjene u vezivnom tkivu (4, 5). Nijedan od tih činitelja nije potvrđen u obliku jedinstvene teorije o nastanku AIS. Danas prevladava mišljenje da je uzrok AIS multifaktorski, tj. da je uzrok udruženo djelovanje faktora nasljeđa i faktora okoline najviše biomehanički vezanih na jedinstveni vertikalni položaj kralježnice u čovjeka (4, 6, 7). Napose, valja istaknuti da je obiteljska anamneza pozitivna u gotovo 30% bolesnika s AIS. Neka istraživanja upućuju da je prekomjerni rast kralježnice u adolescenciji ključni činitelj u patogenezi AIS (8-10).

Progresija AIS je vjerojatnija u osoba ženskog spola, zatim što je osoba mlađe kronološke i koštane dobi i kada je skolioza većeg stupnja. AIS većeg stupnja češća je u osoba ženskog spola, pa je u AIS do 10 stupnjeva omjer žensko : muško = 2:1, u skolioze veće od 20 stupnjeva omjer je 5:1 ili 6:1, dok je u skolioze od 30 stupnjeva omjer žensko : muško = 10:1.

Prognostički činitelji su razdoblje preostalo za rast, dob bolesnika i veličina skolioze u vrijeme dijagnoze, spol, dob u vrijeme pojave *menarhe*, lokalizacija iskrivljenja i rotacija kralježnice. Primjerice, djevojčica od 10 ili 11 godina kronološke dobi sa skoliozom od 30 stupnjeva u vrijeme dijagnoze ima vjerojatnost od 90% do 100% za značajno pogoršanje deformacije. Progresija je puno manje vjerojatna ako se radi o skoliozi manjoj od 20 stupnjeva po Cobbu i o bolesnici koja je u dobi od godinu dana poslije *menarhe*. Znak ilijakalnih apofiza po Risseru mnogi preporučuju zamijeniti znakom koštane zrelosti očitom na rendgenskoj slici šake (11) ili čak s kronološkom dobi (12). Bilo je uloženo dosta truda u području genetike sa svrhom pouzdanog predviđanja koje će se iskrivljenje pogoršavati, a koje neće. Time bi se stvorile okolnosti da se nepotrebno ne liječe bolesnici čija će kralježnica ostati razmjerno ravna. Objavljeni su podaci da je DNK testovima moguće identificirati genske biljege koji s velikom sigurnošću predviđaju mogućnost progresije AIS (13).

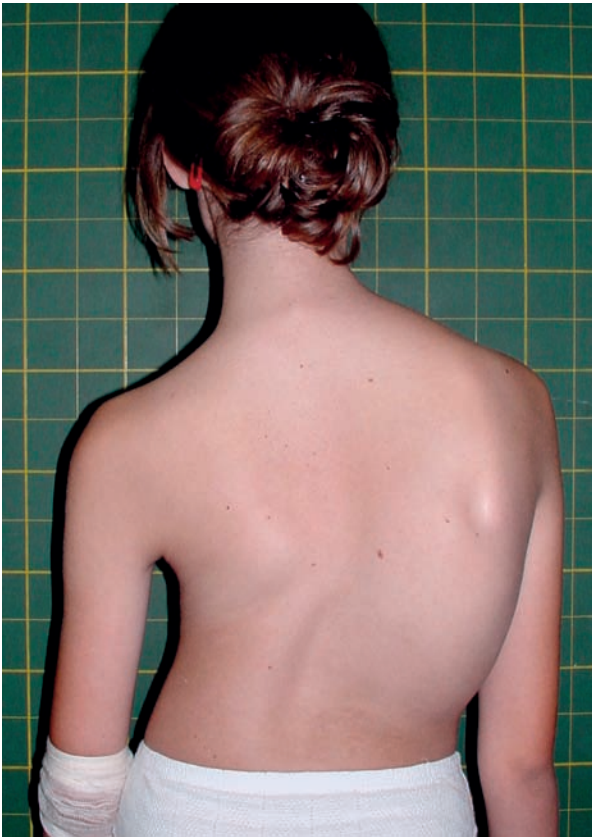Klinička slika i pregled

Klinički pregled kralježnice u adolescenta kod kojeg sumnjamo na AIS nije samo jednostavan pregled leđa, nego uključuje opći pregled bolesnika, detaljniji pregled kralježnice i leđa te neurološki pregled. Treba tražiti skrivene znakove osnovne bolesti u kojih je skolioza kralježnice samo jedan od znakova. *Opći pregled* bolesnika počinje inspekcijom tijela u stajanju bez odjeće (osim grudnjaka i gaćica) sleđa, sprijeda i u profilu. Valja zamijetiti odstupanja od normalnog držanja tijela, primjerice kifotično, lordotično i skoliotično držanje, kosi položaj zdjelice, nejednaku visinu ramena, asimetriju prostora između nadlaktice i trupa, prominenciju lopatice (slika 1). Također, valja uočiti i izmjeriti eventualnu nejednakost duljine donjih ekstremiteta jer to može biti uzrok nestrukturalne (ispravljive) skolioze. Debljina tijela može zamaskirati postojanje skolioze. Visoki rast i dugi prsti na šakama i stopalima mogu upućivati na Marfanov sindrom. Naprotiv, niski rast upućuje na različite oblike koštanih displazija (14). Neke bolesti imaju veliku učestalost skolioza – do 80% – osteogenesis imperfecta (15). Dokumentirati treba postojanje opće labavosti zglobova i ligamenata koja može upućivati na poremećaj vezivnog tkiva. Promjene na koži, primjerice kožne pjegice po tipu "café au lait" upućuju na neurofibromatozu. Potkožni lipom u sakralnoj regiji upućuje na spinu bifidu. Promjene izgleda stopala kao što su visoki svodovi stopala sa skvrčenim prstima, *pes equinovarus* ili *talus verticalis* upućuju na neuromuskularnu bolest ili spinalni disrafizam.

Detaljni pregled kralježnice valja učiniti na strukturirani način. Počinje se od pregleda vrata. Dugu kosu treba podići, a kratki izgled vrata upućuje na Klippel-Feilov sindrom. Na to upućuju i nabori vrata ili niski položaj kose ako je kosa kratka. Diferencijalnodijagnostički valja pomisliti na obostrani visoki položaj lopatice (Sprengelov deformitet) ili pak na Turnerov sindrom. Ako primijetimo znakove skolioze, pri pregledu trupa treba zabilježiti usmjerenost, tj. je li skolioza desnostrana ili lijevostrana. Devedeset posto adolescentnih idiopatskih skolioza je desnostrano. Lokalizacija skolioze je važna jer upućuje na moguću progresivnost. Što je viša lokalizacija skolioze, to je progresivnija. Također treba zabilježiti dekompenzaciju, tj. je li položaj glave postavljen okomito točno iznad sredine zdjelice – test s viskom. Kralježnica koja je dekompenzirana pokazuje kliničku sliku tijela koje "visi" na stranu (slika 1). Na koncu, valja učiniti test pretklona ili Adamsov test koji se izvodi kako je prikazano na slici 2.a i slici 2.b i 2.c. Kod testa pretklona zamjećuje se asimetrija položaja rebara. Desnostrana skolioza pokazuje viši položaj rebara na desnoj strani, što je posljedica rotacije kralježaka i rebara. Asimetrija visine rebara može se izmjeriti u centimetrima, ali za brži pregled i izmjeru često se rabi skoliometar prikazan na slici 3. U školskom probiru skoliometar smanjuje učestalost detekcije lažno pozitivnih skolioza na samo tri posto.

Neurološki pregled bitno je učiniti kod svakog pregleda kralježnice. Pregled počinje uvidom u funkciju stopala. Slabost donjih ekstremiteta može se uočiti kada se ispituje mogućnost hodanja na prstima ili na peti. Teškoće kod podizanja iz sjedećeg položaja (pozitivan Gowersov test) upuću-

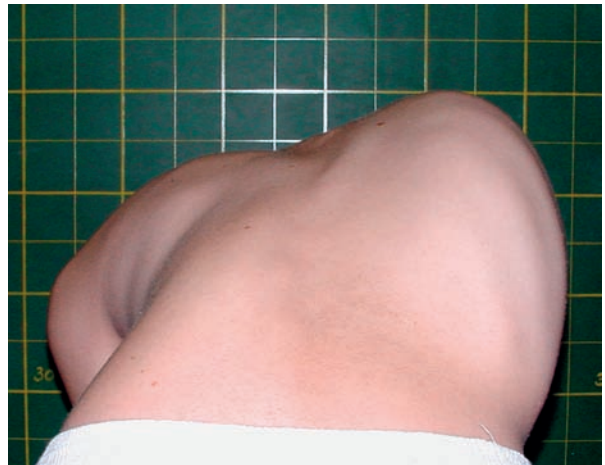ju na Duchenneovu mišićnu distrofiju. Nadalje, valja ispitati reflekse na gornjim i donjim ekstremitetima te trbušne reflekse. Patološki umbikalni refleks može biti prvi znak intraspinalnoga tumorskog procesa ili *syringa*. Valja naglasiti da je neurološki uzrok skoliotične deformacije relativno čest, ali to nisu idiopatske skolioze. Promjene izgleda stopala (kavus deformacija stopala) često su prvi znak neurološke etiologije skolioze u adolescenta.



Slika 1. Fotografija leđa i trupa u djevojčice od 14 godina koja pokazuje značajnu neravnotežu ramenog obruča u odnosu na zdjelicu.

Slikovni prikaz skolioze

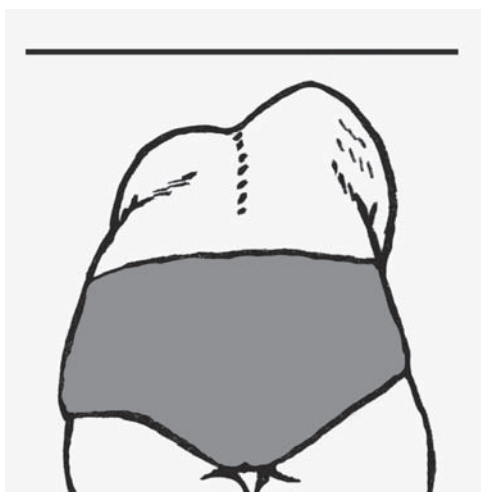
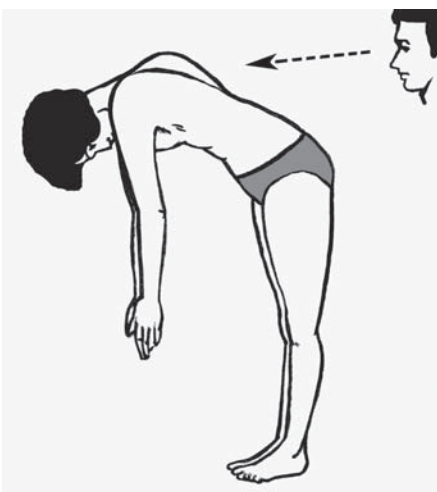
Kada se kliničkim pregledom postavi opravdana i utemeljena sumnja da se radi o strukturalnoj skoliozi, potrebno je potvrditi dijagnozu postero-anteriornom (P-A) rendgenskom slikom u stojećem stavu od regije vrata do zdjelice (slika 4). P-A rendgenska slika radi se zbog manje izloženosti štit-



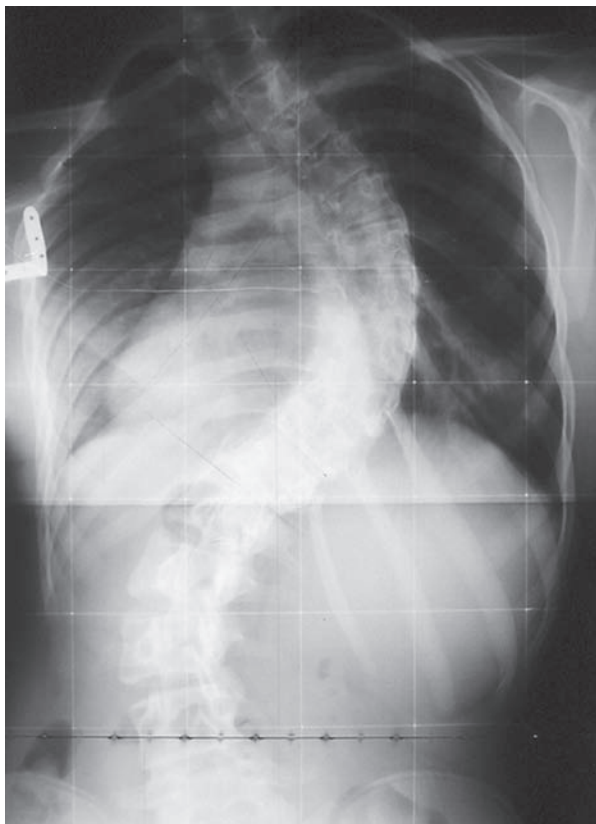
Slika 2.c. Prijeoperacijski izgled rebrene grbe vidljiv kod testa pretklona. Poslijeoperacijski izgled prikazan na slici 7.b.



Slika 3. Fotografija skoliometra koji je vrlo koristan u brzom probiru adolescentnih idiopatskih skolioza. Skoliometar prikazuje skoliozu u stupnjevima.



Slika 2.a,b. Crtež prikazuje tehniku izvođenja testa pretklona po Adamsu. Vidljiva je rebrena (postranična, tj. lateralna) grba.



Slika 4. Vidi se desnostrana torakalna i lijevostrana lumbalna skolioza. Klinički izgled bolesnice prikazan je na slici 1.

ne žlijezde i prsa zračenju. Prva rendgenska slika obično se učini bez zaštite gonada da se ne bi "sakrile" eventualne koštane anomalije. Sve kasnije rendgenske slike rade se sa zaštitom. Dodatnu profilnu sliku kralježnice potrebno je učiniti kada se sumnja na postojanje udružene sagitalne promjene izgleda kralježnice (kifoze ili lordoze) ili kada u anamnezi ima podataka o boli u kralježnici. Na P-A rendgenskoj slici veličina skolioze u stupnjevima mjeri se metodom po Cobbu. To je u pravilu zadatak za specijalista radiologa ili ortopeda. Ako ortoped razmatra mogućnost kirurškog liječenja skolioze (ovisno o dobi bolesnika i težini iskrivljenja), potrebno je učiniti rendgenske slike za procjenu fleksibilnosti kralježnice – to su tzv. rendgenske slike pod trakcijom ili pak slike u položaju maksimalnoga postrojanog nagiba kralježnice ("lateral bending films"). Dodatna slikovna obrada cijele kralježnice potrebna je primjenom magnetske rezonancije (MR) ako postoje neurološki znakovi, promjene – kavus izgled stopala, bol u leđima ili je torakalna kralježnica iskrivljena s konveksitetom atipičnoga lijevostranog usmjerenja. Scintigrafija kralježnice je indicirana ako bolesnik ima i skoliozu i bol (opravdana je sumnja na tumor, tj. osteoid-osteom ili osteoblastom kralježnice) ili ako postoji sumnja na spondilolizu ili pak infekciju kralježnice.

Probir AIS

Prije poduzimanja probira (screening) bilo koje bolesti nužno je dobro poznavati i razumjeti prirodni tijek bolesti. Isto tako, nužno je znati rizike za zdravlje pojedinca i zajednice u bolesti za koju želimo provesti probir. Uz to važni su i planirani troškovi takvog probira. Uvid u medicinsku literaturu, u ovom trenutku, ne daje dovoljno znanstveno utemeljenih informacija koje bi poduprle ili osporile opravdanost provođenja nacionalno organiziranog probira za AIS (16-18). Međutim, na razini liječnika školske medicine ili obiteljskog liječnika valja znati da se preporučuje učiniti jednostavan klinički pregled: Adamsovim testom pretklona barem jednom na godinu u svih 10-godišnjih djevojčica te ponoviti test u njihovoj 12. godini. Za dječake to vrijedi u 13. i 14. godini. Kod provođenja probira opravdano se očekuje da se eventualno novootkrivena bolest u pojedinca može učinkovito liječiti ili spriječiti pogoršanje koje bi moglo dovesti i do kirurškog liječenja. Nažalost, literatura o uspješnosti liječenja AIS ortozama – steznicima danas je vrlo kontradiktorna. O tome više u sljedećem odjeljku o liječenju AIS.

Liječenje

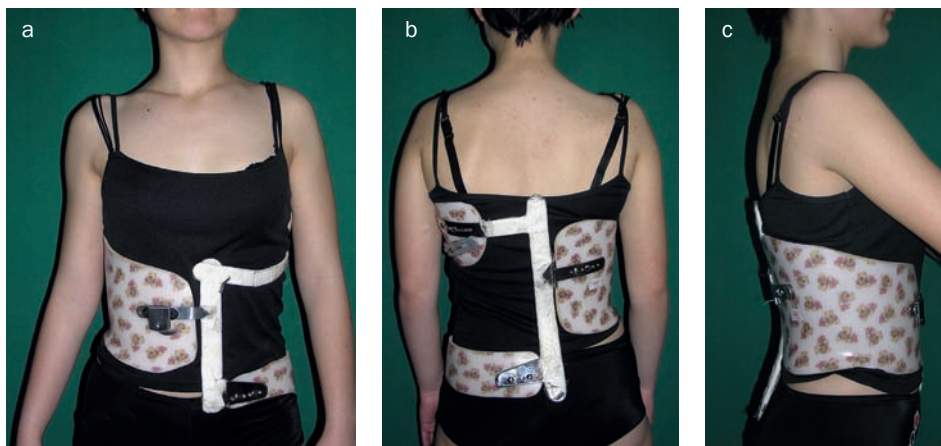
Mogućnosti liječenja su: 1. opservacija, 2. steznici; 3. kirurška korekcija.

Opservacija

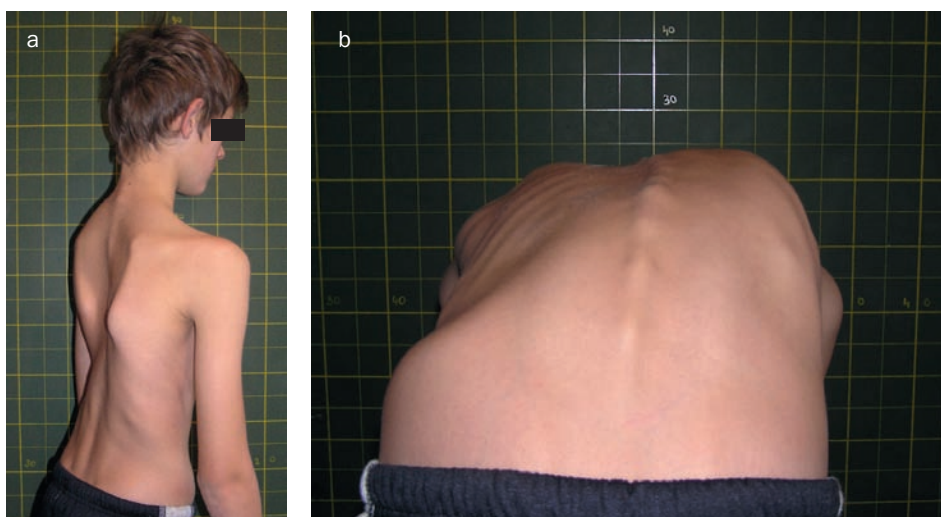
U djece sa skoliozom od 10 i više stupnjeva mjereno po Cobbu i koja koštano nisu zrela (razdoblje rasta kralježnice nije završeno) postupa se po načelu pažljivog praćenja ili opservacije. Preporučuju se redovite kontrole svakih šest mjeseci testom pretklona po Adamsu uz uporabu skoliometra ili sličnog instrumenta kojim se mjeri eventualno pogoršanje rebrene grbe.

Steznici

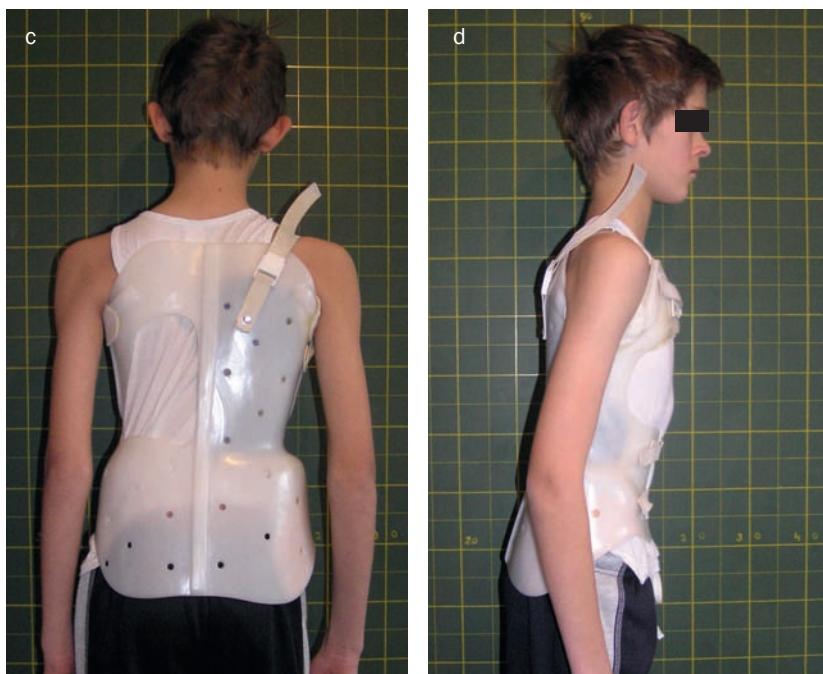
U težim slučajevima, kada postoji dokazana progresija skolioze za 6 ili više stupnjeva po Cobbu, ili kada je dijagnoza prvi put postavljena u adolescenta sa skoliozom od 25 do 40 stupnjeva po Cobbu, indicirano je liječenje ortozom – steznikom (19-22) (slika 5.a, b, c). Cilj liječenja steznikom je spriječiti pogoršanje veličine skolioze i izbjeći kirurški postupak (20). Dugotrajni učinici liječenja steznicima, tj. različitim ortozama koje se zajedničkim imenom nazivaju i TLSO (torako-lumbo-sakralna ortoza) predmet su značajnih kontroverza. Naime, postoje brojni i energični zagovornici liječenja umjerenih AIS fizikalnom terapijom i ortozama (20, 23-25). Nasuprot tomu, postoje i brojni protivnici tog pristupa, koji tvrde da trajni učinci ortoza i fizikalne terapije nikada na pravi znanstveni način nisu bili dokazani te da se ti učinci bitno ne razlikuju od prirodnog tijeka umjerenog izraženih AIS (16, 26). Faktori koji utječu na rezultate liječenja ortozama mnogobrojni su i uključuju liječnika ortopeda koji mora valjano i redovito kontrolirati bolesnika, ortotičara koji mora kvalitetno izraditi steznik, bolesnika koji mora



Slika 5.a,b,c. Fotografija bolesnice od 12 godina sa steznikom (aktivna polivalvularna ortoza – Lyonski steznik). Prikaz bolesnice sa steznikom sprijeda (a), straga (b) i postranično (c). Ortoze “aktivno” djeluju po načelu triju točaka.



Slika 6.a,b. Fotografija dječaka u stojećem stavu s lordoskoliozom i kod testa preklona

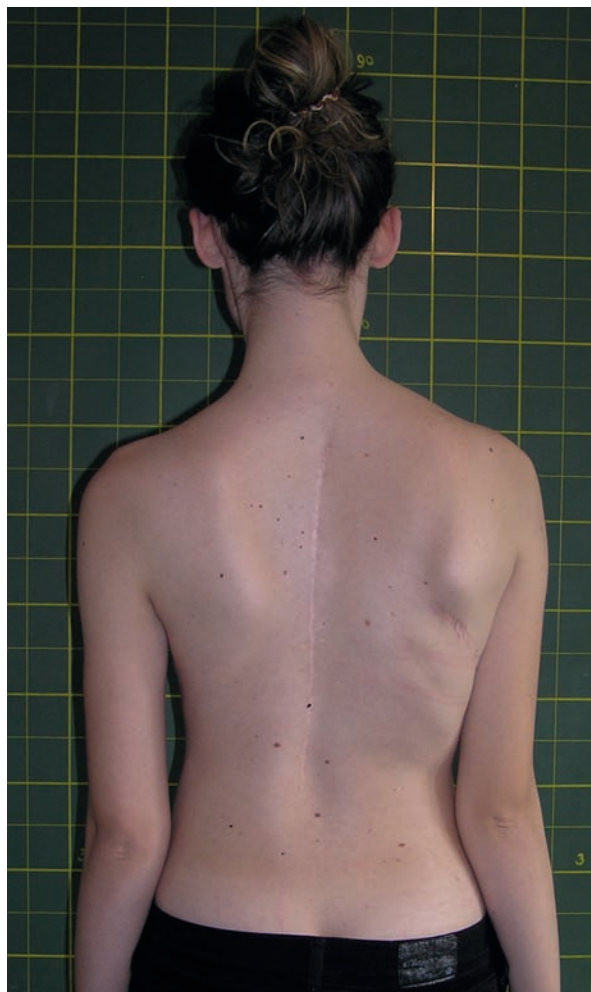

Slika 6.c,d. Fotografija dječaka u plastičnom stezniku, koji je načinjen tako da ima kifozirajuće djelovanje.

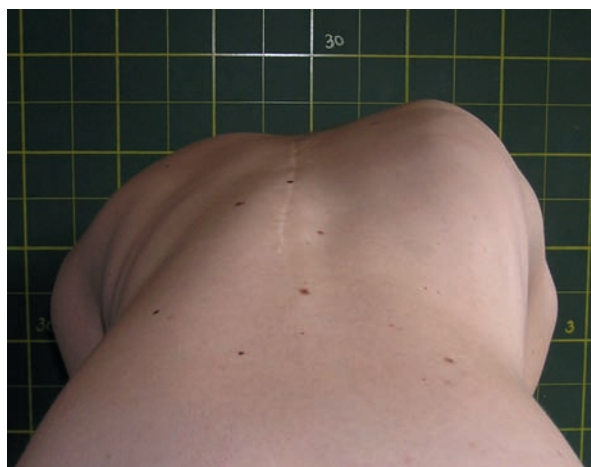redovito nositi steznik te roditelje i obitelj koja mora biti potpora bolesniku u višegodišnjem liječenju steznikom (slika 6.a, b, c, d). S obzirom na brojne faktore i višeslojnost njihovih međusobnih utjecaja razumljivo je da su objavljeni rezultati liječenja ortozama kontradiktorni (20). Metaanaliza djelotvornosti ortoza u liječenju AIS pokazala je da se redovitim nošenjem steznika može djelotvorno zaustaviti progresija skolioze (27). Jedan od najvažnijih faktora koji utječu na učinkovitost liječenja ortozom jest redovito nošenje ortoze, a to je nerijetko teško točno utvrditi u konkretnog bolesnika. Da bi se prevladali ovi prijevori o opravdanosti liječenja AIS ortozama, trenutačno je u SAD-u u tijeku velika prospektivna multicentrična randomizirana studija koju podupire i novčano NIH (*National Institute for Health*) o učinkovitosti steznika (BrAIST – *Bracing Adolescent Idiopathic Scoliosis Treatment*). Valja napomenuti da postojanje umjereno izražene AIS i liječenje ortozom ne isključuje bavljenje sportom (28).

Kirurška korekcija

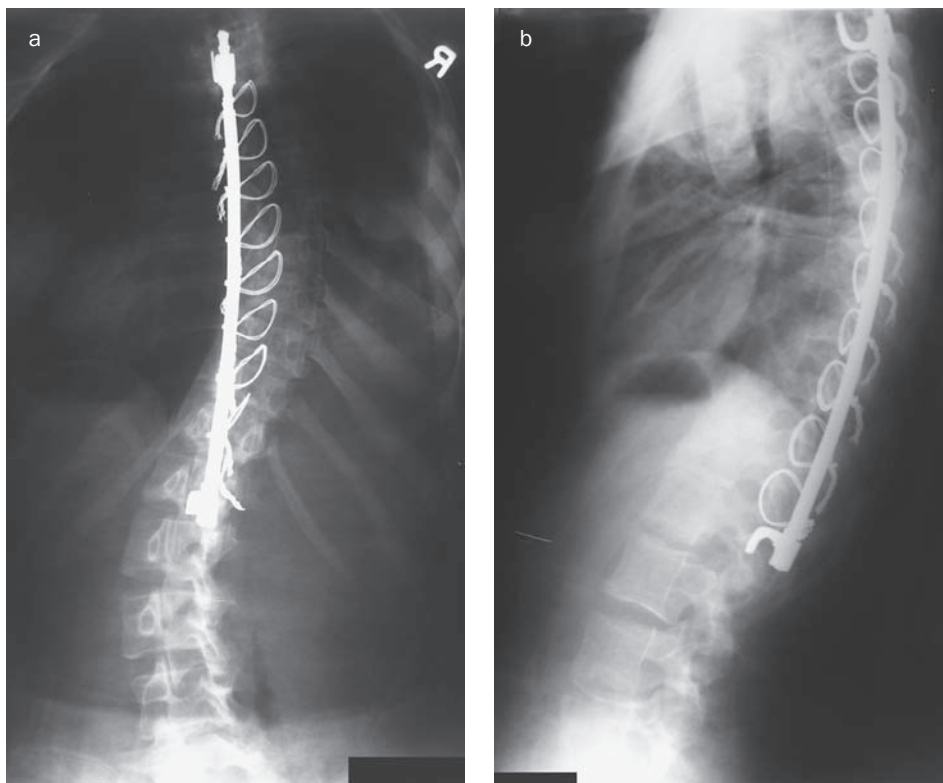
Danas prevladava mišljenje da kirurško liječenje AIS nije opravdano na temelju medicinske indikacije. Naime, osim u slučaju izrazito velike i progresivne skolioze, kirurško liječenje neće smanjiti morbiditet niti poboljšati kvalitetu života adolescentnog bolesnika kada bude u odrasloj dobi (29). Nakon što se postavi indikacija za kirurško liječenje na temelju veličine deformacije – više od 45 stupnjeva po Cobbu – i neprihvatljivosti deformacije za bolesnika i njegovu obitelj, ortoped mora potanko objasniti moguće rizike kirurškog liječenja koji su u iskusnim rukama razmjerno maleni – 2–3%, ali ipak postoje i katkad se događaju (30–32). Ortopedi rabe niz postupaka za kirurško liječenje AIS: preoperacijsku skeletalnu “halo” trakciju; prednje opuštanje (“release”) – katkad uz torakoskopski pristup; korekciju i spondilodezu stražnjim pristupom; prednjim pristupom i kombinacije navedenih postupaka. Nadalje, u svrhu fiksacije spondilodeze rabe se različiti implantati: od šipke po Harringtonu do hibridnog sustava kombinacije pedikularnih vijaka i multiplih fiksacija kukicama i šipkama (33–46) (slika 7.a, b, slika 8.a, b i slika 9.a, b, c, d). U novije vrijeme pojavilo se više istraživanja koja su proučavala postupke modulacije rasta kralježaka rabeći minimalno invazivne tehnike torakoskopske kirurgije i neke od sljedećih implantata: 1) Nitinol klamfice; 2) koštana sidra sa sponama (tether); 3) segmentalne pločice s vijcima. Ti postupci imaju svrhu stabilizacije ili poboljšanja iskrivljenja te sprječavanje artrodeze kralježnice i očuvanja mobilnosti – to je kirurgija bez spondilodeze – “fusionless surgery” (47).



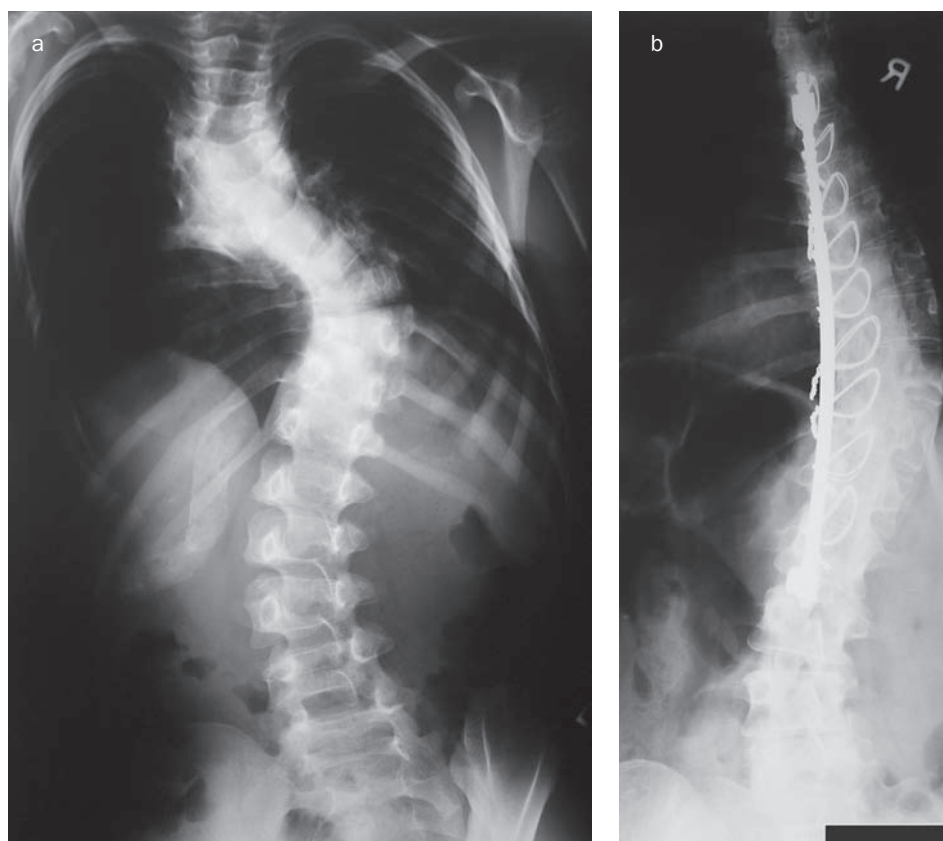
Slika 7.a. Klinički izgled leđa i trupa nakon operacije skolioze. Vidljiva je dobra uravnoteženost ramena i zdjelice. Klinički izgled leđa i trupa prije operacije skolioze prikazan na slici 1.



Slika 7.b. Poslijeoperacijski izgled rebrene grbe vidljiv kod testa pretklona. Prijeoperacijski izgled rebrene grbe prikazan na slici 2.c.

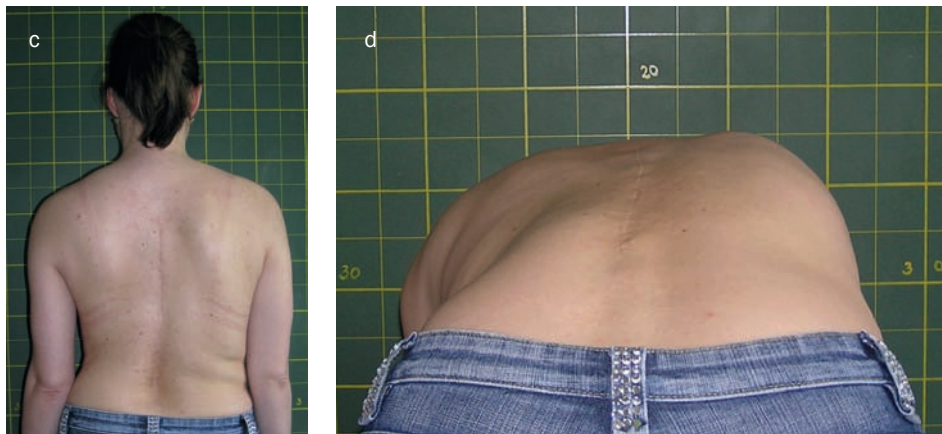


Slika 8.a,b. Poslijeoperacijska rendgenska slika kralježnice u antero-posteriornoj (a) i profilnoj (b) projekciji. Vidi se odlična korekcija skolioze u tri ravnine. Prijeoperacijska rendgenska slika je prikazana na slici 4.



Slika 9.a. Prijeoperacijska rendgenska (A-P) slika kralježnice u stojećem stavu u djevojčice od 14 godina. Vidi se torakalna desnostrana skolioza od 55 stupnjeva po Cobbu.

Slika 9.b. Četrnaest godina nakon učinjene spondilodeze tehnikom fiksacije po Harrington-Luqueu, na poslijeoperacijskoj rendgenskoj slici kralježnice vidi se odlična korekcija.



Slika 9.c,d. Poslijeoperacijska fotografija leđa i izgled kod testa pretklona 19 godina nakon operacije u iste bolesnice.

Ishod liječenja i psihološki aspekti

Kirurški postupci stražnjim pristupom i konstrukcije segmentalne fiksacije s udruženim pedikularnim vijcima mogu stvoriti bolju korekciju u frontalnoj ravnini, ali ne i u sagitalnoj ravnini. Usprkos boljoj korekciji skolioze na rendgenskoj slici, bolesnici nisu bili zadovoljniji kliničkim izgledom, a nije bio bolji ni ishod temeljen na postoperacijskome bodovnom rezultatu (48). Uspješnost kirurškog postupka putem prednjeg ili stražnjeg pristupa analizirana je metaanalizom, uz zaključak da je prednji pristup uspješniji u 3-D korekciji prema nekim pokazateljima, ali su te razlike malene, i s oba pristupa može se postići zadovoljavajuća korekcija deformacije (49). Pojava boli nakon dvije i pet godina analizirana je u 49 bolesnika kojima je učinjena spondilodeza zbog skolioze te je ustanovljeno da je bol statistički značajno učestalija pet godina nakon kirurškog postupka u usporedbi sa stanjem dvije godine nakon operacije (50). Kvaliteta života analizirana je u bolesnika operiranih zbog skolioze te se pokazalo da je općenito smanjena kvaliteta života zbog prevladavanja negativnih učinaka u domeni aktivnosti, ali je umjereno poboljšana u domeni korekcije deformacije (51). Da tjelesna deformacija može imati i psiho-

loški učinak na bolesnika, znalo se i prije. Međutim, istraživanje Paynea i suradnika pokazalo je na 685 bolesnika da skoliotična deformacija bitno utječe na bolesnika i da je značajan rizični činitelj za psihosocijalna pitanja i ponašanje koje može kompromitirati zdravlje (52).

Zaključak

Pojava progresivne deformacije kralježnice u adolescentnoj dobi (AIS) može remetiti i najčešće bitno i remeti način života bolesnika i njegove obitelji. Zbog moguće progresivnosti i kompleksnog trodimenzionalnog zbivanja u posebno osjetljivoj dobi, liječnik koji dolazi u kontakt s bolesnicama (bolest je znatno češća u ženskog roda) mora biti dobro i potanko obaviješten o svim posebnostima bolesti i mogućim utjecajima. Liječnik prvog kontakta ima vrlo važnu i najčešće odlučujuću ulogu u odabiru načina kako će bolesnica prihvatiti novonastale okolnosti i prevladati moguće teškoće tijekom postupaka liječenja. U tom kontekstu činjenice o AIS iznesene u ovom članku imaju opravdano mjesto u tematskom broju MEDICUSA o adolescenciji.

Literatura

1. REAMY BV, SLAKEY JB. Adolescent idiopathic scoliosis: Review and current concepts. *Am Fam Physician* 2001;64:111-6.
2. ROACH JW. Adolescent idiopathic scoliosis. *Orthop Clin North Am* 1999;30:353-65.
3. LONSTEIN JE. Adolescent idiopathic scoliosis. *Lancet* 1994;344:1407-12.
4. MILLER NH. Cause and natural history of adolescent idiopathic scoliosis. *Orthop Clin North Am* 1999;30:343-52.
5. ACAROGLU E, AKEL I, ALANAY A, YAZICI M, MARUCUCIO R. Comparison of the melatonin and calmodulin in paravertebral muscle and platelets of patients with or without adolescent idiopathic scoliosis. *Spine* 2009;34:E659-63.
6. FILIPOVIĆ V, VIŠKIĆ-STALEC N. The mobility capabilities of persons with adolescent idiopathic scoliosis. *Spine* 2006;31(19):2237-42.
7. KOUWENHOVEN J-WM, CASTELEIN RM. The pathogenesis of adolescent idiopathic scoliosis. Review of the literature. *Spine* 2008;33(26):2898-908.
8. YANG Z, XIE Y, LI M. Three-dimensional spring model : A new hypothesis of pathogenesis of adolescent idiopathic scoliosis. *Medical Hypothesis* 2009;73:709-13.
9. ANTIČEVIĆ D, STRINOVIĆ B, PEĆINA M. Rast kralježnice i idiopatska adolescentna skolioza. VI simpozium o skoliozi i kifozi; Zbornik na trudovi. Skopje, 1979;57-62.
10. PEĆINA M, DUŠEK ML. Adolescent peak height velocity and the development of idiopathic scoliosis. *Int J Adolesc Med Health* 1988;3(4):259-64.
11. WANG WWJ, XIA CW, ZHU F i sur. Correlation of Risser sign, radiographs of hand and wrist with the histological grade of iliac crest apophysis in girls with adolescent idiopathic scoliosis. *Spine* 2009;34(17):1849-54.
12. DIMÉGLIO A, MAZEAU P. Pediatric spinal disorders. *Curr Opin Orthop* 1995;6:25-33.
13. OGLIVIE JW, NELSON LM, CHETTIER R, WARD K. Prognostic DNA test predicts progression of adolescent idiopathic scoliosis regardless of Lenke curve pattern. Paper presented at POSNA annual meeting, Albuquerque, NM 2008;p.105.
14. ANTIČEVIĆ D. Skolioze i kifoze u djece s koštanim displazijama. U: Kovač V. ur. *Suvremena stremljenja u vertebrologiji, Priručnik stalnog medicinskog usavršavanja – Poslijediplomski tečaj I. kategorije*, Medicinska naklada, Zagreb, 2008;14-6.
15. ANTIČEVIĆ D. Liječenje ortopedskih problema kralježnice u bolesnika s osteogenesis imperfecta. U: Kušec Vesna, ur. *Osteogenesis imperfecta bolest krhkih kostiju br. 2*, Zagreb; LASERplus, 2001:7-16.
16. DICKSON RA, WEINSTEIN SL. Bracing (and screening) – yes or no? Review article. *J Bone Joint Surg (Br)* 1999;81:193-8.
17. RICHARDS BS, VITALE MG. Screening for idiopathic scoliosis in adolescents. An information statement. *J Bone Joint Surg (Am)* 2008;90:195-8.
18. KOVAČ V, PEĆINA M, ANTIČEVIĆ D, DOŠEN D, BOŽIĆ N. Moire-topografija u ranoj detekciji deformacija kralježnice: problemi aplikacije. *Acta Orthop. lug.* 1983;14(3):82-92.
19. COCHRAN T, NACHEMSON A. Long-term anatomic and functional changes in patients with adolescent idiopathic scoliosis treated with the Milwaukee brace. *Spine* 1985;10:127-33.
20. SHAUGHNESSY WJ. Advances in scoliosis brace treatment for adolescent idiopathic scoliosis. *Orthop Clin N Am* 2007;38:469-75.
21. KOVAČ V, PEĆINA M, ANTIČEVIĆ D. Mogućnosti primjene polivalvularne ortoze za kralježnicu ("aktivni" lionski steznik). *Ortop pomagala* 1988;1:3-6.
22. ANTIČEVIĆ D, MUFTIĆ O, ORLIĆ D. Biomehanička analiza djelovanja Milwaukee steznika u korekciji idiopatskih skolioza. U: Kovačić S, ur. *Skolioze i kifoze; Zbornik radova simpozija o skoliozama i kifozama s međunarodnim sudjelovanjem*. Medicinska naklada, Zagreb, 1977;405-9.
23. WEISS H-R, GOODALL D. The treatment of adolescent idiopathic scoliosis (AIS) according to present evidence. A systematic review. *Eur J Phys Rehabil* 2008;44:177-93.
24. NEGRINI S. Bracing adolescent idiopathic scoliosis today. *Disability and Rehabilitation: Assistive Tech.* 2008;3:107-11.
25. LENNSINCK MLB, FRIJLINK AC, BERGER M, BIERMA-ZEINSTRASMA i sur. Effect of bracing and other conservative interventions in the treatment of idiopathic scoliosis in adolescents: A systematic review of clinical trials. *Physical Therapy* 2005;85(12):1329-39.
26. DOLAN LA, WEINSTEIN SL. Surgical rates after observation and bracing for adolescent idiopathic scoliosis. An evidence-based review. *Spine* 2007;32:S91-S100.
27. ROWE DE, BERNSTEIN SM, RIDDICK MF i sur. A meta-analysis of the efficacy of non-operative treatments for idiopathic scoliosis. *J Bone Joint Surg (Am)* 1997;79:664-74.
28. STOŠIĆ A. Skolioza i šport. *Paediatr Croat* 2009;53(Supl 1):205-11.
29. HAWES MC, O'BRIEN JP. A century of spine surgery: What can patients expect? *Disability and Rehabilitation* 2008;30:808-17.
30. WEISS H-R. Adolescent idiopathic scoliosis (AIS) – an indication for surgery? A systematic review of the literature. *Disability and Rehabilitation* 2008;30:799-807.
31. PINTO WC, AVANZI O, DEZEN E. Common sense in the management of adolescent idiopathic scoliosis. *Orthop Clin North Am* 1994;25:215-23.
32. MILAVEC-PURETIĆ V, ANTIČEVIĆ D, KOVAČ V, ŠMIGOVEC E. Metal allergy in scoliotic patients treated by subcutaneous Harrington instrumentation. *Croat Med J* 1994;35(2):108-10.
33. ROSE PS, LENKE LG. Classification of operative adolescent idiopathic scoliosis: Treatment guidelines. *Orthop Clin N Am* 2007;38:521-9.
34. DICKSON R. How to treat idiopathic scoliosis and why. *Eur Instr Course Lect (EFORT)* 2005;7:69-81.
35. DUBOUSSET J. Scoliosis in infants and young children. *Eur Instr Course Lect (EFORT)* 1995;2:121-7.
36. CHOPIN D. Advances in the surgical treatment of scoliosis. *Eur Instr Course Lect (EFORT)* 1997;3:173-80.
37. FRANIĆ M, KOVAČ V. Anterior instrumentation for correction of adolescent thoracic idiopathic scoliosis: historic prospective study. *Croat Med J* 2006;47(2):239-45.
38. ŠAKIĆ K, PEĆINA M, PAVIČIĆ F. Plućna funkcija adolescenta s idiopatskom torakalnom skoliozom prije i poslije kirurške korekcije. *Lij Vjesn* 1993;115(9-10):268-73.

39. CHOCHRAN T, IRSTAM L, NACHEMSON A. Long-term anatomic and functional changes in patients with adolescent idiopathic scoliosis treated by Harrington rod fusion. *Spine* 1983;8:576-84.
40. PEĆINA M, ĐAPIĆ T. More than 20-year follow-up Harrington instrumentation in the treatment of severe idiopathic scoliosis. *Eur Spine J* 2007;16(2):299-300.
41. Di SILVESTRE M, BAKALLOUDIS G, LOLLI F i sur. Posterior fusion only for thoracic adolescent idiopathic scoliosis of more than 80°: pedicle screws versus hybrid instrumentation. *Eur Spine J* 2008;17:1336-49.
42. PEĆINA M, ĐAPIĆ T, ANTIČEVIĆ D, KOVAČ V. Long-term results of Harrington instrumentation in the treatment of severe idiopathic scoliosis. *J Bone Joint Surg (BR)* 1998;80(Supp 3):235.
43. RICHARDS BS. Lenke 1C, King type II curves: Surgical recommendations. *Orthop Clin N Am* 2007;38:511-20.
44. SPONSELLER PD, TAKENAGA RK, NEWTON P i sur. The use of traction in the treatment of severe spinal deformity. *Spine* 2008;33:2305-9.
45. SUK S-I, KIM J-H, CHO K-J i sur. Is anterior release necessary in severe scoliosis treated by posterior segmental pedicle screw fixation. *Eur Spine J* 2007;16:1359-65.
46. DAVIS MA. Posterior spinal fusion versus anterior/posterior spinal fusion for adolescent idiopathic scoliosis. *Spine* 2009;34(21):2318-23.
47. CRAWFORD CH, LENKE LG. Growth modulation by means of anterior tethering resulting in progressive correction of juvenile idiopathic scoliosis. A case report. *J Bone Joint Surg (Am)* 2010;90:202-9.
48. GECK MJ, RINELLA A, HAWTHORNE D, MACAGNO A i sur. Comparison of surgical treatment in Lenke 5C adolescent idiopathic scoliosis: Anterior dual rod versus posterior pedicle fixation surgery. *Spine* 2009;34(18):1942-51.
49. FRANIĆ M. Meta-analiza uspješnosti prednjeg i stražnjeg operacijskog pristupa u trodimenzijskom ispravljanju idiopatske torakalne skolioze (disertacija). Zagreb: Medicinski fakultet Sveučilišta u Zagrebu; 2009.
50. UPASANI VV, CALTOURN C, PETCHARAPORN M i sur. Adolescent idiopathic scoliosis patients report increased pain at five years compared with two years after surgical treatment. *Spine* 2008;33:1107-12.
51. TSUTSUI S, PAWELEK J, BASTROM T, LENKE L i sur. Dissecting the effects of spinal fusion and deformity magnitude on quality of life in patients with adolescent idiopathic scoliosis. *Spine* 2009;34(18):E653-8.
52. PAYNE WK, OGLIVIE JW, RESNICK MD i sur. Does scoliosis have a psychological impact and does gender make a difference? *Spine* 1997;22:1380-4.

Adresa za dopisivanje:

Prof. dr. sc. Darko Antičević, dr. med.
 Klinika za ortopediju Medicinskog fakulteta
 Sveučilišta u Zagrebu
 KBC Zagreb
 10000 Zagreb, Šalata 6
 e-mail adresa: darko.antic@zg.htnet.hr

Primljeno / Received

20. 4. 2010.
 April 20, 2010

Prihvaćeno / Accepted

07. 05. 2010.
 May 07, 2010