

Supkliničke i latentne HPV-genitalne infekcije

*Subclinical and Latent HPV Genital Infections***Suzana Ljubojević, Jasna Lipozenčić**Klinika za kožne i spolne bolesti Kliničkoga bolničkog centra Zagreb i
Medicinskog fakulteta Sveučilišta u Zagrebu
10000 Zagreb, Šalata 4

Sažetak Infekcije humanim papilomavirusom (HPV) najčešće su virusne spolno prenosive infekcije i značajne su jer su povezane s nastankom neoplazija genitalnog trakta. HPV-infekcije se mogu podijeliti na kliničke, supkliničke i latentne infekcije. Većina infekcija vagine, cerviksa i penisa nije vidljiva golim okom.

Gljučne riječi: HPV, supklinička infekcija, latentna infekcija, peniskopija

Summary It is now widely accepted that human papillomavirus (HPV) is one of the most important viral sexually transmitted agents, which is related to the development of lower genital tract neoplasia. HPV infection can be divided into clinical, subclinical and latent infection. Most vaginal, cervical and penile infections are not visible to the naked eye.

Key words: HPV, subclinical infection, latent infection, peniscopy

Virusne čestice mogu penetrirati kroz površinske stanice kože i/ili sluznice nakon mikroskopskih abrazija anogenitalne regije koje nastaju pri spolnom kontaktu.

Infekcije HPV-om mogu biti klinički vidljive (vidljive golim okom), ili pak mogu biti takve da se ne vide na liječničkom pregledu (supklinička infekcija), no vidljive su nakon premazivanja 3-5%-tnom octenom kiselinom uz primjenu kolposkopske/peniskopske tehnike. Latentna infekcija je karakterizirana prisutnošću HPV DNK u tkivu, dok je virus odsutan u kolposkopskim i histološkim nalazima, a otkriva se HPV DNK-detekcijskim metodama.

Muškarci čije partnerice imaju HPV-genitalnu infekciju uglavnom nisu svjesni da imaju supkliničku i/ili latentnu infekciju penisa. Do sada nije poznata ni učestalost regresije ni progresija supkliničkih infekcija u klinički vidljive promjene. Supkliničke i latentne infekcije sto puta su češće nego klinički vidljive promjene (1).

Vrijeme od kontakta s virusom do pojave prvih kliničkih promjena je između 3 tjedna do 8 mjeseci (2, 3), no opisani su slučajevi pojave klinički vidljive bolesti i nakon 10-ak godina. Do sada ne postoje podatci o inkubaciji za supkliničke i latentne infekcije. Smatra se da većina HPV-infekcija spontano regresira za 5-6 godina (4-6).

Dijagnoza

Uporaba kolposkopa omogućila je bolje poznavanje, opisivanje i liječenje lezija povezanih s HPV-om, osobito supkli-

ničkih. Peniskopija, vulvoskopija, anoskopija zasnivaju se na principima kolposkopije. Tijekom zadnjih nekoliko godina pregled vanjskog spolovila muškarca peniskopom prepoznat je kao pouzdana metoda za identifikaciju supkliničkih HPV-infekcija (7-10).

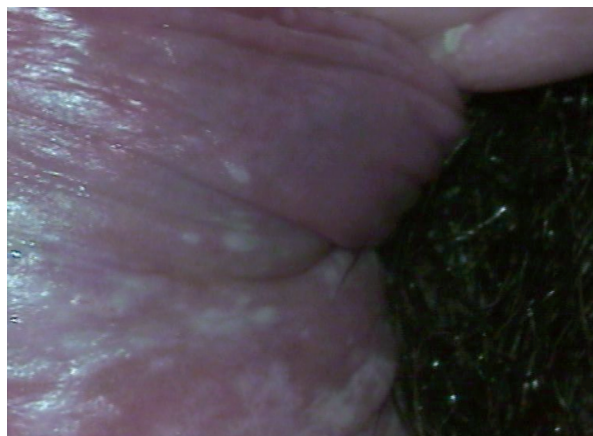Tehniku kolposkopiranja prvi je opisao Hinselmann u dvadesetim godinama prošlog stoljeća (11). Ako se kolposkopom gleda penis, pretraga se naziva peniskopija, vulva – vulvoskopija, perineum – perineoskopija, odnosno analno područje – anoskopija. Pod djelovanjem 3-5%-tne octene kiseline dolazi do koagulacije proteina u jezgrama i citoplazmi te tkivo, s većom aktivnošću (sintezom proteina i umnoženim kromatinom) kao što je kod atipičnih i nezrelih stanica, poprima bijelu boju. Octena kiselina dovodi do edema tkiva te do koagulacije citokeratina (posebice citokeratina 10) epitela. Abnormalne (atipične stanice) oboje se bijelo te se na taj način mogu lako razlikovati od normalnog epitela koji je ružičaste boje. Učinak octene kiseline je progresivan, površinski i reverzibilan. U žena se taj učinak dogodi za 10-30 sekundi i nestane za 30-40 sekundi, kod muškaraca učinak traje duže i treba mu duže da nastane (7). Prednost te dijagnostičke metode prije svega je promatranje angioarhitekture koja je od velike važnosti za dijagnozu nekih kliničkih i većine supkliničkih lezija povezanih s HPV-om (7). U većini slučajeva upotrebljava se premazivanje spolovila 3-5%-tnom octenom kiselinom te se nakon toga gleda spolovilo peniskopom. No moguće je upotrijebiti i 1%-tno toluidinsko plavilo u vodenoj otopini. Nicolau i sur. uspoređivali su učinak tih dviju otopina u 863 biopsije i zaključili da je octena kiselina reagirala uče-

stalije s lezijama koje su imale koilocitne stanice (12). Mikrotraume, koje najčešće nastaju nakon spolnog odnosa ili nekom vrstom iritacije (nošenje uske odjeće) mogu dati lažno pozitivne nalaze peniskopije u muškaraca. Osim mikrotrauma lažno pozitivne reakcije mogu dati i upalni procesi, najčešće gljivične infekcije (kandidoza ili trihomonijaza), zatim folikulitis, kontaktni alergijski ili iritativni dermatitis te neke bolesti poput vulgarne psorijaze i lichen planusa (13-16). Brown i Schultz sa suradnicima smatraju da je oko 25% peniskopskih nalaza nespecifično (17, 18). Promjene kolposkopski pokazuju brojna, gusto diseminirana, neoštro ograničena bjelkasta žarišta koja nemaju vaskularizacije (punktacije). Ako postoje nespecifični nalazi, potrebno je, prema nekim autorima, provesti antiinflamatornu terapiju tijekom 2 tjedna te 2 tjedna nakon toga ponoviti peniskopiju. Palefsky i Barrasso smatraju da bi se, provođenjem antiinflamatorne terapije kod nespecifičnih peniskopskih nalaza, specifičnost nalaza povećala za oko 80% (13, 14). Osobe koje imaju upalne promjene spolovila obično se nakon aplikacije 3-5%-tne octene kiseline žale na osjećaj pečenja i nelagode, dok ostale osobe podnose peniskopju bez subjektivnih prigovora (16).

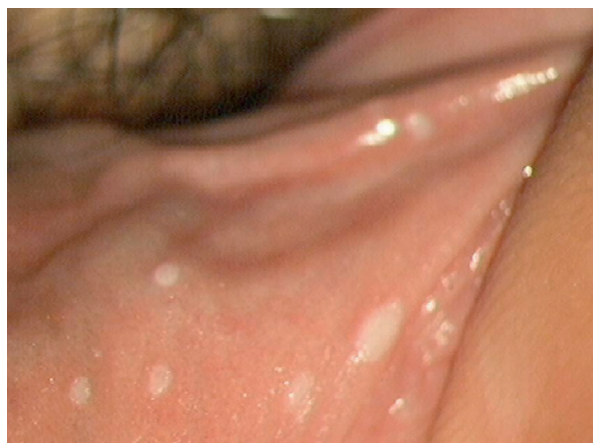
Supkliničke lezije, vidljive peniskopom mogu se klasificirati kao: **ravne (makularne)** – dobro izražene, acetobijele lezije u razini kože (slika 1); **papularne** – blago uzdignute od površine kože (slika 2); **papilarne** – očita protruzija iznad razine kože, što stvaraju papilarni izrast ili papilom; **klasični kondilom** – makroskopski prepoznatljiva protuberancija, **PIN-lezije**; široko, naglašeno, uzdignuto “acetobijelo” područje s crvenkastim punktacijama (slika 3); **nespecifične lezije** – lezije nepravilne površine, u obliku konfluirajućih acetobijelih makula. Uredan nalaz odnosi se na žlijezde u anogenitalnoj regiji. Najčešće su to bjelkaste papule na rubu glansa (*papillae coronae glandis*) ili žučkaste papule koje prosijavaju kroz vanjski list prepucija (*hypertrophia glandularum sebacearum*).

Osim tehnikama kolposkopije, supklinička infekcija HPV-om može se dijagnosticirati običnim svjetlosnim mikroskopom (histologija). Karakteristične promjene su koilociti. Koilociti su morfološki promijenjene stanice koje su inficirane HPV-om. Te stanice karakterizira perinuklearna citoplazmatska vakuolizacija, veći broj nepravilnih jezgara, grube nakupine kromatina i polikromazija. Pojavljuju se u slučaju produktivne infekcije (“vegetativne”) virusne replikacije.

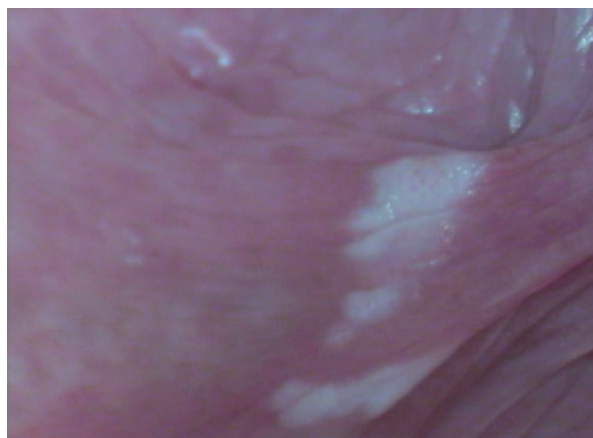
Danas se za dijagnostiku latentne infekcije HPV-om upotrebljavaju samo metode molekularne dijagnostike. One se temelje na visokoj osjetljivosti (npr. mogućnost što točnije identifikacije osoba s bolešću) i visoke specifičnosti (npr. mogućnost što točnije identifikacije osoba koje nemaju bolest). Molekularne metode za detekciju DNK bazirane su na hibridizaciji nukleinskih kiselina. Probe mogu biti značajne za određeni genotip (genotip-specifične probe) ili za više genotipova HPV (grupno-specifične probe). Danas se najčešće upotrebljavaju hibridizacija HPV DNK, lančana reakcija polimerazom (PCR), *in situ* hibridizacija i rjeđe i ostale molekularne tehnike tipizacije DNK (metoda dot-blot, metoda hibridizacije po Southern ili Southern-blot).



Slika 1. Ravni kondilomi



Slika 2. Papularni kondilomi



Slika 3. Penilna intraepitelna neoplazija (PIN)

Liječenje

Ako se kolposkopskim tehnikama (kolposkopija, vulvoskopija, peniskopija, perianoskopija) nađe pozitivan nalaz, on govori u prilog postojanju supkliničke HPV-genitalne infekcije. Takav nalaz može biti u obliku solitarnih ili multiplih

makularnih i/ili papularnih kondiloma te ponekad i u obliku promjena koje su suspektne na intraepitelnu neoplaziju. U slučaju suspektnih intraepitelnih neoplazija, posebice cerviksa, u obzir dolaze biopsija i patohistološka analiza. U slučaju postojanja solitarnih promjena primjenjuju se destruktivne metode poput ekskohleacije, krioterapije, elektrokauterizacije, no u slučaju multiplih promjena liječenje se provodi citostatskim, antimetaboličkim i imunomodulatorskim lokalnim pripravcima (podofilin, podofilotoksin, imikvimod, 5-fluorouracil).

Do sada ne postoji ujednačen stav prema liječenju supkliničkih HPV-infekcija. Neki su autori protiv terapije supkliničkih HPV-infekcija (19-24). Hippeläinen i sur. smatraju da je terapija uglavnom ablativna i nema učinka te da je potrebno liječiti samo kliničke HPV, simptomatske i supkliničke HPV-infekcije (23). Pod simptomatskim HPV-infekcijama misli se na HPV-balanoposthitis i vulvovaginitis. Naime radi se o supkliničkim, acetobijelim područjima na penisu/vulvi, koji su tipizacijskim metodama pozitivni na HPV, a bolesnicima ponekad stvaraju simptome u obliku peckanja, svrbeža i dispareunije. Neki autori smatraju da je besmisleno liječiti muškog partnera žene koja ima CIN jer se pokazalo da je neuspjeh liječenja žena s CIN-om isti kao u onih čiji partneri nisu liječeni (25). Unatoč podatcima o kontradiktornosti terapije u muških partnera žena koje imaju HPV-infekcije (19-23, 25), smatramo da bi svakako trebalo liječiti svakog muškarca koji ima pozitivan peniskopski nalaz, osobito onda ako on korelira s nalazom HPV-detekcije. Iz neobjavljenih rezultata (Ljubojević N. i sur.) recidiv CIN-promjena žena koje su liječene istodobno kada i njihovi partneri, u 2-godišnjem periodu, iznosi ispod 20%. Također smatramo da je potrebno svakom muškarcu s recidivirajućim šiljastim kondilomima koji perzistiraju unatoč odgovarajućoj primjeni terapije, učiniti peniskopiju

jer uz klinički vidljive promjene postoje i one supkliničke i latentne. Dokaz tomu je i rad Ferenczyja i sur. (8). Naime dokazali su, uzimajući biopsije s klinički zdrave kože, 5 i 10 mm od liječenih kondiloma, da je u 45% slučajeva izoliran HPV, a u 67% ispitanika s pozitivnim rubom, kondilomi su recidivirali, za razliku od 9% recidiva kod bolesnika koji su imali "negativne" rubove (8).

Nakon liječenja kliničke genitalne HPV-infekcije, u 45% bolesnika nađe se latentna infekcija, dok 67% bolesnika ima kliničke recidive (8). Teško je procijeniti supkliničku i latentnu HPV-infekciju jer reaktivacija ili regresija mogu biti maskirane reinfekcijom od istog ili novoga seksualnog partnera (26). Carpiniello i Riva procjenjuju da je recidiv mikroskopskih (supkliničkih) kondiloma nakon terapije 88% (26, 27). Smatra se da su tranzitorne infekcije najčešći oblik infekcija, osobito u muškaraca. Replikacija episomske DNK u latentnoj fazi odražava se na razini koja prati diobu bazalnih i parabazalnih slojeva. S obzirom na to da se u latentnoj zarazi ne stvaraju kompletni virioni, ne dolazi do nastanka karakterističnoga citopatskog učinka te se prisutnost HPV-a može utvrditi jedino metodama molekularne biologije (28).

Zaključak

Odgovarajućim liječenjem obaju partnera smanjio bi se rezervoar virusa i na taj način bi se smanjilo i uzajamno prenošenje virusa ("ping-pong" učinak). Potrebno je bolesnike upozoriti da se HPV-infekcije ne mogu izliječiti te jednom kada se zaraze HPV-om, on uvijek ostaje u stanicama kože i/ili sluznice, ali cilj terapije je dovesti taj virus u latentnu fazu, tako da on onda ne može naškoditi samom bolesniku (autoinfekcija) ili njegovu partneru/-ici.

Literatura

1. VON KROGH G. Genitoanal papillomavirus infection: diagnostic and therapeutic objectives in the light of current epidemiological observations. *Int J STD AIDS* 1991;2:391-404.
2. FELIX JC, WRIGHT TC. Analysis of lower tract lesions clinically suspicious for condylomata using the in situ hybridization and the polymerase chain reaction for the detection of human papillomavirus. *Arch Path Lab Med* 1994;118:39-43.
3. BARRETT TJ, SILIBAR JD, MCGINLEY JP. Genital warts - a venereal diseases. *JAMA* 1954;154:333-4.
4. SYRJÄNEN KJ. Epidemiology of human papillomavirus (HPV) infections and their associates with genital squamous cell cancer. *APMIS* 1989;97:957-70.
5. SYRJÄNEN KJ. Natural history of genital human papillomavirus infections. *Papillomavirus Rep* 1990;1:1-5.
6. SYRJÄNEN KJ, SYRJÄNEN S. Epidemiology of human papillomavirus infections and genital neoplasia. *Scand J Infect Dis Suppl* 1990;69:7-17.
7. NICOLAU SM, MARTINS NV, FERRAZ PE i sur. Importance of peniscopy, oncologic cytology and histopathology in the diagnosis of penile infection by human papillomavirus. *Rev Paul Med* 1997;115:1330-5.
8. FERENCZY A, MITAO M, NAGAI N, SILVERSTEIN SJ, CRUM CP. Latent papillomavirus and recurring genital warts. *N Engl J Med* 1985;313:784-8.
9. AYNAUD O, IONESCO M, BARRASSO R†. Male genital examination: the usefulness of penis endoscopy and the acetic acid test for detection of papillomavirus lesions. *Ann Urol (Paris)* 1992;26:53-7.
10. BARRASSO R†. HPV-related genital lesions in men. *IARC Sci Publ* 1992;119:85-92.
11. HINSELMANN H. Verbesserung der Inspektionmöglichkeiten von Vulva, Vagina und Portio. *Münch Med Wochenschr* 1925;41:1733.
12. NICOLAU SM, STAVALE JN, LIMA GR, RIBALTA JCL, FERRAZ PE. Importancia do acido acetico e do azul de toluidina na peniscopia para o diagnostico da infeccao por papilomavirus humano (HPV). U: *Congres Brasileiro de Ginecologia e astencia*, 44, Brasilia, 1991. *Anais Brasilia* 1991 (TL 383).
13. PALEFSKY JM, BARRASSO R†. HPV infection and disease in men. *Obstet Gynecol Clin North Am*. 1996;23:895-16.
14. GRIFFITHS M, PENNA LK, TOVEY SJ. Aceto-white change of the glans penis associated with balanitis not human papillomavirus infection. *Int J STD AIDS* 1991;2:211-2.
15. BARRASSO R†. Latent and subclinical HPV external anogenital infection. *Clin Dermatol* 1997;15:349-53.
16. CARDAMAKIS E, KOTOULAS IG, RELAKIS K i sur. Peniscopic diagnosis of flat condyloma and penile intraepithelial neoplasia. *Clinical manifestation. Gynecol Obstet Invest* 1997;43:255-60.
17. BROWN TJ, YEN-MOORE A, TYRING SK. An overview of sexually transmitted diseases. Part II. *J Am Acad Dermatol* 1999;41:661-77.
18. SCHULTZ RE, SKELTON HG. Value of acetic acid screening for flat genital condylomata in men. *J Urol* 1988;139:777-9.
19. PINTO PA, MELLINGER BC. HPV in the male patient. *Urol Clin North Am* 1999;26:797-807.
20. LING MR. Therapy of genital human papillomavirus infections. Part I: indications for and justification of therapy. *Int J Dermatol* 1992;31:682-9.
21. COBB MW. Human papillomavirus infection. *J Am Acad Dermatol* 1990;22:547-66.
Hillman RJ, Ryait M, Botcherby M, Taylor-Robinson D. Changes in HPV infection in patients with anogenital warts and their partners. *Genitourin Med* 1993;69:450-6.
22. WEAVER AB, FENG Q, HOLMES KK. Evaluation of genital sites and sampling techniques for detecting human papillomavirus DNA in men. *JID* 2004;189:677-85.
23. HIPPELÄINEN M, YLISKOSKI M, SAARIKOSKI S, SYRJÄNEN S, SYRJÄNEN K. Genital human papillomavirus lesions of the male sexual partners: the diagnostic accuracy of peniscopy. *Genitourin Med* 1991;67:291-6.
24. HILLMAN RJ, BOTCHERBY M, TAYLOR-ROBINSON D. Genital human papillomavirus lesions of the male sexual partners: the diagnostic accuracy of peniscopy. *Genitourin Med* 1991;67:522-3.
25. SCHNEIDER A. Pathogenesis of genital HPV infection. *Genitourin Med* 1993;69:165-73.
26. CARPINIELLO VL, ZDERIC SA, MALLOY TR, SEDLACEK T. Carbon dioxide laser therapy of subclinical condyloma found magnified penile surface scanning. *Urology* 1987;29:608.
27. RIVA JM, SEDLACEK TV, CUNNANE MF, MANGAN CE. Extended carbon dioxide laser vaporization in the treatment of subclinical papillomavirus infection of the lower genital tract. *Obst Gynec* 1989;73:25.
28. GRASSEGGER A, HOPFL R, HUSSL H, WICKE K, FRITSCH P. Buschke-Loewenstein tumour infiltrating pelvic organs. *Br J Dermatol* 1994;130:221-5.

Adresa za dopisivanje:

Doc. dr. sc. Suzana Ljubojević, dr. med.

Klinika za kožne i spolne bolesti Kliničkoga bolničkog centra Zagreb i Medicinskog fakulteta Sveučilišta u Zagrebu

10000 Zagreb, Šalata 4

e-mail adresa: suzana.ljubojevic@zg.htnet.hr

Primljeno / Received

4. 12. 2008.

December 4, 2008

Prihvaćeno / Accepted

18. 5. 2009.

May 18, 2009