

# Pneumokokna pseudocista pankreasa

## Pneumococcal pancreatic pseudocyst

Maja Tomić-Paradžik<sup>1</sup>, Zvonko Mahovne<sup>2</sup>

**Sažetak. Cilj:** *Streptococcus pneumoniae* respiratorni je patogen koji osim infekcija u području gornjeg i donjeg respiratornog sustava može izazvati teške sistemske infekcije poput meningitisa, endokarditisa i sepse, ali i infekcije na neuobičajenim mjestima, poput jetre, pankreasa, mišićnog tkiva i područja male zdjelice. Ovim prikazom slučaja željeli smo upozoriti na rijetko dokumentiranu komplikaciju kroničnog pankreatitisa. **Metode:** U ovom radu prikazan je bolesnik s dugogodišnjom simptomatologijom u smislu nespecifičnih, abdominalnih bolova, s diferencijalnom dijagnozom kroničnog pankreatitisa kod kojeg je radiološki (CT) i ultrazvučno otkrivena i potom endoskopski, uz kontrolu ultrazvuka, punktirana pseudocista glave pankreasa iz čijeg je sadržaja izoliran *S. pneumoniae*. **Rezultati:** Mikrobiološkom obradom punktiranog sadržaja pseudociste glave pankreasa dobivena je čista kultura *Streptococcus pneumoniae* u velikom broju (10<sup>6</sup>CFU/ml). Nakon punkcije i provedene antimikrobne terapije, bolesnik tijekom kontrolnih pregleda više ne navodi prethodno opisanu simptomatologiju, a takvo se stanje zadržalo kroz svih pet godina nakon provedenog liječenja. **Rasprava:** Pseudociste i ciste pankreasa česta su komplikacija kroničnog pankreatitisa i postoje brojni dokumentirani slučajevi infekcije ili kolonizacije sadržaja cističnih tvorbi. Najčešće se, međutim, radi o mikroorganizmima iz probavnog trakta, poput gram-negativnih bakterija *E. coli* i *K. pneumoniae*, te miješanih anaerobno-aerobnih infekcija. Ovakve neobične manifestacije pneumokoknih infekcija danas su relativno rijetke, ali zbog invazivnih sposobnosti tog mikroorganizma još uvijek moguće. **Zaključak:** Uloga *S. pneumoniae* u komplikacijama kroničnog pankreatitisa nije jasna i vrlo je rijetko dokumentirana u literaturi. Za što bolji uvid u učestalost ovakvih infekcija potrebno je obraditi veći broj uzoraka oduzetih endoskopskom ili klasičnom kirurškom metodom.

**Ključne riječi:** pankreas, pseudocista, *Streptococcus pneumoniae*

**Abstract. Objective:** *Streptococcus pneumoniae* is a respiratory pathogen which, beside upper and lower respiratory system infections, can cause severe systemic infections, such as meningitis, endocarditis and sepsis, but also infections of the unusual areas – liver, pancreas, muscle tissue and pelvis. This case illustrates a rarely documented complication of the chronic pancreatitis. **Methods:** This case illustrates a patient with long-time symptomatology, demonstrating a non-specific abdominal pain with differential diagnosis of chronic pancreatitis, with a pseudocyst detected radiologically (CT) and via ultrasound, following a drainage with ultrasound control. *S. pneumoniae* was isolated from the cyst in the pancreas head area. **Results:** Microbiological analysis showed a substantial number of pure culture of *S. pneumoniae* (10<sup>6</sup>CFU/ml). After the drainage and antimicrobial therapy, patient did not show any of the previously described symptoms during control examinations, and remained in this condition all five years after the medical treatment. **Discussion:** Pseudocysts and pancreas cysts are frequent complications of chronic pancreatitis, and there are many documented cases of infection or colonization of the cyst formation. However, those are usually digestive system micro organisms, like gram-negative bacteria *E. coli* and *K. pneumoniae*, and mixed anaerobic-aerobic infections. These kind of unusual manifestations of pneumococcus infections are today relatively rare, but still possible, due to the invasive abilities of this micro organism. **Conclusion:** The role of *S. pneumoniae* in the chronic pancreatitis complications is not completely clear, and is very rarely documented in literature. It is necessary to analyse substantial number of samples taken by endoscopic or classical surgical methods to gain a clearer insight in the frequency of these infections.

**Key words:** pancreas, pseudocyst, *Streptococcus pneumoniae*

<sup>1</sup>Služba za mikrobiologiju,  
Zavod za javno zdravstvo  
Brodsko-posavske županije,  
Slavonski Brod

<sup>2</sup>Služba za unutarnje bolesti,  
Opća bolnica "Dr. Josip Benčević",  
Slavonski Brod

Prispjelo: 28. 5. 2009.  
Prihvaćeno: 10. 9. 2009.

Adresa za dopisivanje:  
**\*Maja Tomić-Paradžik, dr. med.,**  
Služba za mikrobiologiju,  
Zavod za javno zdravstvo  
Brodsko-posavske županije,  
35 000 Slavonski Brod  
e-mail: maja-tomic.paradzik@sb.htnet.hr

<http://hrcak.srce.hr/medicina>

## UVOD

*Streptococcus pneumoniae* (*pneumococcus*) tipičan je respiratorni patogen koji se prenosi s čovjeka na čovjeka kapljičnim putem, kolonizira gornje dijelove dišnog sustava te se u nazofarinksu može naći kod 40 - 70% zdravih ljudi.

Od infekcija uzrokovanih pneumokokom obolijeva svega 1 - 5 : 1 000 ljudi godišnje i to najčešće prilikom pada lokalnog imuniteta ili uslijed slabljenja općih obrambenih funkcija. Tada pneumokok biva

*Streptococcus pneumoniae* respiratorni je patogen koji osim infekcija respiratornog sustava, meningitisa, endokarditisa i sepse može izazvati infekcije na neuobičajenim mjestima poput jetre, pankreasa, mišićnog tkiva i područja male zdjelice. Ovim radom prikazali smo bolesnika s kroničnim pankreatitisom kod kojeg se kao komplikacija osnovne bolesti razvila pseudocista glave pankreasa inficirana bakterijom *Streptococcus pneumoniae*.

aspiriran u donje dišne putove i alveole, gdje može izazvati lobarnu pneumoniju, a prodorom u limfnu i krvnu struju izaziva bakterijemiju i sepsu<sup>1,2</sup>. Daljnjim hematogenim širenjem dolazi do predilekcijskih mjesta kao što su moždane ovojnice, srčani zalisci i zglobni prostor<sup>1,3</sup>. Bakterijemija i meningitis mogu nastati i bez prethodne respiratorne infekcije, i to najčešće kod ljudi iznad 50 godina starosti, u alkoholičara, dijabetičara, aspleničnih i hipospleničnih bolesnika te imunokompromitiranih osoba. U djece pneumokok vrlo često kolonizira nazofarinks, a padom lokalnog imuniteta proširit će se na srednje uho, mastoidni nastavak i sinuse gdje izaziva posljedične infekcije<sup>1,2</sup>. Osim navedenih, uobičajenih mjesta infekcije za taj patogen, pneumokok je odgovoran i za čitavu paletu neuobičajenih i nesvakidašnjih kliničkih manifestacija. U preantibiotskoj eri takve nesvakidašnje manifestacije bile su česte, ali nakon otkrića i primjene antibiotika u kliničkoj praksi vrlo brzo iščezavaju.

Među najčešće, nesvakidašnje pneumokokne infekcije spada i primarni (spontani) bakterijski peritonitis koji se do 60-ih godina 20. stoljeća relativno često spominje u literaturi (50 slučajeva od 1925. do 1955.) da bi kasniji broj registriranih slu-

čajeva bio relativno malen (6 slučajeva od 1956. do 1970.)<sup>4,5</sup>. Osim spontanog peritonitisa, u literaturi se navode i pneumokokne infekcije drugih dijelova gastrointestinalnog sustava (apendicitis, flegmonozni enteritis, holecistitis, tiflitis, apscesi slezene, jetre i iznimno rijetko pankreasa) gdje u pravilu očekujemo infekcije s gram-negativnim mikroorganizmima<sup>5-8</sup>.

Teške kliničke slike infekcije pneumokokom (pneumonija, meningitis, endokarditis - Austrianov trijas) danas su izuzetno rijetke, no nažalost, unatoč širokoj paleti antimikrobnih lijekova i iznimnim mogućnostima medicinske tehnologije, mortalitet kod invazivnih pneumokoknih infekcija još je uvijek vrlo visok<sup>3,5</sup>. U zemljama s većim brojem ljudi zaraženih virusom HIV-a, kao i u područjima s većom pojavnošću penicilin-rezistentnih pneumokoka, možemo očekivati i porast incidencije invazivnih pneumokoknih infekcija.

## PRIKAZ SLUČAJA

Muškarac u dobi od 37 godina u rujnu 2003. godine dolazi u Službu za unutarnje bolesti OB "Dr. J. Benčević" Slavonski Brod na kontrolni CT abdomena zbog čestih i periodički ponavljajućih abdominalnih bolova praćenih povraćanjem. Do kolovoza 2000. godine bolesnik je bio uglavnom zdrav, bez značajnijih bolesti u anamnezi ili nasljednih stanja u obiteljskoj anamnezi. Po zanimanju je profesionalni vozač koji negira etilizam, osim prigodno.

Tijekom prve hospitalizacije u bolnici, u kolovoza 2000. godine, napravljena je gastroskopija, CT abdomena i konzilijarni kirurški pregled. Gastroskopskim pregledom uoči se "izbočenost prednje stijenke bulbusa duodeni u lumen koji je promijenjene sluznice, bulbus je relativno sužen i forsirano prohodan postbulbarno". Na temelju provedenih dijagnostičkih pretraga i nakon konzilijarnog kirurškog pregleda postavlja se dijagnoza "Stenosis duodeni", vomitus, alkalosis, te se bolesnik kao "poboljšan" otpušta iz bolnice. Kontrolnim ultrazvučnim pregledom abdomena mjesec dana nakon boravka na internom odjelu registrira se prošireni ductus Wirsungi i postavlja sumnja kroničnog pankreatitisa, dok je paralelno napravljen CT abdomena interpretiran kao uredan.

Krajem studenoga 2000. godine ponavljaju se već navedeni simptomi, te je bolesnik hospitaliziran

na kirurškom odjelu OB u Slavonskom Brodu. U prosincu biva podvrgnut kirurškom zahvatu radi "kolecistektomije i lize periduodenalnih i perikolecističnih adhezija".

Postoperativni tijek prolazi uredno, sljedeća tri mjeseca bolesnik nema tegobe, ali se početkom ožujka 2001. godine ponovno javljaju epigastrični bolovi, mučnina i povraćanje bez febriliteta koji traju po tjedan dana, zatim se smiruju, te u sljedeća 2 - 3 mjeseca bolesnik nema nikakvih simptoma.

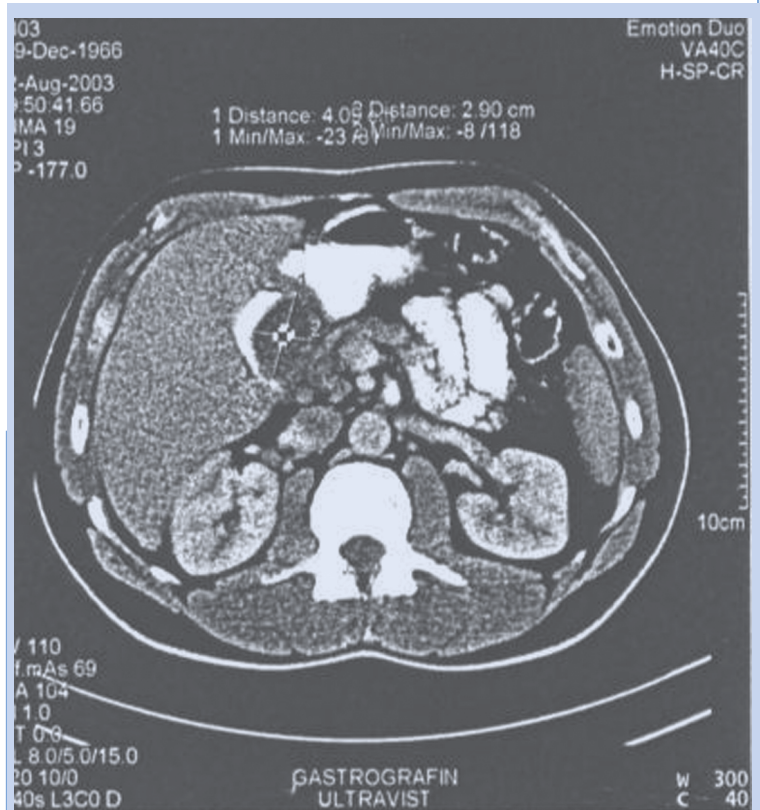
Tjelesna težina je stabilna, osim u razdoblju kada se pojavljuju navedeni simptomi, kada u tjedan dana izgubi i do 5 kilograma.

Periodi sa i bez simptoma izmjenjuju se kroz sljedeće dvije godine, te tijekom tog perioda bolesnik biva višekratno hospitaliziran na kirurškom odjelu OB pod dijagnozom "gastroduodenitis".

U rujnu 2003. godine tijekom egzacerbacije istih simptoma ponovljen je gastroskopski pregled koji je potvrdio nalaz gastroskopije iz 2000. godine. Bolesnik tada biva ponovo upućen na CT abdomena koji je ukazao na dilataciju d. Wirsungi, zadebljanje stijenke duodenuma i prisutnost cistične tvorbe u području glave pankreasa, veličine 40x29 mm, oštro ograničenu i omeđenu zidom debljine 3 mm koja se utiskuje u duodenalni kvadrant. Prema interpretaciji radiologa, najvjerojatnije se radi o "pancreatitis chronica" i prisustvu pseudociste koja komprimira bulbus duodeni što se tijekom gastroskopije očituje kao "stenozna".

Ultrazvučnim pregledom abdomena potvrdi se postojanje cistične tvorbe uočene na CT abdomena, koja se punkтира uz kontrolu ultrazvuka te se aspirira 20 ml gnojnog sadržaja koji je poslan na mikrobiološku i citološku obradu.

Tijekom ovog, kao i tijekom prethodnih boravaka bolesnika, svi laboratorijski parametri su uredni, CRP je negativan, kao i marker CA19-9<sup>9</sup>. Nakon punkcije bolesnik se osjeća dobro, bez bolova i bez febriliteta, dobije širokospektralni antibiotik penicilinskog tipa (amoksicilin s klavulonskom kiselinom), a nakon izolacije *S. pneumoniae* iz poslanog uzorka terapija se nastavi istim antibiotikom kroz 15 dana. Citološkim pregledom punktiranog sadržaja utvrdila se prisutnost segmentiranih leukocita i detritus bez drugih staničnih elemenata. Kontrolni CT i UZV abdomena po-



Slika 1. CT abdomena s pseudocistom glave pankreasa

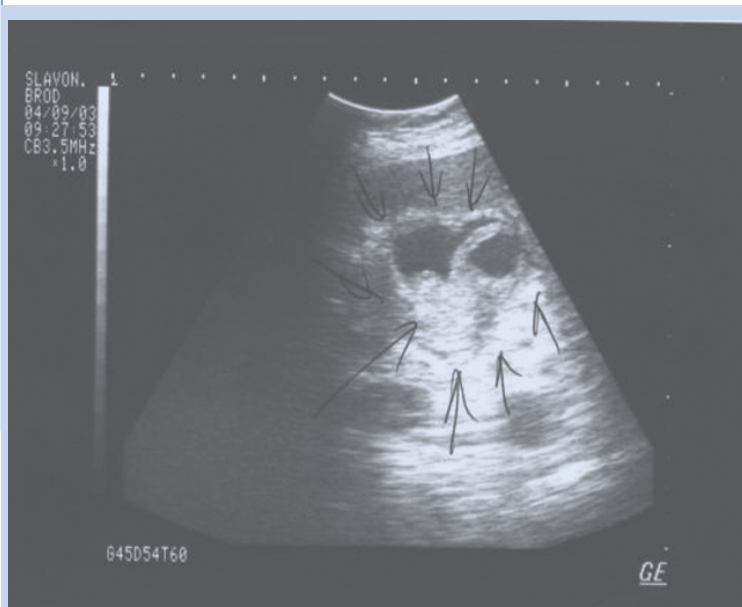
Figure 1. Abdominal CT scan with pancreas head area pseudocyst

kazuje smanjenje pseudociste koja u projekciji sada mjeri oko 30x20 mm, s jasno izraženom i formiranom stijenkom.

#### MIKROBIOLOŠKA OBRADA UZORKA

Punkcijom dobiveni materijal, oko 20 ml gustog, gnojnog sadržaja, obradi se prema protokolu obrade primarno sterilnih uzoraka, te se nasadi na obogaćene krute i tekuće podloge i inkubira na 35 °C tijekom 24 sata u aerobnim, anaerobnim i mikroaerofilnim uvjetima uz dodatak 5 - 10% CO<sub>2</sub><sup>10</sup>. Materijal se nasadi kalibriranom ezom (10μl) radi kvantitativnog određivanja broja poraslih kolonija u ml sadržaja (CFU/ml)<sup>10</sup>. Napravi se mikroskopski preparat obojen po Gramu u kojem se vidi masa segmentiranih leukocita i gram-pozitivnih koka tipične "lancetaste" morfologije, te se odmah postavi sumnja na *S. pneumoniae*. Sljedećeg dana na krutim podlogama vidi se porast zeleno-sivih kolonija s α hemolizom promjera oko 2 mm, u količini 10<sup>6</sup> CFU/ml, u čistoj kulturi.

Poraslom soju odredili smo topivost u žuči i osjetljivost prema optohinu, te smo na temelju tipične



**Slika 2.** Pseudocista glave pankreasa, abdominalni ultrazvuk prije punkcije  
**Figure 2.** Pancreas head area cyst, abdominal ultrasound before puncture.

morfologije i pozitivnih navedenih testova potvrdili da se radi o *S. pneumoniae*.

Osjetljivost izolata na antimikrobne lijekove testirali smo disk-difuzijskom metodom (Kirby-Bauer), prema CLSI standardima<sup>11</sup>, a budući da se radi o mikroorganizmu s relativno brzim stjecanjem rezistencije na penicilin, koji je lijek prvog izbora kod pneumokokne infekcije, osjetljivost na penicilin i ceftriakson se dodatno potvrdila E-testom kojim možemo iskazati i MIK za testirani soj (AB Biodisk, Solna, Sweden)<sup>11</sup>. Mikroorganizam je pokazao dobru osjetljivost na sve testirane antibiotike (beta-laktamski antibiotici penicilinskog tipa, makrolidi, tetraciklin, sulfometoksazol/trimetoprim). MIK za penicilin iznosio je 0,008 mg/l, a MIK za ceftriakson 0,004 mg/l.

Pseudociste i ciste pankreasa su komplikacije kroničnog pankreatitisa koje se najčešće rješavaju kirurškim zahvatom u smislu vanjske ili unutarnje drenaže. Uglavnom su inficirane ili kolonizirane mikroorganizmima iz probavnog trakta. Unatoč tome, ne smijemo zaboraviti na invazivne sposobnosti gram-pozitivnih mikroorganizama poput *S. pneumoniae*. Da bi se mogla utvrditi učestalost *S. pneumoniae* u takvim infekcijama, naša je preporuka što više kvalitetno uzetih uzoraka pravovremeno dostaviti na mikrobiološku obradu.

## RASPRAVA

Bolesnici s pneumokoknom pneumonijom u 25 - 30% slučajeva imaju bakterijemiju, dok oni s pneumokoknim infekcijama izvan respiratornog sustava najčešće nemaju znakove plućne infekcije<sup>1</sup>. Nije poznato je li ishodište bakterijemije za takve bolesnike žarište u plućima bez kliničkih simptoma ili nazofarinks<sup>1,5</sup>. U većini objavljenih slučajeva pneumokoknih cista gušterače bolesnici su imali predisponirajuće bolesti u podlozi (pneumonija, *diabetes mellitus*) i/ili su učestalo konzumirali alkohol<sup>5-8</sup>.

Bolesnik u prikazanom slučaju nije imao nikakve simptome infekcije respiratornog trakta, nema bolesti u podlozi i negira etilizam, a nema niti laboratorijskih znakova etilne bolesti jetre (MCV uredan, transaminaze normalnih vrijednosti, CRP 5, markeri za hepatitis negativni)<sup>9</sup>. S obzirom na dosadašnji tijek bolesti, možemo zaključiti da se radi o kroničnom pankreatitisu s inficiranom pseudocistom glave pankreasa koja je komprimirala bulbus duodeni i izazivala posljedičnu stenozu bulbusa i navedenu simptomatologiju. Ostaje otvoreno pitanje ishodišta *S. pneumoniae*, a obzirom na to da se radi o respiratornom patogenu koji vrlo često kolonizira nazofarinks, pa je stoga najvjerojatnije to ishodišno mjesto infekcije. Zahvaljujući svom invazivnom potencijalu i uslijed pada lokalnog imuniteta, *S. pneumoniae* s mjesta kolonizacije može penetrirati u krvnu struju te hematogenim i/ili limfogenim putem biti prenesen u područja u kojima je lokalni imunološki odgovor manjkav. Upravo takvo područje predstavljaju peripankreatične i pankreatične kolekcije fluida povezane s nekrozom, apscesi i pseudociste pankreasa.

Opisane su izolacije *S. pneumoniae* iz kulture fecesa kod bolesnika s enteritisom i pneumokoknim peritonitisom, ali i izolacije iz gnojnog sadržaja dobivenog tijekom akutnog apendicitisa, pa nije nemoguće da se taj patogen povremeno nalazi u crijevima kao dio tranzitorne crijevne flore i da u ovakvim slučajevima bude ishodište infekcije solidnih, abdominalnih organa<sup>6,12</sup>. Iako su najčešći uzročnici intraabdominalnih infekcija gram-negativni mikroorganizmi podrijetlom iz crijevne flore, poput *E. coli*, *Enterococcus* i *Klebsiella pneumoniae* te anaerobi poput *Bacteroides fragilis* ili *Propioni-*

