

# Obrada i terapija neplodnosti

## Diagnostics and treatment of infertility

Renato Bauman

Klinika za ginekologiju i porodništvo,  
Opća bolnica "Sveti Duh"

Prispjelo: 1. 6. 2009.  
Prihvaćeno: 3. 9. 2009.

Adresa za dopisivanje:  
**Renato Bauman, dr. med.**  
Klinika za ginekologiju i porodništvo  
Opća bolnica "Sveti Duh",  
Sveti Duh 64, 10 000 Zagreb  
e-mail: [renato.bauman@zg.t-com.hr](mailto:renato.bauman@zg.t-com.hr)

<http://hrcak.srce.hr/medicina>

**Sažetak.** Neplodnost je u najnovije doba u razvijenim zemljama velik zdravstveni problem koji zahvaća otprilike 15% populacije reproduktivne dobi. Definira se kao izostanak željene trudnoće uz redovite, nezaštićene spolne odnose u razdoblju od najmanje godinu dana. U članku su opisani uzroci neplodnosti, moderne metode za njihovu dijagnostiku te terapijske mogućnosti liječenja neplodnog para.

Osnovna i neizostavna pretraga u ispitivanju neplodnosti je transvaginalni ultrazvuk. U članku su opisane mogućnosti otkrivanja pojedinih uzroka neplodnosti ovom metodom, kao i moguća dobrobit transvaginalnog ultrazvučnog pregleda uz dodatak doplera u boji i/ili trodimenzionalnog ultrazvuka. Prikazane su mogućnosti detekcije prohodnosti jajovoda, od neinvazivnih ultrazvučnih sonohisterosalpingografija do invazivnih operacijskih metoda, laparoskopije i histeroskopije, koje predstavljaju *zlatni standard* u dijagnostici neplodnosti. Otkrivanjem uzroka neplodnosti prilikom laparoskopije i/ili histeroskopije moguće je istovremeno i otklanjanje uzroka. Par se uključuje u postupke pomognute oplodnje ako prethodne postupke ne slijedi željena trudnoća.

Izvantjelesna oplodnja u Hrvatskoj ima dugu i uspješnu tradiciju, a prvo dijete rođeno je 1983. godine. Indikacije za inseminacije su lošiji nalazi spermograma, idiopatska neplodnost i udruženi uzroci neplodnosti. Indikacije za izvantjelesnu oplodnju su neprohodnost jajovoda, teža muška neplodnost, udruženi uzroci, idiopatska neplodnost i endometriozna. Uspješnost izvantjelesne oplodnje izražava se postotkom ostvarenih trudnoća koji se može izražavati u odnosu na započeti ciklus, na učinjenu aspiraciju oocita te, konačno, u odnosu na učinjeni transfer embrija. U našoj Klinici u razdoblju od 2001. do 2004. učinili smo 378 aspiracija s 269 učinjenih prijenosa zameta-ka koji su rezultirali s 96 trudnoća (25% po aspiraciji i 35% po prijenosu zametaka).

**Ključne riječi:** histeroskopija, laparoskopija, neplodnost, pomognuta oplodnja, ultrazvuk

**Abstract.** Infertility represents a huge health problem in developed countries. Infertility is defined as lack of desired pregnancy with regular and contraceptive-free intercourses within a period of at least a year. It affects approximately 15% of reproductive population.

This article gives the review of possible causes and modern diagnostic procedures and options in infertility treatment. The main non-invasive tool in the diagnostic algorithm in infertile patients is transvaginal ultrasound. We present the fields of interest of this sonographic approach and the possible benefits of color Doppler and three dimensional imaging. Methods of detection of tubal patency are presented, including non-invasive methods as sonohysterosalpingography and the invasive golden standard in infertility investigation – laparoscopy and hysteroscopy. If the etiology of infertility is known then the invasive diagnostic procedures are followed by operative treatment. Laparoscopy is the standard procedure in patients with endometriosis and tubal factor.

Assisted reproduction is used if previous conservative and invasive methods of treatment do not result in pregnancy. Intrauterine insemination is used in subfertile couples with proven tubal patency. In vitro fertilization is used in couples with male factor, tubal factor, endometriosis and idiopathic infertility. Success of in vitro fertilization procedures can be measured according to the started cycle, per aspiration procedure or per embryo transfer. In vitro fertilization in Croatia started only four years after the first baby was born after IVF in the world. In Sveti Duh Hospital in the period from 2001-2004 we performed 378 aspirations in stimulated cycles with 269 fresh embryo transfers which resulted in 96 pregnancies (25% per aspiration and 35% per embryo transfer).

**Key words:** assisted reproduction, hysteroscopy, infertility, laparoscopy, ultrasound

## UVOD

Neplodnost je u najnovije doba zdravstveni problem koji zahvaća otprilike 15% parova reproduktivne dobi. Neplodnim smatramo onaj par koji ne ostvari željenu trudnoću uz redovite, nezaštićene spolne odnose u razdoblju od najmanje godinu dana. S obzirom da se smatra da će 80% parova ostvariti trudnoću tijekom prve godine zajedničkog života, dok će tijekom druge godine još 5% realizirati trudnoću, par koji nakon dvije godine zajedničkog i redovitog spolnog života nema potomstvo treba smatrati neplodnim i svakako započeti obradu i liječenje.

Sve češća pojava bračne neplodnosti znakovito je povezana sa socijalnim fenomenom odgađanja rađanja i svakodnevnim stresom vezanim uz život u velikim sredinama. Trećina žena koja trudnoću odgađa do polovine 30-ih godina i polovina žena nakon 40. godine života imat će problem neplodnosti<sup>1</sup>. Obradu neplodnosti treba početi čim je zadovoljen gore naveden uvjet za postavljanje dijagnoze, tj. nakon godinu dana redovitih spolnih odnosa bez zaštite. Najčešće se žena na pregled javlja u ginekološku ambulantu, no važno je na početku shvatiti da se pokušava pomoći neplodnom paru, te je stoga potrebno preporučiti i obradu bračnog partnera. Detaljna anamneza može već u početku otkriti moguće uzroke problema te usmjeriti dalje dijagnostičke postupke. Anamneza neurednog ciklusa govori u prilog disfunkcije ovulacije, anamneza prethodno preboljenih upalnih bolesti male zdjelice i/ili izvanmaternične trudnoće govori u prilog tubarnog uzroka neplodnosti, dok anamneza spontanog pobačaja mora izazvati sumnju na moguću uterinu patologiju. U bolesnica s anamnezom bez osobitosti potrebno je obratiti pozornost na spermogram i moguće imunološke faktore.

Obrada neplodnosti počinje anamnezom i ginekološkim pregledom bolesnice, a potom se planira dalja obrada. Neizostavni su: Papa-test, bakteriološki brisovi cerviksa, hormonska obrada bolesnice (3. - 5. dan ciklusa FSH, LH, E2, PRL, TSH te 21. dan progesteron), transvaginalni ultrazvuk i spermogram partnera. Transvaginalni ultrazvuk ima vodeću ulogu u dijagnostičkom algoritmu obrade neplodnosti i otkriva moguću uterinu i

adneksalnu patologiju, te je ponekad dovoljan za otkrivanje mogućeg uzroka neplodnosti.

Liječenje neplodnosti provodi se dijagnostičkim i terapijskim postupcima kojima je cilj uspješno ostvarivanje trudnoće. Princip liječenja je pokušati što prirodnijim, manje kompliciranim i manje invazivnim putem doći do željene trudnoće.

Neplodnost je zdravstveni problem koji zahvaća 15% populacije reproduktivne dobi. Neplodnim se smatra onaj par koji ne ostvari željenu trudnoću nakon godine dana redovitog spolnog života. Dijagnostika uzroka neplodnosti obuhvaća oba partnera. Obavezno je učiniti spermogram u muškarca, a u žene klinički ginekološki pregled, Papa-test, obrise cerviksa, hormonsku obradu i transvaginalni ultrazvučni pregled.

## UZROCI NEPLODOSTI

Neplodnost je rezultat anatomskih, fizioloških ili endokrinoloških nepravilnosti. Za postizanje začeca muškarac mora biti sposoban unijeti odgovarajući broj funkcionalno normalnih spermija u gornji dio rodnice partnerice u odgovarajućem periovulacijskom razdoblju. Znači da muškarac mora imati primjerenu spermatogenezu, što uključuje uspješnu maturaciju sperme u epididimisu, uredan prijenos sperme, odgovarajuću funkciju akcesornih žlijezda i pravilnu erektilnu i ejakulacijsku funkciju. Žena mora imati uredan ovulacijski ciklus, prikladnu cervikalnu sluz koja omogućava preživljavanje spermija, odgovarajući endometrij u maternici i dobro prohodne jajovode. Poremećaji navedenih funkcija dovode do neplodnosti.

Uzroci neplodnosti mogu biti vezani uz jednog ili oba partnera zajednice. Muški čimbenik, odnosno nezadovoljavajuća proizvodnja kvalitetnih spermija, uzrok je neplodnosti u 20% parova, a mogući uzroci muške neplodnosti prikazani su u tablici 1. Ženski faktor uzrok je neplodnosti u 50% parova. Uzroci ženske neplodnosti prikazani su u tablici 2. Uzroke neplodnosti u oba partnera nalazimo u 30% parova, dok u 10% neplodnih parova nije moguće naći jasan razlog za neplodnost. Najčešći uzrok neplodnosti u muškarca je abnormalnost stvaranja spermija, dok su u žena najčešći

**Tablica 1.** Uzroci muške neplodnosti**Table 1.** Causes of Male Infertility

|                                   |  |
|-----------------------------------|--|
| Nedostatak tkiva testisa          | Poremećaj osovine hipotalamus-hipofiza |
| Nedostatak <i>vas deferensa</i>   | Erektivna disfunkcija                  |
| Primarni testikularni popremećaj  | Ejakulacijska disfunkcija              |
| Opstrukcija genitalnog trakta     | Antispermalna antitijela               |
| Infekcija akcesornih žlijezda     | Varikokele                             |
| Povišena testikularna temperatura | Idiopatska                             |

problemi ovulacijska disfunkcija i neprohodni jajovodi (tzv. tubarni faktor)<sup>2</sup>.

#### DIJAGNOSTIKA I OBRADA NEPLODNOSTI

U ispitivanju uzroka neplodnosti neophodna je pažljiva anamneza i fizikalni pregled oba partnera. Muškog partnera treba ispitati o mogućim prethodnim trudnoćama ostvarenim s mogućim prethodnim drugim partnericama i također uzeti obiteljsku i osobnu anamnezu (nasljedne bolesti, endokrine bolesti, zarazne bolesti, zaušnjaci). Treba ga također uputiti na spermioigram koji će dati sliku o oplodnom potencijalu sperme. U tablici 3 prikazani su parametri spermioigrama u zdravog i fertilnog muškarca. Ako se u ejakulatu nađu leukociti, treba učiniti i bakteriološku obradu ejakulata i urina radi sve češćih kroničnih prostatitisa. Danas se muškarac često šalje i na pregled specijalistu urologu u okviru početne obrade neplodnosti. Prilikom uzimanja anamneze u žene važno je saznati o mogućim bolestima u obitelji i bolestima koje je žena preboljela (nasljedne bolesti, TBC, dijabetes itd.). Važno je kvalitetno uzimanje tzv. ginekološke anamneze: vrijeme prve menstruacije, datum posljednje menstruacije, redovitost menstrualnog ciklusa, njegovo trajanje, jačina krvarenja i bolnost menstruacije te predmenstrualni simptomi. Bolna i redovita menstruacija ukazuje na ovulacijski ciklus. Neredovita menstruacija postavlja sumnju na ovulacijsku disfunkciju. Men-

**Tablica 2.** Uzroci ženske neplodnosti**Table 2.** Causes of Female Infertility

#### OVULACIJSKA DISFUNKCIJA

Genetski  
Bolesti nadbubrežne žlijezde  
Autoimuni  
Hiperandrogenemija  
Kemo/radioterapija  
Gubitak tjelesne težine  
Bolesti hipofize  
Pretjerana tjelovježba  
Bolesti štitnjače  
Lijekovi, narkotici

#### TUBARNI / PERITONEALNI

Upalna bolest zdjelice (PID)  
Prethodna(e) izvanmaternične trudnoća(e)  
Endometriozna  
Peritubarne i periovarijske priraslice

#### CERVIKALNI FAKTOR

Neodgovarajuća sluz  
Cervicitis  
Antispermalna antitijela

#### UTERINI FAKTOR

Miomi  
Kongenitalne malformacije  
Intrauterine adhezije

struacije koje su u posljednje vrijeme sve bolnije ukazuju na moguću endometriozu. Potrebno je također imati uvid u broj poroda, način dovršenja poroda, komplikacije poroda ili poslijeporođajnog razdoblja. Treba detaljno ispitati i broj pobačaja, u kojem tjednu trudnoće su se dogodili, jesu li bili spontani ili namjerni i je li bilo ikakvih komplikacija. Prethodni pobačaji postavljaju sumnju na uterini faktor neplodnosti, a ako je poslije poroda ili pobačaja žena imala povišenu temperaturu, u obzir dolazi i oštećenje jajovoda kao uzrok neplodnosti. Potrebno je ispitati je li bolesnica koristila kontracepciju te broj prethodnih partnera radi mogućih spolno prenosivih bolesti. Par treba detaljno ispitati o njihovom spolnom životu, broju i frekvenciji spolnih odnosa. Ako par ima odnose svaka dva do tri dana između menstrualnih ciklusa, može se zaključiti da par ima redovite seksualne odnose.

**Tablica 3.** Karakteristike urednog spermioigrama**Table 3.** Normal semen quality

|               |                              |                            |
|---------------|------------------------------|----------------------------|
| Volumen >2 ml | Spermija >20x10 <sup>6</sup> | >50 % normalne morfologije |
| Ph 7,2-7,0    | > 50 % progresivno pokretnih | > od 50 % živih            |

Fizikalni pregled bolesnice usmjerava se na vidljive anatomske ili endokrine poremećaje. Treba obratiti pozornost na visinu, težinu, raspored dlaka po tijelu, prisutnost akna na licu ili galaktoreje. Potrebno je učiniti pažljiv ginekološki pregled s prethodnim uzimanjem Papa-testa i bakterioloških brisova cerviksa kojima će se utvrditi (ne)prisutnost mogućih uzročnika neplodnosti. Ako je u brisovima pozitivan nalaz na klamidiju možemo sumnjati na tubarni faktor neplodnosti. Prilikom pregleda u spekulima treba obratiti pozornost na izgled i količinu cervikalne sluzi čije karakteristike moraju odgovarati danu menstruacijskog ciklusa. Palpabilne mase u zdjelištu upućuju na promjene maternice ili jajnika i neophodno ih je dalje obraditi (ultrazvuk).

#### LABORATORIJSKA OBRADA

U bolesnice je potrebno učiniti osnovne laboratorijske nalaze koji uključuju kompletnu krvnu sliku, šećer u krvi, koagulogram, jetrene probe, urin sa sedimentom, testove na spolno prenosive bolesti (hepatitis B i C, HIV). Neophodna je provjera spolnih hormona i hormona štitnjače. Danas se hormoni uobičajeno određuju iz krvi i to mjerenjima u dvije faze ciklusa. Prvo vađenje krvi obavlja se u ranoj folikularnoj fazi ciklusa (2. – 5. dan), kada se određuju FSH (hormon koji stimulira folikule), LH (hormon luteinizacije), estradiol, prolaktin i TSH (tireotropni hormon). Povišene vrijednosti FSH ukazuju na slabu funkcionalnu rezervu jajnika, tj. smanjen broj jajnih stanica. Poremećen odnos između FSH i LH ukazuje na izostanak ovulacije. Povišena vrijednost prolaktina (PRL) može ukazati na tumor hipofize, a abnormalna vrijednost TSH govori u prilog bolesti štitnjače. Drugo vađenje krvi obavlja se u sredini lutealne faze (najčešće 21. dan ciklusa) i tada se mjeri razina progesterona koji služi kao dokaz ovulacije. Nizak progesteron ukazuje na to da žena nema ovulaciju, odnosno da postoji poremećaj druge faze ciklusa.

#### NEINVAZIVNA DIJAGNOSTIČKA SREDSTVA

Transvaginalni ultrazvučni pregled neophodan je u dijagnostičkoj obradi neplodnih bolesnica. Transvaginalnim ultrazvukom moguće je otkriti patologiju koja može biti direktan uzrok neplodnosti ili koja može utjecati na ishod trudnoće ostvarene prirodnim ili medicinski pomognutim putem.

#### ULTRAZVUK I UTERUS

Pregledom u prvoj fazi ciklusa jasno se razaznaje trolinijski izgled endometrija koji je tipičan za kvalitetnu proliferativnu fazu menstruacijskog ciklusa. Trolinijski izgled i debljina endometrija koreliraju s odgovarajućom folikulogenezom i estrogenom stimulacijom u prvoj fazi, čime se može indirektno zaključiti o kvaliteti stvaranja jajne stanice u tom ciklusu. Trolinijski endometrij može biti promijenjen hiperehogenim žarišnim odjekom različitih dimenzija koji je tipičan za endometrijski polip. U drugoj fazi ciklusa endometrij je zadebljan i često nije moguće razaznati obrise i granicu polipa. Utjecaj endometrijskih polipa na trudnoću, odnosno na ishod pomognute oplodnje, nije sasvim jasan, no ako je bolesnica uključena u skup postupak koji je čekala više mjeseci, potrebno je omogućiti joj sigurniji ishod i histeroskopijom odstraniti polip<sup>3</sup>. Pregledom u drugoj fazi ciklusa nalazi se zadebljani i sekrecijski promijenjen endometrij koji upućuje na kvalitetnu mogućnost implantacije oplođene jajne stanice. Ako endometrij ne slijedi tipičnu sliku po svojoj morfologiji i debljini, može se pretpostaviti moguća insuficijencija druge faze ciklusa, kako na razini jajnika, tako i na razini materišta.

Ako je bolesnica imala prethodne neuspješne ishode ostvarenih trudnoća, svaki ultrazvučni nalaz koji sugerira postojanje intrauterine anomalije, septusa ili subseptusa mora se dalje ispitati; prvo transvaginalnim trodimenzionalnim ultrazvučnim pregledom izvođača koji je savladao tehniku 3D-prikaza, a potom i histeroskopskim zahvatom. Histeroskopska incizija septuma odgađa pokušaj ostvarivanja trudnoće za najviše 2 mjeseca (prema nekim autorima nema potrebe ni za kakvom odgovodom).<sup>4</sup>

Submukozni miom moguće je otkriti transvaginalnim ultrazvukom. Prisutnost mioma submukozne lokalizacije u maternici značajno pogoršava prognozu ostvarene trudnoće. Histeroskopijom se submukozni čvorovi danas elegantno operiraju te ih je svakako potrebno odstraniti prije početka postupka pomognute oplodnje. Ako nismo sigurni u lokalizaciju samog čvora i njegovog utjecaja na pravilnost materišta, moguće je prije histeroskopije učiniti prikaz trodimenzionalnom tehnikom i/ili učiniti histerosonografiju (*engl. SIS – saline infusion sonography*) koji nam mogu pomoći u rješenju dvojbe<sup>5</sup>.

Intrauterine adhezije danas su rijetka pojava, a posljedica su mogućih preboljenih upala ili instrumentalnih intrauterinih zahvata. Ako je endometrij tanak, nepravilan i neprimjeren fazi ciklusa, mora se uzeti u obzir postojanje intrauterinih adhezija. Moguća je i vizualizacija manjih hiperehogenih inkluzija. Intrauterine adhezije ozbiljan su mogući izolirani uzrok neplodnosti i indikacija za dijagnostičku i terapijsku histeroskopiju<sup>6</sup>.

### ULTRAZVUK I JAJNIK

Ultrazvučna slika jajnika ima određene specifičnosti koje ovise o fazi ciklusa. Neposredno nakon završetka menstruacije zdravi jajnici sadrže više folikula manjeg promjera od kojih će jedan preuzeti vodeću ulogu u promatranom ciklusu te će svakim danom rasti do njegove ovulacije. Dimenzije folikula pred ovulaciju variraju od 17 do 24 mm. Na mjestu ovulacije stvara se struktura zvana žuto tijelo koja stvara hormone potrebne za pripremu materijala za prihvataj oplođene jajne stanice. Neadekvatna prokrvljenost žutog tijela otkrivena doplerom u boji može ukazivati na moguću slabiju učinkovitost, odnosno insuficijenciju žutog tijela. Funkcionalne ovarijske ciste imaju negativan učinak na ostvarivanje trudnoće jer imaju utjecaj na pravilnost ovulacija, te treba pregled ponoviti nakon sljedeće menstruacije kako bi se utvrdilo je li cista nestala ("pukla") ili je još uvijek prisutna, a što može ubrzati odluku o pla-

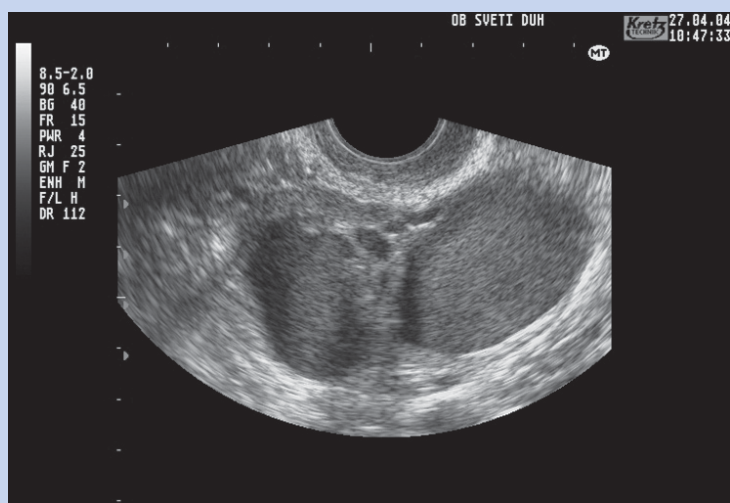
niranju invazivnije dijagnostičko-terapijske metode – laparoskopije. Primjena oralnih kontraceptiva par ciklusa prije stimulacije jajnika može omogućiti ravnomjernije antralne folikule i spriječiti razvoj funkcionalnih cista<sup>7</sup>.

Policistični jajnici imaju tipičnu ultrazvučnu sliku periferno postavljenih brojnih folikula dok je stroma jajnika izrazito hiperehogena. Sindrom policističnih jajnika povezan je s anovulacijom, a time i s nemogućnošću ostvarivanja željene trudnoće.

Endometriozna je čest uzrok neplodnosti koji na ultrazvuku ima tipičnu sliku ehogenih cističnih tvorba različitih dimenzija unutar tkiva jajnika (slika 1). Endometriozna ima negativan učinak na ostvarivanje trudnoće jer često dovodi i do oštećenja jajovoda, no izostanak trudnoće čest je i uz prohodne jajovode. U pravilu svaka endometriozna treba biti operirana i odstranjeni endometriomi, no danas je poznato da agresivna kirurška terapija može dovesti do velikog gubitka funkcionalnog dijela jajnika da postaje nemoguće dobiti jajnu stanicu, bilo stimulacijom, bilo u prirodnom ciklusu, a nerijetko dolazi i do povišenja vrijednosti FSH, što govori u prilog slabljenju hormonske funkcije jajnika. Nova saznanja mijenjaju koncepciju liječenja neplodnih žena koje imaju endometriozu. Ako bolesnica dosad nije operirana i nalazimo ehogenu cistu, preporučuje se prije postupka učiniti laparoskopiju i eksciziju ciste (sa što manje koagulacije tkiva jajnika!). Ako je bolesnica već operirana, tada je uputno razmotriti odluku treba li ponovno operirati ili pokušati pokušaj izvantjelesne oplodnje. Nalaz endometrioma u bolesnice već planirane za postupak pomognute oplodnje ne mora nužno značiti odustajanje od postupka, već treba razmotriti veličinu i lokalizaciju endometrioma te broj antralnih folikula. Neplodnom paru svakako je potrebno objasniti moguće pozitivne i negativne učinke i operacije i punkcije folikula, te potom donijeti odluku o daljem tijeku liječenja<sup>8,9</sup>.

Dobročudne tumore jajnika koji se nađu prilikom pregleda neplodnih bolesnica potrebno je operirati (najčešće su u toj dobi dermoidne ciste koje imaju tipičnu ultrazvučnu sliku s hiperehogenim odjecima), a operaciju iskoristiti i kao dijagnostički zahvat u smislu otkrivanja mogućih drugih uzroka neplodnosti (prohodnost jajovoda).

Zloćudni tumori jajnika rijetki su u dobi do 40. godine života, a to je dob do koje se bolesnice jav-



**Slika 1.** Transvaginalni ultrazvučni prikaz bilokularne endometriotične ciste  
**Figure 1.** Transvaginal ultrasound image of bilocular endometriotic cyst

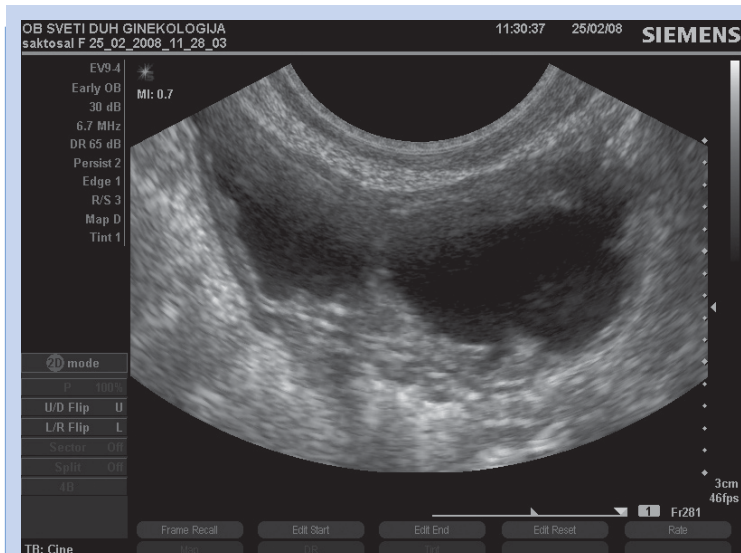
ljaju sa željom da ostvare trudnoću, no ne smije se zanemariti mogućnost njihove pojave, stoga svaku cističnu strukturu treba razjasniti, osobito onu koja svojom morfologijom i doplerskim parametrima može pobuditi sumnju na maligni proces. Danas još uvijek nema jasne predodžbe o tome djeluju li višekratne stimulacije prilikom pokušavanja ostvarivanja trudnoće na porast učestalosti razvoja malignoma jajnika. Istraživanja su uglavnom usmjerena na pojavnost tumora u žena koje su u prošlosti imale postupke stimuliranih izvantjelesnih oplodnji. Velikih studija koje bi ispitivale javljanje tumora jajnika u žena koje aktivno pokušavaju ostvariti trudnoću metodama asistiranе reprodukcije zasad nema. U naših bolesnica smo u dva slučaja našli tumore granične malignosti (*border line*), jedan proliferirajući cistadenom i jedan granulozna stanični tumor i ovi nalazi svakako zahtijevaju oprez prilikom uvođenja bolesnica u postupke pomognute oplodnje. Ovim bolesnicama nakon poštudnih operacija moguće je ponuditi postupke u prirodnim ciklusima<sup>10</sup>.

#### ULTRAZVUK I JAJOVODI

Jedan od glavnih preduvjeta ostvarivanje trudnoće su uredni jajovodi. Pod "urednošću" se ne misli samo na njihovu prohodnost, već i na morfologiju, kalibriranost, motilitet te (ne)postojanje priraslica koje bi mogle remetiti odnos jajnika i jajovoda. Transvaginalni ultrazvuk može otkriti i patološke promjene na jajovodima, te usmjeriti bolesnicu u brže uvođenje u invazivni pristup.

Saktosalpink se vizualizira ultrazvukom kao vrećasta, kobasičasta, anehogena do hipoehogena struktura uz koju treba biti prikazan i ipsilateralni jajnik (slika 2). Dimenzije saktosalpinksa mogu varirati, a tipični su glatki unutarnji rubovi ili nalaz "pseudopapila" koje sugeriraju dijagnozu. Saktosalpink znači nekvalitetu jajovoda, odnosno nemogućnost ostvarivanja trudnoće. Saktosalpink je rezultat preboljene upale, te je logično zaključiti da ni drugi jajovod (ako ga i ne vidimo ultrazvukom) vjerojatno nije u idealnom stanju. Ultrazvučni nalaz praktički indicira dalju invazivnu dijagnostiku i terapiju (laparoskopija). Saktosalpink je također i dobro znani neprijatelj uspjeha postupka izvantjelesne oplodnje i većina autora preporučuje njegovo odstranjenje prije pokušaja.

S druge strane, salpingektomija može štetno djelovati na prokrvljenost jajnika, stoga imamo slučajeve manjeg broja aspiriranih oocita na strani učinjenih salpingektomija. U situacijama kada nije moguće korektno učiniti laparoskopsku salpingektomiju, čuvajući krvne žile jajnika, ili ako uopće laparoskopijom ne možemo učiniti salpingektomiju zbog brojnih priraslica, tada je moguće učiniti samo koagulaciju istmičnog dijela jajovoda i time onemogućiti nepovoljan učinak sadržaja



**Slika 2.** Transvaginalni ultrazvučni prikaz upalom promijenjenog jajovoda (*saktosalpink*)

**Picture 2.** Transvaginal ultrasound image of damaged tube (*saktosalpink*)

saktosalpinksa na materijšte i moguću trudnoću. Koagulacijom tuba čuva se prokrvljenost jajnika, učinak na ishode trudnoća poslije izvantjelesne oplodnje sukladan je salpingektomiji, a bolesnici su uskraćene tegobe oporavka poslije laparotomije. Bolesnice teško prihvaćaju sugestiju obostrane salpingektomije, osobito u početnoj fazi liječenja neplodnosti, stoga se često pokušava ostvariti trudnoću uz prisutne saktosalpinkse, no ako postupci IVF-a ne dovedu do željenog ishoda, tada operacijski postupak postaje neminovan<sup>11,12</sup>. Paraovarijske ciste lako je dijagnosticirati ultrazvukom; mogu biti različitih veličina, glatke su stijenke i anehogena sadržaja. Ako se nađe struktura poput paraovarijske ciste, bolesnicu treba uključiti u operacijski postupak (laparoskopije) prilikom koje će se uz odstranjenje ciste učiniti i dijagnostika jajovoda.

**Tablica 4.** Prednosti transvaginalnog 3D-ultrazvuka u odnosu na 2D-ultrazvuk**Table 4.** Advantages of 3D transvaginal ultrasound over 2D ultrasound

|   |
|---|
| - mogućnost istodobnog prikaza sve tri ravnine (sagitalna, frontalna i transverzalna)                 |
| - tomografska pretraga organa   |
| - okretanje volumena u različitim smjerovima  |
| - precizno mjerenje ispitivanog volumena  |
| - izračun trodimenzionalne površinske i transparentne slike   |
| - moguće skraćivanje vremena ultrazvučnog pregleda  |
| - pohrana ukupnog volumena i pretraživanje pohranjenog volumena, što otvara nove mogućnosti edukacije |
| - volumen može pregledati drugi liječnik  |

**Tablica 5.** Područja primjene transvaginalnog 3D-ultrazvuka u ginekologiji**Table 5.** Application of 3D transvaginal sonography in gynecology

|   |
|---|
| <b>Maternica</b>  |
| - dijagnostika endometrijske patologije                   |
| - evaluacija anomalija uterusa                            |
| - ocjena položaja endouterinog uloška                     |
| - prikazivanje i precizna lokalizacija mioma              |
| - dijagnostika i ocjena invazije endometrijskog karcinoma |
| <b>Jajnik</b>   |
| - folikulometrija   |
| - dijagnostika ovarijskih tumora                          |
| <b>Ostali nalazi u maloj zdjelici</b>                     |
| - otkrivanje područja endometrioze                        |
| - evaluacija tumorskih recidiva                           |
| - razjašnjenje ostalih tumora u maloj zdjelici            |

Pseudociste u Douglasovom prostoru nužno ne ometaju ostvarivanje trudnoće, no impliciraju postojanje priraslica u zdjelištu i time upućuju na mogući tubarni uzrok neplodnosti. Često imaju bizaran izgled i asociraju na različite strukture, a iz anamneze se često doznaje o prethodnim težim operacijama u zdjelištu.

#### TRANSVAGINALNI OBOJENI I PULSIRAJUĆI DOPLER

Nova saznanja o transvaginalnom obojenom i pulsirajućem dopleru utemeljila su ovu tehniku kao dodatno sredstvo u ispitivanju neplodnosti. U anovulacijskim ciklusima primijećen je stalan porast indeksa otpora kroz uterinu arteriju. Čak što više, u nekih neplodnih bolesnica naznačen je izostanak protoka u dijastoli.

Protok krvi kroz uterinu arteriju može se koristiti za predviđanje prijemljivosti maternice u postup-

cima medicinski pomognute oplodnje, a prije prijenosa zametaka. U analizi uspjeha izvantjelesne oplodnje nisu zabilježene trudnoće iz ciklusa u kojima je dobiven sonogram s izostankom dijastoličkog protoka u obje uterine arterije na dan prijenosa zametaka. U usporedbi sa spontanim ciklusima, u stimuliranim ciklusima je srednja vrijednost indeksa pulsatilnosti niža, a minimalna brzina u dijastoli viša<sup>13</sup>. Uspjeh postupka izvantjelesne oplodnje moguće je predvidjeti i određivanjem uterine perfuzije mjerenjem protoka kroz uterinu arteriju na dan davanja hCG-a radi tempiranja aspiracije jajnih stanica. Zaidi je u svom istraživanju dokazao da postoji značajna korelacija uspjehnosti IVF ciklusa u bolesnica u kojih je PI uterine arterije na dan davanja hCG-a bio manji od 2,99. U slučajevima kada je  $PI > 2,99$  predlaže se odgađanje samog postupka, odnosno odlaganje primjene hCG-a<sup>14</sup>.

### TRANSVAGINALNI TRODIMENZIONALNI ULTRAZVUK

Automatizirano prikazivanje male zdjelice uz pomoć 3D-sonde i pohranjivanje definiranog volumena otvara nove aspekte dijagnostike u maloj zdjelici.

Glavna prednost ove metode je da se uz konvencionalne, sagitalne i frontalne presjeke mogu dobiti i transverzalni presjeci male zdjelice. Ostale prednosti trodimenzionalnog prikaza prikazane su u tablici 4. Milimetarsko pretraživanje pohranjenog volumena koji se može okretati u sva tri pravca omogućuje ocjenjivanje patološkog nalaza u potpunoj veličini, kao i njegovu topografsku lokalizaciju<sup>15</sup>. Uvođenje trodimenzionalnog ultrazvuka u kliničku praksu unaprijedilo je neinvazivnu obradu neplodnih bolesnica. U tablici 5 prikazana su moguća područja primjene transvaginalnog 3D-ultrazvuka u ginekologiji.

Uterus se u pohranjenoj slici može uvijek tako okrenuti da ga se može egzaktno pregledati u frontalnom, sagitalnom i transverzalnog presjeku. Ovim je omogućeno jasno razgraničenje miometrija od endometrija. U frontalnom presjeku mogu se uočiti i tubarni kutovi, a površinskim prikazom može se plastično uočiti endometrij. Prikazivanje uterusa u frontalnom presjeku, pri sumnji na razvojnu anomaliju postavljenoj na osnovi transvaginalnog ultrazvučnog nalaza, omogućuje se ne samo dokazivanje, nego i diferenciranje te anomalije (slika 3)<sup>16</sup>. Nove mogućnosti trodimenzionalno ultrazvučno prikazivanje nudi i u području dijagnostike uterinih tumora. Miomi se mogu precizno i točno lokalizirati, što može pridonijeti odluci o potrebnom načinu konzervativnog operacijskog pristupa.

Istodobno prikazivanje jajnika u sve tri ravnine nudi opsežan pregled cijelog organa. Ova prednost pokazala se važna kako pri procjeni dozrijevajućih folikula, tako i pri razjašnjenju cističnih ovarijskih tumora. Površinskim načinom mogu se ciljano prikazati odnosi zdjelice i njegova struktura.

### NEOPERACIJSKA OCJENA PROHODNOSTI JAJOVODA

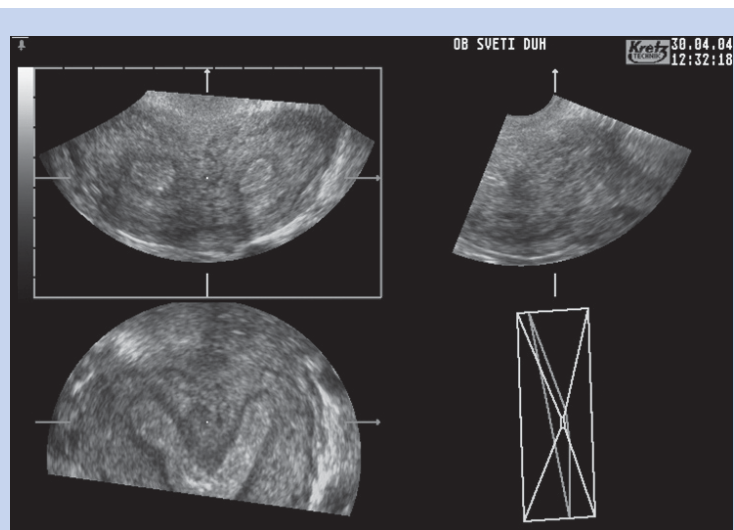
Do danas su najčešće korištene neoperacijske metode za ocjenu prohodnosti jajovoda bile rendgenska histerosalpingografija i insuflacija jajovoda.

Histerosalpingografija (HSG) koristi rendgenom vidljiv kontrast za ocjenu anatomije maternice te prohodnosti jajovoda. Glavni nedostatak ovog postupka je činjenica da ionizirajuće zračenje ima mogućnost djelovanja na jajnu stanicu, što može rezultirati prirođenim nakaznostima ploda ako do koncepcije dođe u ispitivanom ciklusu. Nadalje, alergija na jodna kontrastna sredstva je kontraindikacija za primjenu rendgenske histerosalpingografije.

Richman i sur. (1984.) bili su prvi koji su objavili prikaz ocjene prohodnosti jajovoda transabdominalnim ultrazvukom<sup>17</sup>. Deichert je razvio novu transvaginalnu ultrazvučnu metodu ocjene prohodnosti jajovoda<sup>18</sup>. Vizualizirali su prohodnost jajovoda direktno za vrijeme intracervikalnog injiciranja ehogenog ultrazvučnog kontrasta (Echovist, Schering, Berlin, Njemačka).

Metodu su nazvali Hy-Co-Sy: transvaginalna histerosalpingo-kontrastna sonografija. Tufekci i sur. razvili su jednostavniju metodu koja ne zahtijeva ni hospitalizaciju ni opću anesteziju<sup>19</sup>. Intrauterinim injiciranjem izotonične otopine direktno su procijenili prohodnost jajovoda i nazvali ovu metodu transvaginalnom sonosalpingografijom.

Transvaginalna sonosalpingografija koja koristi izotoničnu otopinu izvodi se bez anestezije i predstavlja idealnu mogućnost za ocjenu prohodnosti jajovoda u komparaciji s ostalim klasičnim meto-



**Slika 3.** Transvaginalni trodimenzionalni ultrazvučni prikaz intrauterine anomalije (septus/bicornis)

**Figure 3.** Transvaginal three dimensional image of intrauterine anomaly (septus/bicornis)

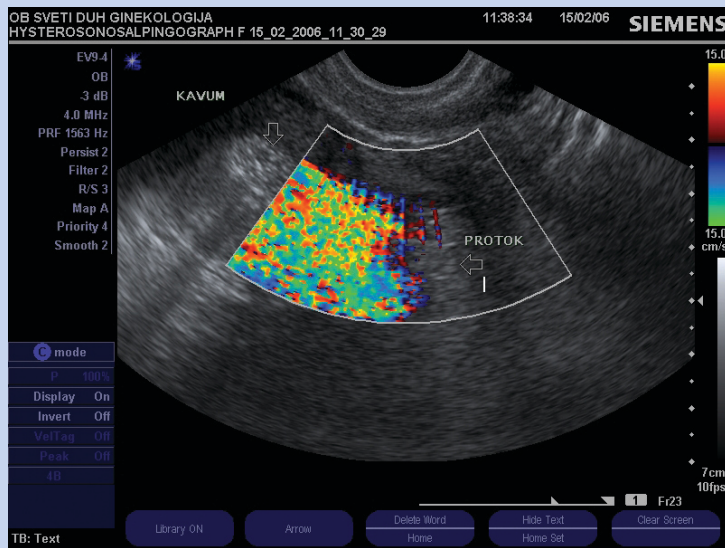


dama. Postupak je jednostavan, siguran, jeftin i neinvazivan, a alergijska reakcija na kontrastno sredstvo ne može se očekivati.

Ultrazvučni pregled prije samog postupka neophodan je za procjenu položaja maternice, detekciju mogućih anomalija, kao i za ocjenu obiju adneksalnih regija. Postupak se ne smije izvoditi u

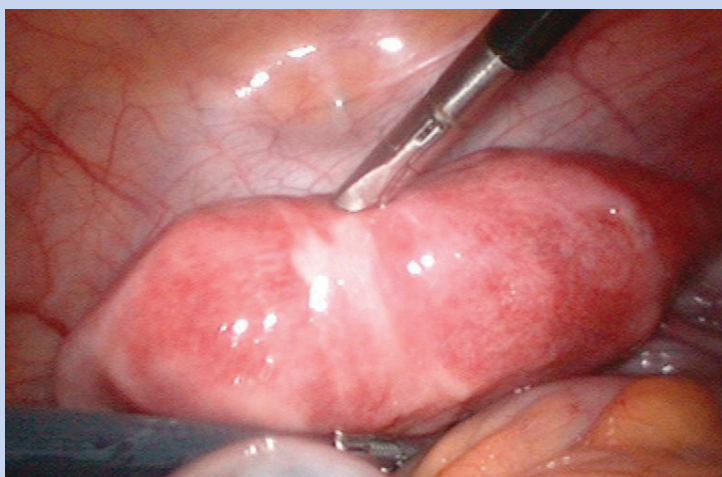
bolesnica s aktivnom upalom u zdjelici, a u bolesnica s anamnezom preboljene upalne zdjelične bolesti uputna je antibiotska profilaksa (doksiciklinom ili metronidazolom).

Ultrazvučnu histerosalpingografiju moguće je kontrolirati i korištenjem doplera u boji, a treba je provesti u ranoj folikularnoj fazi menstrualnog ciklusa i to nakon potpunog prestanka menstruacije (slika 4).



**Slika 4.** Transvaginalni ultrazvučni prikaz histerosalpingografije uz pomoć obojenog doplera. Na slici se vide hiperehogeni odjeci u kavumu uterusa te u području adneksa obojeni signali koji sugeriraju prohodnost jajovoda

**Figure 4.** Transvaginal ultrasound image of color Doppler histerosalpingography. Hyperechoic signals are seen in the uterine cavum and color flow signals are seen in the adnexal region suggesting tubal patency



**Slika 5.** Dijagnostička laparoskopija. Prikazan je uleknut fundus uterusa kod intrauterine anomalije (*uterus septus*).

**Figure 5.** Diagnostic laparoscopy. Laparoscopic view of uterine fundus of septate uterus

## INVAZIVNI DIJAGNOSTIČKI I TERAPIJSKI POSTUPCI – OPERACIJE

### LAPAROSKOPIJA

Zlatni standard za ocjenu stanja jajovoda u protekla dva desetljeća je laparoskopija, koja zahtijeva opću anesteziju i nosi rizik ozbiljnih kirurških komplikacija kao što su to ozljede crijeva ili krvnih žila. Pomoću portio-adaptera moguće su manipulacije maternicom, a instilacijom indigo-karmina ili druge obojene otopine provjerava se prohodnost jajovoda.

Za vrijeme laparoskopije moguće je prikazati cijelu anatomiju zdjelice i abdomena, dijagnosticirati anomalije genitalnih organa, bolesti jajnika, te procijeniti međuodnos jajnika i jajovoda (slika 5). Laparoskopija je najtočnija dijagnostička metoda za ocjenu proširenosti endometrioze, može se koristiti za ocjenu prethodnog konzervativnog zahvata na adneksima, a korisna je i u istraživanju zdjelične boli i proširenosti malignog procesa. Istom metodom moguće je dobiti uzorke peritonealnog ispirka za citologiju i mikrobiologiju u bolesnica s anamnezom upalne zdjelične bolesti. Razvojem tehnologije laparoskopija je danas postala rutinska metoda za operacije na maternici i jajovodima, te se osobito koristi za potrebe ne samo dijagnostike već i liječenja mogućih uzroka neplodnosti. Najčešći laparoskopski postupci koji se danas koriste u svrhu liječenja neplodnosti su odstranjenje endometriotičnih cista ili drugih žarišta endometrioze po peritoneumu, odstranjenje drugih cista ili tumora jajnika, incizija jajnika kod bolesnica s polističnim jajnicima (*drilling*), mobilizacija jajnika i rješavanje priraslica jajnika i jajovoda, hidrotubacija jajovoda, rješavanje priraslica jajovoda, neostomija kod okludiranog ampularnog ušća jajovoda, salpingektomija (odstranjenje jajovoda ako je nepovratno oštećen). Laparoskopija se koristi i za odstra-

njenje miomskih čvorova s maternice ako se zaključi da imaju nepovoljan utjecaj na reproduktivnu sposobnost bolesnice. Danas je laparoskopija preuzela vodeću ulogu u "antisterilitetnim" operacijama, no treba znati da svaka laparoskopija može završiti klasičnom operacijom (laparotomijom), i ako nalaz u bolesnice indicira laparotomiju, tada ne treba dvojiti već učiniti klasičnu operaciju imajući u obzir da je ukupna korist bolesnica zasigurno veća kvalitetno odrađenom operacijom, bez obzira na dulji i nešto teži poslijeoperacijski oporavak i ožiljak na trbuhu kod klasično operiranih bolesnica.

### HISTEROSKOPIJA

Histeroskopija je dio endoskopskih kirurških tehnika koje postaju okosnica invazivnih zahvata u modernoj ginekologiji. Tehnika se odlikuje minimalnom invazivnošću jer koristi prirodne fiziološke otvore u tijelu (vagina, cerviks).

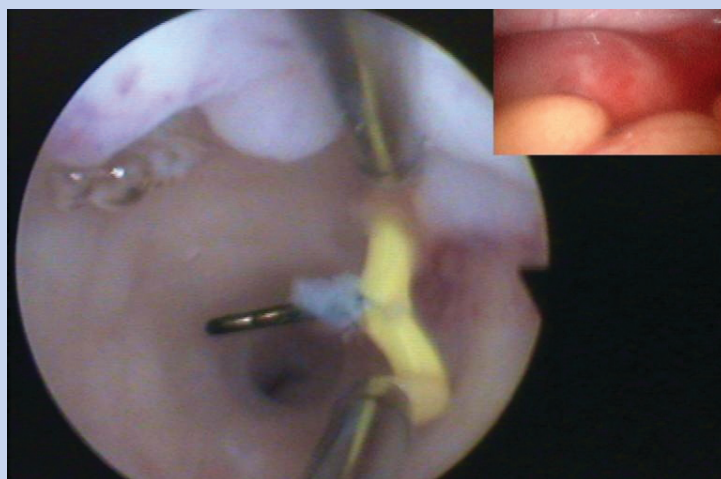Dijagnostička histeroskopija pogodna je za otkrivanje gotovo svih patoloških stanja cervikalnog kanala, materišta te unutarnjih ušća jajovoda, uz samo tri kontraindikacije za zahvat, a to su: upalni proces na maternici i adneksima, trudnoća te intenzivno krvarenje.

Indikacije i kontraindikacije za terapijsku histeroskopiju su identične onima kod dijagnostičkog zahvata. Indikacije su prikazane u tablici 6. Terapijski zahvat je, zahvaljujući preciznosti radnih instrumenata, stalnoj vizualnoj kontroli i povećanju vidnog polja, minimalno mutilirajući za okolna tkiva i organe. Poslijeoperacijski oporavak je brz i bolesnica može biti otpuštena kući već par sati nakon zahvata. Ipak, ne smije se zaboraviti da je terapijska histeroskopija bez obzira na minimalnu invazivnost pravi operacijski zahvat sa svim rizicima anestezije i operacije, pa je nužna prijeoperacijska obrada i postojanje prave indikacije (slika 6).

**Tablica 6.** Indikacije za histeroskopiju u neplodnih bolesnica

**Table 6.** Indications for hysteroscopy in infertile patients

- razvojne anomalije maternice
- priraslice u materištu
- submukozni miomi
- endometrijski polipi



**Slika 6.** Histeroskopska slika septiranog uterusa. U dubini slike vidi se tubarno ušće dok je lijevo septum. U daljem tijeku zahvata uslijedit će incizija septuma i stvaranje jednog kavuma.

**Figure 6.** Hysteroscopic image of septate uterus. Tubal ostium is clearly visualized and on the left side of the ostium is the septum. Incision of the septum and formation of one uterine cavity will follow.

### LIJEČENJE NEPLODNOSTI

Osnovno pravilo liječenja neplodnog para je što prirodniji i što manje invazivni pristup koji se temelji na kauzalnom liječenju. Ako se obradom para nađe sistemska bolest, endokrinološka ili autoimuna, tada bolesnike treba liječiti specijalist za otkrivenu bolest, a što će vrlo vjerojatno u skrom vremenu razriješiti i problem neplodnosti.

Najčešće se liječe anovulacije, endometrioze, patologije jajovoda i neadekvatan broj progresivno pokretnih spermija u muškarca.

Terapija anovulacija je u prvom redu stimulacija jajnika lijekovima koji aktiviraju folikulogenezu. Na prvom mjestu je klomifen citrat, a u obzir dolaze i injekcije gonadotropina. Prilikom davanja lijekova za stimulaciju jajnika važno je ultrazvučno praćenje razvoja folikula (folikulometrija), s obzirom na to da se njime može tempirati vrijeme odnosa, ali također i ocijeniti rizik razvoja sindroma hiperstimulacije, relativno rijetkog, ali ponekad vrlo ozbiljnog stanja koje može prijetiti i životu bolesnice. Važno je, stoga, da stimulaciju jajnika vode uže specijalizirane stručne osobe.

Uz stimulaciju jajnika u pretilih žena s anovulacijom preporučuje se obavezno redukcija tjelesne težine, a nerijetko se koriste i lijekovi za regulaciju glikemije, odnosno u ovim slučajevima inzulina (metformin). Ako konzervativna terapija ne dove-

de do ovulacije, bolesnicu je moguće operirati i redukcijom tkiva jajnika inducirati ovulaciju (laparoskopski *drilling* jajnika).

Terapija neadekvatne prohodnosti jajovoda je u prvom redu operacijska, a vezana je uz intraoperacijski laparoskopski nalaz. Ako je intraoperacijski moguće, potrebno je stvoriti stanje što sličnije prirodnom, nenarušeno upalom ili priraslicama. Intraoperacijski je potrebno razriješiti priraslice, mobilizirati jajnike i jajovode, uspostaviti dobar odnos jajnika i jajovoda te po potrebi uspostaviti prohodnost jajovoda. Nažalost, uspješnost operacijskih metoda je skromna i postotak trudnoća nakon operacije je manji nego što je uspješnost metoda pomognute oplodnje, stoga se nakon uspješne operacije svakako preporučuje pokušati prirodno zanjati, no ako ne dođe u skoro vrijeme do trudnoće (6 do 12 mjeseci), par je potrebno uključiti u program pomognute oplodnje. Jasno da pritom treba uzeti u obzir ovulacijsku sposobnost bolesnice i nalaz spermograma u njenog partnera.

Terapija endometrioze je u prvom redu operacijska, a zanošenje je realno očekivati unutar prvih 6 mjeseci nakon operacije, te ako trudnoća izostane, paru treba preporučiti pomognutu oplodnju.

Terapija muškog uzroka neplodnosti je dijelom pod nadzorom urologa i androloga, a sastoji se od konzervativne i operacijske terapije. Nažalost, te-

rapija muškog partnera češće je neuspješna te se parovi uključuju u postupke pomognute, najčešće izvantjelesne oplodnje.

## METODE POMOGNUTE OPLODNJE

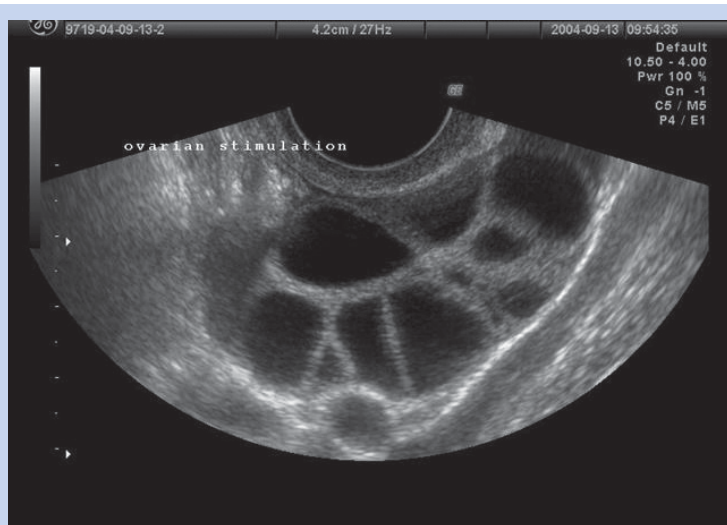Bračni par uključuje se u metode pokušaja pomognute oplodnje ako konzervativni i operacijski postupci ne rezultiraju uspjehom. U praksi se danas provode postupci intrauterine inseminacije i izvantjelesne oplodnje.

### INTRAUTERINA INSEMINACIJA

Intrauterinim inseminacijama povećava se mogućnost ostvarivanja trudnoće, a koriste se u bolesnica s dokazano prohodnim jajovodima (ultrazvučnom ili rendgenskom histerosalpingografijom ili laparoskopskom kromopertubacijom). Indikacije su lošiji nalazi spermograma, idiopatska neplodnost i udruženi uzroci neplodnosti (ovulacijska disfunkcija i lošiji spermogram). Inseminacije se provode u prirodnim i stimuliranim ciklusima, a uspješnost ostvarivanja trudnoće kreće se do 15%<sup>20</sup>. Prilikom inseminacije se na dan tempirane ovulacije od partnera uzima sjeme koje se obradi u laboratoriju za humanu reprodukciju i zatim se obrađeno sjeme s progresivno pokretnim spermijima posebnim kateterom ubacuje u materiče.

### IZVANTJELESNA OPLODNJA

Razvoj tehnika izvantjelesne oplodnje započeo je 1978. godine rođenjem prvog djeteta začetog postupkom izvantjelesne oplodnje učinjenim u prirodnom ciklusu<sup>21</sup>. Nakon ovog prijelomnog i revolucionarnog događaja pokrenuta su brojna istraživanja u svrhu razvijanja tehnika koje bi pridonijele većem uspjehu, ali i koje bi postupak učinile jednostavnijim i prihvatljivijim bolesnicima. Postupke pomognute oplodnje u prirodnom ciklusu uskoro su zamijenili postupci u stimuliranim ciklusima koji su omogućili veću uspješnost i veći broj trudnoća, ali su s razvitkom kvalitetnijih lijekova pridonijeli i rastu troškova postupka (slika 7). Komplikacije postupaka u stimuliranim ciklusima su nadalje daleko češće i ozbiljnije, a stimulacija je otvorila i brojna etička pitanja vezana uz mogući višak embrija i jajnih stanica. Moguće komplikacije stimuliranih ciklusa su brojne i, mada se danas svaki ozbiljan centar koji se bavi



**Slika 7.** Transvaginalni ultrazvučni prikaz jajnika tijekom stimulacije gonadotropinima.

**Figure 7.** Transvaginal ultrasound image of ovary during hyperstimulation with gonadotropins.

poslovima vezanim uz izvantjelesnu oplodnju hvali niskom stopom komplikacija, one se ipak zbivaju. Sindrom ovarijske hiperstimulacije je teoretska opasnost po život bolesnica, a ne manje ozbiljan problem predstavlja i povećana učestalost višeplođnih trudnoća, izvanmaterničnih i heterotopičnih trudnoća i nepoznat učinak na moguć razvoj zloćudnih novotvorina jajnika i dojke. Izvantjelesna oplodnja u Hrvatskoj ima dugu i uspješnu tradiciju. Samo četiri godine nakon poroda Louise Brown (1978.)<sup>21</sup> počeli su postupci u Klinici za ženske bolesti i porode u Petrovoj u Zagrebu, a prvo dijete rođeno je 1983. godine. Danas se, osim u Zagrebu, spomenutim postupcima bave i centri u Rijeci, Osijeku i Splitu. Indikacije za izvantjelesnu oplodnju su neprohodnost jajovoda, teža muška neplodnost, udruženi uzroci, idiopatska neplodnost i endometriozna. U postupke izvantjelesne oplodnje uključujemo i parove kod kojih nakon više postupaka inseminacije (tri do šest pokušaja) nije došlo do željene trudnoće. Koncept IVF-a (*in vitro* fertilizacija) jest da se vaginalnom punkcijom pod kontrolom ultrazvuka prikupe jajne stanice koje se izvan tijela žene oplode (fertiliziraju) i potom se 2 do 5 dana nakon postupka punkcije folikula u materijšte prenose; prenosi se najviše 3 zametka, dok se mogući preostali višak ostvarenih zametaka može podvrgnuti kontroliranom zamrzavanju. U slučajevima težih oblika muške neplodnosti često je neophodno učiniti postupak ICSI (*intra cytoplasmic sperm injection*) prilikom kojeg embriolozi ubacuju spermij unutar citoplazme jajne stanice kako bi se povećala mogućnost fertilizacije oocite. Uspješnost izvantjelesne oplodnje izražava se postotkom ostvarenih trudnoća koji se može izražavati u odnosu na započeti ciklus, na učinjenu aspiraciju oocita te, konačno, u odnosu na učinjeni transfer embrija. Danas se sve više koristi i *take home baby rate* koji odražava odnos započetog ciklusa izvantjelesne oplodnje i poroda zdravog novorođenčeta<sup>22</sup>. U našoj smo Klinici u razdoblju od 2001. do 2004. godine učinili 378 aspiracija s 269 učinjenih prijenosa zametaka koji su rezultirali s 96 trudnoća (25 % po aspiraciji i 35 % po prijenosu zametaka), od kojih su 10 završile ranim spontanom pobačajem (10 %), 2 kasnim pobačajem, 2 induciranim poba-

čajima (zbog malformacija), a 4 trudnoće su bile izvanmaternične (4 %). Imali smo 17 višeplođnih trudnoća (17,7 %) i to 11 blizanačkih i 6 trigemina. Od jednoplođnih trudnoća prijevremeno su rodile 2 trudnice. U gore navedenom razdoblju imali smo 129 aspiracija u ciklusima stimuliranim za pokušaje ICSI-IVF koje su dovele do 84 prijenosa zametaka i konačno 16 trudnoća (12,4 % po aspiraciji i 19 % po prijenosu zametaka). U dva slučaja imali smo višeplođnu trudnoću (12 %), a jednoplođne trudnoće su sve završile bez komplikacija<sup>23</sup>, stoga nam je za

Liječenje neplodnosti temelji se na postupnosti terapijskih postupaka koji omogućuju što prirodniji način ostvarivanja trudnoće. Laparoskopija i histeroskopija često su neizostavni operacijski postupci koji predstavljaju *zlatni standard* u dijagnostici i liječenju neplodnih bolesnica. Metode pomognute oplodnje (inseminacija, izvantjelesna oplodnja, ICSI) koriste se tek kad prethodni konzervativni i operacijski postupci nisu pomogli neplodnom paru u ostvarivanju trudnoće.

stimulirane cikluse *take home baby rate* iznosio 17,5 % (ukupno IVF i IVF-ICSI).

U spontanom ciklusima taj je postotak znakovito manji i iznosio je tek 6,3%, što je i logično jer smo od 306 aspiracija do prijenosa zametka došli u tek 179 slučajeva, a ostvarili smo 22 trudnoće.

S obzirom na, sveukupno gledano, još uvijek nedovoljno dobru uspješnost, realno je očekivati da će za ostvarenje trudnoće trebati više pokušaja izvantjelesne oplodnje. Svaki sljedeći pokušaj zahtijeva adekvatnu pripremu. Prije uvođenja bračnog para u prvi IVF postupak uputno je provjeriti hormonski status bolesnice (3. - 5. dan ciklusa FSH, LH, E2, PRL, TSH), a ako je prošlo više od godinu dana od prethodnih nalaza potrebno je ponoviti brisove cerviksa na aerobe, anaerobe, klamidije i *Mycoplasmae*, Papa-test, transvaginalni ultrazvučni pregled i bakteriologiju ejakulata u muškarca.

Posljednje redovito izvješće krovne Europske udruge za neplodnost (*engl.* ESHRE – *European Society of Human Reproduction and Embryology*) prikazuje zbirne rezultate liječenja neplodnosti pomognutim oplodnjama u Europi 2005. godine. Objedinjeni su podaci dobiveni iz 30 zemalja i 923

ustanove koje se bave pomognutom oplodnjom. Ukupno je prijavljeno više od 418 000 ciklusa (118 074 IVF, 203 329 ICSI, 79 140 prijenosa prethodno zamrznutih zametaka, 11 475 donacija jajnih stanica itd.). Ukupna uspješnost ostvarivanja kliničke trudnoće (ultrazvučni prikaz živog ploda u maternici) iznosi 26,9 % po punkciji i 30,3 % po prijenosu zametaka (*engl. ET - embryo transfer*) za IVF i 28,5 % po punkciji i 30,9% po ET za ICSI postupke. Stopa kliničkih trudnoća poslije postupka inseminacije iznosi 12,6 % u žena mlađih od 40 godina starosti<sup>24</sup>.

#### LITERATURA

- Navot D, Drews MR, Bergh PA, Guzman I, Karstaedt A, Scott RT Jr et al. Age-related decline in female infertility is not due to diminished capacity of the uterus to sustain embryo implantation. *Fertil Steril* 1994;61:97-101.
- Haxton MJ, Black WP. The aetiology of infertility in 1162 investigated couples. *Clin Exp Obstet Gynecol* 1987;14:75-9.
- Lass A, Williams G, Abusheikha N, Brindsden P. The effect of endometrial polyps on outcomes of in vitro fertilization (IVF) cycles. *J Assist Reprod Genet* 1999;16:410-5.
- Kupešić S. Three-dimensional ultrasonographic uterine vascularization and embryo implantation. *J Gynecol Obstet Biol Reprod* 2004;33:18-20.
- Ramzy AM, Sattar M, Amin Y, Mansour RT, Serour GI, Aboulgar MA. Uterine myomata and outcome of assisted reproduction. *Hum Reprod* 1998;13:198-202.
- Radončić E, Funduk-Kurjak B. Three-dimensional ultrasound for routine check-up in in vitro fertilization patients. *Croat Med J* 2000;41:262-5.
- Qublan HS, Amarin Z, Tahat YA, Smadi AZ, Kilani M. Ovarian cyst formation following GnRH agonist administration in IVF cycles: incidence and impact. *Hum Reprod* 2006;21:640-4.
- De Hondt A, Peeraer K, Meuleman C, Meeuwis L, De Locker P, D'Hooghe TM. Endometriosis and subfertility treatment: a review. *Minerva Ginecol* 2005;57:257-67.
- Loo TC, Lin MY, Chen SH, Chung MT, Tang HH, Lin LY et al. Endometrioma undergoing laparoscopic ovarian cystectomy: its influence on the outcome of in vitro fertilization and embryo transfer (IVF-ET). *J Assist Reprod Genet* 2005;22:329-33.
- Dor J, Lerner-Geva L, Rabinovici J, Chetrit A, Levran D, Lunenfeld B et al. Cancer incidence in a cohort of infertile women who underwent in vitro fertilization. *Fertil Steril* 2002;77:324-7.
- Johnson NP, Mak W, Sowter MC. Laparoscopic salpingectomy for women with hydrosalpinges enhances the success of IVF: a Cochrane review. *Hum Reprod* 2002;17:543-8.
- Gelbaya TA, Nardo LG, Fitzgerald CT, Horne G, Brison DR, Lieberman BA. Ovarian response to gonadotropins after laparoscopic salpingectomy or the division of fallopian tubes for hydrosalpinges. *Fertil Steril* 2006;85:1464-8.
- Tekay A, Martikainen H, Jouppila P. Comparison of uterine blood flow characteristics between spontaneous and stimulated cycles before embryo transfer. *Hum Reprod* 1996;11:364-8.
- Zaidi J, Pittrof R, Shaker A, Kyei-Mensah A, Campbell S, Tan SL. Assessment of uterine blood flow on the day of human chorionic gonadotropin administration by transvaginal color Doppler ultrasound in an in vitro fertilization program. *Fertil Steril* 1996;65:377-81.
- Merz E, Weber G, Macchiella D, Bahlmann F. 3D-Volumensonographie in der transvaginalen Diagnostik. *Gynäkologe* 1995;28:270-5.
- Jurkovic D, Geipel A, Gruboeck K, Jauniaux E, Natucci M, Campbell S. Three-dimensional ultrasound for the assessment of uterine anatomy and detection of congenital anomalies: A comparison with hysterosalpingography and two-dimensional sonography. *Ultrasound Obstet Gynecol* 1995;5:233-8.
- Richman TS, Bisconi GN, de Cherney A, Polan ML, Alcebo LO. Fallopian tubal patency assessed by ultrasound following fluid injection. *Radiology* 1984;152:502-4.
- Deichert U, Schlieff R, van de Sandt M, Junke I. Transvaginal Hysterosalpingo-contrast Sonography (Hy-Co-Sy) compared with conventional tubal diagnostics. *Hum Reprod* 1989;4:418-22.
- Tufekci EC, Girit S, Bayirli MD, Durmusoglu F, Yalti S. Evaluation of tubal patency by transvaginal sonosalpingography. *Fertil Steril* 1992;57:336-40.
- Liu W, Gong F, Luo K, Lu G. Comparing the pregnancy rates of one versus two intrauterine inseminations (IUIs) in male factor and idiopathic infertility. *J Assist Reprod Genet* 2006;23:75-9.
- Stephens PC, Edwards RG. Birth after reimplantation of human embryo. *Lancet* 1978;2:366.
- Fukuda J, Kumagai J, Kodama H, Murata M, Kawamura K, Tanaka T. Upper limit of the number of IVF-ET treatment cycles in different age groups, predicted by cumulative take-home baby rate. *Acta Obstet Gynecol Scand* 2001;80:71-3.
- Bauman R, Vujišić S, Tripalo A, Aksamija A, Hafner D, Emedi I et al. Influence of hormonal stimulation on in vitro fertilization/embryo transfer outcome. *Eur J Obstet Gynecol Reprod Biol* 2005;119:94-102.
- Nyboe Andersen A, Goossens V, Bhattacharya S, Ferraretti AP, Kupka MS, de Mouzon J et al. European IVF-monitoring (EIM) Consortium, for the European Society of Human Reproduction and Embryology (ESHRE). Assisted reproductive technology and intrauterine inseminations in Europe, 2005: results generated from European registers by ESHRE: ESHRE. The European IVF Monitoring Programme (EIM), for the European Society of Human Reproduction and Embryology (ESHRE). *Hum Reprod* 2009;24:1267-87.