

UDK 616.34-002-085:599.323.45

Izražaj koštanog morfogenetskog proteina -2 i -7 tijekom eksperimentalne upalne bolesti crijeva

Expression of bone morphogenetic protein -2 and -7 during experimental inflammatory bowel disease

Ivana Marić^{1*}, Natalia Kučić², Blaženka Grahovac³, Dragica Bobinac¹, Slobodan Vukičević⁴¹Zavod za anatomiju, Medicinski fakultet Sveučilišta u Rijeci²Zavod za fiziologiju i imunologiju, Medicinski fakultet Sveučilišta u Rijeci³Zavod za patologiju i patološku anatomiju, Medicinski fakultet Sveučilišta u Rijeci⁴Zavod za anatomiju, Medicinski fakultet Sveučilišta u Zagrebu

Prispjelo: 13. 2. 2008.

Prihvaćeno: 7. 4. 2008.

Adresa za dopisivanje:

*Prof. dr. sc. Ivana Marić, dr. med.,
Zavod za anatomiju, Medicinski fakultet
Sveučilišta u Rijeci, Braće Branchetta 20,
51000 Rijeka

tel: +385 51 651 299

faks: +385 51 651 143

e-mail: ivanam@medri.hr

<http://hrcak.srce.hr/medicina>

SAŽETAK. Cilj: Za koštane morfogenetske proteine -2 i -7 pokazano je da osim snažnog osteoinduktivnog svojstva imaju važnu ulogu u razvoju i cijeljenju različitih neskeletnih tkiva i organa. Svrha ovog rada je ispitati ekspresiju BMP-2 i BMP-7 tijekom upalne bolesti crijeva u štakora, te učinak dvotjednog liječenja sa BMP-7 na cijeljenje tkiva kolona i ekspresiju ovih morfogenetskih proteina. **Metode:** Eksperimentalni kolitis izazvan je primjenom klizme koja sadrži 2,4,6-trinitrobenzensulfoničnu kiselinu (TNBS) i etanol. Na uzorcima crijeva pratili smo makroskopske i mikroskopske promjene koje se zbivaju tijekom akutne i kronične faze kolitisa, te nakon i.v. primjene BMP-7. Metodom imunohistokemije i lančane reakcije polimeraze pratili smo izražaj BMP-2 i -7. **Rezultati:** Imunohistokemijska i RT-PCR analiza pokazala je ekspresiju BMP-2 i -7 tijekom akutne i kronične faze upalne bolesti crijeva. U akutnoj fazi kolitisa BMP-2 i -7 prisutni su u području ulkusa, a u kroničnoj fazi BMP-7 pozitivno bojanje prisutno je u kolonocitima uzduž kripti kolona, dok je BMP-2 pozitivno bojanje u kolonocitima površnog epitela te između kripti. Specifično bojanje na BMP-7 kao i ekspresija mRNA za BMP-7 na uzorcima crijeva životinja liječenim sa BMP-7 pokazuje smanjenje prisustva BMP-7, a pojačano bojanje i ekspresiju mRNA za BMP-2. **Zaključak:** Sistemska primjena koštanog morfogenetskog proteina-7 smanjuje makroskopsko i mikroskopsko oštećenje kolona tijekom upalne bolesti crijeva u štakora. Način ekspresije BMP-2 i -7 tijekom upalne bolesti crijeva te nakon liječenja sa BMP-7 ukazuje na značajnu ulogu koštanih morfogenetskih proteina u kontroli oštećenja i cijeljenja tkiva kolona tijekom ove bolesti.

Glavne riječi: imunohistokemija, koštani morfogenetski protein-2, koštani morfogenetski protein-7, lančana reakcija polimeraze, upalna bolest crijeva

ABSTRACT. Aim: Bone morphogenetic proteins -2 and -7, along with their osteoinductive function, play important role in the development and healing of different non-skeletal tissues and organs. The aim of this study was to reveal the expression of BMP-2 and BMP-7 during experimental inflammatory bowel disease, as well as after 14th day of BMP-7 treatment. **Methods:** Experimental colitis was induced by the intracolonic administration of the clysm containing 2,4,6-trinitrobenzenesulphonic acid (TNBS) and ethanol. We investigated the macroscopic and microscopic colon tissue damage during acute and chronic phases of colitis as well as after IV treatment of BMP-7. **Results:** Immunohistochemical and RT-PCR analyses showed expression of BMP-2 and -7 during acute and chronic phases of inflammatory bowel disease. In the acute phase of colitis, BMP-2 and -7 expressions were located in mucosa of ulcer region. In the chronic phase BMP-7 expression was placed in the colonocytes along the crypt, while BMP-2 expression was located in the colonocytes of surface epithelium and intercrypt table. BMP-7 treatment reduced the expression of BMP-7 and mRNA for BMP-7 but also increased the expression of BMP-2 and mRNA for BMP-2 in colonic tissue. **Conclusions:** Systemic administration of bone morphogenetic protein 7 decreased macroscopic and microscopic colonic tissue damage during experimental inflammatory bowel disease. The expression pattern of BMP-2 and -7 during inflammatory bowel disease, as well as after BMP-7 treatment suggests an important role of bone morphogenetic proteins in control of colon tissue damage and healing during disease.

Key words: bone morphogenetic protein-2, bone morphogenetic protein -7, immunohistochemistry, inflammatory bowel disease, polymerase chain reaction

UVOD

Koštani morfogenetski proteini, BMPs (engl. bone morphogenetic proteins), su činitelji rasta i diferencijacije koji su prvotno izolirani iz kosti kao molekule koje potiču ektopično stvaranje kosti i hrskavice *in vivo*^{1,2}. Oni čine veliku podobitelj unutar nadobitelji preobražavajućeg činitelja rasta, TGF- β (od engl. transforming growth factor- β)³. Do danas je u sisavaca otkriveno oko 20 koštanih morfogenetskih proteina. BMPs su uključeni u embrionalni razvoj i diferencijaciju brojnih tkiva⁴⁻⁶.

Odlikuju se mnogostrukim djelovanjem te reguliraju rast, diferencijaciju i apoptozu mnogih stanica. BMPs se vežu za BMP receptore tipa I i II koji su membranske serin/treonin kinaze⁷. Posrednici prijenosa signala za BMP obitelj su fosforilirane Smad molecule – Smad 1, 5 i 8. Oni čine heteromerički kompleks sa Smad4, transportiraju se u jezgru i potiču transkripciju različitih gena. Smad6 i 7 djeluju kao antagonisti te inhibiraju prijenos signala TGF- β /BMP nadobitelji⁸⁻¹¹.

Važnost BMPs u razvitku probavnog sustava dokazana je prisustvom BMPs i njihovih receptora tijekom razvoja, a mutacija molekula BMP-signalnog puta dovodi do poremećaja organogeneze¹²⁻¹⁴. Perr i suradnici opisali su izražaj BMP-6 u glatkom mišiću crijeva¹⁵. BMP-2, BMP-receptori i Smad-molekule su prisutni u kolonocitima zdravog crijeva, a izražaj Smad4 je opisan u tumorima kolona^{16,17}. Monteleone i sur. su u sluznici bolesnika s upalnom bolesti crijeva utvrdili izražaj Smad7, inhibitorne molekule TGF- β puta, te istaknuli značenje tog signalnog puta u patogenezi upalne bolesti crijeva, IBD (od engl. inflammatory bowel disease)^{18,19}. Podatak da mutacija MADH4 i BMPRIA rezultira pojavom fenotipa juvenilne polipoze osigurava genetski dokaz da BMP-ovi imaju važnu ulogu u funkciji probavnog sustava²⁰.

Poznato je da su članovi BMP obitelji prisutni na mjestima mezenhimsko-epitelijalnog međudjelovanja tijekom razvoja i da potiču migraciju, rast i diferencijaciju stanica. Nalaz izraženosti mRNA za

BMP-7 u gastrointestinalnoj mukozi humanog (6. i 14. tjedan) i mišjeg embrija te receptora za BMP-7 ukazuje na moguću ulogu BMP obitelji u regulaciji morfogeneze i/ili funkcije tankog crijeva tijekom razvoja¹⁴. Osim toga, glavno mjesto sinteze BMP-7 je u bubregu, otkud se BMP-7 oslobađa u cirkulaciju te djeluje kao sistemski regulator. Cilj našeg istraživanja bio je ispitati terapijski učinak BMP -7 u zaštiti i regeneraciji crijeva te specifičnosti mehanizama njihovog djelovanja u navedenim procesima. Osim toga, ispitano je prisustvo

Koštani morfogenetski proteini, BMPs (engl. bone morphogenetic proteins) reguliraju rast, diferencijaciju i apoptozu mnogih stanica, te su uključeni u embrionalni razvoj i diferencijaciju brojnih tkiva. Važnost BMPs u razvitku probavnog sustava dokazana je prisustvom BMPs i njihovih receptora tijekom razvoja, a mutacija molekula BMP-signalnog puta dovodi do poremećaja organogeneze.

i lokalizacija koštanog morfogenetskog proteina -2 i -7 u kolonu tijekom upalne bolesti crijeva, tkivu kolona, te nakon liječenja sa BMP-7.

METODE

Životinje. U istraživanju su korišteni štakori Sprague-Dowley soja, muškog spola, tjelesne težine 220-300 grama. Životinje su hranjene standardnom laboratorijskom hranom i vodom ad libidum, osim 24h prije izazivanja kolitisa i žrtvovanja.

Indukcija TNBS/etanol kolitisa. Eksperimentalni kolitis je izazvan u 50 životinja primjenom klizme koja sadrži etanol (uzrokuje akutno oštećenje mukoze kolona – “barrier breaker”) i kontaktni, senzibilizirajući alergen – trinitrobenzensulfoničnu kiselinu (TNBS) kao što su opisali Morris i sur²¹. Klizma sadržava 30 mg 2,4,6-trinitrobenzensulfonične kiseline (Sigma-Aldrich Chemical Co.) i 0,25 ml 50% etanola, te je pomoću katetera duljine 8 cm uvedena u kolon. Ovaj postupak je proveden pod anestezijom. U skupini životinja koju smo označili kao zdrava kontrola, pomoću katetera smo u kolon uveli 0,5 ml 0,9% fiziološke otopine. Životinje su žrtvovane u različitim vremenskim intervalima i to 2., 5., 14. i 30. dana nakon

primjene TNBS/etanola. Na taj smo način mogli pratiti makroskopske i mikroskopske promjene tijekom eksperimentalnog kolitisa štakora.

Priprema rekombinantnog humanog BMP-7. Proteinski preparat BMP-7 dobiven je ljubaznošću Creative BioMolecules, Hopkinton, USA, kao otopina u 20 mM acetatnom puferu, pH 4,5 u koncentraciji od 0,5 mg/ml. Neposredno prije primjene, početna otopina BMP-7 je razrijeđena s acetatnim puferom da bi se postigla koncentracija od 100 µg/kg. BMP-7 je primijenjen sistemski, kao i.v. injekcija u repnu venu životinje.

Terapijska primjena BMP-7. Primjenom terapijskog modela željeli smo ispitati učinak koštanog morfogenetskog proteina -7 na promjene koje nastaju nakon izazivanja kolitisa. Dan kada smo izazvali kolitis obilježili smo kao 0. dan. Životinje su potom primile 6 injekcija BMP-7 počevši od dana 1. Sljedeće injekcije su bile 2., 3., 5., 7. i 10. dana. Primijenili smo dozu BMP-7 od 100 µg/kg koji je ubrizgan u obliku i.v. injekcije. Kontrolnim životinjama ubrizgali smo acetatni pufer. Životinje su žrtvovane 14. dan nakon izazivanja kolitisa. Životinjama je na početku pokusa i prvi dan žrtvovanja mjerena tjelesna težina.

Uzimanje materijala. Za izolaciju kolona koristili smo pristup preko trbušne stijenke. Nakon orijentacijskog pregleda struktura unutar trbušne stijenke (postojanje adhezija), mikrokirurškom pincetom smo otklonili tkivo koje onemogućava izravan pristup kolonu. Izolirali smo distalni dio kolona (~8 cm), potom ga otvorili uzdužnom incizijom i isprali fiziološkom otopinom. Od svakog kolona uzeli smo 3 uzorka na promijenjenim dijelovima kolona, a ukoliko nisu zamijećene promjene uzeli su se uzorci ~ 1, 3 i 7 cm proksimalno od anusa. Tkivo se fiksiralo u 4% paraformaldehidu i uklopilo u parafinske blokove. Napravljeni su serijski rezovi debljine 7 µ. Tkivni rezovi su bojani hemalaun eozinom i pregledani uporabom mikroskopa.

Imunohistokemijska metoda. Za imunohistokemijsko određivanje tkivnih antigena upotrijebili smo standardni postupak imunodetekcije imunoperoxidaze. Nakon fiksacije u paraformaldehidu, tkivni uzorci su se uklopili u parafin i izrezali. Rezovi su deparafinizirani u ksilenu te rehidrirani u serijskom nizu alkohola. Za dokazivanje prisustva

morfogenetskih proteina koristili smo poliklonska protutijela: anti-BMP-7 (poklon prof. S. Vukičevića) i anti-BMP-2 (Santa Cruz Biotechnology, Santa Cruz, USA).

Lančana reakcija polimeraze nakon reverzne transkripcije, RT-PCR (od engl. reverse transcription-polymerase chain reaction). Ukupna RNA iz reprezentativnih uzoraka kolona životinja izolirana je primjenom komercijalnog pripravka Qiazol lysis reagent (Qiagen) prema metodi po Chomyszynski i Sacchi²². Za sintezu cDNA korišten je PCR kit (TaKaRa Bio Europe S.a.; Gennevilliers, France). cDNA je potom poslužila za PCR umnožavanje uz pomoć gen-specifičnih početnica za BMP-7 (5'-GCA CCT CCA GGG AAA AC, 3'-AAG CCC AGA TGG TAC GG), veličina produkta 422 parova baza; BMP-2 (5-GAG TTT GAG TTG AGG CTG CTC, 3'-TGA GTC CAC TAA CCT GGT GTC C), veličina produkta 440 parova baza; kontrolna početnica – β-actin (5'-ACG GTC TCA CGT CAG TGT AC 3'-AGT CAC TCC AAG TAT CCA CG), veličina produkta 313 parova baza. PCR umnažanje je napravljeno u Mastercycler personal (Eppendorf, Hamburg, Germany). Produkti lančane reakcije polimeraze su analizirani elektroforezom na agaroznom gelu, a vizualizirani uz pomoć UV-transiluminatora.

REZULTATI

U životinja kojima je intrarektalno pomoću kate-tera uveden TNBS/etanol razvio se kolitis koji se očitovao dijarejom i krvavim stolicama u > 90% životinja. Početna tjelesna težina kontrolne i pokusne skupine se nije razlikovala. U životinja koje su žrtvovane 14. i 30. dan nakon izazivanja kolitisa utvrđeno je smanjenje tjelesne težine (8-10%) tijekom prvog tjedna, ali je krajem drugog tjedna u većine životinja zabilježeno povećanje težine. Izuzetak je skupina kojoj je izazvan kolitis i životinje koje su dobivale i.v. acetatni pufer, kod kojih je došlo do smanjenja tjelesne težine.

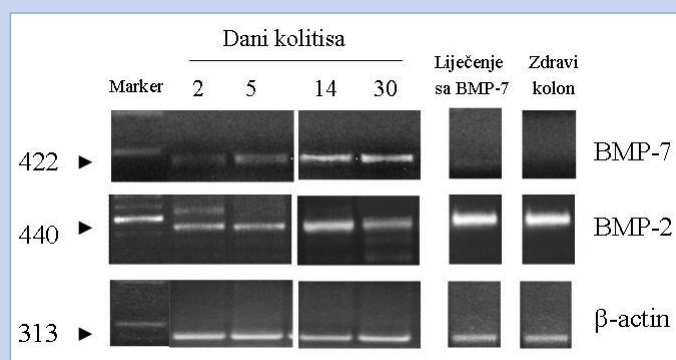
Makroskopskim pregledom crijeva životinja kojima je izazvan kolitis pronađena je prisutnost ulkusa u 80% slučajeva. U 20% životinja koje su dobivale BMP-7 zamijećene su promjene na crijevima. U životinja koje su žrtvovane drugi dan nakon primjene TNBS/etanola uočljivo je opsežno oštećenje kolona. Na crijevima se ističu tamna, nekrotična područja koja su okružena hiperemič-

nim područjima upalnoga tkiva. Stijenka kolona je zadebljana, a vidljive su longitudinalne, izdignute otekline upalnog tkiva koje sluznici daju "kaldrmast" izgled. Oboljeli segment crijeva je oštro ograničen od susjednog normalnog tkiva. Petog dana nakon izazivanja kolitisa vidljiva su zasebna, jasno ograničena područja ulceracije i upale koja su odvojena normalnim područjima mukoze. Četrnaestoga dana nakon intrakolične promjene TNBS/etanola promjene na distalnom kolonu su fokalnog karaktera. Mjesta upale i ulkusa variraju u položaju od perirektalnog područja do 7 cm proksimalno od anusa. Promjene nisu zamijećene proksimalno od flexurae coli sinistreae. Ulkusi su vidljivi kao bijele točke (fokusi) ili linije koje su okružene zadebljalom, upaljenom mukozom. Tridesetog dana nakon izazivanja kolitisa na crijevima je vidljiva fibroza, a ulkusi su transversalnog karaktera.

Mikroskopskim pregledom histoloških rezova debelog crijeva vidljive su ulceracije različite dubine u pojedinim skupinama. U ulkusima je uočeno prisustvo akutnog upalnog infiltrata koji su većinom činili neutrofilni te prisustvo kroničnog upalnog infiltrata sačinjenog od limfocita. U 80% životinja tretiranih sa BMP-7 uočena je minimalna zahvaćenost stijenke kolona, osobito 14. i 30. dan nakon izazivanja kolitisa i liječenja sa BMP-7. Na preparatima obojanim imunohistokemijskim postupkom detekcije BMP-7 i BMP-2, pozitivno bojanje utvrđeno je u životinja kojima je izazvan kolitis. U akutnoj fazi kolitisa (2. i 5. dan nakon izazivanja kolitisa) način ekspresija BMP-2 i -7 sličan je i prisutan u području oštećene mukoze odnosno u području ulkusa. U kroničnoj fazi kolitisa (14. i 30. dan nakon izazivanja kolitisa) izražaj koštanih morfogenetskih proteina je različit tako da je pozitivna ekspresija BMP-7 vidljiva u kolonocitima uzduž kripta kolona, a ekspresija BMP-2 u kolonocitima površnog epitela te između kripta. Uočava se umjereno do snažno obojenje laminae muscularis mucosae kao i mišićnice. Specifično bojanje na BMP-7 nije utvrđeno na uzorcima crijeva životinja liječenim sa BMP-7, dok je BMP-2 pozitivno bojanje prisutno na uzorcima tretiranih životinja.

Metodom lančane reakcije polimeraze nakon reverzne transkripcije pokazali smo ekspresiju mRNA za BMP-2 i -7 tijekom akutne i kronične

upalne bolesti crijeva (slika 1). Ekspresija mRNA za ove koštane morfogenetske proteine prisutna je tijekom bolesti s tim da je izražaj ovih proteina veći u kroničnoj fazi bolesti (14. i 30. dan nakon razvoja kolitisa) nego u akutnoj fazi. U životinja koje su tijekom 2 tjedna liječene sa BMP-7 uočavamo izrazito smanjenje ekspresije mRNA za BMP-7, dok je prisutna ekspresija mRNA za BMP-2. Na uzorcima tkiva normalnog kolona pokazali smo odsustvo ekspresije mRNA za BMP-7, a prisustvo ekspresije mRNA za BMP-2.



Slika 1. Izraženost mRNA za koštane morfogenetske proteine u kolonu tijekom upalne bolesti crijeva. Izraženost mRNA za BMP-2 i BMP-7 prisutna je tijekom akutne (2. i 5. dan nakon izazivanja kolitisa) i kronične faze kolitisa (14. i 30. dan nakon izazivanja kolitisa). Terapijskom primjenom BMP-7 smanjuje se ekspresija mRNA za BMP-7, a pojačava se ekspresija mRNA za BMP-2. U normalnom uzorku kolona samo je prisutna ekspresija mRNA za BMP-2.

Figure 1. Expression of mRNA for bone morphogenetic proteins in colon tissue during inflammatory bowel disease. mRNA expression for BMP-2 and BMP-7 is observed during acute phase (2nd and 5th day after colitis induction) as well as during chronic phase of colitis (14th and 30th day after colitis induction). BMP-7 treatment decreased mRNA expression for BMP-7 and increased mRNA expression for BMP-2. In normal colon tissue we observed only the expression of mRNA for BMP-2.

RASPRAVA

Ulogu BMP-7 u postnatalnoj funkciji crijeva izučavali smo primjenom utemeljenog životinjskog modela upalne bolesti crijeva u štakora²¹. Naši rezultati pokazuju da intrakolična primjena haptena TNBS zajedno s 30% etanolom ("barrier breaker") doводи do nastanka kolitisa. Ovaj model ubraja se u skupinu T-staničnih modela gdje se senzibilizacijom pomoću haptena djeluje na imuni sustav životinje, odnosno potiče imuni odgovor posredovan stanicama. Ovaj pokusni model prikladan je za izučavanje patofiziologije i liječenja intestinalne upale

zbog svojih svojstava. Kao prvo, upala se razvija nakon jednokratne intraluminalne primjene haptena i etanola. Nije potrebna prethodna senzibilizacija niti operativni zahvat, a kolitis se može jednostavno reproducirati. Osim toga, upala prouzrokovana TNBS/etanolom je dugotrajna sa značajnim zadebljanjem stijenke kolona i infiltracijom, a ulceracije su prisutne najmanje 8 tjedana. To je dovoljno dugo vremensko razdoblje za ispitivanje uspješnosti pojedinih lijekova. Tijekom razvoja kolitisa uočava se prisutnost akutnog i kroničnog

Rezultati studije pokazali su prisustvo morfogenetskih proteina tijekom upalne bolesti crijeva, a nakon terapije sa BMP-7 smanjuje se ekspresija mRNA za BMP-7, a pojačava se ekspresija BMP-2. Moguće je da BMP-7 potiče ekspresiju endogenog BMP-2, a smanjuje vlastitu ekspresiju, čime možda potiče migraciju, rast i diferencijaciju stanica epitela i submukoze nakon upalnog oštećenja. Koštani morfogenetski protein-7 primijenjen nakon indukcije kolitisa smanjuje makroskopske i mikroskopske promjene na crijevima što pokazuje da je sistemska primjena BMP-7 učinkovita u terapiji eksperimentalne upalne bolesti crijeva.

upalnog odgovora, stoga ovaj model omogućava izučavanje događaja koji su karakteristični za prijelaz akutne u kroničnu upalu. Osim toga, model je histopatološki relevantan, što znači da su prisutna neka od svojstava Crohnove bolesti u ljudi, kao što je npr. transmuralna upala, postojanje sličnosti u morfologiji ulkusa, prisutnost lezija koje preskakuju i "kaldrmast" izgled sluznice. Također je zamijećena prisutnost histiocita i limfoidnih infiltrata te poremećaj građe kripta. Smatra se da TNBS potiče kolitis tako da se kovalentno veže na E-amino grupu lizina te mijenja površne proteine stanica. Presenzibilizirani T limfociti mogu lizirati hapten-promijenjene autologne stanice pod uvjetom da su životinje prethodno senzibilizirane, a ako se to ne dogodi onda makrofagi razore TNBS-promijenjene autologne stanice^{23,24}. Može se pretpostaviti da je drugi mehanizam odgovoran za razvoj kolitisa u našem izučavanju, jer životinje nismo prethodno izlagali TNBS.

Morfogenetski proteini, BMP-2 i -7, prvotno izolirani iz kosti, otkriveni su u različitim epitelnim i

mezenhimskim tkivima. BMP-7 je činitelj rasta koji se postnatalno u najvećoj mjeri sintetizira u bubregu, a potom se oslobađa u cirkulaciju gdje vjerojatno djeluje kao sistemski regulator²⁵. Usprkos nekoliko izvješća o zaštitnom djelovanju morfogenetskih proteina na bubrežno oštećenje i hrskavicu, malo je poznato o djelovanju ovih proteina na oštećenje kolona²⁶. U terapijskom pokusu smo ispitali učinak doze BMP-7 od 100 µg/kg. Učinak morfogenetskog proteina procijenili smo pomoću makroskopskog i mikroskopskog pregleda crijeva, koji su nam na indirektan način bili pokazatelji oporavka crijeva. Rezultati terapijskog pokusa pokazali su da morfogenetski protein -7 primijenjen nakon indukcije kolitisa tijekom dva tjedna u 80% slučajeva smanjuje makroskopske i mikroskopske promjene na crijevima što pokazuje da je sistemska primjena BMP-7 učinkovita u terapiji eksperimentalne upalne bolesti crijeva.

Imunohistokemijskom analizom i lančanom reakcijom polimeraze nakon reverzne transkripcije željeli smo ispitati prisustvo i lokalizaciju BMP-2 i -7 tijekom upalne bolesti crijeva kao i učinak terapije BMP-7 na promjenu ekspresije ovih morfogenetskih proteina. Rezultati su pokazali prisustvo morfogenetskih proteina tijekom upalne bolesti crijeva, a nakon terapije sa BMP-7 smanjuje se ekspresija mRNA za BMP-7, a pojačava se ekspresija BMP-2. Sličan način ekspresije ovih morfogenetskih proteina prisutan je u zdravom uzorku kolona. Može se pretpostaviti da BMP-7 potiče ekspresiju endogenog BMP-2, a smanjuje vlastitu ekspresiju. Za transkripcijski činitelj *Fkh6* (engl. forkhead homolog 6) opisan je suprotan učinak jer smanjuje ekspresiju mRNA za BMP-2 u želucu i crijevu²⁷. Hardwik i suradnici opisali su prisustvo BMP-2 u zrelim kolonocitima u uzorcima tkiva zdravog humanog i mišjeg kolona, a odsustvo u uzorcima mikroadenoma u bolesnika s obiteljskom adenomatoznom polipozom¹⁶. Pokazano je da mišji epitel crijeva ispoljava receptore za BMP-7 tijekom razvoja i to ALK-6 samo u

epitelu, a ALK-3 u mezenhimu i epitelu, a izražaj je proteina u gastrointestinalnoj mukozu utvrđen između 6. i 14. tjedna^{13,14}. Moguće je da BMP-7, kao morfogenetski protein koji je prisutan tijekom razvoja crijeva, potiče migraciju, rast i diferencijaciju stanica epitela i submukoze nakon upalnog oštećenja.

Za različite je činitelje rasta pokazano da djeluju na cijeljenje ozljede u različitim pokusnim modelima. Spekter bioloških aktivnosti koje se pripisuju činiteljima rasta uključuje mitogenična i kemotaktička svojstva, mogućnost oslobađanja citokina, poticanje angiogeneze i stimuliranje stvaranja izvanstaničnog matriksa^{11,28}. Smatra se da mjesto izražaja činitelja rasta predstavlja također i mjesto gdje se on stvara i luči te djeluje na okolne stanice na parakrini način. Nedavna istraživanja su pokazala djelovanje morfogenetskih proteina u oporavku izvanskeletnih tkiva^{26,29-31}. Premda su koštani morfogenetski proteini prvotno izolirani iz kosti, njihova se uloga u izvanskeletnim tkivima istražuje. Izražaj receptora za BMP-7 i -2 te mRNA za ove proteine nedavno je utvrđena duž cijelog gastrointestinalnog sustava¹³. Uloga BMP-7 kao endogenih medijatora rasta i diferencijacije probavnog sustava potvrđena je izoliranjem mRNA za morfogenetske proteine i njihovih receptora u tankom i debelom crijevu^{13,14,30}.

BMP-7 kao član TGF- β nadobitelji pokazuju brojne funkcionalne aktivnosti koje bi mogle imati utjecaja u upalnoj bolesti crijeva, tako da bi im uloga mogla biti raznolika. Za BMP-7 je pokazano da djeluje citoprotektivno u bubrezima, što znači da umanjuje promjene uzrokovane upalnim citokinima²⁶. Poznato je da su citokini važni medijatori infekcije i upalne reakcije i da većina djeluje lokalno, ali neki od klinički važnih citokina djeluju sistemski kao pleotropni hormoni. Citoprotektivno djelovanje BMP-7 odlikuje se smanjenjem stvaranja I-CAM molekula, IL-6 i TNF- α , te smanjenjem nakupljanja neutrofila^{26,32}.

U posljednjih nekoliko desetljeća provedena su opsežna istraživanja etiologije i patofiziologije Crohnove bolesti koja su dovela do razvoja brojnih terapijskih protokola, kako eksperimentalnih tako i onih koji se provode u kliničkoj praksi. Ciljevi su terapije Crohnove bolesti suprimirati upalu i smanjiti imunološki-posredovano oštećenje tkiva,

odabrati odgovarajuću prehranu i uspostaviti normalan život bolesnika. U zaštiti od imunološki posredovanog oštećenja crijeva i u obnovi njegove funkcije i strukture, dokazana je značajna uloga brojnih činitelja rasta, ali tek će klinička istraživanja pokazati koji će se predloženi terapijski protokoli pokazati nedjelotvornima, a koji će uz moguće preinake unaprijediti život bolesnika s Crohnovom bolesti. Svaki detalj u mozaiku patofizioloških zbivanja uključenih u nastanak i razvoj kolitisa korak je dalje prema otkrivanju terapijskog sredstva za liječenje upalne bolesti crijeva. Naši rezultati pokazuju da morfogenetski protein BMP-7 koji je izoliran iz kosti dovodi do poboljšanja sistemskih i lokalnih promjena tijekom TNBS/etanol kolitisa u životinja. Iako uloga ovih citokina u upali crijeva nije poznata, pozitivan učinak morfogenetskih proteina na strukturu i funkciju crijeva tijekom eksperimentalnog kolitisa predstavljat će osnovu za razvitak novih terapijskih protokola kojima će se učinkovitije liječiti upalna bolest crijeva.

LITERATURA

1. Urist MR. Bone: formation by autoinduction. *Science* 1965;150:893-9.
2. Sampath TK, Reddi AH. Dissociative extraction and reconstruction of extracellular matrix components involved in local bone differentiation. *Proc Natl Acad Sci USA* 1981;78:7599-602.
3. Celeste AJ, Iannazzi JA, Taylor RC, Hewick RM, Rosen V, Wang EA et al. Identification of transforming growth factor β family members present in bone-inductive protein purified from bovine bone. *Proc Natl Acad Sci USA* 1990;87:9843-47.
4. Wozney JM. The bone morphogenetic protein family: Multifunctional cellular regulators in the embryo and adult. *Eur J Oral Sci* 1998;106:160-6.
5. Reddi AH. Role of morphogenetic proteins in skeletal tissue engineering and regeneration. *Nature Biotech* 1998;16:247-52.
6. Rueger DC. Biochemistry of bone morphogenetic proteins. In: Vukičević S, Sampath TK (eds). *Bone morphogenetic proteins: from laboratory to clinical practice*. 1st ed. Basel, Switzerland: Birkhäuser Verlag, 2002:1-30.
7. Yamashita H, ten Dijke P, Heldin C-H, Miyazono K. Bone morphogenetic protein receptors. *Bone* 1996;19:569-74.
8. Massague J. TGF- β Signal transduction. *Annu Rev Biochem* 1998;67:753-91.
9. Miyazono K. TGF- β signaling by Smad proteins. *Cytokine Growth Fac Rev* 2000;11:15-22.
10. Wrana JL. Regulation of Smad activity. *Cell* 2000;100:190-2.

11. Ten Dijke P, Arthur HM. Extracellular control of TGF- β signaling in vascular development and disease. *Nat Rev Mol Cell Biol* 2007;8:857-69
12. Dewulf N, Verschuren K, Lonnoy O, Morén A, Grimsby S, Spiegler KV et al. Distinct spatial and temporal expression patterns of two type I receptors for bone morphogenetic proteins during mouse embryogenesis. *Endocrinology* 1994;136:2652-63.
13. Helder MN, Özkaynak E, Sampath KT, Luyten FP, Latin V, Oppermann H, et al. Expression pattern of the osteogenic protein-1 (bone morphogenetic protein-7) in human and mouse development. *J Histochem Cytochem* 1995;43:1035-44.
14. Zhao GQ. Consequences of knocking out BMP signaling in the mouse. *Genesis* 2003;35:43-56
15. Perr H, Oh P, Johnson D. Developmental regulation of transforming growth factor β -mediated collagen synthesis in human intestinal muscle cells. *Gastroenterology* 1996;10:92-101.
16. Hardwick JCH, van den Brink GR, Bleuming SA, Ballester I, van den Brande JMH, Keller JJ et al. Bone morphogenetic protein 2 is expressed by, and acts upon, mature epithelial cells in the colon. *Gastroenterology* 2004;126:111-21.
17. Korchynskiy O, Landström M, Stoika R, Funa K, Heldin CH, ten Dijke P et al. Expression of Smad proteins in human colorectal cancer. *Int J Cancer* 1999;82:197-202.
18. Monteleone G, Kumberova A, Croft NM, McKenzie C, Steer HW, MacDonald TT. Blocking Smad7 restores TGF- β 1 signaling in chronic inflammatory bowel disease. *J Clin Invest* 2001;108:601-9.
19. Monteleone G, Pallone F, MacDonald TT. Smad7 in TGF- β -mediated negative regulation of gut inflammation. *Trends in Immunology* 2004;25:513-7.
20. Howe JR, Bair JL, Sayed MG, Anderson ME, Mitros FA, Petersen GM, et al. Germline mutations of the gene encoding bone morphogenetic protein receptor 1A in juvenile polyposis. *Nat Genet* 2001;28:184-7.
21. Morris GP, Beck PL, Herridge MS, Depew WT, Szewczuk MR, Wallace JL. Hapten-induced model of chronic inflammation and ulceration in the rat colon. *Gastroenterology* 1989;96:795-803.
22. Chomczynski P, Sacchi N. Single-step method of RNA isolation by acid guanidinium thiocyanate-phenol-chloroform extraction. *Anal Biochem* 1987;162:156-9.
23. Teh HS, Phillips RA, Miller RG. Quantitative studies on the precursors of cytotoxic lymphocytes. The cellular basis of the cross-reactivity of TNP-specific clones. *J Immunol* 1978;121:1711-8.
24. Kunin S, Gallily R. Recognition and lysis of altered self cells by macrophages, a modification of target cells by 2,4,6-trinitrobenzene sulfonic acid. *Immunology* 1983;48:265-72.
25. Özkaynak E, Schnegelsberg PN, Oppermann H. Murine osteogenic protein (OP-1): high levels of mRNA in kidney. *Biochem Biophys Res Commun* 1991;179:116-23.
26. Vukičević S, Bašić V, Rogić D, Bašić N, Shin MS, Shepard A et al. Osteogenic protein-1 (bone morphogenetic protein-7) reduces severity of injury after ischemic acute renal failure in rat. *J Clin Invest* 1998;102:202-14.
27. Kaestner KH, Silberg DG, Traber PG, Schütz G. The mesenchymal winged helix transcription factor Fkh6 is required for the control of gastrointestinal proliferation and differentiation. *Genes Develop* 1997;11:1583-95.
28. Zeeh JM, Procaccino F, Hoffmann P, Aukerman SL, McRoberts JA, Soltani S et al. Keratinocyte growth factor ameliorates mucosal injury in an experimental model of colitis in rats. *Gastroenterology* 1996;110:1077-83.
29. Bani-Yaghoob M, Felker JM, Sans C, Naus CCG. The effects of bone morphogenetic protein 2 and 4 (BMP2 and BMP4) on gap junctions during neurodevelopment. *Exp Neurol* 2000;162:13-26.
30. Vukičević S, Kopp JB, Luyten FP, Sampath TK. Induction of nephrogenic mesenchyme by osteogenic protein 1 (bone morphogenetic protein-7). *Proc Natl Acad Sci USA* 1996;93:9021-6.
31. Martinović S, Borovečki F, Sampath TK, Vukičević S. Biology of bone morphogenetic proteins. In: Bone morphogenetic proteins: from laboratory to clinical practice. 1st ed. Vukičević S, Sampath TK (eds). Basel, Switzerland: Birkhäuser Verlag, 2002:87-119.
32. Marić I, Poljak Lj, Zoričić S, Bobinac D, Bosukonda D, Sampath TK et al. Bone morphogenetic protein-7 reduces severity of colon tissue damage and accelerates the healing of inflammatory bowel disease. *J Cell Physiol* 2003;196:258-64.