

Subkutana dirofilarioza – prikaz bolesnika

*Ninoslava VICKOVIĆ, mr. sc., dr. med.,
specijalist infektolog
Jasminka GRANIĆ, mr.sc., dr. vet. med.,
specijalist parazitolog
Boško DESNICA, prim. dr. med.,
specijalist infektolog
Nikola MAKEK, dr. med.,
specijalist infektolog
Mirjana BALEN-TOPIĆ, mr. sc., dr. med.,
specijalist infektolog*

Klinika za infektivne bolesti »Dr. Fran
Mihaljević«, Zagreb

Ključne riječi

humana dirofilarioza

Key words

Human dirofilariosis

Primljeno: 2007–08–29

Received: 2007–08–29

Prihvaćeno: 2007–09–19

Accepted: 2007–09–19

Uvod

Dirofilarioza je zoonoza čiji su prirodni domaćini pas i mačka (*D. repens*, *D. immitis*), rakun (*D. tenuis*), medvjed (*D. ursi*) i neke druge divlje životinje [1]. Prenosi se sa zaraženih životinja na čovjeka najčešće ubodom komarca (iz roda *Aedes*, *Anopheles*, *Culex*). Muhe, krpelji i uši se također spominju kao mogući vektori [2]. Opisane su dvije vrste dirofilarija koje uzrokuju infekciju u ljudi: *Dirofilaria immitis* i *Dirofilaria repens*. *Dirofilaria immitis* stvara solitarne ili multiple lezije poput novčića u plućnom parenhimu, a *Dirofilaria repens* se obično manifestira supkutanim ili subkonjunktivalnim infiltratima koja traju nekoliko tjedana ili mjeseci bez općih simptoma [3–5].

Većinu infekcija u ljudi uzrokuje *Dirofilaria repens*. Najviše je zabilježenih slučajeva humane dirofilarioze

Prikaz bolesnika

Humana dirofilarioza je u Hrvatskoj rijetka. Prikazali smo dva slučaja, koja su se manifestirala bezbolnim supkutanim čvorićima u trajanju od nekoliko mjeseci. Prvi bolesnik je 44-godišnja kućanica iz ruralne sredine. Drugi je bolesnik 66-godišnji muškarac iz Zagreba, koji nema životinja i nije izbivao izvan Hrvatske. U oba slučaja su potkožni čvorići kirurški ekscidirani i histološki obrađeni nakon čega su bolesnici bili izliječeni. Ističemo značaj dirofilarioze u diferencijalnoj dijagnozi potkožnih čvorića.

Subcutaneous dirofilariosis – a case report

Case report

Human dirofilariosis is very rare in Croatia. We present two cases that manifested in painless subcutaneous nodules lasting for several months. The first patient was a 44-year-old housewife from rural environment. The second patient was a 66-year-old male from Zagreb that kept no domestic animals, and did not reside outside Croatia. In both cases subcutaneous nodules were surgically removed and histological analysis was performed, after which both patients were cured. The authors stress the importance of dirofilariosis in differential diagnostics of subcutaneous nodules.

uzrokovane sa *D. repens* u zemljama Sredozemlja, osobito u Italiji, Francuskoj, Grčkoj te u Španjolskoj. Oboljevaju ljudi koji žive u endemskim područjima, ali i turisti koji dolaze u endemska područja. Osim u mediteranskim zemalja endemična područja postoje i u istočnoj Europi, centralnoj Aziji te u Sri Lanki [6–7].

Godine 1996. opisana je prva dirofilarioza konjunktive u Hrvatskoj [8].

Prikaz prvog bolesnika

44-godišnja kućanica (G. M. mb 2162/2005) iz Nijemaca, Slavonija hospitalizirana je u Klinici za infektivne bolesti »Dr. Fran Mihaljević«, u Zagrebu od 11.04. do 22.04. 2005. radi obrade eozinofilije. Dva mjeseca ranije bila je zapazila supkutanu izraslinu desno lumbalno promjera oko 5 cm. Nije imala općih simptoma niti svrbeža. U

perifernoj krvi nađena je eozinofilija od 25 % (nije poznat apsolutni broj eozinofila).

Prethodno je obrađena te liječena na jednom drugom infektološkom odjelu. Tu su učinjeni rtg snimke pluća, citološka punkcija infiltrata na koži i imunološki testovi na ehinokoku, trihinelozu i toksokarozu. Učinjene pretrage su bile urednog nalaza, a imunološki testovi na trihinelozu i toksokarozu negativni, te imunološki testovi na ehinokoku pozitivni (ELISA i IF). Bio je konzultiran i internist, koji je postavio dijagnozu miogeloze kod desne lopatice. Ultrazvučnim pregledom abdomena bila je nađena solitarna cista promjera 20 cm u desnom jetrenom režnju te je radi sumnje na ehinokoku liječena albendazolom tijekom 28 dana. Bolesnica inače živi u seoskoj sredini, gdje drži domaće životinje, između ostalog ima dva psa. Krajem 2004. godine putovala je u Njemačku.

Bolesnica je hospitalizirana kod nas radi perzistiranja eozinofilije i tvorbe na koži. Kod prijema bolesnica je bila afebrilna te se na koži lumbalne regije desno palpirla izraslina promjera 2,5 cm oštro ograničena, bezbolna na palpaciju, bez znakova inflamacije. Ostali klinički status je bio uredan.

U relevantnim laboratorijskim nalazima kod prijama: SE 12 mm/h; CRP 1 mg/L, $L 7,7 \times 10^9$ (seg. 32 limfo 37, limfo reaktivni 2, mono. 5, eo. 23 i plazma 1 %). Ostali laboratorijski nalazi su bili bez patoloških aberacija. Parasitološke pretrage stolica uključujući saliničnu provokaciju kao i duodenalnu kapsulu su bile negativne.

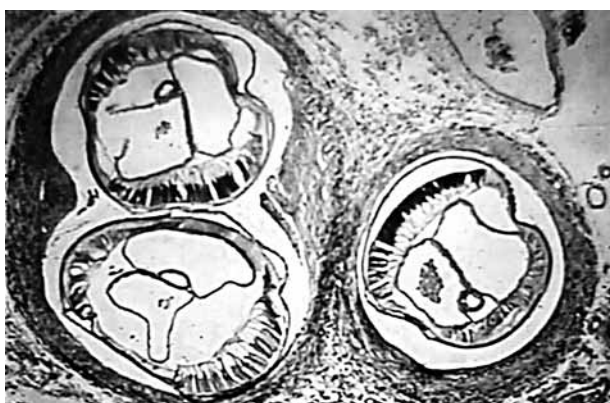
Opisana tvorba na koži je bila ekstirpirana. Dobiven je slijedeći patohistološki nalaz: klinasti isječak potkožnog tkiva promjera 2 cm sa manjim dijelom kože na površini. Histološki se u masnom i vezivnom tkivu nalazi infiltrat koji se sastoji od limfocita, limfatičnih folikula, histiocita te brojnih eozinofilnih granulocita. Vaskularni prostori su dijelom dilatiranog lumena, ali sa očuvanim epitelom. Nađe se i crvoliki parazit najvećeg promjera 0,1 do 0,3 cm oko kojeg se nalaze i orijaške stanice tipa stranog tijela. – *Dirofilaria repens*

Tjedan dana nakon ekstirpacije tvorbe izvađeni su šavovi i bolesnica je bila izliječena. Pred otpust učinjena je kontrola krvne slike te je uočen pad broja eozinofila $L 6,6 \times 10^9$ (seg 34,8 ly 45,4, eo 9,6 i bazo 0,9 % – apsolutni broj eozinofila je bio 600×10^9).

Prikaz drugog bolesnika

Drugi bolesnik bio je 66-godišnji muškarac (J.Š. 299/04) iz Zagreba, koji je poslan na konzilijarni pregled u Crijevnu ambulantu Klinike za infektivne bolesti »Dr. Fran Mihaljević«, Zagreb nakon što mu je prethodno na kirurgiji OB »Sveti Duh« učinjena ekstirpacija kožne promjene. Bolesnik je sa sobom donio histološki preparat (kojeg je očitala dr. sc. B. Pigac) radi potvrde dijagnoze, što je i učinjeno. *Bioptat kože* (PDH): nepravilni isječak

kože najvećeg promjera 2 cm. Histološki na površini pravilan epidermis, u dermisu i potkožnom masnom tkivu nakupine upalnog infiltrata građenog od mono i polimorfonukleara, a nađe se i crvoliki parazit najvećeg promjera 0,2 do 0,3 cm oko kojeg se nalaze i orijaške stanice tipa stranog tijela.



Slika 1. *Dirofilaria repens* u tkivu kože

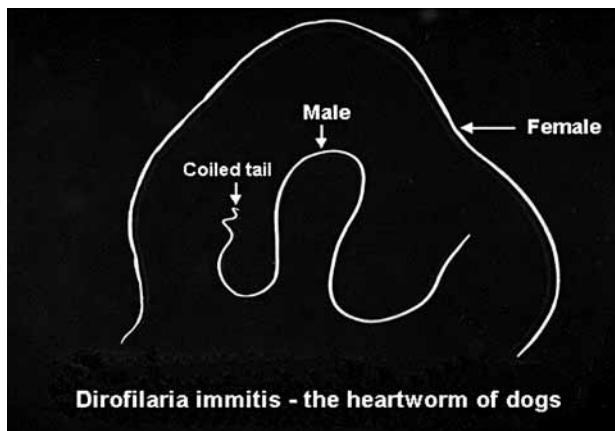
Figure 1. *Dirofilaria repens* in skin tissue

Iz anamneze se saznalo da je u jesen 2003. godine primijetio crvenilo kože desne natkoljenice koje se tijekom slijedeća dva-tri mjeseca pretvorilo u lagano bolni potkožni čvorić. U svibnju mjesecu 2004. se javio na kirurgiju gdje je učinjena ekscizija čvora u cijelosti, te je čvor obrađen histološki. Bolesnik inače živi u Zagrebu u stambenoj kući, po zanimanju je bravar često putuje po Hrvatskoj. Nema domaćih životinja.

Rasprava

Dirofilarioza je zoonoza uzrokovana parazitima iz koljena *Nematoda*, razred *Phasmidea*, porodica *Pilarioidea*, roda *Dirofilaria*, vrsta *D. repens*, *tenuis*, *immitis*. Životinjske dirofilarije mogu iznimno biti prenesene vektorima na ljude. Ženke su duge 13–18 cm, a mužjaci 5–7 cm promjer 0,26–0,36 mm. Tijelo dirofilarije oblažu kutikula, hipodermis i muskulatura. Na prednjem kraju se učavaju 8 papila, kratki jednjak i dugo crijevo [9].

Dirofilaria immitis je česta filarioza pasa. Odrasli parazit je smješten u desnom srcu i plućnim arterijama zaraženog psa. Ženke dirofilarije u desnom srcu i plućnim arterijama psa stvaraju i otpuštaju u cirkulaciju tisuće mikrofilarija. Komarac se zarazi sišući krv bolesna psa. U komarcu se razvijaju paraziti 10–16 dana. Nakon toga komarac može prenijeti bolest na životinje i ljude. Nakon uboda komarca *D. immitis* ulazi pod kožu čovjeka i krvotokom dospjeva u srce, a zatim u velike žile plućnog krvotoka. U čovjeku kao slučajnom nositelju filarija u plućima ugiba uzrokujući vaskulitis i infarkt pluća, stvarajući solitarne ili multiple promjene na plućima poput novčića. Smatra se da spolno zreli paraziti u ljudskom or-



Slika 2. *Dirofilaria immitis* – odrasli oblici odstranjeni iz srca i pulmonarne arterije oboljelog psa

Figure 2. *Dirofilaria immitis* – adult forms removed from heart and pulmonary artery of infected dog

ganizmu ne mogu stvarati mikrofilarije. Većinom je infekcija kod čovjeka asimptomatska, a iznimno postoje blagi plućni simptomi (kašalj, bol u prsima, rijetko hemoptiza) [10].

Dirofilaria repens je filarioza pasa i mačaka. Nakon uboda zaraženog komarca *D. repens* putuje u domaćinu limfnim putevima i pravi lokalne kožne ili subkonjunktivalne infiltrate oko 1 cm u promjeru. Pri subkonjunktivalnoj lokalizaciji rijetko dolazi do prodora parazita u orbitu kroz Tenonovu kapsulu. Kod ljudi se infekcija najčešće prezentira supkutanom oteklinom koja perzistira nekoliko tjedana ili mjeseci bez općih simptoma i bez periferne eozinofilije. Najčešća lokalizacija su lice, vjeđe, prsni koš, nadlaktice, trbušna stijenka, genitalije u muškaraca [11].

Dijagnoza se postavlja kliničkim pregledom, radiološkim metodama (rtg. snimkom pluća, kompjuteriziranom tomografijom toraksa), PCR-om bioptiranog materijala te histopatološkom dijagnostikom iz bioptiranog materijala [12, 13].

Terapija je kirurško odstranjenje [14].

Zaključak

U posljednjih 50-ak godina povećala se učestalost oboljevanja među ljudima, odnosno objavljuje se sve veći broj radova o humano dirofilariozi. Tri su moguća razloga za to: 1) promjene u načinu života i veća izloženost vektorima (češća putovanja i život izvan kuće); 2) klimatske promjene (globalno zatopljenje što pogoduje razvoju većeg broja vektora); 3) bolje prepoznavanje bolesti [15].

Od 1885. do 2000. godine zabilježeno je 782 slučaja humane dirofilarioze u više od 37 država svijeta. U Europi najviše slučajeva je zabilježeno u Italiji (289), Rusiji (83), Francuskoj (76), Grčkoj (27), Turskoj (18) i Mađarskoj (11) [2].

Ovim prikazom htjeli smo upozoriti da i u Hrvatskoj u ljudi postoji humana dirofilarioza. S obzirom da prikazani bolesnici nisu putovali u endemična područja možemo pretpostaviti da se radilo o autohtonom *D. repens* odnosno o autohtonom dirofilariozi.

Literatura

- [1] Canestri-Trotti G, Pampiglione S, Rivarsi F. The species of the genus *Dirofilaria*. Raillet&Henry 1911. *Parassitologia* 1997;39: 369–374.
- [2] Pampiglione S, Rivarsi F. Human dirofiliriasis due to *Dirofilaria* (*Nochitiella*) *repens*:an update of world literature from 1995 to 2000. *Parassitologija* 2000;42:231–254.
- [3] Arvanitid PG, Vakalis NC, Damanakis AG, Theodossiadi GP. Ophthalmic dirofiliriasis . *American Journal of Ophthalmology* 1997;123:689–691.
- [4] Wand A, Kasirajan LP, Sridhar S. Solitary pulmonary nodule due to dirofiliriasis. *Journal of Thoracic Imaging* 2000;15:198–200.
- [5] Fuentes I, Cascales A, Ros JM, Sansano C, Gonzales-Arribas JL, Alvar J. Human subcutaneous dirofiliriasis caused by *Dirofilaria repens* in Ibiza, Spain. *Am J Trop Med Hyg* 1994;51:401–404.
- [6] Pampiglione S, Rivarsi F, Angeli G, et al. Dirofiliriasis due to *Dirofilaria repens* in Italy, an emergent zoonosis:report od 60 new cases. *Histopathology* 2001;38:344–54.
- [7] Muro A, Genchi C, Cordero M, Simon F. Human Dirofiliriasis in the European Union. *Parasitol Today* 1999;15:386–389.
- [8] Bujger Z, Ekert M, Tojagić M, Čačić M, Granić J. *Dirofilaria conjunctivae*. *Ophthalmol Croat* 1996;5:63–66.
- [9] Richter B. *Medicinska parazitologija*. 3rd ed. Zagreb;SNL. 1982; 30–31, 115–135.
- [10] Portonoy LG. Dirofiliriasis. In *Pathology of infectious diseases* (Eds: Conor DH, Chandler FW, Schwartz DA et al) Appleton and Lange 1997, vol 2 pp 1391–1396.
- [11] Beus A. Tkivne nematode. U *Infektologija* (urednici Begovac J, Božinović D, Lisić M, Baršić B, i sur). *Profil* 2006;712–720.
- [12] Favia G, Lanfracotti A, della Torre A, et al. Polymerase chain reaction-identificatio of *Dirofilaria repens* i *Dirofilaria imitis*. *Parasitology* 1996;113:567–571.
- [13] Jelinek T, Schulte-Hillen J, Loscher T. Human dirofiliriasis. *Int J Dermatolog*, 1996;35:872–875.
- [14] MacDougal LT, Magoon CC, Fritsche TR. *Dirofilaria repens* manifesting as a breast nodule: diagnostic problems and epidemiologic considerations. *Am J Clin Pathol* 1992;97:625–630.
- [15] Raccurt CD. Dirofiliriasis, an emerging and underestimated zoonosis in France. *Med trop* 1999;59:389–400.

