

## Problem dijagnoze i liječenja kronične idiopatske urtikarije

### *Diagnosis and Treatment Issues in Chronic Idiopathic Urticaria*

**Višnja Milavec-Puretić**

Klinika za kožne i spolne bolesti Kliničkog bolničkog centra Zagreb i

Medicinskog fakulteta Sveučilišta u Zagrebu

10000 Zagreb, Šalata 4

**Sažetak** Urtikarija je jedna od najčešćih alergijskih bolesti na koži (do 15% populacije). Otprilike trećina bolesnika ima kroničnu idiopatsku urtikariju (CIU) i autoantitijela usmjerena protiv visoko afinitetnih IgE-receptora ili rjeđe protiv IgE. U svezi s tim autoantitijelima u CIU postoje neriješeni problemi. Zbog toga nije razjašnjeno može li se CIU s autoantitijelima klasificirati kao autoimunosna bolest. Utvrđivanje autoantitijela u bolesnika s CIU je izazov. Metoda *in vivo*, kožni test autoložnim serumom osjetljiv je i specifičan. U njemu se rabi *in vitro* otpušten histamin iz bazofila. Od dijagnostičkih postupaka važno je istaknuti dokaz *H. pylori*, pozitivnu stolicu na kandidu i pozitivna antitiroidna antitijela. U liječenju CIU važni su eliminacijska ili hipoalergena dijeta, antihistaminici (sedirajući i nesedirajući), triciklički antidepresivi (doksepin), dapson i pentoksifilin u kombinaciji, azatioprin, metotreksat, leukotrienski antagonisti (npr. montelukast), sulfasalazin, ciklosporin, PUVA-terapija, plazmafereza, imunoglobulini, kumarin, monoklonska antitijela usmjerena na CD20-antigena (rituksimab i omalizumab).

**Ključne riječi:** autoimunosna urtikarija, visok afinitet za IgE-receptor, dijagnostika, liječenje kronične idiopatske urtikarije

**Summary** Urticaria is one of the most frequent allergic skin diseases (up to 15% of population). Approximately one third of patients with chronic idiopathic urticaria (CIU) have autoantibodies directed against either the high-affinity IgE receptor or, less frequently, against IgE. However, there are several unsolved problems relating to the role of such autoantibodies in the disease. Additionally, it is not clear whether CIU with autoantibodies can be classified as an autoimmune disease. The detection of patients with autoantibodies also poses challenges. The *in vivo* method, the autologous serum skin test, is at best 80% sensitive and specific using *in vitro* basophil histamine release assays. The *H. pylori* assay, *Candida*-positive stool culture, and antithyroid antibodies are important diagnostic methods. The important elements of the CIU treatment include elimination and hypoallergenic diet, antihistamines (sedative and not sedative), tricyclic antidepressants (doxepin), dapson and pentoxifylline in combination, azathioprine, methotrexate, leukotriene antagonists (e.g. montelukast), sulphasalazine, cyclosporine, PUVA therapy, plasmapheresis, immunoglobulins, coumarin, and monoclonal antibodies against CD 20 antigens (rituximab and omalizumab).

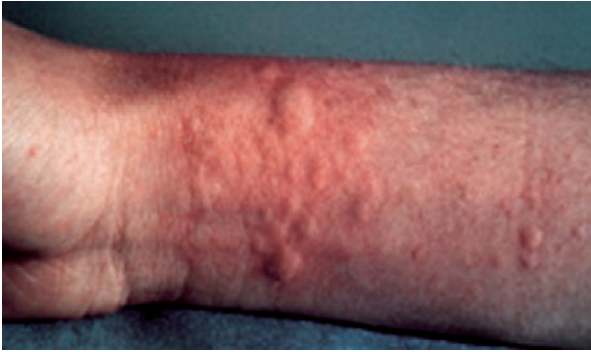**Key words:** autoimmune urticaria, high-affinity IgE receptor, diagnostics, treatment of chronic idiopathic urticaria

Urtikarija je alergijska bolest karakterizirana pojavom crvenila ili bijelih uzdignutih promjena (urtika), različita oblika i veličine, koje naglo nastaju i nestaju te se sele na druga mjesta uz popratan svrbež kože.

Dijele se prema trajanju, etiologiji, izgledu morfi i imunopatoogenetskim zbivanjima.

Prema trajanju razlikujemo akutnu (trajanje kraće od 6 tjedana) i kroničnu (trajanje duže od 6 tjedana do nekoliko godina). Kronične se dijele na kontinuirane, kronično recidivirajuće i intermitentne. Etiološki postoji više vrsta:

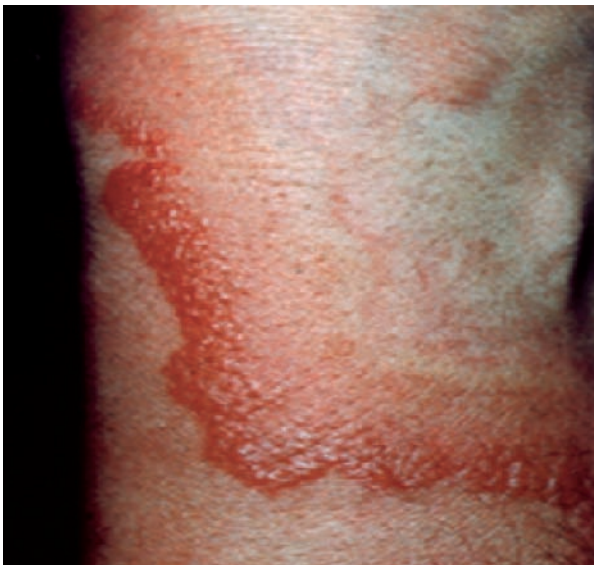
alergijska, toksička, pseudoalergijska, fokalna, fizikalna (na pritisak, na hladnoću, na toplinu, adrenergička – nakon stresa, kolinergička – nakon vježbanja, emocionalnih zgoda i utopljanja organizma), urtikarija zbog enzimat-skih defekata, urtikarija zbog psihosocijalnih uzroka, zbog hormonalnih poremećaja, urtikarija pigmentoza, kontaktna urtikarija (kemijske tvari i direktni kontakt kože s hranom, biljkama, lijekovima, kozmetikom, industrijskim tvarima, tekstilom) (slika 1) te kronična idiopatska urtikarija (CIU) (1-3). Upravo je CIU dijagnostički i terapijski problem za sve alergologe.



Slika 1. Kontaktna urtikarija na lateksu  
(White G. Color Atlas of Dermatology. Edinburgh:  
Mosby; 2004)

## Dijagnostika

Postupci u dijagnostici kronične urtikarije (slika 2) prema Zuberbieru su: diferencijalna krvna slika, SE, ANF, izostavljanje suspektne lijekove (npr. NSAR, ASK), obrada svih upalnih žarišta (obrisak nazofarinksa, ždrijela, obrada sinusa, zuba, virusne, bakterijske i gljivične infekcije), obrada probavnog trakta (*H. pylori* test – urejni izdisajni test ili serološki ili direktno iz biopata sluznice želuca (4), karcinembriogeni antigen, crijevni paraziti i bakterije u stolici, stolica na kandidu, bolesti jetre, žuči, gušterače, crijeva), obrada urotakta te hormoni štitnjače (T3, T4, TSH) s antitiroidnim antitijelima (5, 6).



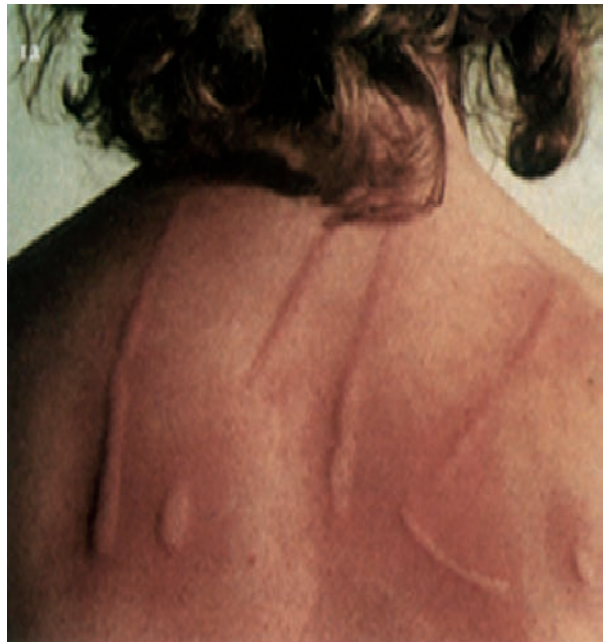Slika 2. Kronična urtikarija  
(White G. Color Atlas of Dermatology. Edinburgh:  
Mosby; 2004)

Određuje se imunostatus: komplementni sustav (CH50, C1 inh, C1 q, C3, C4-fracije komplementa) i imunokompleksi; reakcija na otrove insekata (pčela, osa, stršljen i sl.); urološki ili ginekološki pregled; tumorski markeri za prostatu,

dojku, uterus i jajnike te mišljenje psihijatra (jači stres, tenzije).

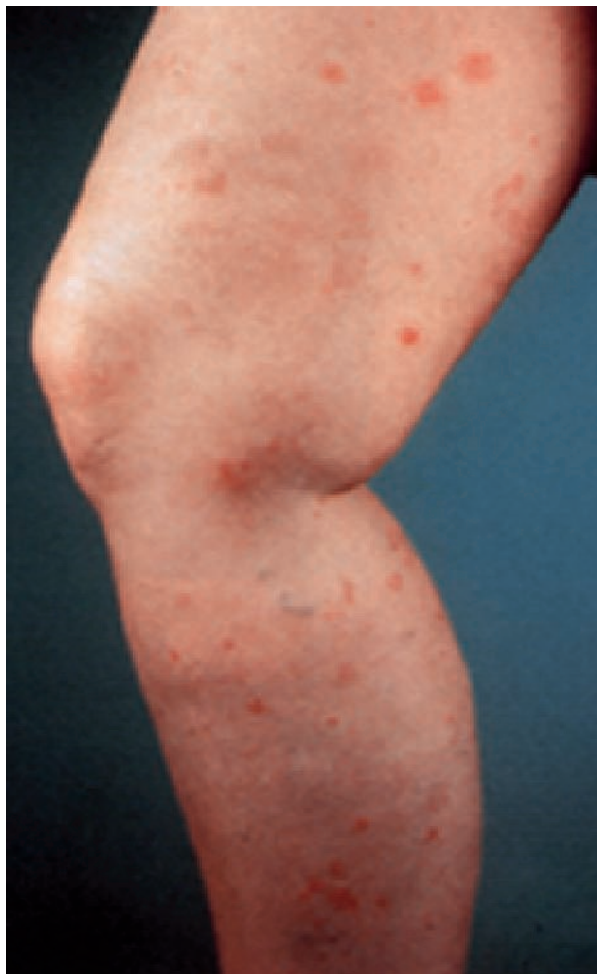
Provode se i kožni testovi *in vivo*: a) kožni test ubodom – prick, intradermalni test, epikutani (patch) test, test zarezom – skarifikacijski test; b) provokacijski testovi s alergenima: konjunktivalni test te testovi *in vitro*: a) određivanje ukupnog IgE: RIST – radioimunosorbentni test, FIA – fluorimunosorbentni test, FEIA – fluorencimunosorbentni test; b) određivanje specifičnog IgE: RAST – radioalergosorbentni test; CAP sistem RAST; CAST – ELISA-test (7).

Kod fizikalne urtikarije pozitivan je dermografizam (slika 3) u testu opterećenja pritiskom – test opterećenja pritiskom (0,2 do 0,4 kg/cm<sup>2</sup> 10-20 minuta); provokacijski test kod urtikarije na hladnoću (hladna voda, led te krioglobulini u serumu); za urtikariju na toplinu izvodi se test opterećenja toplinom (topla kupka 42 °C), kod solarne urtikarije – izlaganje UV zrakama ili vidljivom svjetlu različitih valnih duljina od 285 do 760 nm, kod urtikarijskog vaskulitisa (slika 4) izvodi se biopsija kože (5, 8).



Slika 3. Dermografizam - crveni  
(White G. Color Atlas of Dermatology. Edinburgh:  
Mosby; 2004)

Idiopatska ili primarna urtikarija na hladnoću može biti popraćena glavoboljom, hipotenzijom, sinkopom, otežanim disanjem, mučninom, povraćanjem i dijarejom. Većina bolesnika osim na hladnu vodu ima i simptome na hladni zrak. Češća je u mladih žena. Nastanak mogu potaknuti zarazne bolesti (sifilis, borelijoza, ospice, hepatitis, HIV i mononukleoza). Solarne urtikarije češća je u mladih žena i može biti udružena sa SLE i polimorfnom svjetlosnom erupcijom, ali je obično idiopatska. U krvi se dokažu histamin i kemotaktički faktori za eozinofile. Ako se ne nađe uzrok, iz do sada navedenoga smatramo da se radi o kroničnoj idiopatskoj urtikariji (CIU) (9).



Slika 4. Urtikarijski vaskulitis  
(White G. *Color Atlas of Dermatology*. Edinburgh:  
Mosby; 2004)

U trećine odraslih, kao i u djece s kroničnom urtikarijom, nađeno je da funkcionalna autoantitijela imaju visok afinitet za IgE-receptor (FcεRI) ili IgE koji može uzrokovati oslobađanje histamina iz mastocita i bazofila, a imunoreaktivna nefunkcionalna autoantitijela za IgE-receptor (anti FcεRI) javljaju se u nekih bolesnika s kroničnom idiopatskom urtikarijom ili u nekih bolesnika s drugim bolestima. Gotovo 50% bolesnika s kroničnom idiopatskom urtikarijom nema dokazana autoantitijela. Intradermalni test s autolognim serumom općenito se rabi kao "screening" za funkcionalna autoantitijela.

Autori opisuju dvogodišnjeg dječaka s autoimunosnom urtikarijom kod kojeg je dijagnoza postavljena nakon kožnog testa s autolognim serumom (10). Bolesnik je imao 6 mjeseci gotovo svaki dan urtikariju po licu, trupu i ekstremitetima. Istovremeno je imao i astmu, alergiju na *Dermatophagoides farinae*. Nije imao angioedeme niti druge alergije. Iz obiteljske anamneze se saznaje da nije bilo kronične urtikarije niti angioedema. Kompletna krvna slika, laboratorijske pretrage, ANF, anti-DNK, C3, C4 i CH50 bili su normalnih vrijednosti. Nije pronađen uzrok kronične urtikarije. Intradermalni test je izveden nakon prestanka uzimanja te-

rapije u trajanju od 2 dana. Autologni serum i 0,9%-tna fiziološka otopina odvojeno su primijenjeni na volarnu stranu podlaktice. Petnaest minuta kasnije mjeran je srednji promjer urtike; rezultat je bio 10 mm s autolognim serumom i 2 mm s fiziološkom otopinom. Nakon premedikacije ketotifenom (30 µg/kg/dan) odgovor je bio negativan, ali je dermografizam ostao bez promjena. Serum je grijan na 56 °C 15 min. Zbog razlikovanja između uloge autoantitijela protiv IgE i FcεRI, humanog mijeloma IgE primijenjen je bolesnikov serum kao inhibitor anti IgE. Ovo je prvo izvješće koje upućuje na detekciju autoantitijela. U prilog tomu je to što je nakon antihistaminika potvrđena prisutnost mastocita uz oslobađanje histamina. Autoantitijela na FcεRI pokazuju da je histamin oslobođeni faktor koji je često nađen u odraslih s autoimunosnom urtikarijom (10, 11).

Autoimunosne urtikarije, kronične idiopatske, ostaju nerazjašnjene u velikom postotku (čak 60-75%) te stvaraju probleme bolesnicima tijekom niza godina (12).

## Liječenje

Liječenje kronične urtikarije: prema Grattanu i sur. (13) provodi se liječenje bez lijekova ili lijekovima. U prvom slučaju liječi se općim savjetima liječnika te je važno hlađenje kože hidratantnim kremama, izbjegavanje štetnih čimbenika (npr. acetilsalicilna kiselina, nesteroidni antireumatici, ACE-inhibitori, hrana s aditivima i konzervansima, smanjiti stres, alkohol, pregrijavanje). Ako se radi o akutnoj urtikariji, potrebno je provođenje dijeta prvih 7 dana. U sljedeća dva tjedna potrebno je provoditi tzv. eliminacijsku dijetu, koja se sastoji u izbjegavanju hrane s konzervansima i aditivima, te konzumiranje lagano kuhane hrane, voća, povrća i mesa, bez ikakvih začina, osim soli (14). Nadalje, primjenjuju se antihistaminici prve generacije, kasnije nesedirajući (loratadin, feksofenadin, cetirizin, hidroksizin, noviji su desloratadin i levocetirizin) (to su antihistaminici treće generacije) (14) koji smanjuju svrbež, broj urtika i smetnje spavanja, smanjuju broj recidiva te nisko sedirajuće H-antihistaminike, a noću i sedirajuće (npr. difenhidramin). Mogu se dodati i H2-antagonisti (5). Kortikosteroidi se primjenjuju kratkotrajno sistemski, uz adrenalin. To je indicirano u težim oblicima angioedema grla i anafilaksije. Liječnik alergolog katkad propisuje i treću generaciju psihofarmaka – triciklički antidepressiv (doksepin), odnosno može aplicirati dapson i pentoksifilin u kombinaciji, azatioprin, metotreksat, leukotrienske antagoniste (npr. montelukast), sulfasalazin, ciklosporin, PUVA-terapiju, plazmaferezu, imunoglobuline i kumarin (5, 8).

Ciklosporin se daje prema Lipozenčić i sur. (15, 16) u dozi od 5 mg/dan i progresivno se reducira na 3 mg/dan, a u terapiju se dodaje cetirizin u trajanju od 8 tjedana. Druga grupa bolesnika dobivala je terapiju 16 tjedana, a treća grupa u kombinaciji s placebom, umjesto cetirizina 16 tjedana.

Treba istaknuti da je liječenje u kombinaciji ciklosporina s cetirizinom imalo bolji učinak u obje grupe od onih s placebom.

Prema Sabroeu i sur. doksepin se daje u dozi od 10 do 30 mg, hidrokizin 10-25 mg navečer, feksofenadin 360 mg/dan i intravenski imunoglobulin 0,4 g/kg/dan tijekom 5 dana (11).

Kod autoimunosti urtikarije pokušava se dugotrajnom primjenom imunoterapije, s definiranim alergenom koji je jače reagirao u prick-testu, kao npr. *Dermatophagoides pteronyssinus* postići eliminaciju specifičnog protutijela.

U novije vrijeme, postoje pokušaji liječenja CIU monoklonskim antitijelom usmjerenim na CD20-antigen (rituksimab i omalizumab) (17). Jedan od novih nesesdirajućih H1-antihistaminika je rupatadin (18) koji se daje s dobrim uspjehom u umjereno teškim i teškim oblicima kronične idiopatske urtikarije (CIU). Rabi se u dozi 10 ili 20 mg na dan tijekom 4 tjedna.

Postupnik za liječenje CIU: za dermatografizam koriste se nesesdirajućim antihistaminicima H1-antagonistima s povišenjem doze prema potrebi; odgođena urtikarija na pritisak može imati dobar odgovor na antihistaminike H1-antagoniste, nesteroidne antireumatike, dapson, sulfasalazin, kratkotrajno sistemske kortikosteroide i antagoniste leukotriena; za liječenje urtikarije na hladnoću korisna je primjena antihistaminika H1-antagonista, antagonista leukotriena, penicilin 3x1.2 mil. i.j./dan parenteralno ili doksiciklin 2x100 mg/dan *per os*, indukcija fizikalne tolerancije (kupke u

hladnoj vodi) (14); solarna urtikarija liječi se nesesdirajućim H1-antihistaminicima; kolinergička urtikarija liječi se nesesdirajućim H1-antihistaminicima; rabe se u povišenim dozama ako je potrebno. Najbolji je odgovor na hidrokizin i cetirizin te danazol u početnoj dozi od 400 do 600 mg na dan (14).

## Zaključak

Najmanje 50% bolesnika s kroničnom idiopatskom urtikarijom ima promjene kože (urtike) duže od deset godina nakon prve pojave. Trajanje kronične idiopatske urtikarije korelira s težinom kliničke slike i pozitivnim nalazom antitiroidnih antitijela. Etiologija nije potpuno razjašnjena. Pozitivni test na autološki serum koristan je dijagnostički parametar za CIU.

U liječenju se uspješno rabe različiti lijekovi od nesesdirajućih antihistaminika do ciklosporina, tricikličkih antidepresiva, dapsona, pentoksifilina u kombinaciji, azatioprina, metotreksata, leukotrienskih antagonista, sulfasalazina, PUVA-terapije, plazmafereze i imunoglobulina.

Prema našim saznanjima vjerojatna je uloga anti FcεRI i anti-IgE-autoantitijela u patogenezi CIU.

CIU je potrebno i nadalje istraživati kao autoimunostnu bolest.

*Literatura*

1. ZUBERBIER T. Urticaria. *Allergy* 2003; 58:1224-34.
2. GREAVES MW, SALVOE RA. ABC of allergies: Allergy and the skin. I-Urticaria *Br Med J* 1998; 316:1147-50.
3. MILAVEC-PURETIĆ V. Urtikarijske bolesti i specifična imunoterapija. U: ur. Lipozenčić J. i sur. *Dermatovenerologija*. Zagreb: Medicinska naklada; 2004; 142-53.
4. LAKOŠ JUKIĆ I. *Helicobacter pylori* and food sensitivity in chronic urticaria. Zagreb: Medicinski fakultet Sveučilišta u Zagrebu; 2004. Magistarski rad.
5. KAPLAN AP. Chronic Urticaria and Angioedema. *N Engl J Med* 2002; 346: 175-9.
6. MONROE E, FINN A, PATEL P, GUERRERO R, RATNER P, BERNSTEIN D, and the Desloratadine Urticaria Study Group. Efficacy and safety of desloratadine 5 mg once daily in the treatment of chronic idiopathic urticaria: A double-blind, randomized, placebo-controlled trial. *J Am Acad Dermatol* 2003; 48:535-41.
7. LIPOZENČIĆ J i sur. *Dermatovenerologija*. Naklada Zadro; 1999:107-11.
8. WIECZOREK D, RAAP U, KAPP A, WEDI B. Moderne Diagnostik und Therapie der Urtikaria. *Hautarzt* 2007; 58:302-7.
9. POWELL RJ, DU TOIT GL, SIDDIQUE N i sur. Guidelines for the management of chronic urticaria and angio-oedema. *Clin Exp Allergy* 2007; 37:631-50.
10. KIMURA R, MORII S, KATO K, ITO K, SAKAMOTO T. Autoimmune urticaria at 3 years of age diagnosed by puncture skin test using autologous serum. *Allergy Net* 2007; 62:1218-19.
11. SABROE RA, GREAVES MW. Chronic idiopathic urticaria with functional autoantibodies: 12 years on. *Br J Dermatol* 2006; 154: 813-9.
12. MILAVEC-PURETIĆ V. Urticaria i angioedem. U: Marinović B, Lipozenčić J, ur. *Dermatovenerologija u primarnoj zdravstvenoj zaštiti*. Zagreb: Medicinska naklada; 2007, 33-43.
13. GRATTAN CEH, SALVOE RA, GREAVES MW. Chronic urticaria. *J Am Acad Dermatol* 2002; 46: 645-57.
14. ZUBERBIER T. Modern dietary management of urticaria. *Ann Dermatol Venerol* 2002; 129:1S200.
15. LIPOZENČIĆ J, LJUBOJEVIĆ S. Cyclosporine in chronic idiopathic urticaria. *Acta Dermatovenerol Croat* 2007; 15(1):50.
16. VENA GA, CASANO N, COLOMBO D, PERUZZI E, PIGATTO P and the NEO-I-30 Study Group: Cyclosporine in chronic idiopathic urticaria: A double-blind, randomized, placebo-controlled trial. *J Am Acad Dermatol* 2006; 55(4):705-9.
17. SPECTOR SL, TAN RA. Effect of omalizumab on patients with chronic urticaria. *Annals of Allergy, Asthma and Immunology* 2007; 99(2):190-3.
18. GIMENEZ-ARNAU A, PUJOL RM, IANOSI S i sur. The Rupatadine Urticaria Study Group. Rupatadine in the treatment of chronic idiopathic urticaria: a double-blind, randomized, placebo-controlled multicentre study. *Allergy* 2007; 62: 539-45.

**Adresa za dopisivanje / Corresponding Address**

Prof. dr. sc. Višnja Milavec-Puretić, dr. med.  
 Klinika za kožne i spolne bolesti  
 Kliničkog bolničkog centra Zagreb i  
 Medicinskog fakulteta Sveučilišta u Zagrebu  
 10000 Zagreb, Šalata 4  
 E-mail: dmlavec@vip.hr

**Primljeno / Received**

30. 12. 2007.  
 December 30, 2007

**Prihvaćeno / Accepted**

29. 1. 2008.  
 January 29, 2008

PLIVIN loratadin

# Rinolan®



## Terapijske indikacije:

- alergijski rinitis
- kronična idiopatska urtikarija