

Rak pluća

*Lung Carcinoma*Ivan Grbac¹, Marija Bašić-Grbac², Jelena Ostojić¹¹Zavod za plućne bolesti i tuberkulozu

KB "Sestre milosrdnice", 10000 Zagreb, Vinogradska c. 29

²Privatna liječnička ordinacija, 10430 Samobor, Lešće 5

Sažetak Rak pluća zloćudni je epitelni tumor koji raste polagano i podmuklo, često bez simptoma, brzo se širi u druge organe, a rezultati liječenja su skromni. Incidencija raka pluća u svijetu i u nas neprestano raste. Incidencija raka pluća u Hrvatskoj u 1998. godini iznosila je 55,6/100.000, a mortalitet je iznosio 53,7/100.000 stanovnika. Pušenje cigareta navodi se kao glavni rizični čimbenik u nastanku raka pluća. SZO klasificirala je rak pluća prema histološkoj slici u četiri skupine: rak pločastih stanica, rak malih stanica, adenokarcinom, rak velikih stanica. Kliničke manifestacije raka pluća ovise o lokalizaciji i veličini primarnog tumora, njegovoj propagaciji na okolne strukture u toraksu, pojavi regionalnih i udaljenih metastaza, vrsti tumora, imunskom stanju organizma, dosadašnjim i sadašnjim bolestima, profesionalnoj izloženosti etiološkim čimbenicima, životnim navikama (pušenju), spolu, dobi i komplikacijama samog tumora. U dijagnostici raka pluća rabe se različite metode: radiološke, endoskopske, citološke/histološke, scintigrafske itd. Nemikrocelularni karcinom pluća klasificira se po TNM klasifikaciji u četiri klinička stadija, a mikrocelularni rak u dva stadija: ograničena bolest i proširena bolest. U liječenju se rabe ove metode: kirurška, radioterapija, kemoterapija, međusobna kombinacija svih spomenutih i simptomatsko liječenje. Oda bir pojedino načina liječenja ovisi o kliničkom stadiju.

Ključne riječi: rak pluća, epidemiologija, pušenje, klinička slika, dijagnostika, klasifikacija, liječenje

Summary Lung carcinoma is a malignant epithelial tumour with slow and perfidious growth, often without symptoms, quickly spreading in other organs, while the results of treatment are modest. Incidence of lung carcinoma in the world and in our country is constantly rising. In Croatia, in the year 1998, the incidence was 55.6/100,000, and mortality 53.7 on 100,000 inhabitants. Smoking is stated as the main risk factor in the occurrence of lung carcinoma. The WHO classified it according to histological features in 4 groups: the carcinoma of platelet cells, the carcinoma of small cells, adenocarcinoma, the carcinoma of large cells. Clinical manifestations of the lung carcinoma depend on: the site and size of the primary tumour, its propagation to neighboring structures in the thorax, emergence of regional and distal metastases, the type of the tumour, immunological status of the organism, prior and current diseases, life style (smoking), gender, age and complications of the tumour itself. In the diagnostics of the lung cancer various methods are applied: radiological, endoscopic, cytological/histological, scintigraphic, etc. Nonmicrocellular lung carcinoma is classified according to the TNM classification into four clinical stages, and microcellular type into two stages: limited disease and spread disease. In treatment are used the following methods: surgery, radiotherapy, chemotherapy, combination of all the mentioned and symptomatic treatment. The choice of a particular way of treatment depends on clinical stage.

Key words: lung carcinoma, epidemiology, smoking, clinical features, diagnostics, classifications, treatment

Rak pluća zloćudni je epitelni tumor koji raste polagano i podmuklo, često bez simptoma, brzo se širi na druge organe, a rezultati liječenja su skromni. Upravo ova pesimistična definicija raka pluća svakog dana potiče liječnike različitih specijalnosti da usavrše dijagnostiku i unaprijede liječenje te opake bolesti.

Danas se dobro zna da je u bazičnoj onkologiji učinjen velik napredak, osobito u molekularnoj dijagnostici i imunologiji. Zahvaljujući imunohistokemijskim i citokemijskim metodama, klinički patolozi i citolozi mogu kliničaru dati više podataka o biologiji tumora, što pomaže u planu liječenja. Važan je pomak učinjen u dijagnostici primarnih tumora i metastaza. U tu svrhu rabe se različite metode: radiološke, endoskopske, izotopske, spirometrijske, različite laboratorijske analize, uključujući i određivanje markera. Liječenje raka pluća postupno

se usavršava i pokazuje napredak u sva tri jednako važna segmenta. Kirurško liječenje, osim klasičnih resekcijskih metoda, rabi danas i rekonstrukcijske zahvate. Upotrebom novih uređaja za zračenje postižu se bolji rezultati liječenja s manje komplikacija, a primjenom novih citostatika uz djelotvornije antiemetike liječenje raka pluća usavršava se iz dana u dan.

Sve navedene činjenice rezultat su dugogodišnjih znanstvenih istraživanja i njihove kliničke primjene s ciljem da se rak pluća spriječi, bolje liječi i u konačnici izliječi. Na žalost, danas je stvarnost sasvim drugačija. Prosječno petogodišnje preživljenje za nemikrocelularni karcinom bez obzira na histologiju i način liječenja iznosi 50% za stadij I, 30% za stadij II, 15% za stadij IIIA, 5% za stadij IIIB, a manje od 1% za IV. stadij. Spomenute brojke pokazuju da su rezultati liječenja raka pluća

skromni, što se tumači kasnim otkrivanjem bolesti. Kliničari, naime, nemaju ni jednu pouzdanu dijagnostičku metodu za rano otkrivanje raka pluća. Masovna radiofotografija i citološka analiza sputuma nisu dale zadovoljavajuće rezultate, jer su se među 10.000 osoba rizične skupine tako otkrila svega 2-4 bolesnika. Danas se za rano otkrivanje raka pluća rabi automatizirana sputumska citometrija (1) na koju se nadovezuje autofluorescentna bronhoskopija (2). Obje su metode skupe i nisu još ušle u rutinsku primjenu. U fazi ispitivanja za rano otkrivanje raka pluća jest metoda mutacije gena K-ras u kondenzatu izdahnutog zraka (3).

Epidemiologija

Incidencija raka pluća u svijetu i u nas neprestano raste. Procjenjuje se da incidencija svake godine naraste za 2%. Sveukupna je incidencija u 1998. godini u Hrvatskoj iznosila 55,6/100.000, za muškarce 94,5/100.000, a za žene 18,2/100.000 stanovnika. Sveukupni mortalitet raka pluća iste je godine u Hrvatskoj iznosio 53,7/100.000; 90,4/100.000 za muškarce i 19,2/100.000 za žene. Omjer incidencije i mortaliteta među spolovima (muškarci : žene) iznosi 5:1. Rak pluća pojavljuje se između 35. i 80. godine života, pri čemu je najučestalija dob za nemikrocelularni karcinom oko 65. godine, a za mikrocelularni oko 62. godine. Stalni porast incidencije raka pluća u sveukupnoj populaciji povezuje se s porastom pušenja duhana (4, 5).

Etiologija

Etiologija bolesti nije potpuno razjašnjena, ali su poznati rizični čimbenici koji mogu pogodovati razvoju bolesti (4, 5).

Rizični čimbenici su:

- pušenje cigareta
- izloženost azbestu, arsenu, kromu, niklu, beriliju, ugljikovodicima
- onečišćenost atmosfere
- zračenje
- ožiljci
- manjkavost prehrane, nedostatak vitamina A, C, E
- genska predispozicija.

Ako je udruženo nekoliko rizičnih čimbenika, učestalost bolesti se povećava.

Pušenje se spominje kao jedan od najvažnijih rizičnih čimbenika za nastanak raka pluća. Porast incidencije i mortaliteta raka pluća u direktnom je odnosu s brojem popušanih cigareta i trajanjem pušačkog staža. U osoba koje puše više od 40 cigareta na dan rizik od obolijevanja eksponencijalno raste. Pušači u odnosu na nepušače imaju 15 puta veći rizik od razvoja raka pluća. Čak 90-95% bolesnika s rakom pluća navodi u anamnezi pušenje.

Veza između pušenja i raka pluća uočena je tridesetih godina, a veće epidemiološke studije tu su vezu potvrdile pedesetih godina prošlog stoljeća. Od kasnih pedesetih godina u SAD-u se vodi snažna kampanja protiv pušenja, ali broj pušača se smanjio za svega 15%. U Hrvatskoj puši 1,600.000 osoba. Zabilježen je porast navike pušenja među djecom, mladeži i ženama, što se tijekom posljednjih desetljeća odrazilo povišenom incidencijom raka pluća među ženama. Među učenicima osmih razreda osnovne škole puši 12,34% dječaka, 5,53% djevojčica, među liječnicima ima 32,1% pušača. Osim aktivnih pušača uočen je veći rizik obolijevanja od raka pluća kod pasivnih pušača. To je kategorija ljudi koja je na radnom mjestu, u društvenim prostorijama ili u obitelji prisiljena udisati sa zrakom i duhanski dim. Navodi se da su 36% muškaraca i 28% žena na radnom mjestu te 25% muškaraca i 31% žena u obitelji pasivni pušači. Djeca roditelja pušača koja pasivno puše češće obolijevaju od astme i kroničnog bronhitisa, dok trudnice pušačice imaju češće spontane pobačaje, prijevremeni porođaj, djeca manju porođajnu masu, a poslije su redovito respiratorni bolesnici.

Pušenjem se oslobađa 4000 različitih kemijskih supstancija, a organizam najviše oštećuju nikotin, ugljični monoksid i katrani, među kojima osobiti kancerogeni učinak pokazuju benzpiren, B-naftilamin, 4-aminobifenil i dimetil-nitrozamin. Dim cigarete na traheobronhalni sustav djeluje iritativno, toksično, kancerogeno i imunosupresivno. Sluznica bronha pušača je promijenjena. Citološki i histološki vidi se gubitak cilija, a dugotrajna iritacija dovodi do metaplazije epitela koja postupno prelazi u displaziju i karcinom *in situ*. Taj biološki tok preobrazbe traje godinama, katkad između 10 i 15 godina. Iz priloženog se vidi da je pušenje u izravnoj vezi s rakom pluća, pa prema tome smanjenje incidencije raka pluća možemo očekivati tek kad se smanji broj pušača. Stoga se moramo zalagati za primarnu prevenciju, a to znači ukloniti ili barem smanjiti faktore rizika. Zbog toga je svaka akcija za suzbijanje pušenja i smanjenje broja pušača dobrodošla, primjerice predavanja u školi, javne tribine, preko radija, televizije ili tiska. Primarnom prevencijom mogu se spasiti mnogi životi, ali je taj način izuzetno dugotrajan. Doll i Spiro izvještavaju da se u Velikoj Britaniji smanjila incidencija raka pluća usporedo sa smanjenjem proizvodnje cigareta, a slične rezultate navode Wynder i Muscat (1995) u SAD-u (4). U Hrvatskoj je primarna prevencija tek u začetku. Hrvatske vlasti donijele su zakon o zabrani pušenja na radnome mjestu, zabranile su izravno reklamiranje cigareta u medijima i na ulicama, a nama, zdravstvenim djelatnicima svih profila, ostala je briga za zdravlje neosviještenog pučanstva (6, 7).

Patologija

Rak pluća solidni je epitelni tumor koji se može razviti iz epitela traheobronhalnog sustava ili epitela alveola. U 95% slučajeva razvija se u bronhima, a svega u 3-5% slučajeva u alveolama.

Prema smještaju u bronhima dijeli se na centralne, ako se nalaze do 6. generacije grananja, između 6. i 12. generacije ubrajaju se u intermedijarne, a iza 12. generacije grananja u periferne tumore.

Centralno je smješteno 55% tumora, 11% u intermedijarnoj zoni, a 34% na periferiji. Rak pluća ima izrazito infiltrativan rast, ne poštuje granice režnja ili organa, širi se limfogeno, hematogeno i *per continuitatem*.

SZO je (1981) klasificirao malignome pluća prema histološkoj slici u četiri skupine, a svaka skupina ima još podtipove ili njihove međusobne kombinacije. U ovom izlaganju navode se samo glavne skupine:

- karcinom pločastih stanica (ca planocellulare)
- karcinom malih stanica (ca microcellulare)
- adenokarcinom (adenocarcinoma)
- karcinom velikih stanica (ca macrocellulare)

Planocelularni karcinom je najčešći histološki tip raka pluća, zastupljen je u 35-60%, smješten većinom centralno, redovito je povezan s pušenjem, može nekrotizirati i egzulcerirati. Dobro diferencirani oblici imaju bolju prognozu od ostalih tipova raka pluća.

Mikrocelularni karcinom ubraja se u skupinu neuroendokrinih tumora. Zastupljen je između 15-25%, pretežno je smješten centralno, a u času otkrivanja već je limfogeno i hematogeno metastazirao u kosti, jetru, mozak, nadbubrežnu žlijezdu itd., pa se stoga ubraja u vrlo maligne tumore s lošom prognozom.

Adenokarcinom je pretežno periferno lokaliziran, pojavljuje se u 15-25% slučajeva, uvjetovan je egzogenim čimbenicima, ali ne toliko pušenjem koliko izloženošću drugim tvarima, raste infiltrativno i često metastazira u mozak.

Podtip adenokarcinoma je bronhoalveolarni karcinom koji potječe iz Clara-stanica ili pneumocita tipa II. On se širi kanalikularno, metastazira kasno te ima bolju prognozu od prije spomenutih tumora.

Makrocelularni karcinom rjeđe se nalazi i zastupljen je svega u 5-10% slučajeva. Tumor je različito lokaliziran, pretežno u gornjim režnjevima, sklon je destruktiji i krvarenju, a prognoza nije dobra.

U pojedinim slučajevima nije se moguće opredijeliti za jedan od spomenutih tipova karcinoma, pa se rabe dodatne imunohistokemijske metode. Tako dokaz karcinoembrijskog antigena (CEA) može upućivati na adenokarcinom, CYFRA-21-1 i SSC (squamous cell carcinoma antigen) na planocelularni karcinom, a NSE (neurospecifična enolaza) na mikrocelularni karcinom (8).

Klinička slika

Kliničke manifestacije raka pluća ovise o lokalizaciji i veličini primarnog tumora, njegovoj propagaciji na okolne strukture u toraksu, pojavi regionalnih i udaljenih metastaza, vrsti tumora, imunom stanju organizma, dosadašnjim i sadašnjim bolestima, profesionalnoj izloženosti etiološkim čimbenicima, životnim navikama

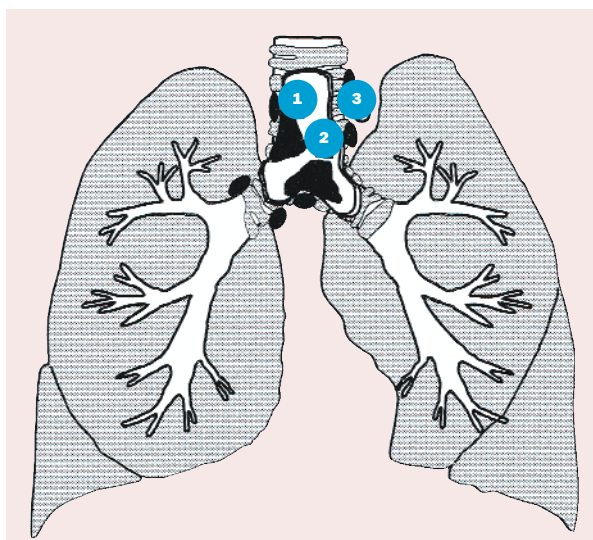
(pušenju), spolu, dobi i komplikacijama samog tumora. Nema patognomoničnog simptoma raka pluća, a respiracijski simptomi kao što su kašalj, hemoptiza, dispneja i torakalna bol su česti, ali ne i specifični, jer se nalaze i kod drugih bronhopulmonalnih bolesti. U prosjeku prođu tri mjeseca od pojave prvih simptoma do postavljanja točne dijagnoze i liječenja, što je u pravilu dug period.

Simptomi se mogu podijeliti u četiri skupine:

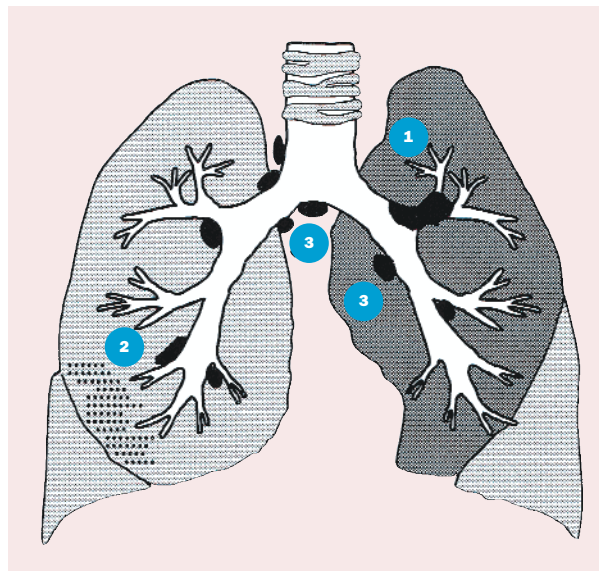
1. Opći simptomi karakteristika su svih malignih bolesti i pojavljuju se u poodmakloj fazi: opća slabost, gubitak apetita, mršavljenje, gubitak mišićne mase, mučnina, povraćanje, neodređeni bolovi, povišena temperatura, apatija itd.
2. Torakopulmonalni simptomi uzrokovani su rastom tumora u traheobronhopulmonalnom sustavu i njegovom propagacijom na pojedine strukture u toraksu (infiltracija, kompresija, atelektaza)
3. Simptomi udaljenih metastaza, npr. središnjega živčanoga sustava, jetre, kostiju, nadbubrežne žlijezde, srca itd.
4. Simptomi paraneoplastičnog sindroma.

Kliničke manifestacije raka centralnih dišnih putova

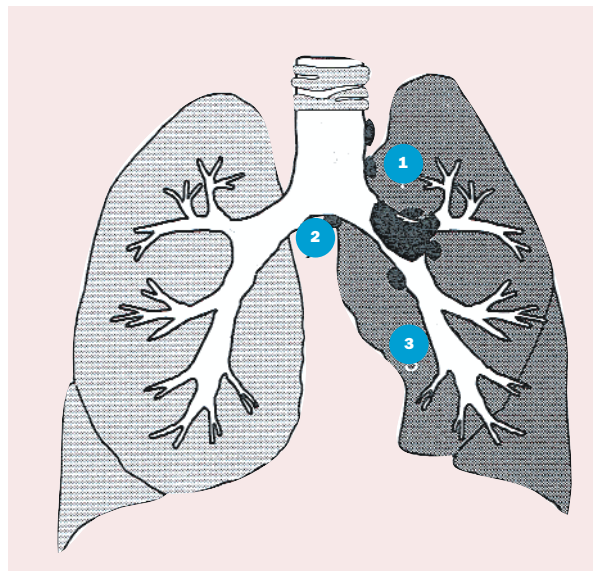
Zloćudni tumori traheje i glavne karine (slika 1) srećom nisu česti. Otkrivaju se kasno, jer dok je tumor relativno malen, ne remeti ventilaciju pluća, a simptomi su oskudni. Čest simptom je suhi, podražajni kašalj koji se pogoršava u naporu i pri promjeni položaja tijela. U toj fazi bolesti fizikalni nalaz pluća i radiogram mogu biti uredni, pa bolesnik od liječnika odlazi sa simptomatskom terapijom. Svaki protrahirani kašalj koji se ne smiruje na terapiju ili



Slika 1. Zloćudni tumori: 1) traheje, 2) glavne karine i 3) metastaze u limfnodima medijastinuma



Slika 2. Tumori: 1) u lobarnom bronhu s atelektazom, 2) u segmentalnom bronhu s poststenotičkom upalom, 3) metastaze u limfonodima



Slika 3. Tumori: 1) lijevoga glavnog bronha, 2) metastaze, 3) hipoventilacija i posljedične atelektaze

spontano nakon 4-6 tjedana, a pogotovo ako se u anamnezi navodi pušenje, zahtijeva bronhoskopsku obradu.

Tumori traheje i glavne karine u pravilu ne uzrokuju veća krvarenja i ona redovito spontano prestaju. Ako se pojavi srednje veliko krvarenje (100-200 ml/24 h), može doći do smetnji ventilacije zbog aspiracijskih atelektaza i pneumonija, što može ugroziti bolesnika. U tim slučajevima bolesnici se žale na hroptanje koje se čuje iz neposredne blizine, kašlju i iskašljavaju svježu, pjenušavu krv. Pojava dispneje uvijek je znak uznapredovalog tumora traheje ili glavne karine, a upućuje na endoluminalnu progresiju tumora, ekstramuralnu kompresiju i motilitet traheje. Paroksizam kašlja u takvih bolesnika može uzrokovati kolaps traheje s prolaznom asfiksijom i tusigenom sinkopom.

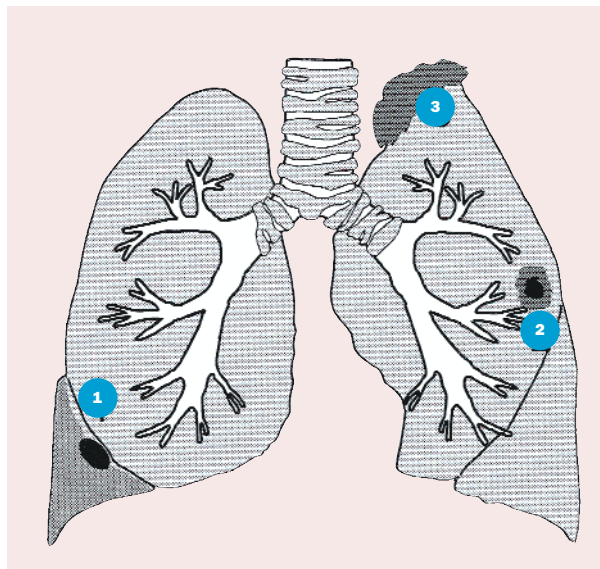
Kliničke manifestacije zloćudnih tumora glavnih, lobarnih i segmentalnih bronha (slika 2) nešto su drugačije nego traheje i glavne karine. I kod ovih lokalizacija dominiraju kašalj i hemoptiza, a dispneja je manje izražena zbog suficijentnosti pluća suprotne strane. Uz tumore tih lokalizacija česte su prolongirane i recidivirajuće upale pluća. Upala se razvija zbog opstrukcije lumena bronha tumorom, posljedične hipoventilacije i zastoja sekreta. Recidivirajuće upale pluća na istoj strani u posljednjih nekoliko mjeseci uvijek pobuđuju sumnju na opstrukciju bronha tumorom, pa se u tim slučajevima preporuča pulmološka obrada. Svaku opstrukciju bronha prvo prati distelektaza, a potom nastupa atelektaza. Kako se ona sporo razvija, obično ne uzrokuje posebne simptome. Suprotno tomu, ako se atelektaza razvije naglo, osobito ako iz funkcije isključi cijelu jednu stranu (slika 3), može nastupiti klinička slika akutne respiratorne insuficijencije. Bolesnici se u tom stanju žale na bol u prsištu, gušenje, nestašicu zraka, a objektivno su tahipnoični, dispnoični, cijanotični, tahikardni, često s

padom tlaka, dok se na strani atelektaze disanje ne čuje. Akutno zbivanje relativno se brzo smiruje uspostavom novih ventilacijsko-perfuzijskih odnosa suprotne strane. Diferencijalnodijagnostički treba uzeti u obzir plućnu emboliju i akutni infarkt miokarda.

Zloćudni tumori centralnog područja mogu svojim rastom u okolinu ili zbog povećanih limfonoda hilusa i mediastinuma komprimirati i infiltrirati okolne strukture. Kompresija i/ili infiltracija nervusa rekurensa uzrokuje paralizu glasnica i promuklost, a nervusa frenikusa visoki stav ošita i paradoksnu gibljivost, što se najlakše može dokazati dijaskopijom pluća. Kompresija i/ili infiltracija jednjaka otežava prolaz hrane, što se manifestira disfagijom, a u težim slučajevima i potpuno blokira prolaz hrane i tekućine. Najneugodnija komplikacija ovoga procesa je ezofagotrahealna/bronhalna fistula. Kod razvijene fistule progutana se hrana može iskašljati, što je ujedno i dijagnostički dokaz fistule.

Konglomerat povećanih limfnih čvorova u hilusu može otežati ili potpuno blokirati limfnu drenažu i uzrokovati pleuralni izljev. Ti su izljevi na granici transudata i eksudata, a u njima se gotovo nikada ne dokažu maligne stanice. Prodor tumora u perikardijalnom prostoru. Bolesnici se žale na pritisak iza prsne kosti, suhi kašalj, teško disanje koje se pogoršava u ležećem položaju. U početku stvaranja izljeva iznad sternuma se može čuti perikardijalno trenje i treći perikardijalni ton, a kasnije, kad je količina izljeva veća, čuje se ubrzani rad srca i tihi tonovi.

Sindrom gornje šuplje vene označava smetnje utoka u desno srce. Najčešće je uzrokovan rakom bronha centralne lokalizacije, ali ga mogu uzrokovati drugi patološki procesi prednjega gornjeg i srednjeg mediastinuma. Tumor i/ili metastaze infiltriraju i komprimiraju gornju šuplju venu, što otežava protok krvi i uzrokuje zasto



Slika 4. Periferni tumor: 1) uz popratni izljev, 2) uz raspad, 3) na vršku pluća - Pancoast

iznad mjesta opstrukcije, a koji se klinički očituje otokom vrata, lica, vjeda i pojavom venskog crteža na prsima. Uz te znakove redovito su prisutni kašalj, dispneja, cijanoza, tahikardija, bol u prsištu, nepodnošenje napora, pogoršanje simptoma u ležećem položaju. To je stanje kad treba hitno intervenirati i početi liječenje često bez postavljanja etiološke dijagnoze.

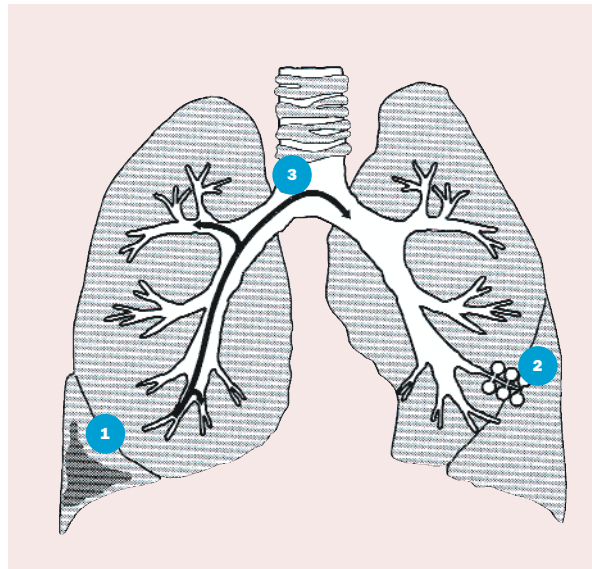
Kliničke manifestacije raka perifernih dišnih putova

Periferni tumori pluća (slika 4) često imaju oskudnu simptomatologiju i otkrivaju se slučajno, slikanjem pluća u svrhu neke druge dijagnostičke obrade. Oko 15% perifernih tumora je asimptomatsko.

Često je pleuralni izljev prva manifestacija perifernog tumora. Kad se izljev razvija sporo, bolesnik se postupno privikava, a simptomi se pojavljuju tek kod velikih izljeva. Bolesnici se žale na umor, podražajni kašalj, nepodnošenje napora, a dispneja je prisutna uglavnom kod velikih izljeva s kompresijskom atelektazom. Fizikalni nalaz pluća ovisan je o količini izljeva. To su često hemoragični izljevi koji brzo recidiviraju, po biokemijskom karakteru su eksudati u kojima se citološkom analizom redovito mogu dokazati maligne stanice. Lako se razlikuju od izljeva upalne geneze koji imaju burnu kliničku sliku.

Periferni tumori mogu centralno nekrotizirati i sekundarno se upaliti, te oponašati kliničku sliku plućnog apscesa.

Tumor lokaliziran u vršku pluća daje karakterističnu kliničku sliku koja se prema Pancoastovu opisu (1932) naziva Pancoastov sindrom, a klinički se manifestira jakim boli u ramenu, slabošću, parestezijama i atrofijom

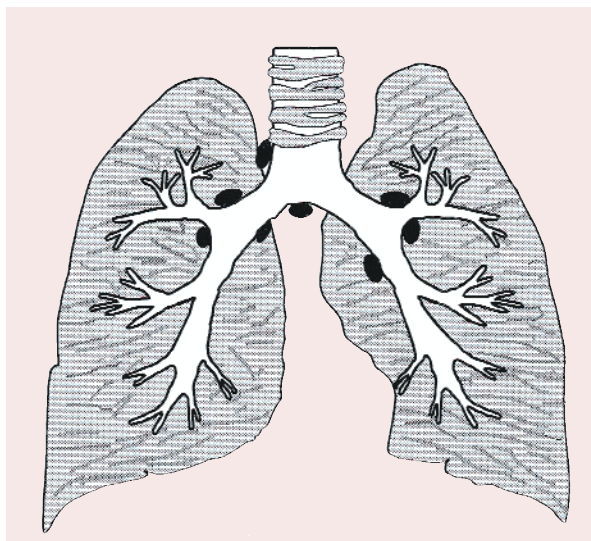


Slika 5. 1) Segmentalna infiltracija alveolarnog raka, 2) početne promjene u alveolama, 3) način kanalikularnog širenja

muskulature ruke. Simptomi nastaju zbog brzog rasta tumora te njegove infiltracije visceralne i parijetalne pleure, torakalne stijenke s destrukcijom 1. i 2. rebra, odnosno penetracije kroz aperturu i infiltracije plexusa brahijalisa, katkad arterije i vene suplavije i simpatičkog trunkusa. Bolesnici s takvim tegobama, bez respiratornih simptoma, često se zbog bolnog ramena liječe fizikalnim vježbama i antireumaticima.

Ako tumor komprimira i/ili infiltrira trunkus simpatikus, razvija se Hornerov sindrom, a očituje se ptozom, miozom i enoftalmusom.

U oba sindroma i bez respiratornih simptoma potrebno je učiniti detaljnu radiološku obradu (PA, profil, tomograme vrška, CT), osobito kod pušača starijih od 40 godina.



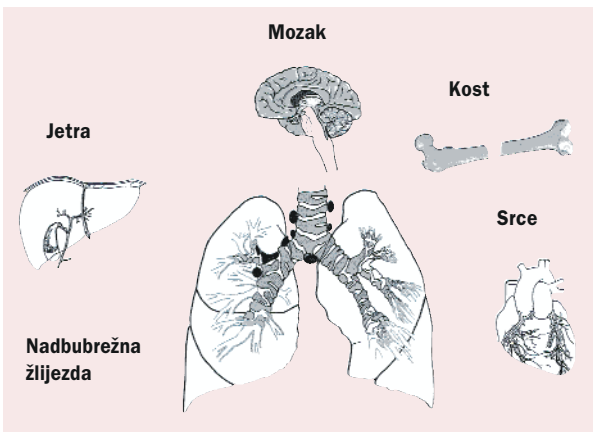
Slika 6. Limfangioza pluća

U 3-5% slučajeva rak pluća razvija se u alveolama (slika 5). Pojavljuje se prvo kao lokalna bolest jednog segmenta ili reznja s oskudnim simptomima: kašljem, iskašljavanjem, pleuralnom boli. U 20% slučajeva stvara se enormna količina sekreta, pa je bronhoreja dominantan simptom. Tumor se širi kanalikularnim putem, a u fazi proširene bolesti bolesnik se žali na jaki kašalj, iskašljavanje, teško disanje. Fizikalni nalaz obilježen je difuznim šumovima i hropcima različite veličine. Prognoza alveolarnog karcinoma je bolja u odnosu na bronhalni, jer više od 2/3 bolesnika preživi razdoblje od pet godina.

Karcinomatozna limfangioza pluća (slika 6) terminalna je faza maligne bolesti, a označava sekundarnu infiltraciju plućnog intersticija malignim stanicama s različitim lokalizacijama malignog tumora - najčešće bronha, dojke, želuca, gušterače, crijeva i ovarija. Zadebljana alveokapilarna membrana smanjuje elastičnost, povećava viskoznost pluća, podražuje J-receptore, što se klinički očituje tahipnejom u početnoj fazi bolesti, poslije dispnejom samo u naporu, zatim i u mirovanju. Difuzija je kompromitirana, pa se u početku bolesti prati hipoksemija, kasnije nastupa hiperkapnija i globalna respiratorna insuficijencija, što se klinički očituje cijanozom. Limfangioza pluća unatoč terapiji ubrzo završava smrću.

Kliničke manifestacije udaljenih metastaza

Rak pluća najčešće metastazira u limfne čvorove medijastinuma, vrata, aksile, mozak, kosti, jetru, nadbubrežnu žlijezdu, srce, dok su ostale lokalizacije znatno rjeđe (slika 7). Metastaze u mozgu klinički se različito manifestiraju, što ovisi o njihovu broju, veličini, lokalizaciji te o stupnju edema mozga. Bolesnici se žale na glavobolju, vrtoglavice, nesigurnost u hodu, zaboravljivost, smetnje ponašanja i razdražljivost. Katkad se prvi simptomi očituju epileptičkim napadom ili slikom cerebrovaskularnog infarkta, pa takvi bolesnici završe na neurologiji. Metastaze u leđnu moždinu klinički se prikazuju paraplegijom,



Slika 7. Tumor lobarnog bronha s metastazama u limfonodima, mozgu, jetri, nadbubrežnoj žlijezdi, kostima i srcu

inkontinencijom urina i stolice, a u težim slučajevima i paraličkim ileusom. Identični simptomi nastaju kad metastaza destruiira kralježak i uzrokuje kompresijsku frakturu s posljedičnom kompresijom leđne moždine. Metastaze u kostima uzrokuju jake bolove, a u dugim kostima na mjestu osteoliza mogu nastati patološke frakture. Metastaze u jetri mogu biti solitarne i multiple. Obično multiple metastaze uzrokuju simptome kao što su bol ispod desnoga rebrenog luka, napetost u trbuhu, a u slučaju opstrukcije žučnih vodova, pojavit će se ikterus. Metastaze u nadbubrežnu žlijezdu uzrokuju hipotoniju, anoreksiju, poremećaj elektrolita i tamnije pigmentiranu kožu. Metastaze u srce uglavnom se manifestiraju perikardnim izljevom, dok su metastaze u miokard i endokard znatno rjeđe. Metastaze u koštano srž mogu se očitovati pancitopenijom ili depresijom samo jedne loze. Kliničko stanje takvih bolesnika uglavnom je teško, podložni su različitim infekcijama, često gljivičnim, i obično se nalaze u terminalnoj fazi bolesti. Spomenutu simptomatologiju metastaza karcinoma pluća dobro je poznavati, jer se ona katkad očituje prije nego što se pojave simptomi primarnog tumora.

Paraneoplastični sindrom

Pojedine vrste raka pluća imaju simptome koji se ubrajaju u nemetastatske ekstrapulmonalne manifestacije, a tumači se da nastaju kao rezultat međusobnog djelovanja na organizam i obratno. Manifestiraju se različitim endokrinim, neurološkim, psihičkim i osteoartikularnim poremećajima, koji se zajedničkim imenom zovu paraneoplastični sindrom. Patofiziologija spomenutog sindroma nije potpuno jasna, ali se ipak dobro zna da biološki aktivni polipeptidi (hormoni, faktori rasta, citokini) te različite imunosne reakcije organizma na proteine i enzime tumora mogu uzrokovati sindrom. Znakovi paraneoplazije mogu se pojaviti nekoliko mjeseci, ili čak godina, prije klinički manifestne bolesti, a ako se pojave u tijeku bolesti, znače progresiju ili pojavu recidiva. Suprotno tomu, resekcija tumora može uzrokovati postupno povlačenje paraneoplastičnog sindroma. Na tablici 1. prikazane su najčešće paraneoplastične manifestacije pojedinih vrsta raka pluća (tablica 1) (9 - 13).

Dijagnostika

Nakon dobro uzete anamneze, detaljnoga kliničkog pregleda i postavljene sumnje na rak pluća, potrebno je učiniti niz dijagnostičkih postupaka, koji imaju za cilj postaviti etiološku dijagnozu, ocijeniti proširenost bolesti, utvrditi opće stanje bolesnika i dati smjernice za liječenje.

U dijagnostici raka pluća stoje nam na raspolaganju sljedeće pretrage:

- radiološke (PA, profilna snimka s Ba, tomogrami, dijaskopija, kompjutorizirana tomografija, magnetska rezonancija, ultrazvuk, angiografija plućne arterije i bronhalnih arterija, kavografija)

Tablica 1. Najčešće paraneoplastične manifestacije pojedinih vrsta raka pluća

Mikrocelularni karcinom		Planocelularni karcinom		Adenokarcinom	
kliničke manifestacije	supstrat	kliničke manifestacije	supstrat	kliničke manifestacije	supstrat
Sy. Cushing	ACTH	sindrom hiperkalcemije	PTH	ginekomastija	GT
hiponatriemija	ADH	ginekomastija	GT	atrofija testisa	
ginekomastija, atrofija testisa	GT	hipertrofička osteopatija			
hipoglikemija	INZ				
akromegalija	HR				
difuzna neuropatija i miopatija	IR				
periferna neuropatija	IR				
cerebralna degeneracija	IR				

Legenda: ACTH - adrenokortikotropni hormon, ADH - antidiuretski hormon, PTH - paratormon, GT - gonadotropni hormon, INZ - inzulin, HR - hormon rasta, IR - imunosna reakcija

- fiberbronhoskopija
- citologija (sputuma, aspirata bronha, BAL-a, brusha, transtorakalnog punktata, transtorakalnog punktata, izljeva)
- histologija
- transtorakalna punkcija pod kontrolom CT-a ili UZ-a
- scintigrafija (kosti, pluća, galija cijelog tijela)
- spirometrija i analiza plinova u arterijskoj krvi
- laboratorijske analize krvi, urina, izljeva
- torakoskopija
- medijastinoskopija
- eksploracijska torakotomija
- određivanje markera i imunskog statusa.

Od radioloških pretraga najvažnije mjesto u dijagnostici ranju i praćenju bolesnika s rakom pluća ima posterioanteriorna (PA) i profilna snimka toraksa. Radiološka snimka raka pluća ovisi o lokalizaciji tumora.

Radiološki znakovi centralne lokalizacije su:

- jednostrano povećanje hilusa
- paradoksalno malen hilus
- distelektaza i atelektaza
- pneumonija
- hiperinflamacija
- spontani pneumotoraks.

Radiološki znakovi periferne lokalizacije:

- okrugle sjene
- segmentalne i supsegmentalne atelektaze
- infiltrativne sjene
- infiltrati s destrukcijama
- povećanje limfonoda u hilusima.

Katkad pojava pleuralnog izljeva, kao i limfangioze, može biti znak raka pluća. Potrebno je istaknuti da se radiološkim pretragama nikad ne može postaviti etiološka

dijagnoza, ali se može upozoriti na veliku vjerojatnost postojanja malignoma. U tome nam pomažu sljedeći znakovi vjerojatne malignosti: sjene neoštarih kontura s infiltrativnim i brzim rastom, veće od 2 cm, bez satelitskih lezija i kalcifikacija u okolini. Znakovi vjerojatne benignosti su sjene oštarih obrisa, manje od 2 cm, ne pokazuju tendenciju rasta, a u okolini se ne nalaze satelitske sjene i kalcifikacije.

Tomografija pluća u frontalnoj i sagitalnoj ravnini prije se mnogo više rabila, a imala je za cilj bolji prikaz traheo-bronhalnog sustava i bolju procjenu veličine, lokalizacije i konture tumora. Kompjutorizirana tomografija (CT) komplementarna je dijagnostička metoda, koja se rabi za otkrivanje lezija manjih od 1 cm, osobito smještenih subpleuralno, te za ocjenu proširenosti tumora, tj. propagaciju u limfonode medijastinuma, u pluća, pleuru, torakalnu stijenu, jetru, nadbubrežne žlijezde i mozak.

Magnetska rezonancija (MR) u odnosu na CT ima prednost u odličnoj vizualizaciji vaskularnih struktura medijastinuma bez upotrebe kontrasta, a zbog vrlo visoke kontrastne rezolucije može registrirati invaziju tumora u torakalnu stijenu i miškulaturu.

Angiografija plućne arterije i medijastinalna flebografija prije su se više rabile, a imale su za cilj procijeniti invaziju i infiltraciju velikih krvnih žila (a. pulmonalis i v. kava sup.) tumorom.

Ultrazvuk se sve više rabi u dijagnostici raka pluća (npr. transtorakalna punkcija perifernih sjena pod kontrolom UZ-a) te u ocjeni proširenosti i pojave metastaza (UZ vrata i abdomena).

Fiberbronhoskopija

Ikeda je 1968. god. uveo u bronhologiju fleksibilni fiberbronhoskop, što je izazvalo pravu revoluciju u dijagnostici plućnih bolesti i praktički izbacilo iz upotrebe kruti

bronhoskop. Pretraga se izvodi u lokalnoj anesteziji u sjedećem ili ležećem položaju, bolesnici ju relativno lako podnose i može se ponavljati. Zahvaljujući fleksibilnosti aparata okom se mogu pregledati bronhi sve do razine supsegmenata, a pomoćnim instrumentima (kateter, četkica i kliješta) može se dobiti materijal za citološku, histološku i bakteriološku analizu. Uvođenjem posebne igle kroz fiberbronhoskop može se učiniti transtrahealna (TTP) ili transbronhalna (TBP) punkcija na bifurkaciji ili mjestu ekstramuralne kompresije (povećani limfonodi). S pomoću fiberbronhoskopa može se učiniti bronhoalveolarna lavaža (BAL) koja omogućuje dijagnostiku plućnog intersticija. Indikacija za fiberbronhoskopiju postavlja se na temelju radiološkog nalaza koji je suspektan na malignom, a prije pretrage potrebno je učiniti spirometriju, plinsku analizu arterijske krvi i ABS, EKG i koagulacijske testove. Kontraindikacije za fiberbronhoskopiju su: globalna respiratorna insuficijencija, srčana dekompenzacija, aritmije, stanje neposredno nakon infarkta i poremećaji koagulacije. Komplikacije su rijetke, ali se mogu pojaviti laringospazam, bronhospazam, krvarenje, pneumotoraks nakon transbronhalne biopsije, aritmije, hiperkapnija i pneumonije. U literaturi se navodi smrtnost u 0,01% slučajeva, a teže komplikacije u 1,7% slučajeva (arest ventilacije). Perkutana punkcija toraksa (PPT) rabi se za dijagnostiku perifernih lezija pod kontrolom UZ-a, CT-a ili dijaskopije, što se danas zbog zračenja manje rabi. Metoda je dobra, postiže pozitivne rezultate u 95% slučajeva.

Citološka dijagnostika obilno se rabi u postavljanju etiološke dijagnoze, kao i u procjeni proširenosti i kontrole bolesti. Za citološku dijagnozu rabe se sljedeći uzorci: sputum, aspirat bronha, brush, transbronhalni punktat (TBP), BAL, izljev, transtorakalni punktat perifernih lezija (PPT), punktat limfonoda (vrat, aksila), supkutanih čvorova, kosti itd. Na histološku analizu šalju se uzorci dobiveni bronhoskopijom (biopsija tumora, transbronhalna biopsija), torakoskopijom, medijastinoskopijom i otvorenom biopsijom pluća.

Torakoskopija je dobra dijagnostička metoda za bolesti pleure, ali se rabi i u dijagnostici perifernih lezija. Može ju izvoditi pulmolog, ali je u dijagnostici perifernih lezija učinkovitija kirurška torakoskopija (VATS). Medijastinoskopija se danas gotovo ne izvodi, jer se drugim, jednostavnijim postupcima može doći do istih rezultata.

Eksplorativna torakotomija posljednja je u nizu dijagnostičkih postupaka, ali sigurno i najegzaktnija u dokazivanju raka pluća. Izvodi se u slučajevima u kojima dosad opisane dijagnostičke metode nisu potvrdile sumnju na rak pluća, a najčešće se radi o okruglim perifernim sjenama.

Scintigrafija kosti može mnogo ranije upozoriti na pojavu metastaza od radiograma. Perfuzijska i ventilacijska scintigrafija pluća omogućavaju dobar uvid u perfuzijsko-ventilacijske odnose, što je katkad važno za procjenu operabilnosti.

Stanje respiracijske funkcije pluća procjenjuje se spirometrijom i pletizmografskom metodom, mjerenjem difuzijskog kapaciteta pluća (DLCO), respiracijskih plinova u

arterijskoj krvi (PaO_2 i PaCO_2) i ABS-a. Ako je FEV1 veći od 2,5 l, nema kontraindikacije za operaciju. FEV1 između 1,5 i 2,4 l znači povećan, a FEV1 1,0-1,5 l velik rizik za operaciju, dok je FEV1 ispod 1 l kontraindikacija za kirurški zahvat.

Laboratorijske analize krvi, urina i izljeva imaju samo indikativnu vrijednost. Određivanje markera (CEA, CYFRA 21-1, NSE) rabi se za praćenje, a malu vrijednost ima u ranom otkrivanju bolesti. Povišena koncentracija pojedinih markera upućuje na propagaciju bolesti, odnosno na recidiv (14 - 19).

Klasifikacija

Prema svojim biološkim karakteristikama i odgovoru na liječenje u kliničkoj praksi karcinomi pluća dijele se na mikrocelularne (small cell lung cancer, SCLC) i nemikrocelularne (nonsmall cell lung cancer, NSCLC), u koje se ubrajaju svi ostali histološki tipovi. Nemikrocelularni karcinomi svrstavaju se s pomoću TNM klasifikacije u četiri klinička stadija, gdje kategorija T označava mjesto, veličinu i propagaciju u toraksu, kategorija N upućuje na pojavu metastaza u regionalnim limfnim čvorovima, a kategorija M na udaljene metastaze (tablica 2. i 3). Opće stanje bolesnika procjenjuje se prema kriterijima ECOG-a (Eastern Cooperative Oncology Group) (tablica 4). Mikrocelularni karcinom svrstava se u dva stadija. Ograničena bolest, a to znači da je bolest lokalizirana u polovici prsišta, uključuje ipsilateralne medijastinalne i skalenusne limfne čvorove i odgovara I.IIIA stadiju nemikrocelularnog karcinoma. Svaka druga bolest koja se ne uklapa u ograničenu, označava proširenu bolest mikrocelularnog karcinoma (20).

Liječenje

Kad se postavi histološka/citološka dijagnoza, odredi klinički stadij bolesti i ocijeni opće stanje bolesnika, timski

Tablica 2. Skraćeni prikaz TNM klasifikacije nemikrocelularnog karcinoma pluća

Tx	Pozitivna citologija
Tis	Karcinom <i>in situ</i>
T1	≤3 cm
T2	> 3cm/proteže se do hilarne regije/invadira visceralnu pleuru/djelomična atelektaza
T3	Prsni koš, dijafragma, perikard, medijastinalna pleura itd., kompletna atelektaza
T4	Medijastinum, srce, velike žile, traheja, jednjak itd., zloćudni pleuralni izljev
N1	Ipsilateralni peribronhalni, hilarni
N2	Ipsilateralni medijastinalni
N3	Kontralateralni medijastinalni, skalenusni, supraklavikularni
M0	Nema udaljenih metastaza
M1	Prisutne udaljene metastaze

T - tumor, N - regionalni limfni čvorovi, M - udaljene metastaze

Okultni rak	Tx	NO	Mo	Okultni rak	Tx	NO	MO
Stadij 0	Tis	NO	MO	Stadij 0	Tis	NO	MO
Stadij I	T1-2	NO	MO	Stadij IA	T1	NO	MO
				Stadij IB	T2	NO	MO
Stadij II	T1-2	N1	MO	Stadij IIA	T1	N1	MO
				Stadij IIB	T2	N1	MO
					T3	NO	MO
Stadij IIIA	T3	NO-2	MO	Stadij IIIA	T3	N1	MO
	T1-3	N2	MO		T1-3	N2	MO
Stadij IIIB	Svaki T	N3	MO	Stadij IIIB	Svaki T	N3	MO
	T4	Svaki N	MO		T4	Svaki N	MO
Stadij IV	Svaki T	Svaki N	M1	Stadij IV	Svaki T	Svaki N	MO

Tablica 3. Standardna i revidirana klasifikacija karcinoma pluća u stadije

Tablica 4. Procjena općeg tjelesnog stanja po ECOG-u

opis	stanje
Normalna aktivnost	0
Prisutnost simptoma, ali pokretan	1
U krevetu manje od 50% vremena	2
U krevetu više od 50% vremena	3
100% vezan za krevet	4

se određuje način liječenja. U timu se nalaze liječnici raznih specijalnosti (specijalist obiteljske medicine, pulmolog, onkolog, torakalni kirurg, anesteziolog, fizijatar, psihijatar), a katkad je potrebno uključiti i socijalnog radnika i užu i širu obitelj.

U liječenju se rabe sljedeće metode:

- kirurška
- radioterapija
- kemoterapija
- kombinacija svih spomenutih
- simptomatsko liječenje.

Temeljni ciljevi liječenja raka pluća su: odstranjenje tumora (što nije uvijek moguće), spriječiti ili barem smanjiti mogućnost metastaziranja, reducirati simptome i tako poboljšati kvalitetu života.

Liječenje nemikrocelularnog karcinoma

Nemikrocelularni karcinom pluća slabije je kemosenzitivan i radiosenzitivan, pa se stoga preporuča kirurško liječenje kad god je to moguće. Na žalost samo je 25% bolesnika s nemikrocelularnim karcinomom podobno za operaciju, a kod preostalih je bolest već uznapredovala ili imaju neku drugu kontraindikaciju za operaciju.

Najbolji izgled za operaciju imaju bolesnici kliničkog stadija I (T1-2 N0 MO) s petogodišnjim preživljenjem 50-80% i stadija II (T1-2 N1 MO) s petogodišnjim preživljenjem 35-60%. Stopa recidiva u II. stadiju je 55%.

Većina autora smatra da u I. i II. stadiju nije potrebno provoditi adjuvantnu radioterapiju osim u iznimnim slučajevima (21). Većina bolesnika s nemikrocelularnim karcinomom pluća pripada skupini IIIA i IIIB stadija. To je vrlo heterogena skupina koja uključuje bolesnike s centralno smještenim tumorima, njihovim proširenjem izvan plućnog parenhima, ali bez zahvaćanja vitalnih struktura, te ipsilateralne metastaze u medijastinalnim limfonodima (N2) koje imaju najveću prognostičku vrijednost. Mnoge kliničke studije pokazale su da samo kirurški zahvat kod većine bolesnika III. stadija nemikrocelularnog karcinoma pluća nije dovoljan i da većina bolesnika ima lošu prognozu. U želji da se poboljšaju rezultati liječenja lokalno uznapredovalog nemikrocelularnog karcinoma pluća, provodi se kombinirano liječenje koje može biti:

- adjuvantna radioterapija
- adjuvantna kemoterapija s radioterapijom ili bez nje
- indukcijska radioterapija, kemoterapija ili kemoradioterapija.

Adjuvantna radioterapija preporuča se kod bolesnika sa zahvaćenim hilarnim i medijastinalnim limfnim čvorovima (N1, N2, N3) ili je zahvaćena stijenka prsnog koša bez metastaza u limfonodima (T3 N0). U dovoljno randomiziranih studija nije dokazano jasno poboljšanje rezultata liječenja.

Prve kliničke studije s adjuvantnom kemoterapijom nisu pokazale značajno poboljšanje liječenja u odnosu na sam kirurški zahvat. Uvođenjem cisplatine, a posebice adjuvantnog CAP protokola (ciklofosamid, doksorubicin, cisplatin) došlo je do stanovitog poboljšanja, i to u obliku smanjenja lokoregionalnih recidiva i udaljenih metastaza, no to se nije odrazilo na produljenje sveukupnog preživljenja bolesnika.

Indukcijska ili neoadjuvantna terapija nemikrocelularnog karcinoma podrazumijeva prijeoperacijsku primjenu radioterapije, kemoterapije ili obiju zajedno. Temelji se na sljedećim teoretskim postavkama:

- primijenjena prije operacije, dovodi do redukcije primarnog tumora i metastaza u limfonodima, što povećava mogućnost kompletne kirurške resekcije i smanjuje eventualnu intraoperativnu diseminaciju tumora

- ranijom primjenom sistemske terapije povećava se mogućnost uništenja mikrometastaza
- održana prokrvljenost tumora omogućuje bolji učinak citostatika
- terapija prije kirurške resekcije omogućuje procjenu odgovora tumora na liječenje.

S takvim načinom liječenja uočeni su bolji rezultati kod bolesnika s Pancoastovim tumorom. Mnoge studije pokazuju da je početni odgovor na neoadjuvantnu kemoradioterapiju 50-90%, kompletna kirurška resekcija je postignuta nakon kemoradioterapije u 28-88%, a dvogodišnje preživljenje opisuje se u 20-40%.

Neoadjuvantna kemoradioterapija pokazala se učinkovitijom od samoga kirurškog zahvata, radioterapije ili adjuvantne radioterapije. Poboljšana je lokalna kontrola bolesti i produženo srednje preživljenje bolesnika.

Bolesnici s inoperabilnim nemikrocelularnim karcinomom pluća godinama su bili liječeni konvencionalnom radioterapijom. Nažalost, taj način liječenja nije bio učinkovit jer se lokalni recidiv pojavljivao u 80% slučajeva, a više od 85% bolesnika nije preživjelo pet godina. Danas se kod tih bolesnika preporučuje preiradijacijska kemoterapija, koja je dovela do poboljšanja u odnosu na konvencionalnu terapiju, a osim nje u tih bolesnika primjenjiva je kemoradioterapija s promijenjenim frakcioniranjem zračenja. U liječenju bolesnika s uznapredovalim nemikrocelularnim karcinomom polikemoterapiju treba provoditi samo kod bolesnika koji su dobrog općeg stanja, koji odgovaraju ECOG ljestvici 0-1 i nisu izgubili više od 5 kg tjelesne mase. U ostalih bolesnika treba primijeniti simptomatsko liječenje te prema potrebi palijativno zračenje. Na tablici 5. prikazani su standardni i noviji protokoli za liječenje nemikrocelularnih karcinoma (22-26).

Liječenje mikrocelularnog karcinoma

Glavne osobine mikrocelularnog karcinoma pluća su brz rast, brza progresija bolesti, rano metastaziranje i dobar odgovor na polikemoterapiju. Zbog takvih karakteristika mikrocelularni karcinom pluća liječi se polikemoterapijom i zračenjem, a kirurški zahvat rabi se samo u iznimnim slučajevima. Agresivnom polikemoterapijom postižu se relativno dobri rezultati u smislu povlačenja bolesti i produljenja preživljenja, ali izlječenje mikrocelularnog karcinoma pluća spomenutim načinom liječenja nije moguće postići. U stadiju ograničene bolesti preživljenje iznosi 15 mjeseci, a u stadiju proširene bolesti 8-10 mjeseci.

U pravilu se kemoterapija primjenjuje u 4-6 ciklusa s razmacima od tri tjedna. Kemoterapijski protokoli za liječenje mikrocelularnog karcinoma prikazani su na tablici 6. Pojedini autori preporučuju profilaktičko zračenje mozga, jer se tim načinom smanjuju simptomi metastaze u mozgu i poboljšava kvaliteta života (27).

Tablica 5. Kemoterapijski protokoli za liječenje nemikrocelularnog karcinoma pluća

A - standardni	
PE	
cisplatinum (Cisplatin, PLIVA) 60-120 mg/m ² iv.	1. dan
etopozid 80-120 mg/m ² iv.	1, 2, 3. dan
Ponoviti svaka 3 tjedna	
MVP	
mitomicin C 8-10 mg/m ² iv.	1. dan
vinblastin 6 mg/m ² iv.	1. i 8. dan
vindezin 3 mg/m ² iv.	1. dan
cisplatinum 80-120 mg/m ² iv.	
Ponoviti svaka 4 tjedna	
PV	
cisplatinum 120 mg/m ² iv.	1. dan
vinblastin 6 mg/m ² iv.	1. i 8. dan
vindezin 3 mg/m ² iv.	
Ponoviti svaka 3-4 tjedna	
MIP	
mitomicin 6 mg/m ² iv.	1. dan
ifosfamid 3000(3g)/m ² iv. S mesnom	1. dan
cisplatinum 50 mg/m ² iv.	1. dan
Ponoviti svaka 3-4 tjedna	
B - noviji	
TC	
paklitaksel 135 mg/m ² u 24-satnoj infuziji	1. dan
carboplatinum (Carboplatin, PLIVA) AUC 7.5	2. dan
Ponoviti svaka 3 tjedna	
TP	
paklitaksel 135 mg/m ² u 24-satnoj infuziji	1. dan
cisplatinum 75 mg/m ²	2. dan
Ponoviti svaka 3 tjedna	
TC	
paklitaksel 225 mg/m ² u 3-satnoj infuziji	1. dan
carboplatinum AUC 7-7.5	1. dan
Ponoviti svaka 3 tjedna	
NP	
vinorelbin 30 mg/m ² iv. 1x na tjedan	15 tjedana
cisplatinum 120 mg/m ² iv.	1. i 29. dan, a zatim svakih 6 tjedana
Ponoviti svaka 3 tjedna	
GP	
gemcitabin 1000 mg/m ² iv.	1, 8, 15. dan
cisplatinum 100 mg/m ²	15. dan
Ponoviti svaka 3 tjedna	

Palijativno liječenje karcinoma pluća

Palijativna radioterapija primjenjuje se u bolesnika s uznapredovalim karcinomom pluća u kojih se pojave jaki bolovi (infiltracija pleure i torakalne stijenke, patološke frakture kosti), sindrom gornje šuplje vene te kompresija ezofagusa. U bolesnika s endoluminalnim tumorima traheje, glavne karine i velikih bronha u kojih nije moguće učiniti adekvatni kirurški zahvat indicirana je primjena

Tablica 6. Kemoterapijski protokoli za liječenje mikrocelularnog karcinoma

PE cisplatinum (Cisplatin, PLIVA) 90 mg/m ² iv. etopozid 100 mg/m ² iv. Ponoviti svaka 3 tjedna	1. dan 1, 2, 3 dan
CAV ciklofosamid 1000 mg/m ² iv. doksorubicin 50 mg/m ² iv. vinkristin 2 mg iv. Ponoviti svaka 3 tjedna	1. dan 1. dan 1. dan
CAV/PE Svaka 3 tjedna izmjenično primijeniti CAV i PE	
MVP mitomicin C 10 mg/m ² iv. vinblastin 6 mg/m ² iv. cisplatinum 40 mg/m ² iv. Ponoviti svaka 3 tjedna	1. dan 1. dan 1. dan
CAE ciklofosamid 1000 mg/m ² iv. doksorubicin 50 mg/m ² iv. etopozid 50 mg/m ² iv. Ponoviti svaka 3 tjedna	1. dan 1. dan 1, 2, 3, 4, 5 dan
VIP etopozid 100 mg/m ² iv. ifosfamid 1800 mg (1,8 g)/m ² iv. cisplatinum 30 mg/m ² iv. Ponoviti svaka 3 tjedna	1, 2, 3 dan 1, 2, 3 dan 1, 2, 3 dan

lasera, odnosno stenta (28). Spomenute terapijske mjere bitno reduciraju simptome kao što su dispneja, hripanje, bolovi, disfagija i poboljšavaju kvalitetu života.

Imunoterapija

Primjena BCG-a nije dala dobre rezultate. Danas se očekuje da će upotreba monoklonskih protutijela u kontroli rasta maligne stanice unijeti novo svjetlo u liječenje raka pluća (29).

Simptomatsko liječenje

Bolesnici s rakom pluća uglavnom su starije životne dobi, a osim raka pluća boluju i od drugih kroničnih bolesti kao što su kronični bronhitis, emfizem, arterijska hipertenzija, angina pektoris, dijabetes, ciroza jetre, alkoholizam itd. Medikamentno liječenje treba usmjeriti osnovnoj bolesti (raku pluća) i popratnim kroničnim bolestima, ali i prema komplikacijama koje nastaju nakon agresivne kemoterapije i radioterapije. Najčešće komplikacije su leukopenija, anemija, trombocitopenija, mučnina, povraćanje, gubitak apetita, tahikardija, dispneja, ezofagitis, ulceracije na sluznicama, gubitak okusa, neuralgije,

artralgije, mialgije itd. Većina simptoma regredira uz pomoć pojedinih lijekova, a samo u težim slučajevima supresije koštane srži bit će potrebne transfuzije pojedinih krvnih derivata (30, 31).

Zaključak

Imajući na umu sve ovdje napisano, postavlja se pitanje što učiniti i kako se organizirano boriti protiv raka pluća.

Najprije, treba pratiti i strpljivo čekati rezultate bazične onkologije. Što je danas nepoznato, možda će već sutra postati klinička rutina i potpuno promijeniti odnos prema bolesti.

Europska organizacija za ispitivanje i liječenje raka (EORTC) napominje da treba maksimalno i znalčki iskoristiti dosadašnja dostignuća jer se u dogledno vrijeme ne očekuju bitni pomaci, a to znači da treba:

- ukloniti, ili barem smanjiti, rizične čimbenike, u prvom redu pušenje cigareta
- vremenski skratiti dijagnostički postupak i provesti ga ciljano
- točno klasificirati bolest i odrediti klinički stadij
- odrediti plan i način liječenja te ga konkretno provesti.

Posebnu brigu treba posvetiti bolesniku u terminalnoj fazi bolesti. Stječe se dojam da je bolesnik u podmakloj fazi karcinomske bolesti često prepušten sam sebi i svojim fizičkim i psihičkim patnjama. Ne smijemo dopustiti da bolesnik trpi bol, dispneju, disfagiju, psihičku patnju i da ima osjećaj odbačene osobe. Zahvaljujući nastanku i razvoju palijativne skrbi u nas, nadamo se da će bolesnici u podmakloj fazi raka pluća biti primjereno medicinski, psihološki, duhovno, socijalno i pravno zbrinuti, što je preduvjet dostojanstvenog umiranja.

Literatura

1. MAREK W i sur. Lungenkrebsvorsorge mittels automatisierter Sputumzytometrie (ASC). In: Wassermann K. eds. Interventionelle und diagnostische Bronchologie. München-Deisenhofen: Dustri-Verlag Dr. Karl Feistel 1999: 203-18.
2. KHANAVKAR B, NAHKOSTEEN JA. Autofluoreszenz-Bronchoskopie in der Frühdiagnose des Bronchialkarzinoms. In: Wassermann K. eds. Interventionelle und diagnostische Bronchologie. München-Deisenhofen: Dustri Verlag Dr. Karl Feistel 1999:172-83.
3. GESSNER Ch. Nachweis von Mutationen des K-ras-Gens im Atemkondensat von Patienten mit nichtkleinzelligen Bronchialkarzinom (NSCLC) als mögliche nichtinvasive Screeningmethode. Pneumologie 1998;52:426-7.
4. SCHMIDT W. Bronchialkarzinom und andere Neoplasien In: Nolte D. eds. Manuale pneumologicum. München-Deisenhofen: Dustri-Verlag Dr. Karl Feistel 2000:1-90.
5. STRNAD M. Etiologija i epidemiologija U: Šamija M i sur. Rak pluća. Zagreb: Globus 1998:17-25.
6. ČOP N i sur. Prevencija - glavna strategija za smanjenje smrtnosti. U: M. Šamija i sur. ur. Rak pluća. Zagreb: Globus 1998: 27-49.
7. PARKIN DM. Trends in lung cancer incidence worldwide. Chest 1989;96:5-8.
8. MUELLER KM i sur. Variable Biologie der Lungtumoren. Prognosefaktoren durch Pathologen. Atemw Lungenkrkh 1997;23:302-7.
9. GLAUSE FL. Signs and Symptoms in Pulmonary Medicine. Philadelphia: JB Lippincott 1983:3-42.
10. GRBAC I i sur. Klinička slika. U: Šamija M, i sur. ur. Rak pluća. Zagreb: Globus 1998:51-8.
11. GRBAC I, KNEŽEVIĆ F und and. Embolisch-hematogene Metastasierung eines Bronchialkarzinoms in das Miokard. Prax Klin Pneumol 1986;40:358-8.
12. KARDOS P. Chronische persistirender Husten. Pneumologie 1995;49:2-13.
13. RADOŠEVIĆ Z. Karzinom bronha i pluća U: Vrhovac B i sur. ur. Interna medicina. Zagreb: Naprijed 1991: 852-9.
14. DIERKESMANN R, HUZLY A. Endoskopische und nadelbiopsische Verfahren. In: Ferlinz R, eds. Diagnostik in der Pneumologie. Stuttgart-New York: Georg Thieme Verlag 1986: 116-73.
15. ECKERSBERGER F. Die videoassistierte Thoraxchirurgie (VATS). Atemw Lungenkrkh 1994;9:537-8.
16. IVANČEVIĆ i sur. Klinička nuklearna medicina. Zagreb: Medicinska naklada 1999.
17. IVANOVIĆ-HERCEG Z. Radiološke pretrage u karcinoma bronha i pluća. U: Šamija M i sur. ur. Rak pluća. Zagreb: Globus 1998:75-105.
18. MATHEN F und and. Die flexible Bronchoskopie in der Diagnose des Bronchialkarzinoms. Atemw Lungenkrkh 2001;4:180-7.
19. PETROVIĆ B i sur. Dijagnostika raka pluća U: Šamija M i sur. ur. Rak pluća. Zagreb: Globus 1998:59-73.
20. MOUNTAIN CF. Revisions in the International System for staging lung cancer. Chest 1997;111:1710-7.
21. SLOBODNJAK Z. Kirurgija U: Šamija M. i sur. ur. Rak pluća. Zagreb: Globus 1998:139-48.
22. SCHMIDT W. Kleinzelliges und nichtkleinzelliges Bronchialkarzinom: Fortschritte in Diagnostik und Therapie. Atemw Lungenkrkh 1994;5:235-43.
23. MUELLER KM. Die Bronchialschleimhaut im Vorfeld des Lungenkrebs. Atemw Lungenkrkh 1988;14:370-4.
24. ŠAMIJA M i sur. Radioterapija raka pluća U: Šamija M i sur. ur. Rak pluća. Zagreb: Globus 1998:149-60.
25. ŠAMIJA M. i sur. Dišni sustav i medijastinum U: Šamija M i sur. R ur adioterapija. Zagreb: Globus1996:251-62.
26. THOMAS M und and. Multimodale Konzepte beim lokal weit fortgeschrittenen nichtkleinzelligen Bronchialkarzinom. Atemw Lungenkrkh 1999;12:677-9.
27. TOMEK R i sur. Kemoterapija U: Šamija M i sur. ur. Rak pluća. Zagreb: Globus 1988:161-85.
28. KOLLER H und and Stent-Implantation bei zentral stenosierenden Malignomen im Tracheobronchialbereich. Atemw Lungenkrkh 1994;9:539-42.
29. SCHNEIDER PM und and. Neue Ergebnisse der multimodalen neoadjuvanten Therapie nichtkleinzelliger Bronchialkarzinome der klinischen Stadien IIIA/IIIB. Atemw Lungenkrkh 2001;6:269-78.
30. KARDOS P und and. Chronisch persistierender Husten. Therapie Pneumol 1995;49:47-54.
31. KOKRON O. Bronchuskarzinom: Wo stehen wir heute? Atemw Lungenkrkh 1994;9:535-6.