

Radiološka dijagnostika urogenitalnog sustava

Radiological Diagnostics of the Urogenital System

Ranka Štern-Padovan

Klinički zavod za dijagnostičku i intervencijsku radiologiju

Medicinskog fakulteta Sveučilišta u Zagrebu

KBC Zagreb

10000 Zagreb, Kišpatićeva 12

Sažetak Uloga radiologa kod dijagnostičkih pregleda urogenitalnog sustava ponajprije je dokazivanje anatomsko-morfoloških promjena te detekcija, lokalizacija i karakterizacija patološkog procesa. Možeće je i određivanje proširenosti bolesti (staging) i planiranje liječenja (biopsije, zračenja, odabir protokola liječenja). Kod pojedinih bolesti nužna je i procjena odgovora na liječenje – usporedba ili praćenje tijeka bolesti te otkrivanje povrata bolesti. U današnje vrijeme zbog naglog razvoja tehnoloških mogućnosti radiologije liječnicima neradiolozima nije više jednostavno odabrati pravu i bolesniku najkorisniju dijagnostičku metodu. Svaka od metoda radiološke dijagnostike ima svoje mogućnosti i ograničenja te ih je potrebno poznavati. Različita je i kvaliteta radioloških uređaja unutar iste skupine poput CT-a ili MR-a, s različitim mogućnostima primjene. Stoga je nužna sve bolja suradnja liječnika-ordinarijusa koji traži pregled i radiologa dijagnostičara koji ga primjenjuje i interpretira. Ako takva suradnja izostane, mogu biti primijenjene pogrešne ili suvišne metode, na krivi način, izgubljeno vrijeme i novac, a bolesnik izmoren brojnim dijagnostičkim postupcima.

Ključne riječi: radiologija, urogenitalni sustav, radiografija, CT, MR, ultrazvuk

Summary The role of a radiologist in the diagnostic examination of the urogenital system is primarily to establish the presence of anatomico-morphological changes, and to detect, localize and characterize the pathologic process. It is also possible to determine the extent of spread of the disease (staging), and to plan the treatment (biopsy, radiation therapy, the choice of treatment protocol). In certain conditions it is also necessary to assess the response to treatment – to compare and monitor the course of disease, and detect its recurrence. Due to rapid development of technological possibilities in radiology, non-radiology physicians find it increasingly difficult to choose the most appropriate diagnostic mode, which is at the same time the most useful for the patient. Each diagnostic method in radiology has its possibilities and limitations with which physicians need to be acquainted. The quality of radiological equipment within the same modality, such as CT or MRI, and the availability of different applications, also varies. All this necessitates a close cooperation between the physician ordering the exam and the radiologist-diagnostician applying and interpreting it. The lack of such cooperation may result in inadequate and ineffective diagnostic methods, their misapplication, waste of time and money, and in patients being exhausted by numerous diagnostic procedures.

Key words: radiology, urogenital system, radiography, CT, MRI, ultrasound

Slikovne metode (ultrazvuk, kompjutorizirana tomografija i magnetna rezonancija), tzv. *imaging* metode zauzimaju glavno mjesto u radiološkoj obradi bolesnika s bolestima urogenitalnog sustava i nadbubrežnih žlijezda. Konvencionalne radiografske metode (nativna snimka urotakta, ekskrecijska urografija) zbog slabije osjetljivosti i specifičnosti danas se manje rabe, no zbog niže doze zračenja u usporedbi s CT-om i dalje su indicirane u obradi bolesnika sa sumnjom na urolitijazu te kod anomalija urotakta. Usprkos tehnološkom razvoju sofisticirane aparature svoje mjesto u dijagnostici zadržale su i konvencionalne metode.

Invazivna angiografija, kao i antegradna i retrogradna uro-

grafija danas se rabe ponajprije u intervencijsko-terapijskoj radiologiji.

Slikovne metode (imaging metode)

Ultrazvuk (UZ), kompjutorizirana tomografija (CT) i magnetna rezonancija (MR) pretrage su kojima analiziramo bubrežni parenhim, nadbubrežne žlijezde, retroperitonealne limfne čvorove te zdjelne organe, uključujući mokraćni mjehur, sjemenske mjehuriće, prostatu i maternicu s adneksima. CT i MR osobito su podobne pretrage za procjenu proširenosti patološkog procesa u okolicu, izvan spomenutih organa.

Ultrazvuk

Ultrazvučni pregled (UZ) prvi je pregled pri sumnji na bolesti urogenitalnog sustava. Ima dijagnostičku vrijednost u gotovo svim navedenim područjima, ne rabi ionizirajuće zračenje i relativno je jeftin, ali je uvelike ovisan o iskustvu pregledavača i kvaliteti UZ uređaja te je često ograničene valjanosti zbog meteorizma i povećane debljine bolesnika. Standardna UZ obrada mokraćnog sustava je B-prikaz konveksnom sondom niske frekvencije (3,5 – 5 MHz). Endokavitarnim (transrektalnim i transvaginalnim) sondama visoke frekvencije moguće je detaljnije prikazati stijenku mokraćnog mjehura, kod muškaraca prostatu i proksimalni dio uretre (transrektalnom sondom), a kod žena maternicu s adneksima (transvaginalnom sondom). Penilna uretra može se prikazati linearnim sondama visoke frekvencije. Kod djece se mogu rabiti sonde viših frekvencija za prikaz bubrega i mokraćnog mjehura.

Transabdominalni pregled UZ-om omogućuje pouzdanu procjenu oblika, položaja i dimenzija bubrega, procjenu debljine i ehogenosti parenhima te procjenu postojanja dilatacije kaliksa i pijelona, no ne i uretera. Također omogućuje analizu stijenke i lumena punoga mokraćnog mjehura, a djelomično i zdjelčnih organa i retroperitonealnih limfnih čvorova. Mnogi mali tumori bubrega otkrivaju se slučajno pri UZ pregledima drugih trbušnih organa. UZ omogućuje vrlo pouzdan prikaz solidnih tumora, a doplerom se prikazuje vaskularizacija u tumoru. Tumori bubrega imaju različit UZ prikaz; mogu biti hipohogeni, izoehogeni, hiperehogeni, najčešće su heterogeni, a mogu se vidjeti i područja nekroze u tumoru. Ultrazvukom se teže prikazuju tumori kanalnog sustava nego tumori parenhima bubrega. Ultrazvukom nije moguće razlikovati benigne solidne tumore od malignih, osim angiomiolipoma, kada je uz UZ potreban i CT pregled.

Brzina i doplerski spektri protoka u bubrežnim arterijama analiziraju se doplerom, što ima veliku primjenu kod bolesnika sa sumnjom na renovaskularnu hipertenziju, dok je procjenu prohodnosti renalnih vena i donje šuplje vene potrebno učiniti kod bolesnika s malignim tumorom bubrega. Utok urina iz uretera u mokraćni mjehur moguće je pratiti obojenim doplerom, a izostanak prikaza utoka upućuje na postojanje opstrukcijske uropatije. Intravenska primjena UZ kontrastnih sredstava temeljenih na mikromjehurićima plina omogućuje analizu perfuzije bubrega i ekspanzivnih tvorbi bubrega, a intravezikalna primjena UZ kontrastnih sredstava je metoda kojom se može prikazati i odrediti stupanj vezikoureteralnog refluksa, što je primjenjivo pri kontrolama.

Ipak je potrebno naglasiti da se zbog nestabilnosti ovih kontrastnih sredstava i potrebe brzog pregleda te visoke cijene ovo kontrastno sredstvo rijetko rabi.

Pod nadzorom UZ-a izvode se biopsije bubrega, postavljaju nefrostome, obavljaju sklerozacije cista, drenaže apscesa te perkutana radiofrekvencijska ablacija malih parenhimskih tumora bubrega promjera 3–4 cm u bolesnika kod kojih se ne može izvršiti kirurški zahvat. U bolesnika s glomerulopatijama radiološkim metodama nije moguće rano postavljanje dijagnoze te je obično indicirana perkutana

biopsija bubrega. Pod nadzorom UZ-a moguće je izvesti i perkutanu biopsiju tumora bubrega pri čemu se uzimaju tkivni cilindri bubrežnog parenhima za postavljanje patohistološke dijagnoze. Biopsija tumora bubrega nije rutinska metoda i izvodi se rijetko zbog mogućeg rasapa tumorskih stanica. Ultrazvuk omogućuje da se biopsijska igla postavi točno unutar parenhima bubrega kod sumnje na glomerulonefritis, odnosno unutar dijela tumora za koji smatramo da će iz njega patolog moći postaviti histološku dijagnozu. Moguće su i komplikacije biopsije izvedene pod kontrolom UZ-a, poput intrarenalnog i perirenalnog hematoma, pojava pseudoaneurizme ili A-V fistule. Nastala stanja – komplikacije – pouzdano se detektiraju UZ-om i karakteriziraju UZ-om i CT-om.

Od radioloških metoda UZ s doplerom daje najbolje rezultate za pregled skrotuma i testisa, a potrebno ga je učiniti u akutnim i subakutnim stanjima pri sumnji na torziju testisa, kao i kod sumnje na tumor. Nakon epididimoorhitisisa moguće je uočiti formiranje apscesa.

Kompjutorizirana tomografija

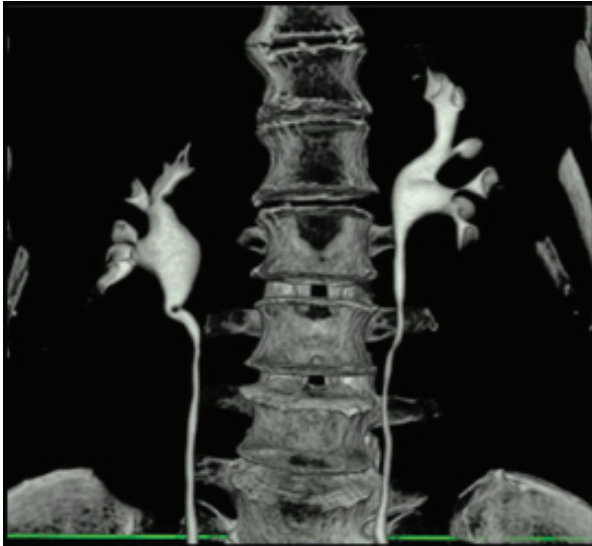
Kompjutorizirana tomografija (CT, MDCT – multidetector computed tomography, MSCT – multislice computed tomography) ima važnu ulogu u analizi organa i topografsko-anatomskih odnosa patoloških stanja retroperitonealnoga prostora. Ovisno o CT uređaju i očekivanoj patologiji snimaju se slojevi različite debljine uz intravensku primjenu urotropnoga kontrastnog sredstva i/ili bez njega. Prije primjene kontrastnog sredstva potrebno je imati podatke o bubrežnoj funkciji (kreatinin, urea) te o eventualnim alergijskim reakcijama, bolestima štitnjače, kroničnim bolestima pluća i bolestima srca.

Suvremenim multidetektorskim CT uređajima uz intravensku primjenu kontrastnog sredstva (slika 1) moguće je prikazati kanalne sustave bubrega, mokraćovode i mokraćni mjehur (CT urografija – CTU), te bubrežne arterije i vene (CT angiografija – CTA).

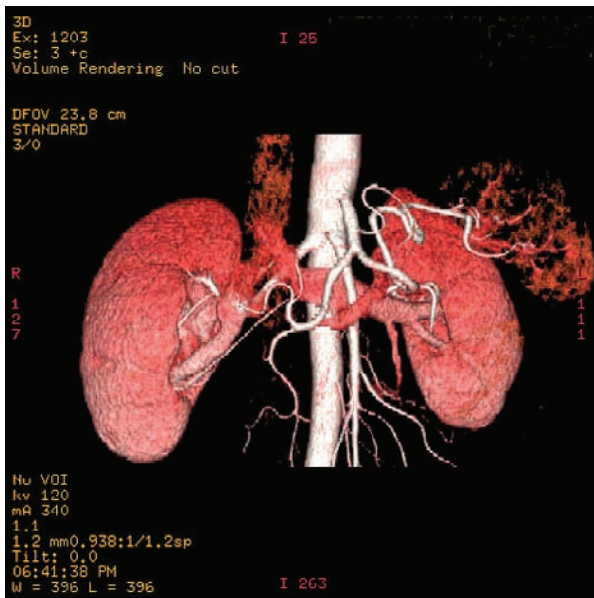
CT cistografija indicirana je u bolesnika sa sumnjom na rupturu mokraćnog mjehura, a razrijeđeno kontrastno sredstvo daje se izravno u mokraćni mjehur kroz urinarni kateter. Nakon volumnog skeniranja aksijalnim (transverzalnim) presjecima softverski paketi omogućuju naknadnu izradu multiplanarnih rekonstrukcija, uključujući frontalne, kose i sagitalne presjeke te različite 3D rekonstrukcije (slika 2).

Ovisno o očekivanoj patologiji abdominalnih organa prije svake pretrage odabire se i određuje odgovarajući protokol snimanja te vrijeme, količina i brzina injiciranja intravenskoga kontrastnog sredstva automatskim injektorom čiji rad mora biti usklađen s radom CT uređaja. Ručno injiciranje kontrastnog sredstva kod CT-a spiralne tehnologije zbog vremenske neusklađenosti može biti uzrokom neadekvatnih dijagnostičkih zaključaka.

CTA za prikaz arterija izvodi se snimanjem u arterijskoj fazi protoka kontrasta, a početak snimanja ovisan je o kardiovaskularnom statusu bolesnika te je najčešće 17 do 22 (u prosjeku oko 20) sekundi od početka intravenskog inji-



Slika 1. CT. Volumna rekonstrukcija kanalnog sustava

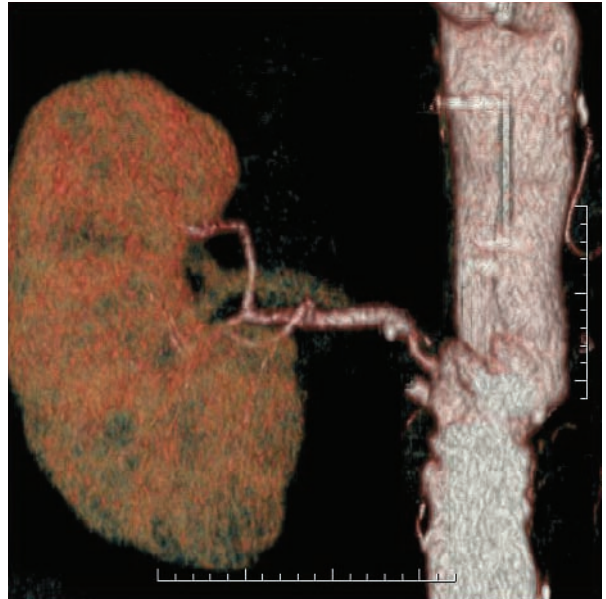


Slika 2. CT. 3D rekonstrukcija arterija, vena i bubrega

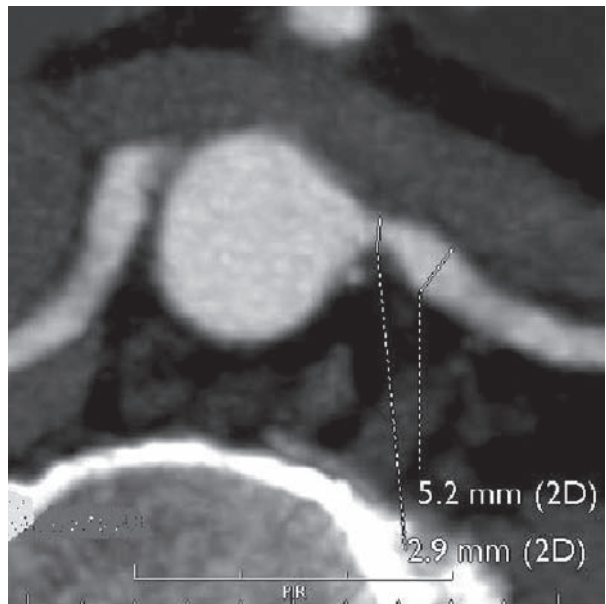
ranja kontrastnog sredstva automatskom štrcaljkom. Prikaz vena očekuje se nakon 60 do 70 sekundi (slika 3. i 4).

Ako se žele prikazati kanalni sustavi bubrega, ureteri i mokraćni mjehur, CT urografija se snima 5–10 minuta ili znatno kasnije nakon intravenskog davanja kontrasta, što je ovisno o funkciji bubrega ili o izraženosti opstruktivne uropatije. Kako se bolesnici ne bi nepotrebno ozračivali višekratnim CT snimanjima, sve se više kombiniraju CTA i CTU s konvencionalnim urogramima. Kombinacijom dviju metoda utvrđuju se stanja kroničnih upalnih promjena parenhima i kanalnih sustava.

CT se rabi za utvrđivanje i karakterizaciju tumora nadbubrežnih žlijezda, za detekciju i procjenu proširenosti tumora parenhima i kanalnih sustava bubrega (slika 5, 6) i mokraćovoda te za detekciju i karakterizaciju cističnih tvorbi bubrega.

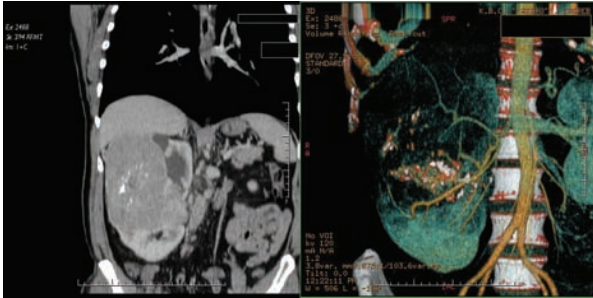


Slika 3. CT. VR tehnika rekonstrukcije. Stenoza renalne arterije

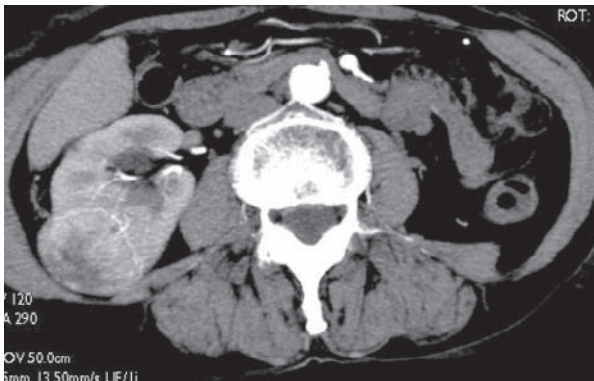


Slika 4. CT. Stenoza renalne arterije lijevo

Kod CT pregleda tumori bubrega su inhomogenog izgleda, apsorpcijskih koeficijenata sličnih onima u bubrežnom parenhimu ili blago hipodenzni na nativnim presjecima te su neoštrih granica koje se najbolje vide nakon intravenske primjene kontrasta. Kod tumora bubrega obvezatno je snimanje u arterijskoj i venskoj fazi radi planiranja poštudnih resekcija bubrega. Neoplazme mokraćnog mjehura detektiraju se cistoskopski uz mogućnost uzimanja bioptičkog uzorka za postavljanje patohistološke dijagnoze, a s pomoću CT-a procjenjuje se lokalno širenje po stijenci te unutar stijenke, u perivezikalno masno tkivo, susjedne organe te regionalne limfne čvorove.



Slika 5. CT. Tumor desnog bubrega. Prikaz MPR i VR tehnika-rekonstrukcije



Slika 6. CT. Tumor bubrega

Nativno volumno CT snimanje retroperitoneuma sve se više rabi za detekciju i lokalizaciju malih i slabo mineraliziranih urolita koji ni jednom drugom radiološkom metodom ne mogu biti utvrđeni, kao i mjesta i uzroka opstruktivske uropatije, a CTA i CTU izvode se za planiranje kirurškog liječenja različitih patoloških stanja i anomalija urinarnog sustava koji su česta pojava.

Iako je CT slabo osjetljiva metoda za detekciju malignoma prostate u muškaraca te tumora ginekološkog sustava u žena, CT je metoda izbora za procjenu proširenosti i praćenje navedenih bolesti. CT pregled daje više podataka od pregleda UZ-om kod analize perirenalnih, periureteralnih i zdjeličnih procesa te je metoda izbora kod traume urinarnog sustava. CT-om se mogu utvrditi kontuzije i male laceracije parenhima bubrega kao hiperdenzne zone, a uz njih često nalazimo i supkapsularni ili perirenalni hematomi. Duboke laceracije bubrega praćene su perirenalnim, ali i pararenalnim hematomima. Najteže traume s oštećenjem krvnih žila i potpuno razmrskanim bubregom pokazuju bubrežne fragmente i velika krvarenja. Ozljede mokraćnoga mjehura najčešće su udružene s frakturama zdjeličnih kostiju koje se prikazuju istim pregledom. Rupture mokraćnog mjehura mogu biti ekstraperitonealne i intraperitonealne, a dijagnoza se postavlja CT urografijom ili CT cistografijom.

U području urinarnog sustava CT pregled može se ovisno o uputnoj dijagnozi izvesti na različite načine i dobiti volumne ili multifazne prikaze. Kod tumora urinarnog sustava ovakav pregled zamjenjuje sve druge radiološke metode i omogućuje istodobnu detekciju tumora, procjenu njegove proširenosti te planiranje kirurškog zahvata.

Magnetna rezonancija

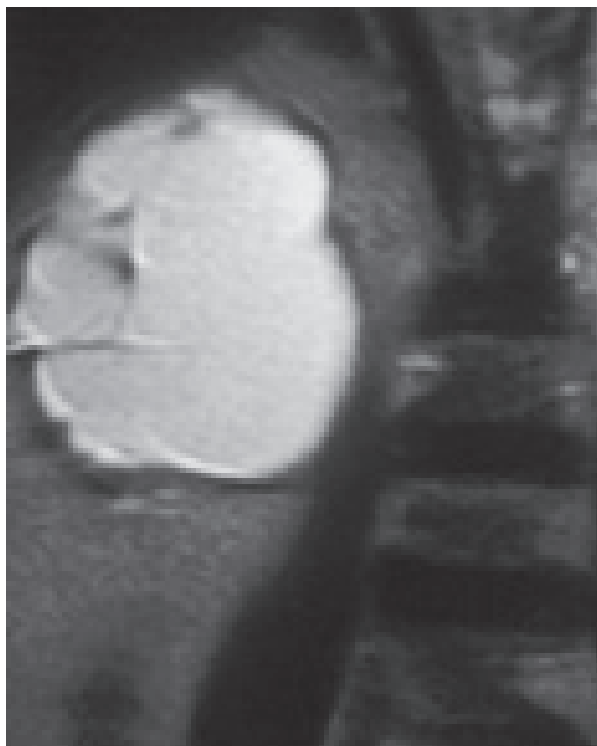
Magnetna rezonancija (MR) komplementarna je metoda kompjutoriziranoj tomografiji. Ne koristi se ionizirajućim zračenjem, a primjenjuje se u bolesnika kojima se ne može dati jodno kontrastno sredstvo i bolesnika s oštećenjem renalne funkcije. Zbog izostanka ionizirajućeg zračenja, MR je metoda izbora u procjeni neoplazmi bubrega i nadbubrežnih žlijezda u djece koja zahtijevaju i česte kontrolne preglede s ciljem procjene učinka terapije. U bolesnika s renalnom insuficijencijom potrebno je izbjegavati intravensku primjenu MR-kontrastnog sredstva (kelata gadolinija) jer se u posljednje vrijeme opisuje nefrogena sistemska fibroza nakon primjene paramagnetskih kontrastnih sredstava. MR je kontraindiciran kod bolesnika s ugrađenim elektrostimulatorima (najčešće srca), a bolesnici s metalnim implantatima, endoprotezama, kirurškim kopčama i drugim medicinskim materijalom (osim onog sastavljenog od titana) te s metalnim stranim tijelima nakon ranjavanja smiju rabiti samo otvorene uređaje sa slabim magnetskim poljem. Kod trudnica u prvom trimestru trudnoće ne preporučuje se MR pregled, a u kasnijoj trudnoći nisu poznate kontraindikacije te se može učiniti pregled koji je nuždan majci ili fetusu. Najčešća indikacija za fetalni MR su anomalije urotakta ili mozga fetusa. MR pregled je katkad otežan ili nemoguć zbog klaustrofobije bolesnika, prevelikog volumena bolesnikova tijela ili brojnih artefakata zbog nesuradljivosti bolesnika.

Nedostatak MR u odnosu na CT još uvijek je dugotrajnost pregleda koji može trajati i do jednog sata po pregledavanom organu. Za snimanje abdominalnih organa pojedine nužne sekvence zahtijevaju dugotrajno zadržavanje disanja bolesnika, a zbog pojave artefakata prouzročenih peristaltikom, arterijskim pulzacijama i disanjem dobiveni slikovni prikazi nisu dostatni za analizu.

Magnetna rezonancija usporediva je s CT-om u prikazu patologije nadbubrežnih žlijezda i bubrega, u otkrivanju i razlikovanju solidnih od cističnih promjena, u procjeni opstrukcije kanalnih sustava ili proširenosti patoloških procesa urinarnog sustava (slika 7).

Upotreba paramagnetskih kontrastnih sredstava (kelati gadolinija) unaprijedila je dijagnostiku bubrežnih bolesti MR-om, omogućujući procjenu naravi bubrežnih novotvorina te kanalnih sustava bubrega i uretera. MR omogućuje korisnu, a katkad i jedinstvenu procjenu proširenosti tumora bubrega i perirenalnih novotvorina. Osjetljiva je u razlikovanju cističnih od solidnih promjena u slučajevima dvojbene nalaza ultrazvuka ili kompjutorizirane tomografije. MR jasno prikazuje širenje bubrežnih tumorskih tromba u krvne žile, kao i procjenu stanja nakon nefrektomije. Nedostatak MR-a u obradi urogenitalnog sustava jest neprikazivanje kalcifikacija i urolita koji su u ovom sustavu čest i važan dijagnostički podatak.

Zbog izrazito dobre meknotkivne kontrastne rezolucije MR je bolji od CT-a u analizi anatomije i patologije organa male zdjelice, uključujući maternicu (slika 8) s adneksima u žena te prostatu u muškaraca. Najefikasniji je modalitet za detekciju primarnog tumora i lokalne proširenosti karcinoma vrata maternice te za procjenu povrata bolesti ili

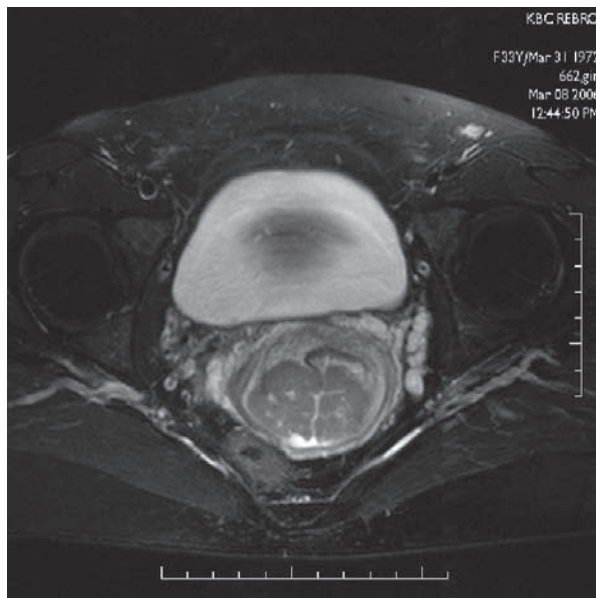


Slika 7. MR kanalnog sustava bubrega. Hidronefroza, stenozna pijeloureteričnog prijelaza

praćenja liječenja. Proširenost izvan zdjelice procjenjuje se CT pregledom.

MR omogućuje točnu procjenu proširenosti intraluminalnih i muralnih bolesti mokraćnog mjehura te perivezikalnih procesa. Također precizno i neinvazivno prikazuje razvojne anomalije urogenitalnog sustava i fistulozne kanale u zdjelici. Na temelju morfologije te signala u T1 i T2 mjerenoj slici djelomično je moguća karakterizacija cista i tumora jajnika, dok je kod tumora trupa i vrata maternice moguća procjena lokalne uznapredovalosti bolesti. Za MR pregled prostate preporučuje se uporaba endorektalne zavojnice, a funkcionalne metode (difuzijska slika, MR spektroskopija, perfuzijska slika) sve se više rabe za karakterizaciju morfoloških promjena.

MR angiografija (MRA) rabi se za dijagnostiku patologije najčešće stenozne renalnih arterija, kod renovaskularne hipertenzije osobito u mlađih osoba, a MR urografija (MRU) za prikaz nerijetkih anomalija urogenitalnog sustava, kao i za detekciju tumora kanalnih sustava bubrega. Kao i kod CT pregleda jasno se uočavaju deformirani kanalni sustavi uzrokovani kroničnim upalnim promjenama uz istodobni prikaz ostatnog parenhima. Treba znati da je prostorna rezolucija MR-a slabija od prostorne rezolucije CT-a te stoga malene tumore prijelaznog epitela ili drugih malih struktura nije moguće detektirati MR-om.



Slika 8. MR vrata maternice

Konvencionalna radiološka obrada

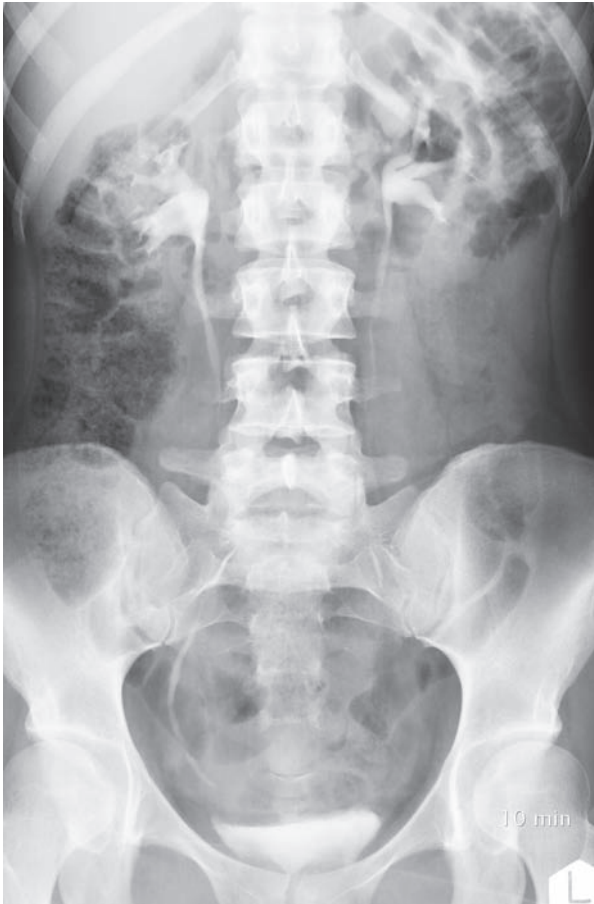Nativna snimka abdomena (urotrakta)

Nativna snimka abdomena (urotrakta) izvodi se u bolesnikovu ležećem položaju na leđima, a mora biti prikazano cijelo područje od ošita pa do ispod pubične simfize. Zbog brzne izvođenja, niže doze zračenja u usporedbi s CT-om, jednostavnosti i dostupnosti, nativna snimka urotrakta i danas je prva metoda za dijagnostiku anorganskih i organsko-anorganskih (miješanih) konkremenata mokraćnog sustava. Analizu nativne snimke urotrakta često otežava superpozicija crijevnog sadržaja. Ovom pretragom u većine bolesnika možemo odrediti oblik, položaj i veličinu bubrega te konture m. psoasa. Nativna snimka urotrakta mora biti učinjena prije svake kontrastne pretrage urotrakta, a često se kombinira s UZ pregledom koji omogućuje mjerenje veličine bubrega i debljine bubrežnog parenhima, procjenu širine kanalnih sustava bubrega te ne uvijek i detekciju anorganskih i organskih urolita. UZ-om se ne mogu utvrditi patološke promjene uretera kao ni postojanje ureterolita te lokalizirati mjesto uzroka opstruktivne uropatije. Komplementarne metode, UZ i nativna snimka urotrakta najčešće se primjenjuju u dijagnostici i kontroli urolitijaze.

Ekskrecijska (intravenska) urografija

Ekskrecijska (intravenska) urografija kontrastna je pretraga kojom se prikazuju kanalni sustavi urotrakta (slika 9).

Kao kontrastno sredstvo rabe se vodotopljivi urotropni jodni kontrasti u količini od 20 do 60 ml. Danas se uz ionska rabe i neionska kontrastna sredstva koja izazivaju manje nuspojave. Kontrastno sredstvo izlučuje se glomerularnom filtracijom i koncentrira u proksimalnim tubulima. Prije primjene kontrastnog sredstva potrebno je imati podatke o



Slika 9. Ekskrecijska urografija

renalnoj funkciji (kreatinin, urea) te o eventualnim alergijskim reakcijama, bolestima štitnjače, kroničnim bolestima pluća i bolestima srca. Snimke se izvode 10, 25 i 45 minuta nakon intravenske injekcije kontrastnoga sredstva. Procjenom vremena izlučivanja i koncentracije kontrasta u kanalnim sustavima bubrega pretraga omogućuje samo približnu procjenu bubrežne funkcije, a prikazuje morfološku strukturu kanalnih sustava, dok tumori i drugi patološki procesi parenhima bubrega ne moraju biti uočeni ako su manji od 3 do 4 cm. Točna se procjena funkcije bubrega obavlja metodama nuklearne medicine. Ovom pretragom osim kanalnih sustava bubrega i uretera prikazuje se i analizira i mokraćni mjehur te njegovo pražnjenje. Iako kod ekskrecijske urografije postoje standardna vremena snimanja, često pretragu treba individualizirati, tj. prilagoditi bolesnikovu patološkom stanju. Izvođenje i rezultat pretrage uvjetovani su bubrežnom funkcijom, morfološkom i patološkom strukturom kanalnih sustava. Ako pretraga traje dulje od 2 sata, govorimo o prolongiranoj ekskrecijskoj urografiji, a moguće ju je prolongirati do 5 sati. Pretraga ne daje očekivane rezultate ako se radi o stanju akutne urokolike.

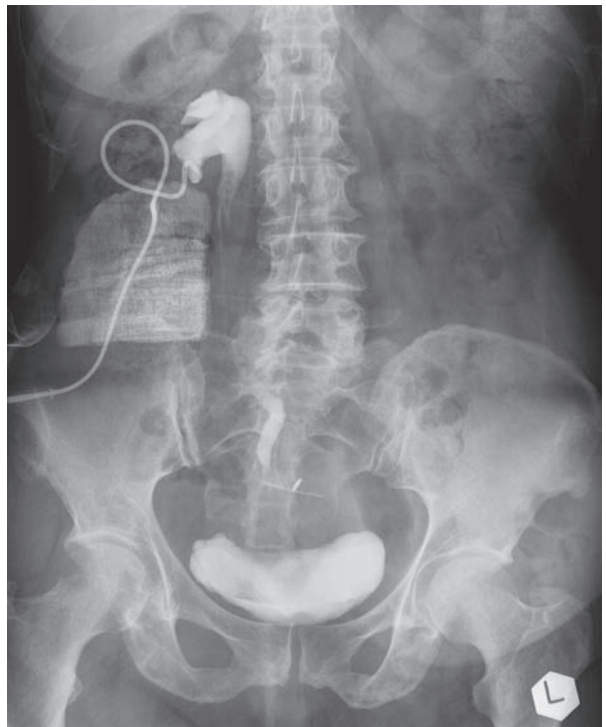Najčešće indikacije za ekskrecijsku urografiju su anomalije urinarnog sustava, iako se one danas sve češće dijagnosticiraju MR ili CT pregledom. Nekad se ekskrecijska urografija redovito rabila u dijagnostici urolitijaze, osobito za planiranje ekstrakorporalne litotripsije (ESWL), no u da-

našnje vrijeme češće se rabi nativni MDCT koji je izrazito senzitivna metoda za detekciju i vrlo sitnih konkremenata i mjesta opstrukcije.

Antegradna i retrogradna urografija

Antegradna i retrogradna urografija morfološke su kontrastne pretrage bubrežnoga kanalnog sustava i uretera koje se izvode kod teške hipofunkcije ili afunkcije bubrega pod kontrolom dijaskopije (slika 10).

Ove pretrage treba učiniti i u bolesnika u kojih se drugim metodama pregleda nije mogla postaviti dijagnoza bolesti kanalnog sustava, kada je potreban bolji prikaz protoka kroz kanalne sustave ili sadržaja lumena. Kod retrogradne urografije ureteralni se kateter cistoskopski uvodi u ureter kroz vezikoureteralno ušće te se kroz njega injicira kontrastno sredstvo. Umjesto ove metode ili uz nju može se raditi ureteroskopija. Antegradna urografija izvodi se injiciranjem kontrastnog sredstva perkutanom punkcijom pijelona ili kroz kateter postavljen u pijelon – preko privremene ili trajne nefrostome. Pri ovim pregledima potrebno je pod niskim tlakom davati vodotopljivo kontrastno sredstvo razrijeđeno fiziološkom otopinom. Isti je pregled moguć i CT uređajem ako je potreban prikaz periureteralnih promjena.

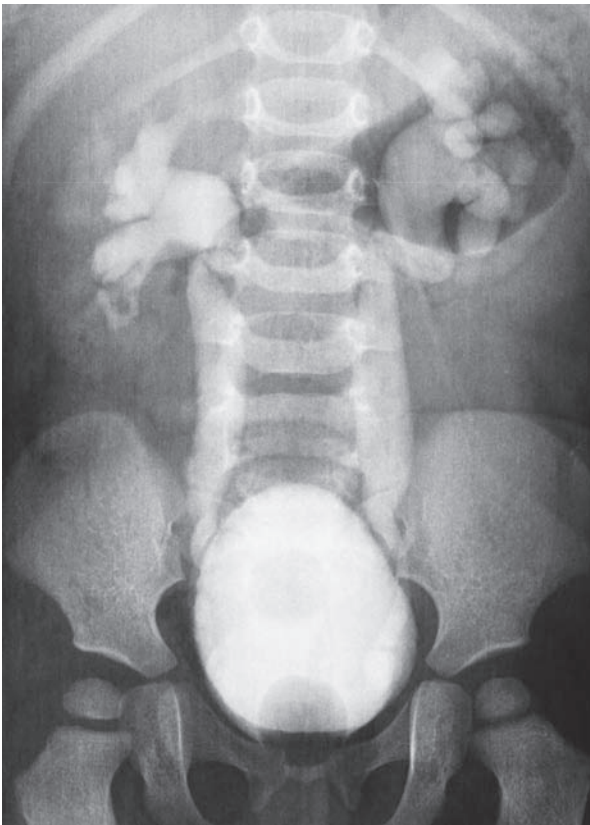


Slika 10. Antegradna urografija. Opstruktivna uropatija desno. Infiltracija uretera tumorom kolona

Cistografija, mikcijska cistouretrografija i uretrocistografija

Cistografija je kontrastni prikaz mokraćnog mjehura injiciranjem kontrastnog sredstva kroz kateter uveden u mokraćni mjehur, a može biti zamijenjena CT cistografijom nativno ili kod sumnje na rupturu s primjenom kontrasta. Mjehur se može prikazati UZ, CT ili MR pregledom te u tijeku ekskrecijske urografije. Kod cistografije rabe se vodo topljiva jodna kontrastna sredstva razrijeđena fiziološkom otopinom. Snimanja se mogu izvoditi u anteroposteriornoj i u kosim projekcijama te u toku i nakon pražnjenja mokraćnog mjehura.

Mikcijska cistouretrografija (slika 11) kontrastni je prikaz mokraćnog mjehura i uretre.



Slika 11. Mikcijska cistouretrografija. Bilateralni cistoureteralni refluks

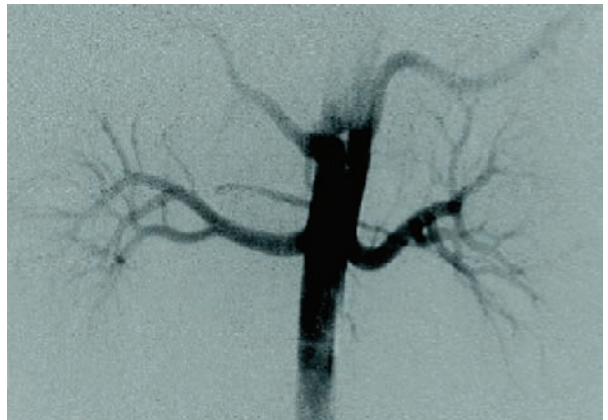
Kod cistografije prikazujemo uretru na snimkama učinjenim za vrijeme mikcije. Danas se ne izvodi pod kontrolom dijaskopije zbog većeg ozračivanja bolesnika. Ova se pretraga poduzima radi dokazivanja vezikoureteralnog refluksa, analize otvaranja unutarnjeg ušća uretre i morfologije uretre.

Uretrocistografija je metoda kojom se kroz kateter uveden u vanjsko ušće uretre retrogradno injicira kontrastno sredstvo u uretru i u mokraćni mjehur kod traume, strikture, divertikula ili tumora uretre.

Digitalna suptraksijska angiografija (DSA)

Pregledna aortografija i selektivna angiografija renalnih arterija kontrastni su prikazi abdominalne aorte i bubrežnih arterija. Kontrastno sredstvo injicira se kroz kateter uveden u arterijski sustav, najčešće transfemoralnim, rjeđe transbrahijalnim putem. U bolesnika sa sumnjom na renovaskularnu hipertenziju treba učiniti ultrazvučni pregled renalnih arterija obojenim doplerom te neinvazivnu CTA ili MRA renalnih arterija, a ako se pronade hemodinamski značajna stenozna renalne arterije, treba planirati DSA (slika 12) s intervencijsko-terapijskim liječenjem stentiranjem i/ili balonskom dilatacijom stenoziranog segmenta renalne arterije. Intervencijsko liječenje embolizacijom moguće je kod dobro vaskulariziranih tumora bubrega i mioma uterusa.

Dijagnostička invazivna angiografija više se uobičajeno ne izvodi kod tumora bubrega, već samo iznimno, kao i kavo grafija jer su ih zamijenile neinvazivne MRA i CTA.

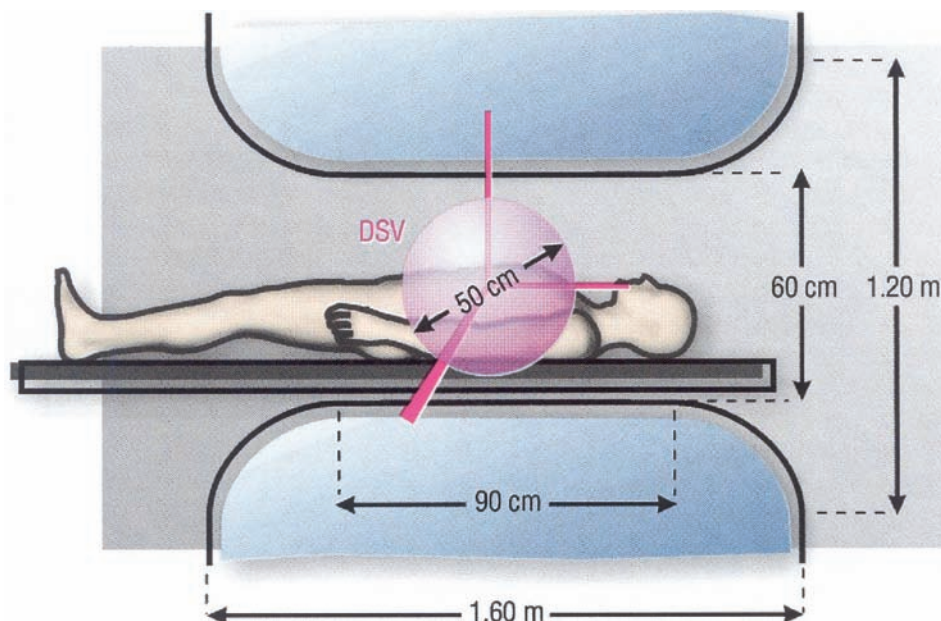


Slika 12. DSA bubrežnih arterija

Limiti primjene radioloških metoda

Konvencionalne radiološke metode imaju niz ograničenja jer se sve temelje na prolazu rendgenskih zraka kroz sva tkiva određenog dijela tijela i stvaranju sumacijske snimke najvećih dimenzija 35 x 43 cm. Pri primjeni konvencionalnih radioloških metoda u području urotrakta upravo je superpozicija gastrointestinalnog sustava najveći problem pri analizi budući da se crijevni sadržaj i plin ne mogu eliminirati iz slikovnih prikaza. Pregledi urotrakta mogu biti otežani, pa i onemogućeni u pretih bolesnika zbog ograničenja jačine dijagnostičkih rendgenskih cijevi (nedovoljna prodornost rendgenskih zraka), ograničenog polja snimanja i ograničene nosivosti stola za snimanje.

Rendgenogrami napravljeni u takvim uvjetima tehnički su loši, nejasnih i neoštih sjena i nedostatni za interpretaciju. Volumenom veliki bolesnici koji su izvan tradicionalnih normala poseban su problem za radiološku dijagnostiku, a osobito dijagnostiku urotrakta. Prevelik je i nepodoban



Slika 13. Dimenzije tunela MR uređaja

za radiološku dijagnostiku svaki bolesnik čiju veličinu abdomena aparat ne podupire mehanički ili fizikalno. I dijagnostički pregledi UZ-om otežani su, a katkad i nemogući u pretilih, kao i u meteorističnih bolesnika zbog fizikalnih karakteristika UZ valova koji ne prodiru do bubrega ili bubrežnih arterija. Kako bi se izbjegli ovi limiti, sve se više primjenjuju CT i MR pregledi, ali i ovi uređaji imaju svoja ograničenja. Pri CT pregledima masno tkivo olakšava analizu abdominalnih organa i retroperitonealnog područja, ali bolesnikov abdomen mora bez dodirivanja stijenke stati u otvor gentrinja CT uređaja koji je promjera 60 do 70 cm, a opterećenje pokretnog stola smije biti najviše 120 do 220 kg, ovisno o tipu uređaja. I MR uređaji imaju ograničenja izdržljivosti težine bolesnika, a tunel u kojem bolesnik leži najčešće je promjera 60 cm i različite duljine (slika 13).

Ista ili slična vodotopljiva jodna kontrastna sredstva primjenjuju se kod gotovo svih pregleda urogenitalnog sustava: ekskrecijske urografije, retrogradne urografije, cistografije, uretrografije, histerosalpingografije, fistulografije, CT-a i angiografije. Sva ova sredstva mogu se primijeniti direktno u šupljinu ili intravaskularno. Kontrastna sredstva koja se primjenjuju pri pregledu UZ-om i MR-om drugih su karakteristika i ne sadržavaju jod.

Bolesnicima koji su imali neku od reakcija na jodna kontrastna sredstva treba u dijagnostičke svrhe odabrati metodu pregleda bez ovih kontrasta s obzirom na to da pripadaju visokorizičnoj skupini za razvoj teških anafilaktoidnih reakcija.

Kod konvencionalnih radioloških pregleda postoje standardi izvođenja pregleda. Nasuprot tomu, CT i MR uređaji u RH znatno se razlikuju po tipu i konfiguraciji te hardverskim karakteristikama i instaliranim softverskim paketima. Razlikuju se i mogućnosti izvođenja pojedinih pregleda, a kako ne postoje jasni standardi snimanja, primjenjuju se različiti protokoli izvođenja.

Zaključak

Tehnologija kojom se izvode radiološki pregledi danas omogućuje različite prikaze anatomskih detalja i njihovih patoloških promjena. Radiolozi se za interpretaciju i donošenje dijagnostičkih zaključaka koriste brojnim softverskim mogućnostima i trebaju biti dobro educirani. Radiološki pregledi sve se više individualiziraju za pojedinog bolesnika, a da bi to bilo moguće, potrebna je dobra suradnja s ostalim liječnicima ordinarijusima te poznavanje anamnestičkih i ostalih podataka o prijašnjim bolestima i već napravljenim dijagnostičkim postupcima. Važno je naglasiti da se za svakog bolesnika prema uputnoj dijagnozi planira izvođenje pregleda, protokol snimanja i davanje kontrasta, osobito pri CT i MR pregledima. Za dobar i ciljan odabir pregleda važni su i klinički i laboratorijski podaci, a njihov nedostatak može dovesti do krivih dijagnostičkih zaključaka.

Literatura

1. DYER RB. Genitourinary Imaging. Radiographics 2004;24:1-288.
2. DUNNICK NR, SANDLER CM, NEWHOUSE JH, AMIS ES. Textbook of Uroradiology. Philadelphia: Lippincott Williams and Wilkins; 2000.
3. TANAGHO EA, MCANINCH JW. Smith's General Urology. 16th Edition, McGraw-Hill Medical; 2004.
4. WALSH PC, RETIK AB, VAUGHAN ED, WEIN AJ. Campbell's Urology. 8th Edition. WB Saunders Company; 2002.
5. SUTTON D. Textbook of Radiology and Imaging. 7th Edition. Churchill Livingstone; 2002.
6. HAAGA JR, LANZIERI CF, GILKESON RC. CT and MR Imaging of the Whole Body. 4th Edition. Mosby; 2003.