

Klinika za ginekologiju i porodništvo OB Sveti Duh

ČETVERODIMENZIONALNI ULTRAZVUK U PROCJENI FUNKCIONALNOG RAZVOJA SREDIŠNJEG ŽIVČANOG SUSTAVA I OBRAZACA FETALNOG PONAŠANJA

FOUR DIMENSIONAL ULTRASOUND IN THE ASSESSMENT OF CENTRAL NERVOUS SYSTEM DEVELOPMENT AND FETAL BEHAVIORAL PATTERNS

Dragan Milenković, Asim Kurjak

Izvorni članak

Ključne riječi: neurološki razvoj fetusa, obrasci ponašanja, 4D ultrazvuk

SAŽETAK. U posljednjim desetljećima morfološke su studije fetalnog mozga kao i ultrazvučno prikazivanje intrauterine fetalne aktivnosti u stvarnom vremenu donijele neprocjenjive informacije o najvažnijim događajima u razvoju ljudskog središnjeg živčanog sustava (CNS). Prikazano je da razvoj fetalnog mozga napreduje kroz slijed kompliciranih histogenetskih procesa, koji se odražavaju na fetalnim obrascima ponašanja. Veliki razvojni događaji, poput uspostavljanja neuralnih veza u različitim područjima mozga, praćeni su pojavom novih obrazaca fetalne aktivnosti ili promjenom već postojećih obrazaca. Predloženo je da bi se ultrazvučno praćenje fetalnog ponašanja moglo upotrijebiti za procjenu integriteta fetalnog CNS-a i, po mogućnosti, za detekciju funkcionalnih i strukturalnih poremećaja mozga. Nove, napredne tehnike prikazivanja, kao što je četverodimenzionalni ultrazvuk, otvaraju nove perspektive za proučavanje fetalnih obrazaca ponašanja i unaprijeđuju razvoj dijagnostičkih strategija za ranu detekciju ili moguću prevenciju disfunkcija mozga. Važnost ovih istraživanja je naglašena nedavnim otkrićima da mnogi okolišni čimbenici, uzrokujući fetalni stres, mogu ometati neurološki razvoj fetusa i ostaviti dugotrajne posljedice na moždanoj strukturi i funkciji. Značajni događaji u funkcionalnom razvoju fetalnog mozga, kao i utjecaj čimbenika okoliša na neurološki razvoj fetusa, obradit će se u ovom pregledu.

Original paper

Key words: fetal neurodevelopment, behavioral patterns, 4D ultrasound

SUMMARY. During the past few decades, morphological studies of fetal brain as well as ultrasonic imaging of fetal intrauterine activities in realtime have provided invaluable information about the most important events in the development of human central nervous system. It has been shown that development of the fetal brain proceeds through a sequence of complicated histogenetic processes, which are reflected in the fetal behavioral patterns. Major developmental events, such as the establishment of neural connections in different regions of the brain, are accompanied by the occurrence of new patterns of fetal activities or by the transformation of existing patterns. It has been suggested that the ultrasound assessment of fetal behavior could be used for the evaluation of the integrity of fetal CNS, and possibly for the detection of functional or structural brain disorders. The new advanced imaging techniques such as four-dimensional sonography, might open a new perspective for the studying of fetal behavioral patterns and facilitate the development of diagnostic strategies for early detection or possible prevention of brain dysfunctions. The importance of these investigations is underlined by the recent findings that many environmental influences causing the fetal stress can interfere with the fetal neurodevelopment and leave the long term and profound consequences on brain structure and function. The major events in the functional development of fetal brain, as well as the influence of environmental factors on fetal neurodevelopment will be discussed in this review.

Uvod

Postoji rastući broj dokaza da mnogi teški neurološki poremećaji i minimalne cerebralne disfunkcije imaju uzrok u intrauterinom, prije nego u peripartalnom ili postnatalnom razdoblju.^{1,2} Iako su mnogi razvojni procesi genetski determinirani, fetus će ostvariti svoj puni genetski potencijal samo u optimalnom intrauterinom okolišu. Zbog toga ne iznenađuje raznolikost fetalnih mehanizama što su se razvili da bi zaštitili i očuvali unutrašnji milieu. Primjerice, brojni su fiziološki kontrolni

mehanizmi što se aktiviraju u fetalnom tijelu kao odgovor na hipoksiju, uključuju kardiovaskularni, endokrini i metabolički sustav. Poznato je da se fetalna kardiovaskularna prilagodba hipoksiji manifestira preraspodjelom krvotoka, primarno prema fetalnom mozgu i srcu. Ipak, novija su istraživanja pokazala da se teško oštećenje mozga može razviti unatoč redistribuciji fetalnog krvotoka i povećanju perfuzije mozga.^{3,4,5} Ti rezultati također pokazuju da je granica između fiziološke adaptacije i patofizioloških procesa izuzetno tanka i mora se točno definirati da bi se mogla predvidjela buduća oštećenja

mozga kao i lezije drugih organskih sustava. Na sreću, noviji preliminarni rezultati pokazuju da se u slučajevima kronične fetalne hipoksije ta granica može odrediti upotrebom novog vaskularnog sistema bodovanja, indeksom hipoksije (engl. hypoxia index).⁶ Indeks hipoksije (HI) se definira kao suma dnevnog smanjenja postotka C/U omjera (omjer protoka u srednjoj moždanoj arteriji i pupčanoj arteriji) od granične vrijednosti 1 (ili 1.1) u promatranom razdoblju. Računa se po formuli koju predlaže Arbeille: $HI = \text{promjena u omjeru C/U } (\% < 1) \times \text{trajanje u danima}$.⁶ Taj parametar kombinira informacije o stupnju redistribucije krvi prema CNS-u inducirane hipoksijom i trajanja hipoksije. Zbrajanjem smanjenja postotka C/U omjera ispod granične vrijednosti u promatranom razdoblju računa se kumulativni relativni deficit u parcijalnom tlaku O_2 kojem je fetus u promatranom razdoblju bio izložen.

Ipak, u mnogim se slučajevima perinatalno oštećenje mozga ne može objasniti fetalnom hipoksijom. Također postoji rastući broj studija koje pokazuju da je široki spektar neurološke problematike, kao što su minimalna cerebralna disfunkcija, shizofrenija, epilepsija ili autizam, barem djelimično rezultat prenatalnih neurorazvojnih poremećaja.^{1,2} Epidemiološke su studije pokazale da je cerebralna paraliza puno češće uzrokovana prenatalnim nego peripartalnim i postnatalnim zbivanjima¹. Trenutačno, unatoč značajnom napretku u prenatalnoj i perinatalnoj skrbi, nema načina kojim bi se utvrdio ili predvidio razvoj tih poremećaja. Zbog toga je razvoj dijagnostičkih strategija koje će omogućiti dovoljno rano prepoznavanje perinatalnog oštećenja mozga, a time i otvaranje mogućnosti za intervenciju, postao jedan od najvažnijih zadataka suvremene perinatalne medicine. Međutim, razvoj bilo koje takve strategije zahtijeva razumijevanje normalnih neurorazvojnih procesa i njihov utjecaj na fetalne funkcije i ponašanje, koje se mogu registrirati modernim dijagnostičkim metodama. Funkcionalni razvoj fetalnog ljudskog mozga i izvorište fetalnog ponašanja, proučeni 4D ultrazvukom, važni su parametri što su nas već obogatili novim spoznajama o ovom važnom, ali još nedovoljno ispitivanom području ranog ljudskog razvoja.

Funkcionalni razvoj fetalnog ljudskog mozga i izvorište fetalnog ponašanja

Fetalno bi se ponašanje moglo definirati kao fetalna aktivnost opažena ili snimljena ultrazvučnim tehnikama. Fetalno ponašanje, kako je objašnjeno u »The Oxford English Dictionary« (second Ed., 1989.), jest način na koji se netko ili nešto ponaša. Znanstvena definicija fetalnog ponašanja po PG Hepperu jest da je to primjetna akcija ili reakcija fetusa na vanjski stimulus.

Smatra se da prenatalni fetalni motilitet odražava živčani sustav u razvoju, ali također uključuje funkcionalne osobine i zrelost fetalne hemodinamike i mišićnog sustava. Uvođenje ultrazvuka u stvarnom vremenu bila je prekretnica u proučavanju fetalnog ponašanja. Ultrazvučne su studije otkrile zapanjujuću raznolikost fetalne

intrauterine aktivnosti. Primjerice, dokazano je postojanje fetalne aktivnosti puno ranije nego što je majka može registrirati, čak u kasnom embrionalnom razdoblju. Nadalje, kvalitativni i kvantitativni spektri obrazaca ponašanja se ubrzano šire kako trudnoća napreduje, a sporadični se pokreti fetalnog tijela, koji su najraniji znaci fetalne aktivnosti, mijenjaju u dobro organizirane obrasce ponašanja koje nalazimo kasnije u trudnoći. Analize dinamike fetalnog ponašanja dovele su do zaključka da fetalni obrasci ponašanja izravno odražavaju procese razvoja i sazrijevanja fetalnog CNS-a. Ipak, ultrazvučni nalazi i njihov značaj u procjeni razvoja CNS-a mogu se interpretirati samo u usporedbi sa strukturnim razvojnim procesima u određenoj gestacijskoj dobi. Zbog toga bi razumijevanje povezanosti fetalnog ponašanja i razvojnih procesa u različitoj gestacijskoj dobi moglo omogućiti razlikovanje normalnog i abnormalnog razvoja mozga, kao i ranu dijagnozu različitih strukturalnih i funkcionalnih abnormalnosti.

Rani je razvoj embrija obilježen njegovom nepokretnošću. Nužni preduvjet za fetalne kretnje jest postojanje interneuralnih i neuromuskularnih veza. To uključuje urastanje aksona, razvoj sinapsi i stvaranje postsinaptičkih dendrita. In vitro studije su pokazale da neuroni počinju stvarati i širiti akcijske potencijale čim se međusobno povežu.⁷ Povezani će neuroni stvarati obrasce aktivnosti zbog njihovih endogenih svojstava.⁸ Općenito gledajući, čini se da obrasci aktivnosti izviru iz mreža neurona u interakciji, a uzrokovani su međuodnosom endogenih svojstava membrane i sinaptičke interakcije.⁹ Najranije se sinapse mogu pronaći u lednoj moždini kratko prije uspostave embrijskog motiliteta, sa pet do sedam tjedana trudnoće.¹⁰ Zbog toga se smatra da se neuralna aktivnost koja izaziva prve vidljive pokrete stvara u motornim neuronima ledne moždine.¹⁰ Još jedan važan preduvjet za uspostavu motiliteta je razvoj i inervacija mišićnih vlakana. Poznato je da primitivna mišićna vlakna (miotube) imaju sposobnost kontrakcije čim ih motorni neuroni inerviraju.¹¹ Između pet i sedam gestacijskih tjedana stvorena su mišićna vlakna fuzijom mioblasta, razvijene su eferentne i aferentne neuromuskularne veze, pa spontana neuralna aktivnost koja izaziva pokrete može započeti. Prvi spontani fetalni pokreti se mogu opaziti standardnim dvodimenzionalnim (2D) ultrazvukom oko osam gestacijskih tjedana, a nedavno razvijen četverodimenzionalni (4D) ultrazvuk omogućava prikaz fetalnih kretnji tjedan ranije.^{12,13}

Nakon šest gestacijskih tjedana počinje se razvijati i sazrijevati moždano deblo. U sljedećim tjednima postepeno preuzima kontrolu nad fetalnim pokretima i obrascima ponašanja, što rezultira širenjem repertoara motorike i ponašanja. Ta struktura sadržava jezgre moždanih živaca, silazne motorne puteve u leđnu moždinu i strukture koje reguliraju obrasce srčane frekvencije te cikluse sna i budnosti. Do poroda će podjedinice moždanog deblo ostati glavni regulator svih obrazaca fetalnog ponašanja.¹⁴ Moždano deblo, koje se sastoji od produljene moždine, ponsa i srednjeg mozga, stvara se i sazrijeva u

smjeru od kaudalno ka rostralno. To znači da se filogenetski starije strukture, kao što je produljena moždina, u trudnoći stvaraju i sazrijevaju ranije. Velike strukture produljene moždine su oblikovane sa sedam do osam gestacijskih tjedana, a sasvim su zrele sa sedam mjeseci trudnoće.¹⁴ Uz mnoštvo svojih jezgara, produljena moždina je ishodište mnogih silaznih motornih putova koji refleksno izazivaju pokrete trupa ili ekstremiteta. Također sadržava pet kranijalnih živaca (VIII.–XII.), koji imaju izuzetno veliki utjecaj na grube pokrete tijela, srčanu aktivnost, disanje i okretanje glave. Kako produljena moždina sazrijeva prije struktura koje su smještene rostralnije, refleksni pokreti glave, tijela, ekstremiteta, kao i pokreti disanja i promjene srčane frekvencije se pojavljuju prije drugih funkcija.

Stvaranje ponsa počinje gotovo istodobno, ali je njegovo sazrijevanje produljeno. Strukture ponsa uključuju V.–VII. kranijalni živac, fasciculus longitudinalis medialis (MLF), tegmentum ponsa, raphe i locus nucleus coeruleus, koji imaju širok utjecaj na aktivnost uključujući i cikluse sna i budnosti. Pokreti lica, koje također kontroliraju V. i VII. kranijalni živac, pojavljuju se oko 10 do 11 tjedana, dok se zakašnjela uspostava specifičnijih funkcija, kao što su selektivni odgovor na zvukove i vibraciju, može objasniti produljenim sazrijevanjem ponsa. Zbog toga visoke razine aktivnosti ponsa, koje uključuju percepciju glasnih zvukova mogu izazvati okretanje glave, pokrete čitavog tijela i reakciju trzanjem u trećem tromjesečju. Iako se srednji mozak počinje formirati skoro istodobno s ponsom, njegovo sazrijevanje ne počinje do drugog tromjesečja. Sastoji se od substantiae nigrae koja stvara dopamin, donjih (auditornih) i gornjih (vizualnih) kolikula, te III.–IV. kranijalnog živca koji zajedno sa MLF-om i VI. kranijalnim živcem kontroliraju pokrete očiju. To objašnjava zakašnju uspostavu pokreta očiju koji se ne mogu registrirati prije 16 gestacijskih tjedana. Kasnije u trudnoći fetus postaje visoko reaktivan na zvuk te se refleksno orijentira, okreće glavu i regira postraničnim pokretima očiju ako je dovoljno stimuliran. Mnogi se istraživači slažu da se pokreti očiju kao odgovor na svjetlosnu stimulaciju pojavljuju još kasnije, tek nešto prije termina poroda.¹⁴

Općenito gledajući, osnovne se strukture diencefalo- na i moždanih hemisfera formiraju krajem 8. gestacijskog tjedna.¹⁵ Izuzetna ekspanzija moždanih hemisfera, koja je rezultat histogenetskih procesa, nastavlja se do kraja trudnoće. Iako razvoj sinapsi u moždanoj kori kod čovjeka započinje nakon stvaranja kortikalne ploče krajem 8. tjedna trudnoće,^{16,17} razvoj sinapsi tijekom prvog tromjesečja je minimalan. Razvoj zone ispod kortikalne ploče, prolazne fetalne strukture koja ima značajnu ulogu u razvojnoj plastičnosti, odvija se između 13. i 15. tjedna. Praćen je povećanjem broja kortikalnih sinapsi koje vjerojatno tvore osnovu za najraniju kortikalnu električnu aktivnost u 19. tjednu trudnoće.¹⁸ Spinotalamički trakt je uspostavljen s 20 tjedana, a mijeliniziran je s 29 tjedana,¹⁹ dok talamokortikalne sveze ulaze u

kortikalnu ploču s 24 do 26 tjedana trudnoće.^{20,21} S 29 tjedana gestacije mogu se s moždane kore registrirati evocirani potencijali, što pokazuje da je funkcionalna veza između periferije i kore aktivna od tada nadalje.¹⁹ Uspostavljenje talamokortikalnih veza je, čini se, osnovni preduvjet za kortikalnu analizu osjetilnih podražaja. Diferencijacija kortikalnih područja (area) započinje između 24 i 34 tjedana i nastavlja se do kraja trudnoće.²² Neuronalna diferencijacija i laminarna distribucija talamokortikalnih aksona dovode nakon 32. tjedna do pojave šesteroslojne laminacije neokorteksa.²³ Ipak, potrebno je naglasiti da je cerebralni korteks još vrlo nezreo unatoč pojavi odraslog obrasca laminacije i početne diferencijacije moždanih područja.

Fetalni pokreti

Kompleksan se razvoj CNS-a odražava u kompleksnosti motornih, osjetnih, kognitivnih i afektivnih funkcija i obrazaca ponašanja.^{23,24,26,27} Prvi spontani fetalni pokreti mogu se promatrati sa 7 do 7,5 gestacijskih tjedana. Ti pokreti, koji se sastoje od spore fleksije i ekstenzije fetalnog tijela uz pasivno kretanje fetalnih ekstremiteta,²⁸ pojavljuju se u nepravilnim sekvencama.²⁹ U sljedećim tjednima (9. i 10. tjeđan) oni bivaju zamijenjeni raznolikim, dobro organiziranim krupnim pokretima tijela koji uključuju pokrete glavom, tijelom i ekstremitetima, kao i izolirane pokrete ekstremitetima.³⁰ Važno je istaknuti da se i u ovom vrlo ranom stadiju razvoja fetalni pokreti pojavljuju u pravilnim vremenskim razmacima, bez ikakvih kaotičnih ili »slučajnih« pokreta. Obrazloženje te fascinirajuće pojave leži u ranije opisanim, endogenim svojstvima neurona. Čak i jednostanični slojevi kulture neurona stvaraju endogene, ritmičke salve akcijskih potencijala.⁷ Iako se nalazi dobiveni na jednostavnim in vitro eksperimentima teško mogu usporediti s kompleksnom neuralnom strukturom humanog fetusa, ti nalazi upućuju na važnost endogenih svojstava neurona u razvoju, koji su u skladu s promatranjima embrionalnih i fetalnih endogenih obrazaca motorne aktivnosti.

Istodobno s uspostavom spontanih pokreta, sa 7–8 tjedana trudnoće, može se promatrati i najranija motorička refleksna aktivnost, a to podrazumijeva i postojanje prvih aferentno-eferentnih krugova.³¹ Prvi su refleksni pokreti masivni i upućuju na ograničeni broj sinapsi u refleksnom krugu. Između 9 i 10 tjedana gestacije ti masivni pokreti bivaju zamijenjeni lokalnim pokretima, vjerojatno zahvaljujući porastu broja aksodendritičkih sinapsi. U rukama se razvija osjet između 10–11 tjedana, dok donji ekstremiteti počinju sudjelovati u tim refleksima s oko 14 tjedana.^{12,31–33}

Od 10 tjedana nadalje broj i frekvencija fetalnih pokreta rastu, a počinje se širiti i njihov repertoar. Izolirani pokret rukom koji se vidi s 9 tjedana nastavlja se pojavom pokreta u lakatnom zglobu s 10 tjedana, zatim promjenama u položaju prstiju s 11 tjedana, a stiskanje i otvaranje šake lako se primjećuju s 12 i 13 tjedana. Napokon, s 13 do 14 tjedana mogu se vidjeti izolirani pok-

reti prstiju, kao i povećanje aktivnosti i snage pokreta šake i prstiju.³⁴ Između 14 i 19 gestacijskih tjedana fetusu su izuzetno aktivni s najdužim razdobljem između pokreta od samo 5 do 6 minuta. S 15 tjedana može se opaziti 15 različitih pokreta fetusa. Uz krupne pokrete tijelom i izolirane pokrete ekstremitetima, lako se mogu raspoznati i retrofleksija, antefleksija te rotacija glavice. Nadalje, pokreti lica poput otvaranja čeljusti, zijevanja, sisanja, gutanja te štucanje mogu biti dodani širokom repertoaru aktivnosti u ovom razdoblju.³⁵ Na kraju, s 16 do 18 gestacijskih tjedana mogu se primijetiti spori kontrolirajući pokreti očiju.^{36,37} Aktivnost i raznolikost fetalnog motornog ponašanja u ovom razdoblju povezane su s razvojem neuronskih veza kroz aksonalno urastanje, sinaptogenezu i dendritičku proliferaciju. Ipak valja naglasiti da unatoč velikoj raznolikosti fetalnih motornih obrazaca u prvoj polovici trudnoće, dinamički obrazac neuronskog stvaranja i migracije kao i moždani neuronski krugovi smatraju se suviše nezrelima da bi mozak bio uključen u motorno ponašanje.²²

Druga polovica trudnoće je karakterizirana organizacijom fetalnih obrazaca pokretanja. Razdoblja fetalnog mirovanja počinju rasti, a ciklusi odmora i aktivnosti postaju prepoznatljiviji. U ovom razdoblju teško da se pojavljuju ikakvi novi obrasci pokretanja. Broj krupnih pokreta tijela, koji ima tendenciju rasta od 9 tjedana nadalje, postupno se smanjuje tijekom posljednjih 10 tjedana trudnoće.³⁸⁻⁴⁰ U terminu je nađeno da je prosječan broj krupnih pokreta tijela po satu bio 31 (raspon 16-45) s najduljim razdobljem između pokreta koji se kretao između 57 do 75 minuta.⁴¹ Iako je to smanjenje isprva bilo objašnjavano kao posljedica smanjenja količine plodove vode, danas se smatra da je to rezultat procesa sazrijevanja mozga. Kako produljena moždina sazrijeva, mijelinizira se i stabilizira, ti se spontani pokreti teže izazivaju i počinju biti kontrolirani od strane stabilnijih endogenih aktivnosti koje se stvaraju unutar moždanog debla.¹⁴ Istodobno sa smanjenjem broja krupnih pokreta tijela može se primijetiti porast broja pokreta lica, uključujući i otvaranje/zatvaranje čeljusti, gutanje i žvakanje. Ti se pokreti mogu vidjeti u razdobljima odsustva krupnih pokreta tijela i taj se obrazac smatra odrazom normalnog neurološkog razvoja fetusa.³⁸ Naša su najnovija istraživanja otkrila još širi repertoar pokreta lica i ruku nego što je bilo ranije opisano.^{43,52,62}

Uporaba 4D ultrazvuka u ispitivanju fetalnih pokreta lica otkrila je postojanje čitavog niza izraza lica uključujući smijanje, mrgođenje i pokrete vjeđama, koji su slični emocionalnim izrazima u odraslih. To je važno otkriće potaknulo niz pitanja na većinu kojih tek treba odgovoriti. Na prvom mjestu potrebno je precizno definirati kriterije za razlikovanje tih izraza lica. Također je nejasno u kojem se razdoblju trudnoće pojavljuju izrazi lica i postoje li ikakvi trendovi vezani za trudnoću u njihovoj pojavi. Jezgre nervusa facialisa koji kontrolira te motorne obrasce, razvijene su do kraja prvog tromjesečja, što upućuje na to da neke grimase na licu mogu nastati i puno ranije. Mogućnost proučavanja tako sup-

tilnih pokreta zasigurno otvara potpuno novo područje istraživanja. Potencijalna vrijednost promatranja izraza lica mogla bi biti otkrivanje pareze facialisa in utero.⁴² Do koje razine fetalni obrasci motorike lica otkrivaju funkciju i integritet CNS-a još treba točno utvrditi. Očito je priča o fetalnoj intrauterinoj aktivnosti daleko od svog kraja; razvoj novih tehnologija za promatranje i snimanje trebalo bi obogatiti naše znanje o intrauterinom životu i osobito fetalnoj osjećajnosti.⁴²

Značajni trendovi u organizaciji fetalnih pokreta očiju mogu se također pratiti u drugoj polovici trudnoće, a naročito tijekom trećeg tromjesečja. Najraniji se pokreti očiju pojavljuju sa 16 do 18 tjedana gestacije u obliku sporadičnih pokreta ograničene frekvencije. S 24 do 26 tjedana gestacije sve se češće pojavljuju i počinju se konsolidirati, tako da se razdoblja pokretanja očiju izmjenjuju s razdobljima bez očnih pokreta. Tijekom posljednjih 10 tjedana trudnoće sazrijevaju mehanizmi za započinjanje i održavanje tog ritma, te se konstantne srednje vrijednosti trajanja razdoblja pokretanja očiju (REM) i bez pokreta očiju (NEM) postizu s 37 do 38 tjedana. Tada ta razdoblja traju 27-29, odnosno 23-24 minute, što je slično vrijednostima u novorođenčadi. Od 32. tjedna gestacije nadalje mogu se razlikovati dva oblika pokreta unutar razdoblja pokretanja očima. Izmjenjuju se brzi pokreti očiju (REM) i spori pokreti očiju (SEM). Od 35 do 38 tjedana integriraju se s ostalim parametrima fetalne aktivnosti, kao što su srčana frekvencija i fetalni pokreti, u organizirane, koherentne obrasce ponašanja.^{36,37}

Raznolikost repertoara fetalnih pokreta koji su prisutni tijekom intrauterinog života postavlja pitanje njihove uloge i važnosti za normalan razvoj fetusa. Otkriće da intrauterina motorna aktivnost postoji u različitim životinjskim vrstama, uključujući i beskralježnjake, upućuje na njihovu važnost za proces neurološkog razvoja. Nedavno predložena teorija o selekciji skupine neurona predlaže postojanje genetski predodređenih neuronskih mreža na početku razvoja.⁴⁴ Te mreže podliježu značajnim promjenama kroz dinamičku epigenetsku regulaciju histogenetskih procesa. Razvoj se zatim nastavlja selekcijom na temelju aferentnih informacija izazvanih pokretima, a izbor je završen retencijom najbolje neuronske mreže i motornog obrasca.⁴⁵ Prema toj teoriji fetalni bi pokreti mogli biti važni za regulaciju nekih histogenetskih procesa u mozgu i leđnoj moždini, kao što su programirana stanična smrt, ili fino podešavanje procesa povezivanja u živčanom sustavu. Na primjer, stav zatkom na kraju trudnoće može imati dugotrajne posljedice na motilitet donjih ekstremiteta. Mehanička restrikcija fetalnih pokreta nogu u tim slučajevima može utjecati na neurološku maturaciju refleksa u nogama i, kasnije, na motilitet.^{46,47} Posljedično, motorička aktivnost fetusa postaje ključni čimbenik za razvoj većine dijelova živčanog sustava i mišića.

Fina interakcija između vanjskih utjecaja i endogene fetalne aktivnosti vidi se u činjenici da na fetalno ponašanje može utjecati niz vanjskih čimbenika, kao što je

pokazano da pušenje ili injekcija kortikosteroida radi sazrijevanja fetalnih pluća, smanjuju broj spontanih fetalnih pokreta.^{48,49} Nadalje, fetalna je aktivnost pojačana u majki koje su pod emocionalnim stresom, što će u tekstu biti raspravljeno.⁴⁹ Poznato je da se kvalitativne promjene u spontanim grubim pokretima tijela mogu primijetiti u nedonoščadi i terminske novorođenčadi s moždanim oštećenjem. Njihovi pokreti kao da gube karakterističnu tečnost i kompleksnost i postaju grčeviti i nesinkronizirani. Slične su kvalitativne promjene u fetalnim grubim pokretima tijela primijećene u još nizu stanja, kao što su dijabetes melitus majke, anencefalija ili intrauterina restrikcija rasta ploda (IUGR).⁵⁰ Također je pokazano da promjene u amplitudi i složenosti pokreta u fetusa s IUGR-om nedostaju zbog oligohidramnija. U slučajevima preranog prsnuća vodenjaka i posljednjeg smanjenja količine plodove vode pokreti se rijeđe javljaju, ali njihova složenost odgovara pokretima koji se odvijaju pri normalnoj količini plodove vode.⁵⁰ Na žalost, unatoč izuzetno brzom širenju količine dokaza da kvalitativna procjena krupnih pokreta tijela ima visoku prediktivnu vrijednost za moždane disfunkcije, precizni kriteriji za prenatalnu neurološku procjenu još nisu ustanovljeni, uglavnom zbog manjka primjerene tehnologije. Izgleda da nam procjena neonatalnog ponašanja često daje više podataka o funkciji mozga nego funkcionalno testiranje, unatoč dostupnosti raznih neuroloških, fizioloških i ostalih metoda istraživanja.⁵⁰ Razumljiv opis procjene spontane motorike kao dijagnostičkog sredstva za otkrivanje moždanih disfunkcija u novorođenčadi dao je Einspieler sa suradnicima.⁵¹

Nove bi ultrazvučne tehnike, osobito 4D ultrazvuk, mogle olakšati razvoj takvih dijagnostičkih metoda u prenatalnom razdoblju. Tijekom posljednjih par godina započeli smo opsežno istraživanje fetalnog ponašanja u normalnim i patološkim trudnoćama pomoću trodimenzionalnog (3D) i četverodimenzionalnog (4D) ultrazvuka. U prvom tromjesečju 3D ultrazvuk omogućava precizan morfološki pregled, važan za rano otkrivanje ozbiljnih fetalnih malformacija, poput spine bifide.⁵² Upotrebom 4D ultrazvuka može se izvršiti kvantitativna procjena fetalnog motiliteta skoro jednako precizno kao upotrebom konvencionalnog 2D ultrazvuka, čak u vrlo ranom razdoblju gestacije kad se fetalni pokreti uspostavljaju,⁵³ dok bi kvalitativna procjena mogla biti informativnija, jer ova metoda omogućava istodobni prikaz čitavog tijela fetusa. U drugom i trećem tromjesečju moguće je odrediti smjer kretanja ekstremiteta što olakšava kvalitativnu analizu pokreta.⁴³ Također omogućava analizu izraza lica koji su bili opisani ranije u tekstu. Uporabom ove metode pokušali smo odrediti do koje razine fetalni pokreti u trećem tromjesečju trudnoće odgovaraju pokretima koji se vide u nedonoščadi i terminske novorođenčadi. Fetalni su pokreti snimani 4D ultrazvukom u 10 terminskih trudnoća, a nakon rođenja video kamerom je snimana neonatalna spontana motorička aktivnost.⁵⁴ Nismo našli statistički značajne razlike ni u kvaliteti niti u kvantiteti u odnosu na fetalne pokrete rukom prema licu ili pokrete lica. Svi pokreti promatrani

u fetalnom životu nađeni su i u novorođenčadi, dok je Moroov refleks bio samo u novorođenčadi.⁵⁴ Ta je probna studija potvrdila postojanje kontinuiteta iz prenatalnog u neonatalni život čak i u finim pokretima kao što je mimika lica. Ipak, potrebna su daljnja istraživanja da bi se odredilo, je li se i u kojoj mjeri ova tehnika snimanja može upotrijebiti za prenatalnu procjenu integriteta središnjeg živčanog sustava, kako smo zaključili u našoj preliminarnoj studiji.⁵⁴

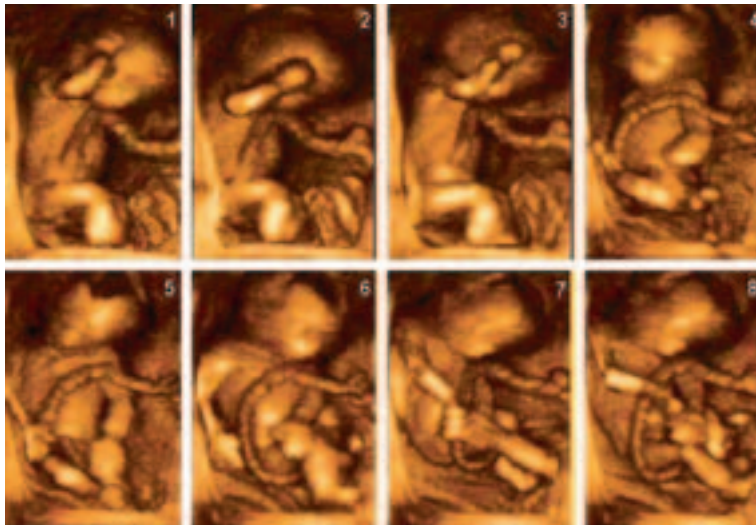
Metode proučavanja fetalnog ponašanja

Smatra se da prenatalni motilitet odražava živčani sustav u razvoju, ali također uključuje i funkcionalna i maturacijska svojstva fetalne hemodinamike i mišićnog sustava. Unatoč medicinskim izvješćima od prije 100 godina i 25 godina sustavnog istraživačkog rada započetog od Prechtl^{46,50,51} i njegovih suradnika, proučavanje prenatalnog ponašanja je još uvijek u svojim povojima i ni jedna dosadašnja metoda pretrage nije ušla u rutinsku primjenu.

Bez ikakve sumnje, jedan od najspektakularnijih napretka u polju ultrazvuka je bila nova 4D ultrazvučna tehnologija u gotovo stvarnom vremenu. Dostupnost nove tehnologije je na poseban način podigla naše znanje o intrauterinom životu i značajno izmijenila neke interpretacije koje su bile čvrsto utemeljene te i postavila temelje daljnjeg napretka.⁵⁵

Općeniti pokreti tijela su prvi fetalni kompleksni obrasci koji se mogu vidjeti 2D ultrazvukom.³⁵ Mogu se prepoznati od 8 do 9 tjedana gestacije i prisutni su sve do 16 do 20 tjedana nakon rođenja.⁵⁶ Po Prechtlu to su grubi pokreti koji uključuju čitavo tijelo.⁵⁷ Pokreti ekstremiteta, tijelom i glavom su različite brzine, ali izgledaju glatko. Rastu i opadaju u intenzitetu, snazi i brzini i imaju postepen početak i kraj.⁵⁷ Većina sekvenci fleksije i ekstenzije ruku i nogu je kompleksna (*slika 1.*), i može se bolje procijeniti pomoću 4D ultrazvuka. Nadalje, čini se da je 4D ultrazvuk metoda izbora za detekciju suptilnih promjena kao što su nadodane rotacije i promjene u smjeru pokreta. Te dodatne komponente daju pokretima tečnost i eleganciju i stvaraju dojam kompleksnosti i varijabilnosti.

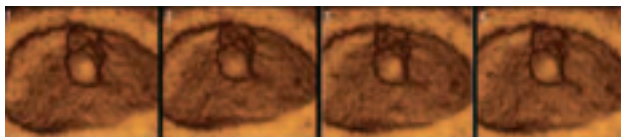U literaturi postoji raspon od 8. do 12. tjedna u svezi s prvom pojavom pokreta udova.^{35,58} De Vries je pronašla izolirane pokrete rukom i nogom s 8 tjedana gestacije.³⁵ Uz pomoć 4D ultrazvuka nađeni su pokreti ekstremiteta između 7. i 8. tjedna gestacije.¹³ U tom su intervalu ekstremiteti izduženi i moguće je razaznati njihove segmente. Izolirani pokreti rukama i nogama su jasno vidljivi i sastoje se od promjena položaja ekstremiteta prema tijelu, bez primjetne fleksije ili ekstenzije u zglobovima. Pokreti ekstremiteta napredovanjem trudnoće postaju sve kompleksniji. Specifični se pokreti mogu razaznati s 14 tjedana pomoću 2D ultrazvuka. Organizacija obrazaca pokretanja događa se s povećanjem frekvencije.⁵⁹ Čini se da ruke fetusa istražuju okolinu i prelaze medijanu liniju; palmarna je površina okrenuta prema



Slika 1. 4D ultrazvučni slikovni slijed fetusa u 12. tjednu gestacije pokazuje kompleksne pokrete nogu i ruku. Vremenski interval = 0.5 s

Figure 1. 4D ultrasound sequence of the fetus at 12-th week of gestation showing complex movements of leg and arm. Time interval = 0.5 s

stijenci uterusa. Fetalne su noge ispružene prema stijenci uterusa.¹³ Unatoč postojanju, taj je obrazac ponašanja manje organiziran u usporedbi s promatranjem s 14 tjedana pomoću 2D ultrazvuka. Kompleksni pokreti ekstremiteta se sastoje od promjena u položaju segmenata ekstremiteta jednog prema drugom, što se vidi 4D ultrazvukom. Istodobno je aktivno više zglobova na ekstremitetima, na primjer ekstenzija ili fleksija u ramenu i laktu, ili koljenu i kuku. Podizanje ruke te ekstenzija u laktu s laganom promjenom u smjeru i rotaciji mogu se istodobno vidjeti.

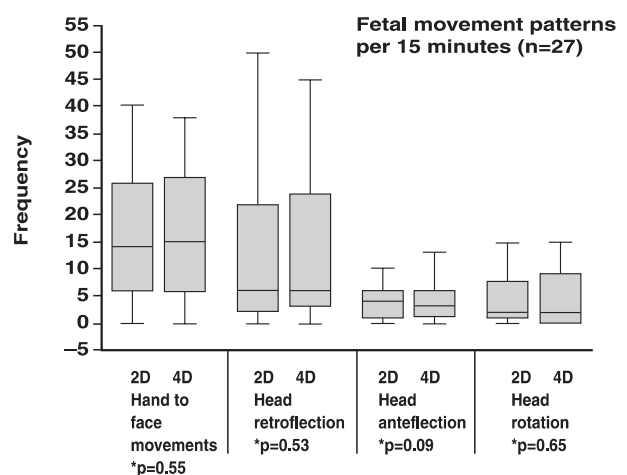
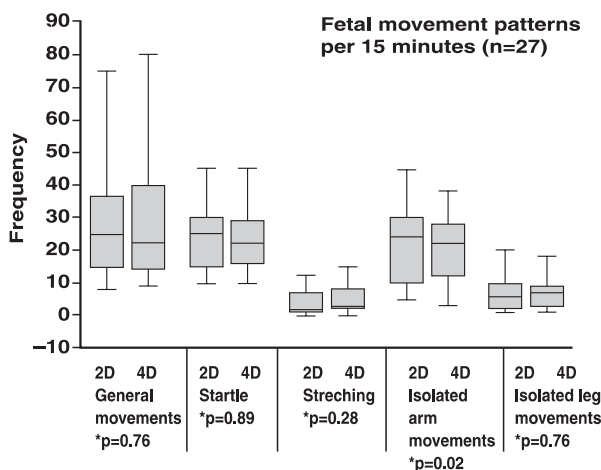


Slika 2. 4D ultrazvučni slikovni slijed embrija u 6. tjednu gestacije pokazuje da nema pokreta. Vremenski interval = 0.5 s

Figure 2. 4D imaging sequence of the embryo at 6-th week gestation showing no movements. Time interval = 0.5 s

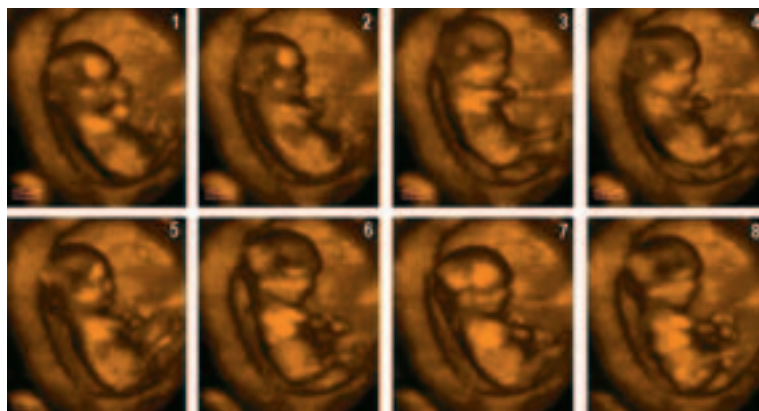
U drugoj smo studiji usporedili procjenu ranih embrionalnih i fetalnih pokreta pomoću 2D i 4D ultrazvuka.⁵³ U embrija gledanih sa 6 tjedana gestacije nije se moglo utvrditi znakova motorne aktivnosti ni upotrebom 2D niti 4D ultrazvuka. Unatoč nepokretnosti, embriji su bili jasno vidljivi pomoću 4D ultrazvuka i lako su se razlikovali od priležeće žumanjčane vreće (slika 2.).

Pronašli smo najranije embrionalne pokrete sa 7 tjedana gestacije. Motorna je aktivnost zametka, proučavana između 7 i 8 tjedana gestacije, bila jasno prepoznatljiva i sastojala se od nekoliko obrazaca pokreta (dijagram 1.). Pokreti koji uključuju čitavo tijelo, poput krupnih pokreta i trzajeva, najčešće su se odvijali, iako se u 8 tjedana starog embrija mogu primijetiti i izolirani pokreti rukama ili nogama. Svi gore navedeni obrasci pokreta su također bili prepoznatljivi s obje metode prikaza u fetusa proučavanih između 9 i 14 tjedana gestacije.⁵³ S druge strane, medijani frekvencije tih pokreta su se povećavali i pojavilo se nekoliko novih obrazaca motorike. Obrazac istezanja, koji se može promatrati od 9 tjedana nadalje,



Dijagram 1. (A-B). Usporedba frekvencija obrazaca fetalnog ponašanja u prvom tromjesečju prikazanih 2D i 4D ultrazvukom (iz ref. 53).

Diagram 1. (A-B). Comparison of frequencies of fetal movements patterns at the first trimester observed by 2D and 4D sonography (from reference 53).



Slika 3. 4D ultrazvučni slikovni slijed fetusa u 11. tjednu gestacije pokazuje obrazac istežanja (engl. stretching). Vremenski interval = 0.5 s

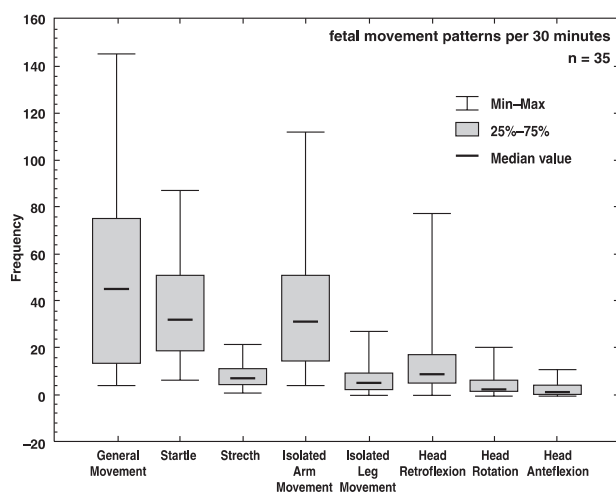
Figure 3. 4D imaging sequence of the fetus at 11th week of gestation showing stretching pattern. Time interval = 0.5 s

možemo dodati grupi pokreta (slika 3.). Od 9 tjedana nadalje bilo je moguće odrediti smjer pokreta rukom.

Neki su pokreti rukom bili usmjereni prema fetalnom licu iako su ti pokreti imali manju učestalost od nasumičnih pokreta rukom. Od 10 se tjedana nadalje ante-fleksija, retrofleksija i rotacija glavice mogu s lakoćom zapaziti pomoću 4D ultrazvuka.^{52,60,61} Neki obrasci motorike poput savijanja u stranu, štućanja, fetalnih pokreta disanja i pokreta lica nisu mogli biti prikazani pomoću 4D ultrazvuka, iako su bili jasno vidljivi 2D ultrazvukom. Savijanje u stranu, koje je imalo najnižu frekvenciju pojavljivanja, moglo se primijetiti samo u embrija starih 7 tjedana.⁵³ Pokreti disanja i štućanje, koji su se pojavili s 9 tjedana, bili su najučestaliji obrasci pokretanja. Pokreti lica, gutanje, otvaranje usta i zijevanje su se pojavili s 10 tjedana i imali su manju frekvenciju, ali su bili jasno vidljivi 2D ultrazvukom. Iako su naše ranije studije pokazale da se svi pokreti lica mogu pomoću 4D ultrazvuka prepoznati u trećem tromjesečju, ovo istraživanje nije potvrdilo rezultate u prvom tromjesečju.^{43,54,62}

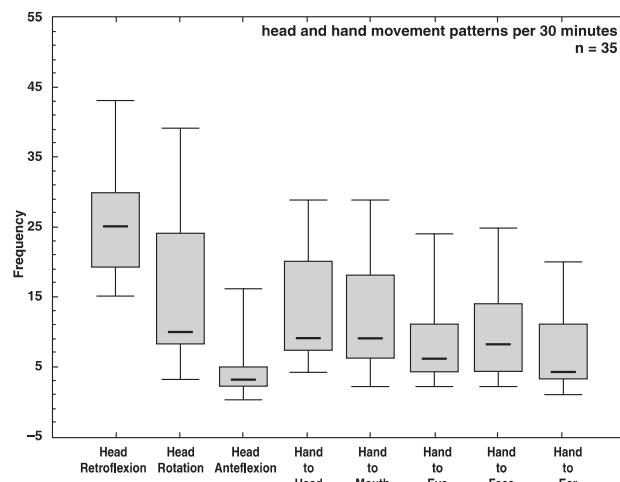
Nedavno smo proučavali fetalno ponašanje kroz sva tri tromjesečja normalne trudnoće.⁶³ Primijetili smo tendenciju opadanja frekvencije primijećenih izraza lica i obrazaca ponašanja napredovanjem trudnoće. Najveća učestalost krupnih pokreta tijela, u rasponu između 5 i 147 sa srednjom vrijednošću 47, pronađena je u prvom tromjesečju (dijagram 2.). U drugom je tromjesečju količina pokreta glavom i rukama postepeno opadala u usporedbi s prvim tromjesečjem (dijagram 3.). Najveća je incidencija bila zabilježena za retrofleksiju glavice, s rasponom od 15 do 42 i srednjom vrijednošću 25. Najveća učestalost među izrazima lica nađena je za sisanje, s rasponom od 3 do 30 i srednjom vrijednošću 9 (dijagram 4.).⁶³

Usporedba između izraza lica i pokreta rukama u trećem tromjesečju trudnoće i u neonatalnom razdoblju prikazana je na dijagramima 5. i 6. Postoje statistički značajne razlike između fetusa u trećem tromjesečju i novorođenčadi u pokretima rukom prema glavi, rukom



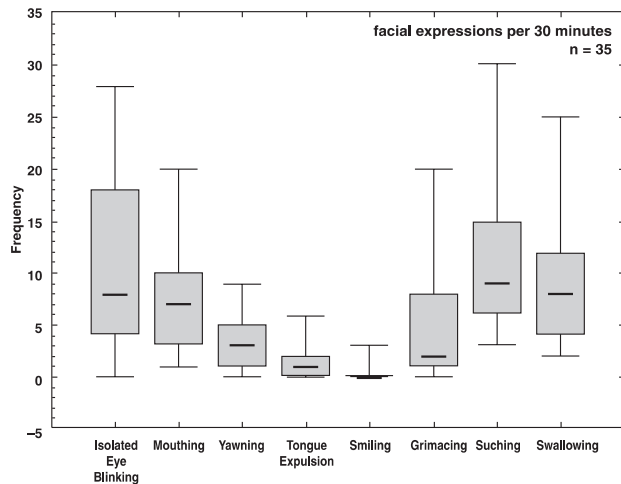
Dijagram 2. Frekvencija fetalnih obrazaca pokretanja u prvom tromjesečju. Mjerenja su vršena na 35 fetusa po 30 minuta u jutarnjim satima. Deblja linija: – medijan; polja: 25–75% kvartile; ograde: minimum-maksimum (iz ref. 63).

Diagram 2. The first trimester frequency of fetal movement patterns. Measured 30 min (in the morning) with 35 fetuses. Thick line- median; boxes- 25–75% quartiles; bars-minimum-maximum (from reference 63).



Dijagram 3. Frekvencija pokreta rukom i glavom u drugom tromjesečju. Mjerenja su vršena na 35 fetusa po 30 minuta u jutarnjim satima. Deblja linija: – medijan; polja: 25–75% kvartile; ograde: minimum-maksimum (iz ref. 63).

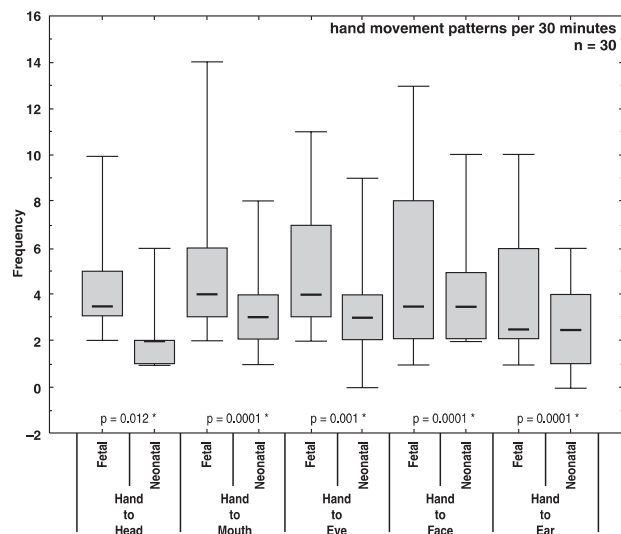
Diagram 3. The second trimester frequency of fetal head and hand movement patterns. Measured 30 min (in the morning) with 35 fetuses. Thick line- median; boxes- 25–75% quartiles; bars-minimum-maximum (from reference 63).



Dijagram 4. Frekvencija izraza lica u drugom tromjesečju. Mjerenja su vršena na 35 fetusa po 30 minuta u jutarnjim satima. Deblja linija: – medijan; polja: 25–75% kvartile; ograde: minimum-maksimum (iz ref. 63).

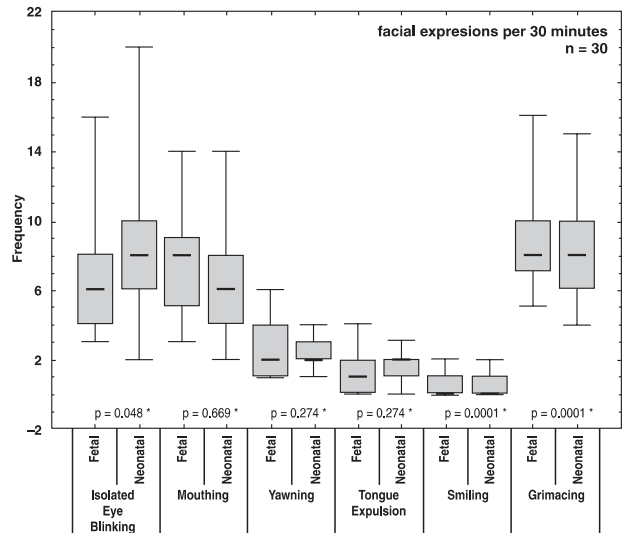
Diagram 4. Frequency of facial expression in the second trimester. Measured 30 min (in the morning) with 35 fetuses. Thick line- median; boxes- 25–75% quartiles; bars-minimum-maximum (from reference 63).

prema ustima, rukom prema oku, rukom prema uhu, te plaženju jezika i smijanju, dok usporedba ostalih pokreta nije pokazivala statistički značajne razlike. Nije bilo pokreta primijećenih u fetalnom razdoblju, osobito u trećem tromjesečju, koji nisu bili prisutni u neonatalnom životu. Najučestaliji su fetalni i neonatalni pokreti bili izolirano treptanje (slika 4.), otvaranje čeljusti, mrgođenje, pokret rukom prema ustima te rukom prema licu. Izolirano treptanje i otvaranje čeljusti su bili učestaliji u



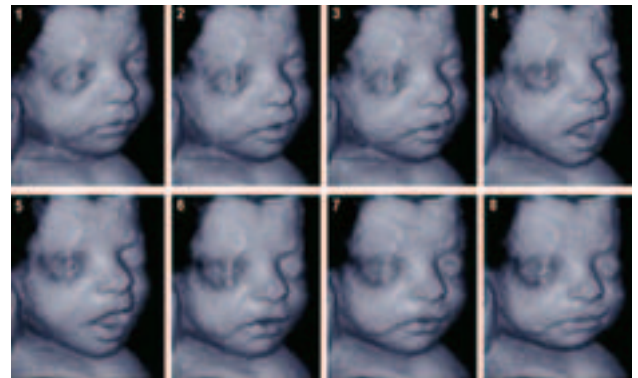Dijagram 5. Usporedba frekvencija obrazaca pokreta ruke u fetusa u trećem tromjesečju i novorođenčeta. Mjerenja su vršena na 30 fetusa po 30 minuta u jutarnjim satima. Deblja linija: – medijan; polja: 25–75% kvartile; ograde: minimum-maksimum. Zvijezdica označava $p < 0.05$ značajnost razlika (iz ref. 63).

Diagram 5. Comparison of frequency of hand movement patterns between fetus in third trimester and neonate. Measured 30 min (in the morning) with 30 fetuses. Thick line- median; boxes- 25–75% quartiles; bars-minimum-maximum. Asterisk indicate $p < 0.05$ significance differences (from reference 63).



Dijagram 6. Usporedba frekvencija izraza lica u fetusa u trećem tromjesečju i novorođenčeta. Mjerenja su vršena na 30 fetusa po 30 minuta u jutarnjim satima. Deblja linija: – medijan; polja: 25–75% kvartile; ograde: minimum-maksimum. Zvijezdica označava $p < 0.05$ značajnost razlika (iz ref. 63).

Diagram 6. Comparison between frequency of facial expression in third trimester and neonate. Measured 30 min (in the morning) with 30 fetuses. Thick line- median; boxes- 25–75% quartiles; bars-minimum-maximum. Asterisk indicate $p < 0.05$ significance differences (from reference 63).

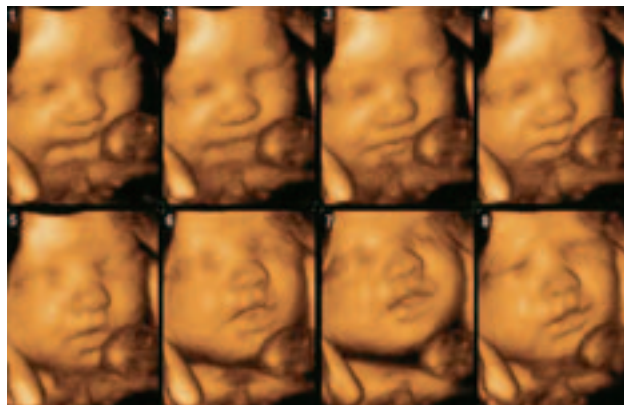

Slika 4. 4D ultrazvučni slikovni slijed snimljen u 36. tjednu gestacije pokazuje izolirano treptanje i izraz zijevanja. Vremenski interval = 0.5 s
Figure 4. 4D US image sequence at 36th week of gestation demonstrates isolated eye blinking and fetal yawning expression. Time interval = 0.5 s

novorođenčadi, iako razlike nisu bile statistički značajne. Pokreti rukom prema ustima i rukom prema licu su bili učestaliji u fetalnom nego u neonatalnom životu, dok su svi drugi pokreti rukom bili učestaliji u novorođenčadi nego u fetusa.⁶³

Možemo li promatrati fetalnu osjećajnost?

Osjećajnost je definirana kao sposobnost opažanja nečega upotrebom vlastitih osjeta – fenomen koji utjevljuje i kognitivne i fiziološke čimbenike.^{62,64} Postoji potreba za više znanstvenih potvrda fetalne osjećajnosti, počevši od njene definicije do procjene reproducibilnosti.^{63,65} Vrlo rano u trudnoći fetus reagira na stimuluse, ali ta reakcija ne daje nikakve dokaze da je fetus, u stva-



Slika 5. 4D ultrazvučni slikovni slijed snimljen u 37. tjednu gestacije. Antefleksija i rotacija glave. Vremenski interval = 0.5 s

Figure 5. 4D US image sequence at 37th week of gestation. Anteflexion and rotation of the head. Time interval = 0.5 s

ri, doživio taj stimulus.^{63,65} Pokazano je da štetni stimuli mogu započeti fiziološke, hormonske i metaboličke odgovore, ali oni ne impliciraju ni isključuju patnju, bol ili osjećajnost.^{62,64}

Mrgođenje, smijanje (slika 5.), izolirano treptanje (slika 4.), plaženje jezika te stiskanje čeljusti i očiju su očit izrazi lica koje se također može promatrati 4D ultrazvukom.^{35,54,65} Iako u literaturi postoje podaci da je kvaliteta, prije nego kvantiteta krupnih pokreta tijela u novorođenčadi bolji pretkazatelj neurološkog ishoda, kvaliteta pokreta lica još nije bila opisana ni istražena.^{66,67} Pozitivno opažanje je definirano kao izraz lica ili pokret opažen barem jedanput tijekom pregleda jednog pretraživača.

4D ultrazvuk omogućava kontinuirano promatranje fetalnog lica i ostalih površinskih osobina fetusa, otvarajući time uzbuđujuće nove mogućnosti proučavanja relativno neistraženog polja fetalnih izraza lica kao moguće manifestacije fetalne osjećajnosti. Je li izraz fetalnog lica taj koji nam može pomoći u razumijevanju onoga što nam fetus želi poručiti? Kao što je naše nedavno

istraživanje pokazalo postoji kontinuitet iz fetalnog u neonatalni život, koji vjerojatno obuhvaća i izraze lica.⁶⁵

Toliko povećanje zabilježenih fetalnih izraza lica nam omogućava postavljanje novih pitanja na koja treba odgovoriti. Nadamo se da ćemo moći konstruirati sustav koji povezuje diskretne emocije, poput sreće, bijesa, tuge itd. u različitim intenzitetima fetalnog izraza lica in utero, u odnosu na vanjske događaje, ali pitanje je je li izrazi lica fetusa predviđaju njegov normalan neurološki razvoj?^{54,68} Previše ovakvih pitanja još uvijek nema prave odgovore utemeljene na znanstvenoj podlozi.

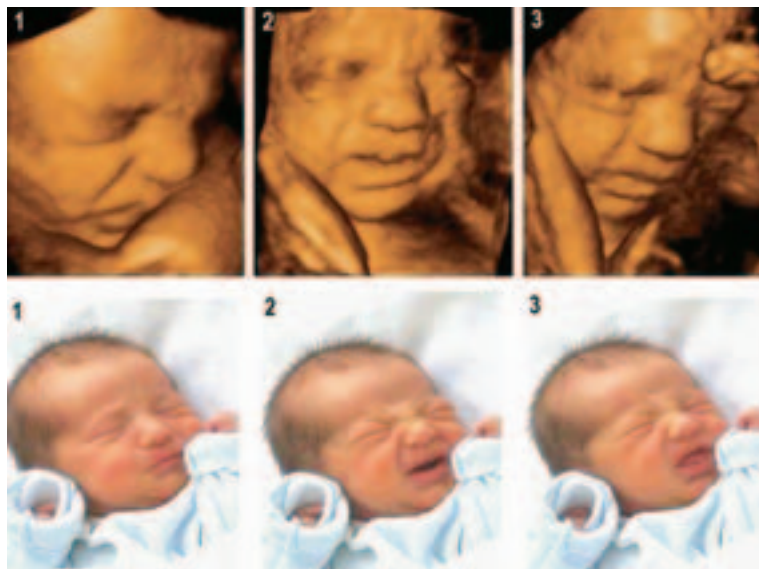U našoj sistematiziranoj studiji o fetalnom ponašanju proučavanom pomoću 4D ultrazvuka uspjeli smo zabilježiti različite izraze i pokrete fetalnog lica, ali je pitanje je li oni potvrđuju fetalnu osjećajnost. Jedna od naših najnovijih studija je bila prvi pokušaj upotrebe 4D ultrazvuka u procjeni izraza i pokreta fetalnog lica da bi se dokazala fetalna osjećajnost.^{61,62}

Praćenje novorođenčadi

U našoj nedavnoj studiji uspjeli smo dokazati kontinuitet obrazaca pokretanja i izraza lica iz fetalnog razdoblja u neonatalno.⁵⁴ Organiziranost fetalnih stanja odražava razvoj CNS-a i to je čvrsta individualna osobina koja upućuje na organizaciju postnatalnih stanja. Brojni podaci govore u prilog fetalnom podrijetlu neonatalnog ponašanja.^{54,63,69} Pretpostavljalo se da individualne razlike u intenzitetu motorne aktivnosti u prvom postpartalnom mjesecu najvjerojatnije nastaju u prenatalnom razdoblju: iz prenatalnog u postnatalno razdoblje dokazano je postojanje kontinuiteta za broj pokreta nožicom u minuti. Fetalni obrasci pokretanja bi mogli odražavati emocionalno stanje fetusa i oni mogu pretkazati kako će novorođenče najvjerojatnije postnatalno plakati (slika 6.).

Zaključak

Funkcionalni razvoj fetalnog mozga započinje u kasnom embrionalnom razdoblju. Tijekom trudnoće re-



Slika 6. 4D ultrazvučni slikovni slijed snimljen sa 37 tjedana gestacije. Fetus se mršti (slika gore). Možemo usporediti tu sekvencu fetalnog izraza lica s video sekvencom snimljenom nakon poroda, koje su vrlo slične (slika dolje). Fetalno ponašanje u novorođenčeta dobi jedan dan pokazuje isti izraz grimase kao u gornjoj slici. Ta usporedba prenatalnog i postnatalnog ponašanja može potvrditi da se neki fetalni pokreti razvijaju tijekom trudnoće i nastavljaju nakon poroda. Vremenski interval = 0.5 s

Figure 6. 4D US image sequences taken at 37th week of gestation. The fetus is scowling or grimacing (Picture above). We can compare this sequence of the fetal expression with the video sequence taken after delivery, which looked very similar (Picture below). Fetal behavior in a one-day-old neonate showing the same facial grimacing expression as in upper picture. This comparison of the prenatal and postnatal behavior can confirm that some of the fetal movements are developed during pregnancy and continue after delivery. Time interval = 0.5 s

pertoar fetalne aktivnosti se konstantno širi, precizno prateći strukturalni razvoj CNS-a. Grubi događaji u razvoju mozga, poput uspostavljanja neuronskih veza u različitim dijelovima mozga, praćeni su pojavom novih obrazaca fetalne aktivnosti ili promjenom već postojećih obrazaca. Integracija slučajne i obilne fetalne aktivnosti u organizirana stanja ponašanja označava sazrijevanje kontrolnih centara unutar CNS-a. Još jedan znak napredovanja u sazrijevanju je sposobnost fetusa da reagira na niz različitih vibracijskih, akustičnih ili metaboličkih vanjskih utjecaja, što se pojavljuje u trećem tromjesečju.

Na nesreću, sposobnost primjećivanja i odgovaranja na vanjsko okruženje može imati mnoge nepovoljne posljedice. Iako intrauterini svijet osigurava optimalne uvjete za razvoj fetusa, u mnogim je slučajevima fetus nedovoljno zaštićen od štetnih vanjskih utjecaja. Fetalna hipoksija, infekcije ili zlouporaba nekih tvari od strane majke, prepoznati su kao mogući uzroci oštećenja mozga, uključujući i najozbiljniji poremećaj, cerebralnu paralizu. Nadalje, fetalna izloženost stresu ili čak jak majčin stres mogu također ometati fetalni neurološki razvoj i ostaviti dugotrajne i duboke posljedice na strukturi i funkciji mozga. Za niz neuropsihijatrijskih bolesti danas se smatra da barem dijelom nastaju u prenatalnom razdoblju. U većini tih stanja ne postoji pouzdan parameter za detekciju ili predikciju moždanih lezija. S druge strane, ozbiljnost posljedica upućuje na potrebu razvijanja bilo kakve strategije koja bi omogućila rano otkrivanje moždanih lezija ili pokazatelja da bi do lezije moglo doći.

Proučavanje fetalnog ponašanja i razvoj novih, naprednih tehnika slikovnog prikaza otvaraju novu perspektivu za razvoj takvih strategija. U skladu s dosadašnjim rezultatima 4D ultrazvuk predstavlja značajan napredak u proučavanju fetalnih obrazaca ponašanja i razumijevanju funkcionalnog razvoja CNS-a. Znajući da obrasci fetalnog ponašanja dostatno koreliraju s razvojem CNS-a i da kvaliteta fetalnih pokreta otkriva integritet CNS-a, nova bi tehnika mogla olakšati razvoj dijagnostičke strategije za rano otkrivanje cerebralnih disfunkcija. Očito je da u kompleksnom području oštećenja fetalnog mozga nema jednostavnog i jednoznačnog neurološkog testa. Ipak, opravdan je svaki napor koji bi pomogao da se rano prepozna neurorizični fetus.

Literatura

1. Rees S, Harding R. Brain development during fetal life: influences of the intra-uterine environment. *Neurosci Lett* 2004; 361:111-4.
2. Harrison PJ. The neuropathology of schizophrenia. A critical review of the data and their interpretation. *Brain* 1999; 122:593-624.
3. Fignon A, Salihagic A, Locatelli S, et al. Twenty-day umbilical and cerebral Doppler monitoring on a growth retarded and hypoxic fetus. *Eur J Obstet Gynecol Reprod Biol* 1996;66:83-6.
4. Salihagic A, Fignon A, Locatelli S, et al. New advances in understanding fetal hypoxia. In: Chervenak F, Kurjak A (eds.) *Fetus as A Patient*. New York, London: The Parthenon Publishing Groups, 1996;359-78.
5. Salihagic A, Georgescu M, Perrotin F, et al. Daily Doppler assessment of the fetal hemodynamic response to chronic hypoxia: a five cases report. *Prenat Neonat Med* 2000;5:35-41.
6. Arbeille P, Perrotin F, Salihagic A, et al. Hypoxic index for the prediction of abnormal fetal heart rate at delivery in chronic fetal distress. *Eur J Obstet Gynecol Reprod Biol* 2005; 121:171-7.
7. Stafstrom CE, Johnston D, Wehner JM, Sheppard JR. Spontaneous neural activity in fetal brain reaggregate culture. *Neuroscience* 1980;10:1681-9.
8. Streit J. Regular oscillations of synaptic activity in spinal networks in vitro. *J Neurophysiol* 1993;70:871-8.
9. Marder E, Calabrese R. Principles of rhythmic motor pattern generation. *Physiol Rev* 1996;76:687-717.
10. Okado N, Kojima T. Ontogeny of the central nervous system: neurogenesis, fibre connection, synaptogenesis and myelination in the spinal cord. In: Precht HFR (ed.). *Continuity of Neural Function from Prenatal to Postnatal Life*, Clinics in Developmental Medicine. London: SIMP Heinemann, 1984; 31-5.
11. Landmesser LT, Morris DG. The development of functional innervation in the hind limb of the chick embryo. *J Physiol* 1975;249:301-26.
12. De Vries JIP, Visser GHA, Precht HFR. Fetal motility in the first half of the pregnancy. In: Precht HFR (ed.). *Continuity of Neural Functions from Prenatal to Postnatal Life*. Philadelphia PA: Lippincott, 1984;44-64.
13. Kurjak A, Veccek N, Hafner T, Bozek T, Funduk-Kurjak B, Ujevic B. Prenatal diagnosis: what does four-dimensional ultrasound add? *J Perinat Med* 2002;30:57-62.
14. Joseph R. Fetal brain and cognitive development. *Dev Rev* 1999;20:81-98.
15. Pomeroy SL, Volpe JJ. Development of the nervous system. In: Polin RA, Fow WW (eds.). *Fetal and Neonatal Physiology*. Philadelphia, London, Toronto, Montreal, Sydney, Tokyo: WB Saunders Company, 1992;1491-509.
16. Kostovic I. Zentralnervensystemen. In: Hinrichsen KV (ed.). *Humanembryologie*. Berlin: Springer-Verlag, 1990; 381-448.
17. Molliver ME, Kostovic I, Van der Loos H. The development of synapses in cerebral cortex of the human fetus. *Brain Res* 1973;50:403-7.
18. Kostovic I, Rakic P. Developmental history of the transient subplate zone in the visual and somatosensory cortex of the macaque monkey and human brain. *J Comp Neurol* 1990;274: 441-70.
19. Anand KJS, Hickey PR. Pain and its effects on human fetus. *N Engl J Med* 1987;317:1321-9.
20. Kostovic I, Rakic P. Development of prestriate visual projections in the monkey and human fetal cerebrum revealed by transient cholinesterase staining. *J Neurosci* 1984;4:25-42.
21. Kostovic I, Goldman-Rakic PS. Transient cholinesterase staining in the mediodorsal nucleus of the thalamus and its connections in the developing human and monkey brain. *J Comp Neurol* 1983;219:431-47.
22. Kostovic I, Judas M, Petanjek Z, et al. Ontogenesis of goal-directed behavior: anatomo-functional considerations. *Int J Psychophysiol* 1995;19:85-102.

23. Kostovic I, Judas M, Rados M, et al. Laminar organization of the human fetal cerebrum revealed by histochemical markers and magnetic resonance imaging. *Cereb Cortex* 2002; 12:536-44.
24. Lightman SL, Insel TR, Ingram CD. New genomic avenues in behavioral neuroendocrinology. *Eur J Neurosci* 2002;16: 369-72.
25. Hanganu IL, Kilb W, Luhmann HJ. Functional synaptic projections on to subplate neurons in neonatal rat somatosensory cortex. *J Neurosci* 2002;22:7165-76.
26. Kostovic I. Prenatal development of nucleus basalis complex and related fibre system in man: a histochemical study. *Neuroscience* 1986;17:1047-77.
27. Buhta AT, Anand KJ. Vulnerability of the developing brain. Neuronal mechanisms. *Clin Perinatol* 2002;29:357-72.
28. Prechtl HFR. Ultrasound studies of human fetal behaviour. *Early Hum Dev* 1985;12:91-8.
29. Ianniruberto A, Tajani E. Ultrasonographic study of fetal movements. *Semin Perinatol* 1981;4:175-81.
30. Goto S, Kato TK. Early movements are useful for estimating the gestational weeks in the first trimester of pregnancy. In: Leviski RA, Morley P (eds.). Oxford, New York: Ultrasound '82. Pergamon Press, 1983;577-82.
31. Okado N. Onset of synapse formation in the human spinal cord. *J Comp Neurol* 1981;201:211-9.
32. Okado N. Development of the human cervical spinal cord with reference to synapse formation in the motor nucleus. *J Comp Neurol* 1980;191:495-513.
33. Fitzgerald M. An update on current scientific knowledge. Department of Health, London, 1995.
34. Pooh RK, Ogura T. Normal and abnormal fetal hand positioning and movement in early pregnancy detected by three and four-dimensional ultrasound. *Ultrasound Rev Obstet Gynecol* 2004;4:46-51.
35. De Vries JIP, Visser GHA, Prechtl HFR. The emergence of fetal behavior I. Qualitative aspects. *Early Human Dev* 1982;7:301-22.
36. Awoust J, Levi S. Neurological maturation of the human fetus. *Ultrasound Med Biol* 1983;9:583-7.
37. Inoue M, Koyanagi T, Nakahara H. Functional development of human eye-movement in utero assessed quantitatively with real-time ultrasound. *Am J Obstet Gynecol* 1986;155: 170-4.
38. D'Elia A, Pighetti M, Moccia G, et al. Spontaneous motor activity in normal fetus. *Early Human Dev* 2001;65:139-44.
39. Natale R, Nasello-Paterson C, Turlink R. Longitudinal measurements of fetal breathing, body movements, and heart rate accelerations and decelerations at 24 and 32 weeks of gestation. *Am J Obstet Gynecol* 1985;151:256-63.
40. Eller DP, Stramm SL, Newman RB. The effect of maternal intravenous glucose administration on fetal activity. *Am J Obstet Gynecol* 1992;167:1071-4.
41. Patrick J, Campbell K, Carmichael L, et al. Patterns of gross fetal body movements over 24-hour observation intervals during the last 10 weeks of pregnancy. *Am J Obstet Gynecol* 1982;142:363-71.
42. Kozuma S, Baba K, Okai T, et al. Dynamic observation of the fetal face by three-dimensional ultrasound. *Ultrasound Obstet Gynecol* 1999;13:283-4.
43. Kurjak A, Azumendi G, Veccek N, Kupesic S, Solak M, Varga D, Chervenak F. Fetal hand movements and facial expression in normal pregnancy studied by four-dimensional sonography. *J Perinat Med*. 2003;31:496-508.
44. Sporns O, Edelman GM. Solving Bernstein's problem: a proposal for the development of coordinated movement by selection. *Child Dev* 1993;64:960-81.
45. Changeux JP. Variation and selection in neural function. *Trends Neurosci* 1997;20:291-3.
46. Prechtl HFR, Knol AR. Der Einfluß der Beckenendlage auf die Fußsohlenreflexe beim neugeborenen Kind. *Arch Psychiatr Zeitschr Neurol* 1958;196:542-53.
47. Sival DA, Prechtl HFR, Sonder GHA, et al. The effect of intrauterine breech position on postnatal motor functions of the lower limbs. *Early Hum Dev* 1993;32:161-76.
48. Graca LM, Cardoso CG, Clode N, et al. Acute effects of maternal cigarette smoking on fetal heart rate and fetal movements felt by the mother. *J Perinat Med* 1991;19:385-90.
49. Katz M, Meizner I, Holberg G, et al. Reduction of cessation of fetal movements after administration of steroids for enhancement of lung maturation. *Isr J Med Science* 1988;24:5-9.
50. Prechtl HFR, Einspieler C. Is neurological assessment of the fetus possible? *Eur J Obstet Gynecol Reprod Biol* 1997; 75:81-4.
51. Einspieler C, Prechtl HF, Ferrari F, et al. The qualitative assessment of general movements in preterm, term and young infants-review of the methodology. *Early Hum Dev* 1997; 50:47-60.
52. Kurjak A, Pooh RK, Merce LT et al. Structural and functional early human development assessed by three-dimensional (3D) and four-dimensional (4D) sonography. *Fertil Steril* 2005;84 (5):1285-99.
53. Andonotopo W, Salihagic-Kadic A, Medic M, et al. The assessment of embryonic and fetal neurodevelopment in early pregnancy: comparison between 2D and 4D scanning. *J Perinat Med* (in press).
54. Kurjak A, Stanojevic M, Andonotopo W, Salihagic-Kadic A, Carrera JM, Azumendi G. Behavioral pattern continuity from prenatal to postnatal life - a study by four-dimensional (4D) ultrasonography. *J Perinat Med* 2004;32:346-53.
55. Carrera JM. Fetal ultrasonography: the first 40 years. *Ultrasound Rev Obstet Gynecol* 2004;4:141-7.
56. Hopkins B, Prechtl HFR. A qualitative approach to the development of movements during early infancy. In Prechtl HFR, ed. *Continuity of Neural Functions from Perinatal to Postnatal Life*. Oxford : Blackwell Scientific Publications, 1984: 179-97.
57. Prechtl HFR. Qualitative changes of spontaneous movements in fetus and preterm infant are a marker of neurological dysfunction. *Early Hum Dev* 1990;23:151-8.
58. Kainer F, Prechtl HF, Engele H, et al. Assessment of the quality of general movements in fetuses and infants of women with type-I diabetes mellitus. *Early Hum Dev* 1997;50: 13-25.
59. Sparling JW, Wilhelm IJ. Quantitative measurement of fetal movement: Fetal-Posture and Movement Assessment (F-PAM). *Phys Occup Ther Pediatr* 1993;12:97-114.
60. Kurjak A, Carrera JM, Stanojevic M, et al. The role of 4D sonography in the neurological assessment of early human development. *Ultrasound Rev Obstet Gynecol* 2004;4:148-59.

61. Kurjak A, Carrera JM, Medic M, et al. The antenatal development of fetal behavioral patterns assessed by four-dimensional sonography. *J Matern Fetal Neonatal Med* 2005;17(6): 401-16.

62. Kurjak A, Stanojevic M, Azumendi G, Carrera JM. The potential of four-dimensional (4D) ultrasonography in the assessment of fetal awareness. *J Perinat Med* 2005;33:46-53.

63. Kurjak A, Stanojevic M, Andonotopo W et al. Fetal behavior assessed in all three trimesters of normal pregnancy by four dimensional (4D) sonography. *Croat Med J* 2005;46(5): 772-80.

64. The Royal College of Obstetricians and Gynaecologists: Fetal awareness: report of a working party. RCOG Press, London, 1997.

65. Kurjak A: The beginning of human life and its modern scientific assessment. *Clin Perinatol* 2003;30:27-32.

66. Prechtl FHR: Qualitative changes of spontaneous movements in fetus and preterm infant are a marker of neurological dysfunction. *Early Hum Dev* 1990;23:151-8.

67. Prechtl FHR: State of the art of a new functional assessment of the young nervous system. An early predictor of cerebral palsy. *Early Hum Dev* 1997;50:13-25.

68. Azumendi G, Kurjak A. Three-dimensional and four-dimensional sonography in the study of the fetal face. *Ultrasound Rev Obstet Gynecol* 2003;3:160-9.

69. Stanojevic M, Perlman JM, Andonotopo W, et al. From fetal to neonatal behavioral status. *Ultrasound Rev Obstet Gynecol* 2004;4:59-71.

Članak primljen: 7. 10. 2005.; prihvaćen: 15. 12. 2005.

Adresa autora: Dragan Milenković, dr. med., Klinika za ginekologiju i porodništvo OB Sveti duh, Sveti duh 64, 10 000 Zagreb, E-mail: draganm_2000@yahoo.com

VIJESTI NEWS

XIX. EUROPEAN CONGRESS OF OBSTETRICS AND GYNAECOLOGY

Torino, Italy, 5-8 April 2006

Plenary sessions: The future of ultrasound • Appropriate management of menopause • Prevention in women in high risk of breast cancer • Patient safety • Human embryonic stem cells • Pelvic masses (ESGO) • Preterm labour and delivery (EAPM) • Fertility preservation in female cancer patients (ESHRE) • Urinary incontinence (EUGA) • Genomics and proteomics: clinical implications • Caesarean sections and instrumental vaginal deliveries • Take home messages

Parallel postgraduate courses

Further details regarding program: www.ebcog2006.it

Informations: M.A.F.Servizi srl – Congress Division, C.so.Svizzera bis – 10 149 Torino, Italy. *Tel.:* +39 011 505900; *Fax:* +39 011 505976; *E-mail:* asartoris@mafsvizi.it; www.mafsvizi.it

XX. EUROPEAN CONGRESS OF PERINATAL MEDICINE

Prague, 24-27 May 2006

Main topics: Operative Deliveries and its Impact on Mother and Newborn • Inflammation – Impact on Mother, Fetus and Newborn • Nutrition and its Role during Fetal, Neonatal and Post-neonatal Period

Controversies: Breech position – CS for all? • Does it matter how we give the first few breaths? • Can we predict chorioamnionitis and fetal infection • How we are effective to prevent nosocomial infections? • What is the optimal method of delivery in IUGR. Operative or spontaneous? • Postnatal corticosteroids for lung injury – risk versus benefit

Special lectures: Experienced history of Perinatal Medicine and new challenges for the future • Perinatal inflammation • Apnea, desaturations and bradycardias during early and late neonatal period when and how to treat?

Free papers and posters.

Informations: Abstracts should be submitted on-line at: www.ecpm2006.cz no later than January 15th, 2006. *Registration fees* before March 10th: participants 530, nurses 350 Euros; after March 10th: 600, 450 Euros; on-site: 650, 500 Euros; Students 250, Accompanying persons 150 Euros. *More details* on www.ecpm2006.cz; *Congress Organizer:* GUARANT International spol. S.o., Opletalova 22, Prague 1, Czech Republic. *Tel.* +420 284 001 444; *Fax:* +420 284 001 448; *E-mail:* ecpm2006@guarant.cz; www.ecpm2006.cz