

Evaluacija tuberkuloznog meningoencefalitisa kompjuteriziranom tomografijom – prikaz bolesnice

**Klaudija VIŠKOVIC, mr. sc., dr. med.,
specijalist radiolog**
**Kristijan BAYER, dr. med.,
specijalist radiolog**
**Neala SCHOENWALD, dr. sc., dr. med.,
specijalist radiolog**
**Branka VUKOVIĆ-KATRIĆ, dr. med.,
specijalist radiolog**
**Ivica KNEZOVIĆ, prim., dr. med.,
specijalist infektolog**
**Branko MIŠE, mr. sc., dr. med.,
specijalist infektolog**
**Goran TEŠOVIĆ, dr. sc., dr. med.,
specijalist infektolog**

Klinika za infektivne bolesti »Dr. Fran
Mihaljević« Zagreb

Ključne riječi

tuberkulozni meningoencefalitis
kompjuterizirana tomografija
slikovni prikaz

Key words

tuberculous meningoencephalitis
computer tomography
imaging

Primljeno: 2007–02–14

Received: 2007–02–14

Prihvaćeno: 2007–03–09

Accepted: 2007–03–09

Uvod

Intrakranijska tuberkuloza obuhvaća dva povezana patološka procesa – tuberkulozni meningitis i intrakranijske tuberkulome [1]. Češća je kod djece i udružena s primarnom infekcijom. Započinje inicijalnim fokusom koji je najčešće u plućima. Hematogenom diseminacijom mikobakterije dospijevaju do leptomeningi i moždanog parenhima. Intrakranijske tuberkulome karakteriziraju ekspanzivni efekt i okolni, »perilezioni« edem [2].

Prikaz bolesnika

Prikazali smo slučaj trogodišnje djevojčice s laboratorijski potvrđenim tuberkuloznim meningoencefalitisom i neurološkim komplikacijama koje su se razvile u kliničkom tijeku bolesti unatoč primjeni antituberkulozne terapije.

Prikazana je CT evaluacija tuberkuloznog meningoencefalitisa koja je u početku bolesti pokazivala samo edem mozga, a u daljnjem tijeku i znakove meningitisa s hiperdenznim subarahnoidalnim bazalnim prostorima. U subakutnoj fazi CT-om su se verificirali ishemijski infarktni procesi bazalnih ganglija te znaci cerebritisa i ventrikulitisa.

Neurokirurška intervencija pridonijela je regresiji hidrocefalusa, koji postaje normotenzijski uz razvoj frontalnih efuzija.

Evaluacija tuberkuloznog meningoencefalitisa kompjuteriziranom tomografijom u Hrvatskoj je relativno rijetka te želimo kliničare podsjetiti na mogućnosti aplikacije CT-a i njegovu vrijednost u sličnim slučajevima.

Evaluation of tuberculous meningoencephalitis by computerized tomography: a case report

Case report

We present a case of a three-year-old girl with laboratory confirmed tuberculous meningoencephalitis and neurological complications that developed during the clinical course of disease despite antituberculous therapy.

Computerized tomography evaluation of tuberculous meningoencephalitis is shown. Brain edem was the initial process. In addition, characteristic CT signs of meningitis with hyperdense basal subarahnoid spaces occurred. In the subacute phase ischemic infarcts in basal ganglions and the signs of cerebritis and vasculitis were visualised.

Neurosurgical interventions improved the regression of hydrocephalus that became normotensive with the development of frontal effusions.

The evaluation of tuberculous meningoencephalitis with CT scans in Croatia is rare and we want to remind the clinicians on the possibilities of CT application and its value in such cases.

Radiomorfološke karakteristike na prikazu kompjuteriziranom tomografijom (od engleskog pojma *computer tomography*, u daljnjem tekstu, skraćeno – CT) ovise o stadiju infekcije. U najranijem stadiju nalaz može biti potpuno uredan.

Na nativnom CT-u vrlo je slab prikaz bazalnih i Silvijeve cisterne zbog gustog sadržaja, te je potrebno primijeniti kontrastno sredstvo. Nakon primjene kontrasta bazalne cisterne se intenzivno i jednoliko imbibiraju, a ta

se imbibicija pruža i u hemisferične fisure do površine korteksa [3, 4]. Također se vide i periventrikulski areali niskog denziteta. Sekvele tuberkuloznog meningitisa uključuju hidrocefalus i infarkte zbog panarteritisa krvnih žila u bazalnim cisternama [5].

Intrakranijski tuberkulomi predstavljaju hipo ili hiperdenzne nodozne žarišne lezije [6]. Progresijom rasta mogu prirasti uz duru, uzrokovati hiperostozu i imitirati meningeom [7]. U diferencijalnoj dijagnozi dolaze u obzir i infiltrirajući gliomi [8].

Kontrolne snimke kompjuterskom tomografijom nakon odgovarajuće antimikrobne terapije pokazuju smanjivanje tuberkuloznih nodula. Kasnije se mogu transformirati i u kalcificirane nodule koji se nakon primjene intravenoznog kontrastnog sredstva ne imbibiraju. Stupanj hidrocefalusa se obično ne pogoršava jer se formiraju čvrste adhezije moždanih ovojnica [9].

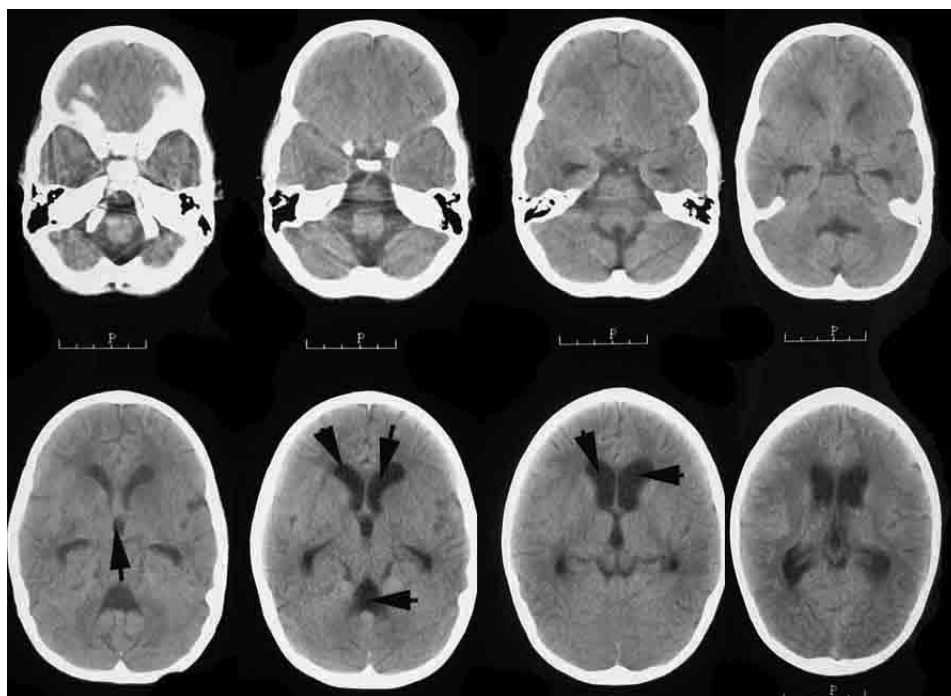
Prikaz bolesnice

Trogodišnja djevojčica premještena je u Kliniku za infektivne bolesti »Dr. Fran Mihaljević« u Zagrebu 8.10.2005. godine iz jedne opće bolnice gdje je boravila od 27.09. do 7.10. 2005. Dva mjeseca prije njezinog zapri-

manja u bolnicu, otac se liječio u Specijalnoj bolnici za plućne bolesti u Klenovniku od plućne tuberkuloze. Otpuštena je s dijagnozom akutnog meningoencefalitisa, a razlog premještanja u Kliniku bilo je kliničko pogoršanje stanja.

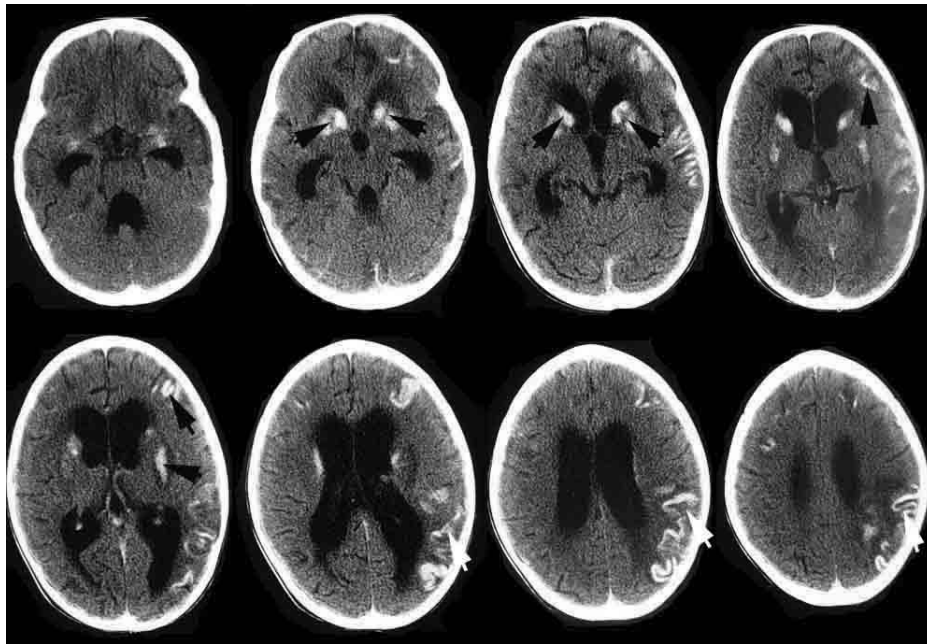
Od dolaska u Kliniku djevojčica se liječila antituberkuloticima zbog tipičnog kliničkog tijeka bolesti – tuberkuloznog meningoencefalitisa, potkrijepljenog likvorskim nalazom u kojem je dominirala hipoglikorahija i hipoklorahija, uz pozitivnu epidemiološku anamnezu. Ubrzo nakon dolaska u Kliniku pogoršala se kvalitativna i kvantitativna razina svijesti, reagirala je samo na bolne podržaje (*coma vigile*), a tijekom bolesti se komplicira razvojem cerebralnog sindroma gubitka soli. Zbog respiratorne insuficijencije intubira se (9.10.) i mehanički ventilira, a 26.10. je ekstubirana. Intenzivnim nadzorom gubitka tekućine i elektrolita i adekvatnom nadoknadom uspijevaju se održavati koncentracije elektrolita urednima. Razvija se spastička tetrapareza.

Od prijama do otpusta djevojčice, od 8.10.2005. do 21.04. 2006., učinjeno je 5 spiralnih CT-a mozga nativno i nakon primjene intravenoznog kontrastnog sredstva (iopromid – 300 mg I/mL), u dozi od 1 mL/kg tjelesne težine. Snimke su učinjene na aparatu Shimadzu, SCT 7800 TX.



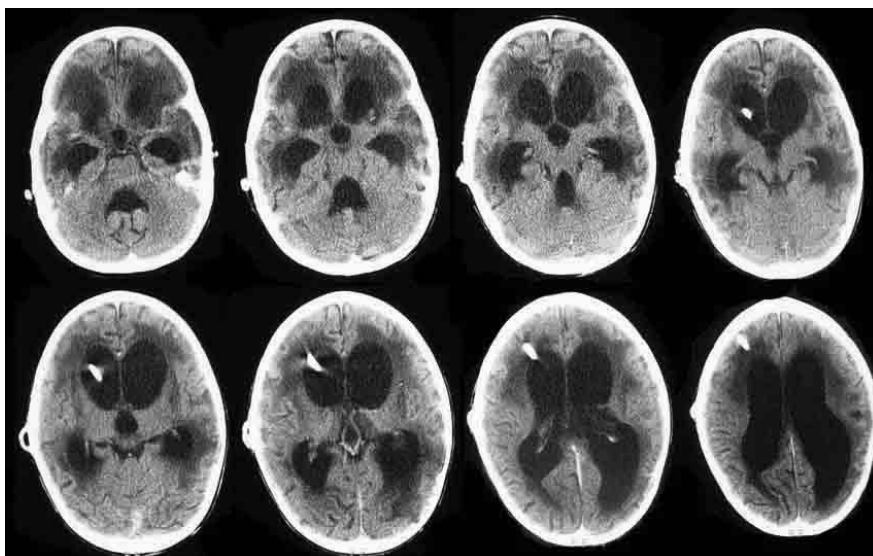
Slika 1. Prvi, nativni spiralni CT mozga, učinjen dva dana nakon prijama u Kliniku tj. 14-og dana bolesti, pokazuje difuzni edem mozga, naročito bazalnih struktura, uz šire komore infra i supratentorijalno (označeno crnim strjelicama), bez znakova intrakranijske hemoragije, žarišnih nodoznih lezija ili ekstraaksijalnih kolekcija

Figure 1. The first native CT scan, two days after admission to the Hospital, i.e. on the 14th day of illness, shows diffuse brain edema, especially in basal structures with enlarged ventricles (black arrows) without intracranial haemorrhage, focal nodose lesions or extraaxial collections



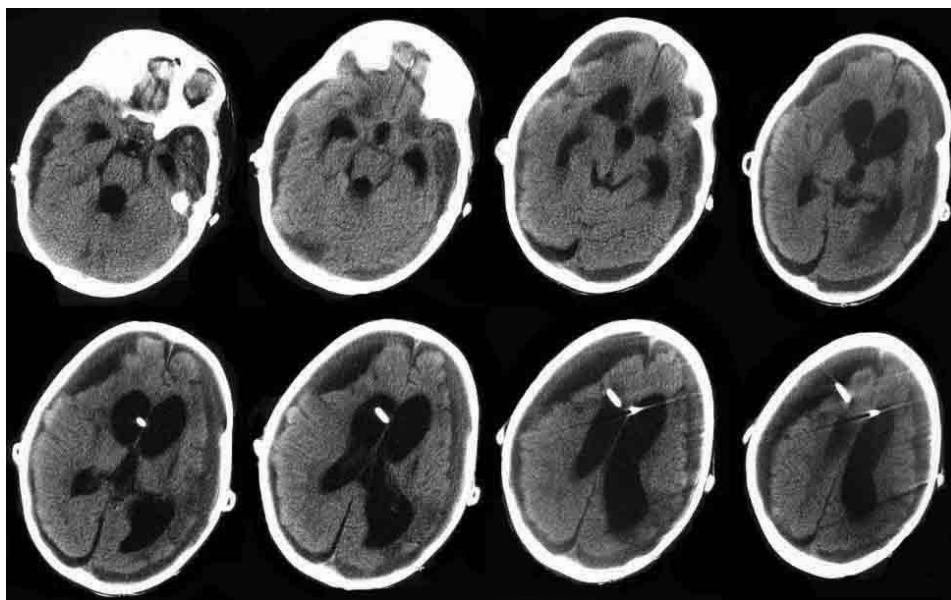
Slika 2. Na drugom postkontrastnom CT-u mozga, učinjenom mjesec dana od početka bolesti, vidi se progresija hidrocefalusa te multifokalne parenhimske hipodenzno-ishemijske lezije s okolnim edemom koje se intenzivno imbibriraju nakon primjene kontrastnog sredstva (označeno bijelim strjelicama). Radilo se o ishemijskim infarktima obostrano u području glave nucleusa caudatusa i capsule interne te subkortikalno u desnom frontalnom režnju. Desno temporoparijetalno vidi se hipodenzna zona s giriformnom postkontrastnom imbibracijom kao znak cerebritisa (označeno crnim strjelicama)

Figure 2. The second, post-contrast CT scan, one month after the beginning of illness shows a progression of hydrocephalus and multifocal parenchymatous hypodense edematous-ischemic lesions with intensive post-contrast imbibition (white arrows). Those were bilateral ischemic infarcts in the head of nucleus caudatus, capsula interna and frontal region. In the right temporoparietal region there was a hypodense zone with gyriform post-contrast imbibition- the sign of cerebritis (black arrows)



Slika 3. Postkontrastne CT snimke učinjene u šestom tjednu bolesti, nakon neuro-kirurškog zahvata ventrikulo-peritonejske drenaže: regresija hidrocefalusa s drenažnim kateterima postavljenim u postraničnim komorama. Razvoj globalne cerebralne atrofije

Figure 3. Post-contrast CT scans in the sixth week of illness, after neurosurgical intervention: the regression of hydrocephalus with catheters in lateral ventricles. Global cerebral atrophy



Slika 4. Kontrolni postkontrastni CT mozga učinjen u 20. tjednu bolesti, nakon izlječenja bakterijskog meningitisa pokazao je stacionarni stupanj hidrocefalusa te nešto veće subduralne efuzije obostrano na konveksitetu uz opsežnu atrofiju mozga

Figure 4. Control post-contrast CT scan in the 20th week of illness, after recovery from bacterial meningitis: no progression of hydrocephalus, subdural bilateral effusions and huge cerebral atrophy

Prvi, nativni i postkontrastni spiralni CT mozga učinjen dva dana nakon prijama u Kliniku (10.10.2005.), odnosno 14 dana od početka bolesti, pokazao je blaži difuzni edem mozga uz širi ventrikularni sustav, bez znakova intrakranijske hemoragije, žarišnih nodoznih lezija, patološke imbibicije ili ekstraaksijalnih kolekcija (slika 1).

27.10.2005. učinjen je drugi, nativni i postkontrastni CT (mjesec dana od početka bolesti), koji pokazuje progresiju hidrocefalusa te široke bazalne cisterne. U području subarahnoidalnog prostora Silvijevih brazdi obostrano prisutna je intenzivna postkontrastna imbibicija. Intraparenhimski, obostrano, u području glave nukleusa kaudatusa, kapsule interne i frontalno desno vide se žarišne hipodenzne lezije koje se nakon primjene kontrasta također intenzivno imbibiraju i odgovaraju subakutnim ishemijskim infarktima. Desno temporo-parijetalno nalazi se inhomogeni hipodenzni areal koji zahvaća kortikalno i subkortikalno područje te nakon primjene intravenoznog kontrastnog sredstva pokazuje giriformnu imbibiciju. Obostrano periventrikularno vidljiv je difuzni edem (slika 2).

Šest tjedana nakon prijama u Kliniku (18.11.2005.) djevojčica je premještena na Odjel za neurokirurgiju Kliničkog bolničkog centra Zagreb, gdje je učinjena ventrikulo-peritonejska drenaža likvora. Postoperacijske nativne i postkontrastne CT snimke prikazale su postupnu regresiju hidrocefalusa te katetere ventrikulo-peritonejske drenaže prvotno postavljene u postraničnim komorama, a kasnije i obostrano. U području prijašnjih ishemijskih in-

farkta vide se zone malacije te razvoj globalne cerebralne atrofije (slika 3).

Tijekom slijedećih 6 tjedana stanje djeteta je stabilno. I dalje je u vigilnoj komi sa spastičnom tetraparezom. Do ponovnog pogoršanja dolazi u 16. tjednu bolesti kad postaje visokofebrilna, a iz likvora se izolira dobro osjetljiv *Pseudomonas aeruginosa*. Zbog adekvatnijeg liječenja bakterijske infekcije središnjeg živčanog sustava, ventrikulo-peritonejska drenaža privremeno se zamjeni sustavom za vanjsku odvodnju likvora, koja se po izlječenju bakterijskog meningitisa/ventrikulitisa ponovno zamjeni ventrikulo-peritonejskom drenažom.

Na posljednjoj seriji snimaka (slika 4) učinjenoj nakon izlječenja bakterijskog meningitisa, u 20. tjednu bolesti, vidljiv je stupanj hidrocefalusa kao ranije, opsežna atrofija mozga te nešto veće subduralne efuzije obostrano na konveksitetu.

Djevojčica je otpuštena iz Klinike 24. tjedna (21.04.2006.) nakon prijama u stanju teške psihomotorne retardacije, trajnog vegetativnog stanja sa spastičnom tetraparezom, te vjerojatnom amaurozom i oštećenjem sluha. Kod otpusta preporučeno je daljnje liječenje antituberkuloticima kroz još tri mjeseca tako da je ukupno trajanje liječenja antituberkuloticima iznosilo 9 mjeseci.

Tri mjeseca nakon ukidanja terapije djevojčica je ponovno kratkotrajno boravila u Klinici zbog akutne infekcije mokraćnih putova. Klinički je neurološki status nepromijenjen, a likvorski nalaz citološki i biokemijski

uredan te mikrobiološki (uključiv i kulturu na *M. Tuberculosis*) sterilan.

Rasprava i zaključci

Spiralni CT mozga omogućio je kod naše pacijentice praćenje razvoja pojedinih stadija tuberkuloznog meningoencefalitisa. Najranija promjena (trinaestog dana od početka bolesti) bila je razvoj hidrocefalusa, koji je zatim progredirao i postao hipertenzijski. Opstrukcija u normalnom tijeku likvora rezultira stvaranjem hidrocefalusa. Likvor ima povećan proteinski sadržaj i postaje viskozniiji te arahnoidalni vili gube sposobnost reapsorpcije tekućine uslijed čega dolazi do dilatacije komornog sustava. Transependimalnom migracijom likvora u susjednu bijelu tvar nastaju periventrikularne hipodenzne zone koje se jasno prikazuju na CT-u, a odgovaraju edemu [10].

U četvrtom tjednu bolesti formirale su se hipodenzne lezije na CT-u, koje su se intenzivno imbibirale kontrastom. Nalazile su se obostrano u nukleusu lentiformisu, glavi nukleusa kaudatusa i bifrontalno kortikalno. Odgovaraju ishemijskim infarktima u subakutnoj fazi. Osim toga vidjeli su se znaci vaskulitisa i cerebritisa desno temporoparijetalno. Specifični arteritis stvara djelomična i cjelovita suženja lumena krvnih žila što dovodi do poteškoća u arterijskoj cirkulaciji i posljedično do stvaranja ishemijskih promjena različitog stupnja u cerebralnom parenhimu kojeg irigiraju odgovarajuće krvne žile [11]. Periarterijski ishemijski areali nazivaju se »mjestima najmanjeg otpora« za izravnu propagaciju mikobakterija u mozak stvarajući inflamacijski tuberkulozni proces u parenhimu [12].

Inicijalna fokalna ishemija kasnije se može razviti u prave infarkte te čak i bez propagacije inflamacijskog procesa producira ozbiljne kliničke simptome kao što se zbivalo u našem slučaju [13]. Cjelovit hipoksično-granulomatozni proces progresivnog je tijeka i može izazvati različite komplikacije kao što je aresorptivni hidrocefalus, konglomerati tuberkuloma i cerebritis [14].

Nakon neurokirurškog zahvata u slučaju naše pacijentice i učinjene ventrikulo-peritonejske drenaže pratila se daljnja regresija hidrocefalusa koji je postao normotenzijski te zone encefalomalacije na mjestima ranijih ishemijskih infarkta i cerebritisa. Razvila se i ireverzibilna atrofija visokog stupnja. Na nizu učinjenih CT-a, uključujući posljednju seriju u 20. tjednu od početka bolesti, nismo uočili kalcifikate koji se tijekom vremena mogu formirati na mjestima specifične upale. Oblik i veličina mogu biti različiti – od punktiformnih do opsežnih nodularnih oblika [15].

Trijas radioloških znakova karakteriziranih cisternalnom meningealnom imbibicijom, hidrocefalusom te dubokim infarktima najčešće je prisutan kod meningealne tuberkuloze kao što je bilo kod naše pacijentice, ali je moguće i kod kokcidioidomikoze, histoplazmoze, cisternalne cis-

ticerkoze pa čak i u nekim formama neurosarkoidoze, kod purulentnog bakterijskog meningitisa te meningealne karcinomatoze [16].

Diferencijalna dijagnostika intrakranijskih tuberkuloma osim granulomatoznih lezija kod navedenih bolesti obuhvaća još i neke oblike malignih glioma, osobito s cističnim komponentama [16, 17].

Osim prikaza radiomorfoloških uzoraka koji karakteriziraju određene faze bolesti, CT-om smo evaluirali i rezultate neurokirurških zahvata i uklonili sumnju na određene komplikacije operacijskih zahvata kao što je intrakranijsko krvarenje. Pretraga je vrlo kratka (traje kraće od jedne minute) i nije neugodna za pacijenticu.

Kompjuterizirana tomografija mozga, iako nije specifična, pruža dragocjene informacije o intrakranijskim morfološkim promjenama kod tuberkuloznog meningoencefalitisa, što zajedno s kliničkim i laboratorijskim nalazima može minimizirati odgađanje početka adekvatnog liječenja. Ovakvo odgađanje u većini slučajeva može još uvijek biti letalno ili dovesti do ozbiljnih neuroloških komplikacija i sekvela.

Literatura

- [1] Kalousek M, Grčević N, Božinović D, Hlavka V, Lovrenčić M, Klamfar Z. Visualisation of the process of intracranial tuberculosis in children by computerized tomography. *Neurol Croat* 1995; 44(1–2):1–13.
- [2] Denison P. Cerebral tuberculoma. *Thorax* 2006; 61(10):922.
- [3] Shah I. Paradoxical Appearance of Intracranial Tuberculoma in a Child with Tuberculous Meningitis. *J Trop Ped* 2005;51(3):191–3.
- [4] Unal A, Sutlas PN. Clinical and radiological features of symptomatic central nervous system tuberculomas. *Eur J Neurol* 2005; 12(10):797–804.
- [5] Donald PR, Shoeman JF. Tuberculous meningitis. *N Engl J Med* 2004; 351:1719–20.
- [6] Morgado C, Ruivo N. Imaging meningo-encephalic tuberculosis. *Eur J Radiol* 2005; 55(2): 188–92.
- [7] Els T, Serr A, Klisch J, Oehm E, Lucking CH, Kassubeck J. Clinical Symptomatology, Diagnostics and Treatment in Patients with Tuberculous Meningoencephalitis. *Med Klin* 2002;97(10): 579–87.
- [8] Przybojevski S, Andronikou S, Wilmshurst J. Objective CT criteria to determine the presence of abnormal basal enhancement in children with suspected tuberculous meningitis. *Ped Rad* 2006; 36(7):687–96.
- [9] Macucci M. Clinical evaluation in the early diagnosis of tuberculous meningoencephalitis. *Rec Prog Med* 1997;88(12): 603–7.
- [10] Valvassori G. Tuberculosis. U: Mafee M.F., Valvassori G., Becker M. *Imaging of the head and neck*, 2005, Stuttgart, Second edition, Georg Thieme Verlag; 73–5.
- [11] Bruwer GE, Van der Westhuizen S, Lombard CJ, Shoeman JF. Can CT predict the level of CSF block in tuberculous hydrocephalus? *Childs Nerv Syst* 2004;20(3):183–7.
- [12] Rotta NT, Silva AR, Firpo-Freire C, Sebben G, Santos-Riesgo R, Ohrweiler L. Cerebrovascular disease as an initial finding in child-

- hood tuberculosis meningoencephalitis. *Rev Neurol* 2004;39(11): 1034–7.
- [13] Andronikou S, Smith B, Hatherhill M, Douis H, Wilmshurst J. Definitive neuroradiological diagnostic features of tuberculous meningitis in children. *Pediatr Radiol* 2004;34(11):876–85.
- [14] Dastur DK, Manghani DK, Udani PM. Pathology and pathogenic mechanisms in neurotuberculosis. *Radiol Clin Nort Am* 1995; 33:733–752.
- [15] Wasay M, Kheleani BA, Moolani MK. Brain CT and MR findings in 100 consecutive patients with intracranial tuberculoma. *J Neuroimaging* 2003; 13:240–7.
- [16] Michael K, Albisetti M, Pfyffer GE, Nadal D. Sporadic Tuberculous Meningoencephalitis. *Infection* 1999;6:370–1.
- [17] Da Rocha A, Maia ACM, Ferreira NPFD, Amaral LLF. Granulomatous Diseases of Central Nervous System. *Top Magn Reson Imaging* 2005;16: 155–87.