

Magnetska rezonancija u dijagnostici poremećaja čeljusnih zglobova

Robert Čelić¹
Besima Hadžihasanović²
Silvija Čelić³

¹Zavod za mobilnu protetiku
Stomatološkog fakulteta
Sveučilišta u Zagrebu
²Institut za radiologiju
Medicinskog fakulteta
Sveučilišta u Sarajevu
³Dom zdravlja "Peščenica"
Zubna ambulanta, Zagreb

Sažetak

Svrha ovoga rada bila je prikazati tehniku oslikavanja magnetskom rezonancijom kao korisnom u dijagnosticiranju poremećene funkcije čeljusnih zglobova, na osnovi kliničkih primjera, budući da u našoj zemlji ta tehnika još nije postigla široku primjenu. Na MR slikama procjenjivala se je normalna funkcijska anatomija i oblici poremećene funkcije čeljusnih zglobova (pomak zglobne pločice s redukcijom i pomak zglobne pločice bez redukcije). Služili smo se standardnim kosim sagitalnim projekcijama s T1 sekvencama koje su dobivene na Magnetom Impact (Siemens) aparatu od 1,0 T opremljenim površinskom zavojnicom promjera 10 centimetara. MR slike dobivene su u položajima zatvorenih i otvorenih usta u kosoj sagitalnoj ravnini okomitoj na dužinsku os zglobne glavice.

Oslikavanje magnetskom rezonancijom neinvazivna je tehnika koja se služi magnetskim poljem i radiofrekventnim pulsovima umjesto ionizirajućim zračenjem za stvaranje slika. Od svih poznatih radioloških tehnika magnetska se je rezonancija pokazala najboljom tehnikom izbora za prikazivanje mekih i tvrdih tkiva čeljusnih zglobova. Općenito, oslikavanje magnetskom rezonancijom primjenjuje se u slučaju nesigurne dijagnoze i neuspješnog liječenja poremećaja čeljusnih zglobova. Osim u dijagnostici može se upotrebljavati u vrjednovanju raznih oblika liječenja poremećaja čeljusnih zglobova (gdje se točno vide stanja prije i poslije liječenja) te za bolje razumijevanje patofiziologije i biomehanike čeljusnih zglobova, što je potkrijepljeno u brojnim znanstvenim i stručnim studijama.

Ključne riječi: magnetska rezonancija (MR), dijagnoza, temporo-mandibularni poremećaji.

Acta Stomat Croat
2001; 389-396

PRIKAZ SLUČAJA
Primljeno: 5. ožujka 2001.

Adresa za dopisivanje:

Robert Čelić
Zavod za mobilnu protetiku
Stomatološki fakultet
Gundulićeva 5, 10000 Zagreb
E-mail: robert.celic@zg.tel.hr

Uvod

Anamneza i temeljito kliničko ispitivanje još su uvijek najvažnija metoda u ispitivanju čeljusnih zglobova. Osim toga, velik broj radioloških tehnika oslikavanja (transkranijalna i panoramska radiografija, konvencionalna tomografija, računalizirana tomografija, artrografija, artroskopija, ultrazvuk itd.) upotrebljava se za vizualizaciju čeljusnih zglobova (mekih i tvrdih tkiva) i okolnih struktura. No najboljom se tehnikom za prikazivanje mekih i tvrdih tkiva čeljusnoga zgloba pokazalo oslikavanje magnetskom rezonancijom (1).

Bell (2) je predstavio dijagnostičku klasifikaciju koja logički kategorizira temporomandibularne poremećaje i Američka ju je akademija za orofacijalnu bol (3) prihvatila. Ta je dijagnostička klasifikacija integrirana unutar postojeće medicinske dijagnostičke klasifikacije kako bi se postigla što točnija diferencijalna dijagnoza.

Poremećaji čeljusnih zglobova javljaju se s karakterističnim kliničkim znakovima i simptomima (škljocanje, škripanje i bol) kao posljedica raznih etioloških čimbenika te su uvod u multidisciplinarni pristup u liječenju takvih poremećaja. U skladu sa spomenutom dijagnostičkom klasifikacijom poremećaji čeljusnih zglobova se dijele:

1. Poremećenost zglobna glavica - zglobna pločica kompleksa
 - a. pomaci zglobne pločice
 - b. pomak zglobne pločice s redukcijom
 - c. pomak zglobne pločice bez redukcije
2. Strukturna inkompatibilnost zglobnih površina
 - a. devijacija u obliku (zglobna pločica, zglobna glavica, zglobna jamica)
 - b. adhezija (između zglobne pločice i zglobne glavice, zglobne pločice i zglobne kvržice)
 - c. subluksacija (hipermobilnost)
 - d. spontana dislokacija
3. Upalni poremećaji čeljusnoga zgloba
 - a. sinovitis / kapsulitis
 - b. retrodiscitis
 - c. artritis/artroza (osteoartritis, osteoartroza, poliartritis)
 - d. upalni poremećaji okolnih struktura (temporalni tendinitis, upala stilomandibularnog ligamenta) (4).

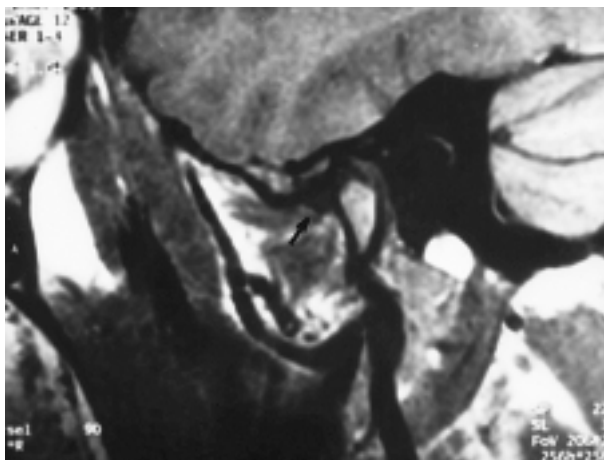
Zbog visoke pojavnosti najvažnija podskupina artikularnih poremećaja uključuje razne oblike poremećenosti zglobna glavica - zglobna pločica kompleksa, odnosno "unutarnje poremećenosti" čeljusnih zglobova koja se javlja u populacijama simptomatskih i asimptomatskih ispitanika (5-9).

Zato je svrha ovoga rada prikazati tehniku oslikavanja magnetskom rezonancijom kao korisnom u dijagnosticiranju poremećene funkcije čeljusnih zglobova, na osnovi kliničkih primjera, budući da u našoj zemlji ta tehnika još nije postigla široku primjenu.

Prikaz slučaja

U ovome radu prikazana su tri ispitanika. Jedan je imao normalnu funkciju čeljusnih zglobova, drugi je na osnovi kliničkoga nalaza bio klasificiran pod pomak zglobne pločice s redukcijom, a treći je ispitanik bio s pomakom zglobne pločice bez redukcije. Rabili smo standardne kose sagitalne projekcije s T1 sekvencama koje su dobivene na Magnetom Impact (Siemens) aparatu od 1,0 T opremljenim površinskom zavojnicom promjera 10 centimetara. MR slike dobivene su u položajima zatvorenih i otvorenih usta u kosoj sagitalnoj ravnini okomitoj na dužinsku os zglobne glavice.

Na Slici 1. prikazana je anatomija lijevoga čeljusnoga zgloba u položaju zatvorenih usta u asimp-



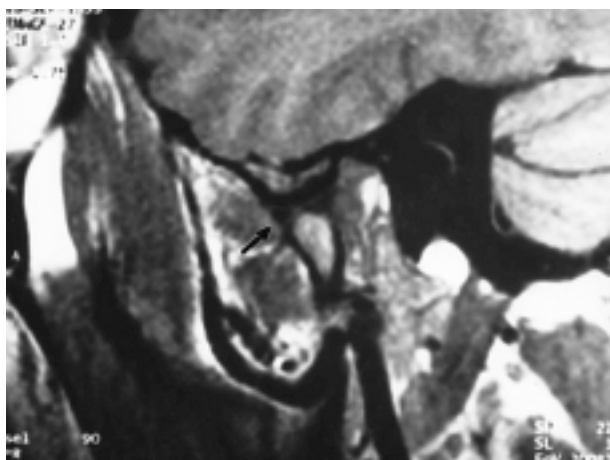
Slika 1. Anatomija lijevoga čeljusnoga zgloba u položaju zatvorenih usta u asimptomatskog ispitanika

Figure 1. Anatomy of the left temporomandibular joint in the closed mouth position of the asymptomatic subject

tomatskog ispitanika. Vide se anatomske strukture (zglobna glavica, zglobna pločica, zglobna kvržica, gornji i donji zglobni prostor) normalnog oblika i položaja.

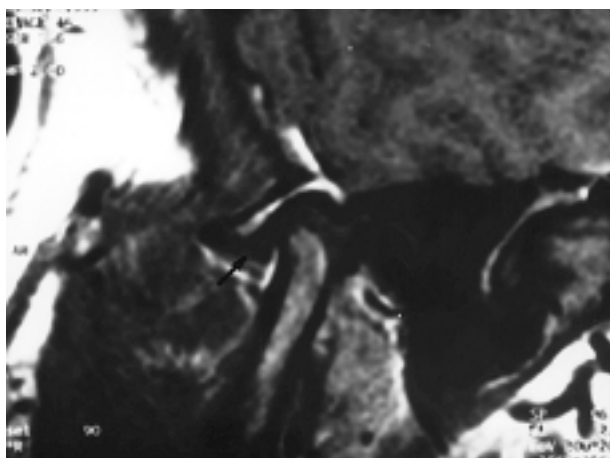Slika 2. prikazuje asimptomatskog ispitanika u položaju otvorenih usta. Zglobna glavica nalazi se ispod vrha zglobne kvržice s umetnutom zglobnom pločicom (ima normalan oblik leptir mašne).

Na Slici 3. prikazan je desni čeljusni zglob u položaju zatvorenih usta u simptomatskog ispitanika



Slika 2. Anatomija čeljusnoga zgloba u položaju otvorenih usta u asimptomatskog ispitanika

Figure 2. Anatomy of the temporomandibular joint in the open mouth position of the asymptomatic subject



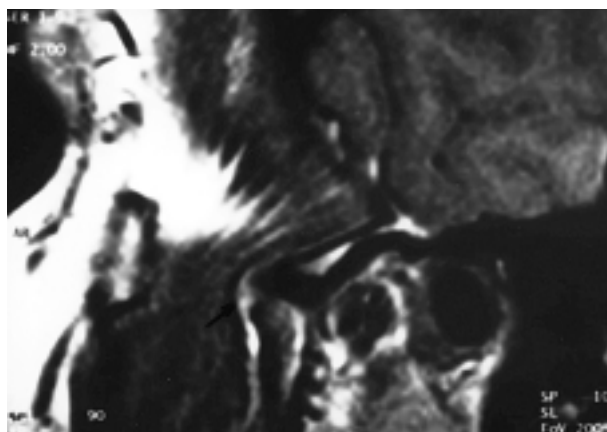Slika 3. Desni čeljusni zglob u položaju zatvorenih usta u simptomatskog pacijenta (pomak zglobne pločice s redukcijom)

Figure 3. The right temporomandibular joint in the closed mouth position of the symptomatic patient (disc displacement with reduction)

(škljocanje za vrijeme zatvaranja i otvaranja usta, te povremeno bol u čeljusnome zglobu). Opaža se anteriorni pomak i promjena oblika zglobne pločice.

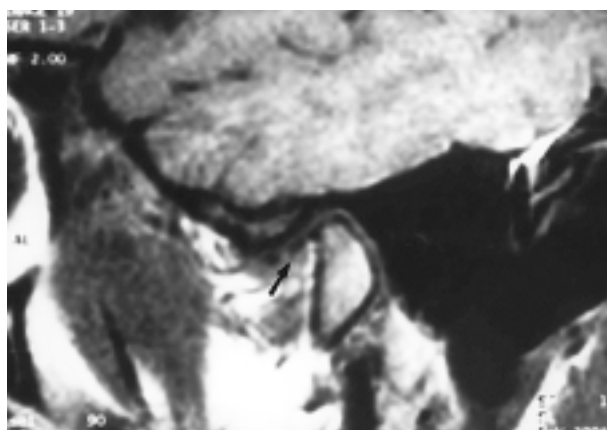Slika 4. prikaz je desnoga čeljusnoga zgloba u položaju otvorenih usta u istog ispitanika. Zglobna je pločica pomaknuta u anteriornom smjeru što je u ovome slučaju oblik poremećene funkcije čeljusnih zglobova (pomak zglobne pločice s redukcijom).

Slika 5. prikazuje desni čeljusni zglob simptomatskog ispitanika (bol i škljocanje u desnoj strani



Slika 4. Desni čeljusni zglob u položaju otvorenih usta u simptomatskog pacijenta (pomak zglobne pločice s redukcijom)

Figure 4. The right temporomandibular joint in the open mouth position of the symptomatic patient (disc displacement with reduction)

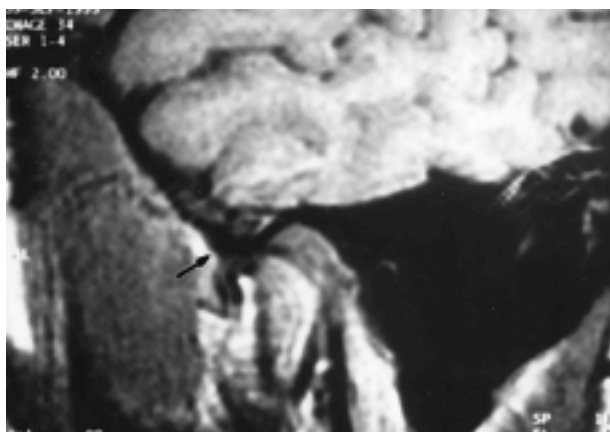


Slika 5. Desni čeljusni zglob u položaju zatvorenih usta u simptomatskog pacijenta (pomak zglobne pločice bez redukcije)

Figure 5. The right temporomandibular joint in the closed mouth position of the symptomatic patient (disc displacement without reduction)

zgloba te ograničeno otvaranje usta) u položaju zatvorenih usta. Opaža se anteriorni pomak zglobne pločice, široka separacija između stražnje i prednje veze zglobne pločice, promjena normalne morfologije zglobne pločice i sužavanje zglobnih prostora.

Na Slici 6 prikazan je čeljusni zglob istog simptomatskog ispitanika u položaju otvorenih usta. Zglobna je glavica iza zglobne kvržice, s time da je zglobna pločica ispred zglobne glavice. Ovaj nalaz se klinički manifestira poremećenom kinetikom zglobna glavica - zglobna pločica kompleksa te ograničenim otvaranjem usta (pomak zglobne pločice bez redukcije ili "closed lock").



Slika 6. Čeljusni zglob u položaju otvorenih usta u simptomatskog pacijenta (pomak zglobne pločice bez redukcije)

Figure 6. The temporomandibular joint in the open mouth position of the symptomatic patient (disc displacement without reduction)

Rasprava

Magnetska rezonancija je tehnika oslikavanja bez premca u prikazivanju anatomije i funkcije čeljusnih zglobova u kosim sagitalnim i kosim koronalnim projekcijama u sklopu standardnih protokola za oslikavanje čeljusnih zglobova (10).

Drace i Enzmann (11), Murakami i suradnici (12) pokušali su izmjeriti normalan položaj i konfiguraciju zglobne pločice. Utvrdili su da normalan položaj (12 sati) predstavlja odnos stražnje veze zglobne pločice i stražnjega pričvrstka prema vrhu zglobne glavice.

Međutim Orsini i suradnici (13) su ispitujući magnetskom rezonancijom 137 pacijenata s temporomandibularnim poremećajem i 23 asimptomatska ispitanika vrjednovali različite dijagnostičke kriterije za odnos stražnji pričvrstak - zglobna pločica - zglobna glavica u položajima zatvorenih (10 sati, 11 sati, 12 sati i intermedijarna zona) i otvorenih (intermedijarna zona) usta. Rezultati njihove studije pokazuju da je kriterij intermedijarne zone najtočniji u određivanju normalnoga položaja zglobne pločice u odnosu na vrh zglobne glavice za asimptomatske ispitanike i za ispitanike s dijagnozom pomaka zglobne pločice bilo u položaju zatvorenih i/ili otvorenih usta.

Pomak diskusa najčešća je artropatija čeljusnoga zgloba okarakterizirana s nekoliko stadija kliničke disfunkcije koja uključuje nepravilan odnos ili pogrešan postav zglobne glavice i zglobne pločice prema zglobnoj kvržici. Funkcijske studije dijele pomak zglobne pločice u dvije kategorije: *pomak zglobne pločice s redukcijom* i *pomak zglobne pločice bez redukcije*.

Pomak zglobne pločice s redukcijom znači da je zglobna pločica pomaknuta najčešće prema naprijed u odnosu na zglobnu glavicu u položaju zatvorenih usta, ali ponovno poprima normalan položaj i oblik u jednoj od točaka zglobne kretnje. Ovim stanjem nisu ograničene kretnje donje čeljusti, ali se javljaju klinički znakovi škljocanja (recipročno i nerekipročno) u fazi otvaranja i zatvaranja usta, a bol ako je ima, nastaje za čeljusnih kretnji (4, 5, 14, 15).

Pomak zglobne pločice bez redukcije ("closed lock") je stanje kada zbog gubitka elastičnosti gornjega sloja stražnjega pričvrstka zglobna pločica (nalazi se ispred zglobne glavice) dopušta samo rotaciju zgloba (ograničeno otvaranje usta 25 - 30 mm), ali ne i kretnju translacije. Bol se, ako postoji, obično javlja pri pokušajima otvaranja usta preko zglobnog ograničenja (4, 16).

Premda su opisani posteriorni (17, 18) i postranični (medijalni i lateralni) (19-21) pomaci zglobne pločice, ipak su najčešći pomaci u anteriornom, anterolateralnom (rotacijskom) i anteromedijalnom smjeru (4-6, 21, 22).

Zbog lutanja u interpretaciji MR slika čeljusnih zglobova i visoke pojavnosti pomaka zglobne pločice i u asimptomatskih ispitanika nastala je potreba da se što točnije kvantitativno mjeri položaj i kon-

figuracija zglobne pločice i određuje dijagnostička klasifikacija. Novije studije (23, 24) pokazuju da se kalibracijom više ispitivača koji interpretiraju MR slike smanjuju razlike i povećava podudarnost interpretacije između pojedinih ispitivača.

Osim statičkih slika (stanje čeljusnoga zgloba u položaju zatvorenih, djelomice otvorenih i otvorenih usta), razvojem tehnologije pojavila se je mogućnost dinamičkog trodimenzionalnog prikaza zglobne kinetike, što omogućuje da se bolje razumiju funkcijski i disfunkcijski odnosi te morfološki i dismorfološki oblici i strukture čeljusnoga zgloba (25-27).

Oslikavanje magnetskom rezonancijom pouzdano je za prikazivanje kongenitalnih (aplazija, hipoplazija, hiperplazija i displazija) i stečenih (tumori i frakture) poremećaja, vezivnih i koštanih ankiloz, luksacija čeljusnih zglobova, degenerativnih zglobnih stanja (osteoartroza, osteofiti, erozije kortikalne kosti s izravnjavanjem, avaskularna nekroza) i upalnih stanja čeljusnih zglobova (sinovitis, kapsulitis, osteoartritis, reumatoidni artritis, juvenilni reumatoidni artritis, ankilozirajući spondilitis, psorijatični artritis) (5, 28, 29).

Posebice se oslikavanje magnetskom rezonancijom smatra boljim izborom, u usporedbi s drugim tehnikama oslikavanja, u procjenjivanju upalnih reakcija poput zglobne efuzije i edema koštane srži. Zglobna efuzija je pojam kojim se služe radiolozi da bi njime odredili pojačani signal opažen unutar čeljusnoga zgloba, najjasnije prikazan T2 sekvencama (za razliku od promjena na kosti koji se uglavnom najtočnije prikazuju T1 sekvencama), a najčešće korelira s boli u čeljusnome zglobu i pomakom zglobne pločice (5, 28, 30-32).

Takahashi, Nagai, Seki i Fukuda (33) ispitivali su odnos između postojanja zglobne efuzije, zglobne boli i razine proteina u zglobnoj tekućini u pacijenata s unutarnjom poremećenošću i osteoartritisom čeljusnoga zgloba. Zaključuju da bolni čeljusni zglobovi pokazuju veću vjerojatnost zglobne efuzije na MR slikama i višu koncentraciju proteina u zglobnoj tekućini u usporedbi s zglobovima bez boli. Rezultati također pokazuju da zglobna efuzija može biti povezana s upalnim promjenama u pacijenata s unutarnjom poremećenošću i osteoartritisom.

Osim dijagnostičke vrijednosti ove tehnike oslikavanja njezina primjenjivost se preporučuje i za

razne oblike liječenja pacijenata s poremećajima čeljusnih zglobova. Mnoge studije daju najtočnije informacije s obzirom na djelotvornost liječenja, a svrstane su u jednu od dviju kategorija: one koje prikazuju *osnovno konzervativno reverzibilno* liječenje i one koje prikazuju *nekonzervativno ireverzibilno* liječenje. Rezultati konzervativnog liječenja (medikamenti, fizikalna terapija, biofeedback, relaksacija, selektivno okluzijsko ubrušavanje, udlage, transkutana električna živčana stimulacija) javljaju se u rasponu od 70% do 95% (34-39), a nekonzervativnog liječenja (selektivno okluzijsko ubrušavanje, kondilektomija, diskektomija, artroskopija, ortodonska kirurgija, implantati) u rasponu od 70% do 93% (40-43).

Kurita i suradnici (44) vrjednovali su klinički i oslikavanjem magnetskom rezonancijom uspješnost liječenja 74 pacijenta s pomakom zglobne pločice s redukcijom nakon primjene udlage za repozicioniranje. S obzirom na kliničku procjenu, 75,6% zglobova bilo je uspješno liječeno. Kad se taj rezultat usporedio s rezultatom procjene oslikavanja magnetskom rezonancijom, klinička procjena pokazala je točnost od 91,5%, premda je incidencija lažno negativnih nalaza bila visoka (40%).

Gaggl i suradnici (45) ustanovili su znatnu povezanost kliničkih i magnetskom rezonancijom dobivenih nalaza (preoperativno i postoperativno) čeljusnih zglobova za pacijente koji su bili liječeni ortodontsko-kirurški.

Uporaba magnetske rezonancije kao tehnike oslikavanja prikazana je i u studijama koje se bave anatomijom (46-48) i biomehanikom (49-51) čeljusnih zglobova kako bi se razjasnili patofiziološki mehanizmi koji dovode do pojave temporomandibularnih poremećaja. MR oslikavanje (primjena intravenoznoga kontrasta gadopentetat dimeglumina (5, 52)) s trodimenzionalnim prikazom područja čeljusnih zglobova pouzdan je preduvjet za buduća longitudinalna klinička istraživanja, što s poboljšanjima u tehnologiji tu tehniku čini vodećom u oslikavanju čeljusnih zglobova.

Zaključak

Oslikavanjem čeljusnih zglobova magnetskom rezonancijom dobivaju se visokokvalitetne trodimenzionalne tomografske slike visoke kakvoće na

kojima je postignuta vizualizacija mekih i tvrdih tkiva s izvrsnom prostornom i kontrastnom rezolucijom. Prednosti toj radiološkoj tehnici daju njezina neinvazivnost, bezbolnost, minimalna rizičnost, pacijent nije izložen ionizirajućem zračenju, a najveći nedostatak joj je visoka cijena.

Većina pacijenata s poremećajima čeljusnih zglobova ne bi se trebala podvrgnuti oslikavanju magnetskom rezonancijom (ili bilo kojoj drugoj tehnici oslikavanja) ako se kliničkim ispitivanjem postavi točna dijagnoza, a zatim i provede uspješno liječenje. Ako liječenje nije uspješno, u novome kliničkom ispitivanju treba donijeti odluku za detaljnijim oslikavanjem čeljusnih zglobova. U tom slučaju oslikavanje magnetskom rezonancijom je tehnika izbora, pri čemu će interpretirana MR slika biti dodatak kliničkom ispitivanju u donošenju odluke o daljnjem liječenju.

Iako nisu poznati svi štetni učinci magnetske rezonancije na tijelo, ipak bi neke kontraindikacije svakako trebalo imati na umu kada se rabi vrlo intezivno magnetsko polje: "pacemakeri" ili drugi ugrađeni elektronički aparati zbog smetnji u funkcioniranju tih aparata u magnetskom polju, metalna tijela u organizmu (metci, krhotine, kopče nakon operacije na krvnim žilama mozga, umjetni srčani zalisci, spirale u rodnici), trudnoća (iako nisu poznati štetni učinci magnetske rezonancije na fetus).

Djeca i uznemireni pacijenti trebali bi se sedirati prije ispitivanja. Klaustrofobija je rijetko ozbiljan problem ako se pravilno vodi bolesnika. I naposljetku, pacijent mora ukloniti svaki metalni predmet, satove, kreditne kartice, naočale, metalne zubne proteze, prije postupka koji traje samo nekoliko minuta.

Literatura

- De MOT B, CASSELMAN J, WIDELEC J. Imaging of the temporomandibular joint. *Rev Belge Med Dent* 1997; 52(1): 283-303.
- BELL WE. Temporomandibular disorder. Chicago: Year Book, Medical Publisher 1990: 158.
- GRIFFITHS RH. Report of the President's conference on examination, diagnosis, and management of temporomandibular disorders. *JADA* 1983; 106: 75-7.
- OKESON JP. Management of Temporomandibular Disorders and Occlusion. St. Louis: Mosby - Year Book, Inc. 1998. 310-51.
- LARHEIM TA. Current trends in temporomandibular joint imaging. *Oral Surg Oral Med Oral Pathol Oral Radiol Endod* 1995; 80: 555-76.
- KATZBERG RW, WESTESSON PL, TALLENTS RH, et al. Temporomandibular joint: MR assessment of rotational and sideways disk displacements. *Radiology* 1988; 169: 741-8.
- SOLBERG WK, WOO MK, HOUSTON JB. Prevalence of mandibular dysfunction in young adults. *J Am Dent Assoc* 1979; 98: 25-34.
- KIRCOS LT, ORTENDAHL DA, MARK AS, ARAKAWA M. Magnetic resonance imaging of the TMJ disc in asymptomatic volunteers. *J Oral Maxillofac Surg* 1987; 45: 852-4.
- LUNDH H, WESTESSON PL. Clinical signs of temporomandibular internal derangement in adults. An epidemiological study. *Oral Surg Oral Med Oral Pathol* 1991; 72: 637-41.
- MUSGRAVE MT, WESTESSON PL, TALLENTS RH, MANZIONE JV, KATZBERG RW. Magnetic resonance imaging of temporomandibular joint by oblique scanning planes. *Oral Surg Oral Med Oral Pathol* 1991; 71: 525-8.
- DRACE JE, ENZMANN DR. Defining the normal temporomandibular joint: closed-, partially open-, and open-mouth MR imaging of asymptomatic subjects. *Radiology* 1990; 177: 67-71.
- MURAKAMI S, TAKAHASHI A, NISHIYAMA H, FUJISHITA M, FUCHIHATA H. Magnetic resonance evaluation of the temporomandibular joint disc position and configuration. *Dentomaxillofac Radiol* 1993; 22: 205-7.
- ORSINI MG, KUBOKI T, TERADA S, MATSUKA Y, YAMASHITA A, CLARK GT. Diagnostic value of 4 criteria to interpret temporomandibular joint normal disk position on magnetic resonance images. *Oral Surg Oral Med Oral Pathol Oral Radiol Endod* 1998; 86(4): 489-97.
- RAUSTIA AM. Diagnosis and treatment of temporomandibular joint dysfunction. *Proc Finn Soc* 1986; 82 (Suppl IX-X): 9-41.
- ISBERG-HOLM AM, WESTESSON PL. Movement of disc and condyle in temporomandibular joints with and without clicking. A high-speed cinematographic and dissection study on autopsy specimens. *Acta Odontol Scand* 1982; 40: 165-77.
- McCARTY W Jr. Diagnosis and treatment of internal derangement of the articular disc and mandibular condyle. U: Solberg WK, Clark GT, ur. Temporomandibular joint problems: Chicago: Quintessence Publishing Co 1980: 145-68.
- BLANKESTIJN J, BOERING G. Posterior dislocation of the temporomandibular disc. *Int J Oral Surg* 1985; 14: 437-43.
- WESTESSON PL, LARHEIM TA, TANAKA H. Posterior disc displacement in the temporomandibular joint. *J Oral Maxillofac Surg* 1998; 56(11): 1266-73.

19. KURITA K, WESTESSON PL, TASAKI M. Diagnosis of medial temporomandibular joint disk displacement with dual space anteroposterior arthrotomography: correlation with cryosectional morphology. *J Oral Maxillofac Surg* 1992; 50: 618-20.
20. LIEDBERG J, WESTESSON PL. Sideways position of the temporomandibular joint disk: coronal cryosectioning of fresh autopsy specimens. *Oral Surg Oral Med Oral Pathol* 1988; 66: 644-9.
21. FOUCART JM, CARPENTIER P, PAJONI D, MARGUELLES-BONNET R, PHARABOZ C. MR of 732 TMJs: anterior, rotational, partial and sideways disc displacements. *Eur J Radiol* 1998; 28(1): 86-94.
22. JUNIPER RP. The shape of the condyle and position of the meniscus in temporomandibular joint dysfunction. *Br J Oral Maxillofac Surg* 1994; 32: 71-6.
23. ORSINI MG, TERADA S, KUBOKI T, MATSUKA Y, YAMASHITA A. The influence of observer calibration in temporomandibular joint magnetic resonance imaging diagnosis. *Oral Surg Oral Med Oral Pathol Oral Radiol Endod* 1997; 84: 82-7.
24. NEBBE B, BROOKS SL, HATCHER D, HOLLENDER LG, PRASAD NGN, MAJOR PW. Interobserver reliability in quantitative MRI assessment of temporomandibular joint disk status. *Oral Med Oral Pathol Oral Radiol Endod* 1998; 86: 746-50.
25. KORDAS B. The temporomandibular joint in video motion - noninvasive image techniques to present the functional anatomy. *Anat Anz* 1999; 181(1): 33-6.
26. QUEMAR JC, AKOKA S, ROMDANE H, DE CERTAINES JD. Evaluation of a fast pseudo-cinematic method for magnetic resonance imaging of the temporomandibular joint. *Dentomaxillofac Radiol* 1993; 22: 61-8.
27. YAMADA I, MURATA Y, SHIBUYA H, SUZUKI S. Internal derangements of the temporomandibular joint: comparison of assessment with three-dimensional gradient-echo and spin-echo MRI. *Neuroradiology* 1997; 39(9): 661-7.
28. BROOKS SL, BRAND JW, GIBBS SJ, HOLLENDER L, LURIE AG, OMNELL KA, WESTESSON PL, WHITE SC. Imaging of the temporomandibular joint. *Oral Med Oral Pathol Oral Radiol Endod* 1997; 83: 609-18.
29. The American Academy of Orofacial Pain: McNeill C. Temporomandibular disorders: Guidelines for Classification, Assessment, and Management. Chicago: Quintessence Publishing Co 1993. 66-7.
30. WESTESSON PL, BROOKS SL. Temporomandibular joint: relationship between MR evidence of effusion and the presence of pain and disk displacement. *AJR Am J Roentgenol* 1992; 159: 559-63.
31. ADAME CG, MONJE F, OFFNOZ M, MARTIN-GRANIZO R. Effusion in magnetic resonance imaging of the temporomandibular joint: a study of 123 joints. *J Oral Maxillofac Surg* 1998; 56(3): 314-8.
32. SCHELLHAS KP, WILKES CH. Temporomandibular joint inflammation: comparison of MR fast scanning with T1- and T2-weighted imaging techniques *AJNR Am J Neuroradiol* 1989; 10: 589-94.
33. TAKAHASHI T, NAGAI H, SEKI H, FUKUDA M. Relationship between joint effusion, joint pain, and protein levels in joint lavage fluid of patients with internal derangement and osteoarthritis of temporomandibular joint. *J Oral Maxillofac Surg* 1999; 57(10): 1187-93.
34. CARRARO JJ, CAFFESSE RG. Effect of occlusal splints on TMJ symptomatology. *J Prosthet Dent* 1978; 40(5): 563-6.
35. GREENE CS, MARKOVIC MA. Response to nonsurgical treatment of patients with positive radiographic findings in the temporomandibular joint. *J Oral Surg* 1976; 34(8): 692-7.
36. COHEN SR. Follow-up evaluation of 105 patients with myofascial pain-dysfunction syndrome. *J Am Dent Assoc* 1978; 97(5): 825-8.
37. WESSBERG GA, CAROLL WL, DINHAM R, WOLFORD LM. Transcutaneous electrical stimulation as an adjunct in the management of myofascial pain-dysfunction syndrome. *J Prosthet Dent* 1981; 45(3): 307-14.
38. OKESON JP, HAYES DK. Long-term results of treatment for temporomandibular disorders: an evaluation by patients. *J Am Dent Assoc* 1986; 112(4): 472-8.
39. NELL H. Myofascial pain-dysfunction syndrome. *J Prosthet Dent* 1978; 40(4): 438-41.
40. CHERRY CQ, FREW A. High condylectomy for treatment of arthritis of the temporomandibular joint. *J Oral Surg* 1977; 3(3): 285-8.
41. HOLMLUND A, GYNTHNER G, AXELSSON S. Efficacy of arthroscopic lysis and lavage in patients with chronic locking of the temporomandibular joint. *Int J Oral Maxillofac Surg* 1994; 23(5): 262-5.
42. MOSES JJ, POKER ID. TMJ arthroscopic surgery: an analysis of 237 patients. *J Oral Maxillofac Surg* 1989; 47(8): 790-4.
43. MURAKAMI K, MORIYA Y, GOTO K, SEGAMI N. Four-year follow-up study of temporomandibular joint arthroscopic surgery for advanced stage internal derangements. *J Oral Maxillofac Surg* 1996; 54(3): 285-90.
44. KURITA H, KURASHINA K, BABA H, OHTSUKA A, KOTANI A, KOPP S. Evaluation of disk capture with a splint repositioning appliance. Clinical and critical assessment with MR imaging. *Oral Surg Oral Med Oral Pathol Oral Radiol Endod* 1998; 85: 377-80.
45. GAGGL A, SCHULTES G, SANTLER G, KARCHER H, SIMBRUNNER J. Clinical and magnetic resonance findings in the temporomandibular joints of patients before and after orthognathic surgery. *Br J Oral Maxillofac Surg* 1999; 37(1): 41-5.
46. DeLBALSO AM. Anatomy of the mandible, temporomandibular joint, and dentition. *Neuroimaging Clin N Am* 1998; 8(1): 157-69.

47. HOLLENDER L, BARCLAY P, MARAVILLA K, TERRY V. The depiction of the bilaminar zone of the temporomandibular joint by magnetic resonance imaging. *Dentomaxillofac Radiol* 1998; 27(1): 45-7.
48. SCHMOLKE C, HUGGER A. The human temporomandibular joint region in different positions of the mandible. *Anat Anz* 1999; 181(1): 61-4.
49. ISBERG A, WESTESSON PL. Steepness of articular eminence and movement of the condyle and disc asymptomatic temporomandibular joints. *Oral Surg Oral Med Oral Pathol Oral Radiol Endod* 1998; 86(2): 152-7.
50. WILLIAMSON PC, MAJOR PW, NEBBE B, GLOVER KE, PRASAD NG. Horizontal condylar angulation and condyle position associated with adolescent TMJ disk status. *Cranio* 1999; 17(2): 101-8.
51. BONILLA-ARAGON H, TALLENTS RH, KATZBERG RW, KYRKANIDES S, MOSS ME. Condyle position as a predictor of temporomandibular joint internal derangement. *J Prosthet Dent* 1999; 82(2): 205-8.
52. TAKEBAYASHI S, TAKAMA T, OKADA S, MASUDA G, MATSUBARA S. MRI of the TMJ disc with intravenous administration of gadopentetate dimeglumine. *J Comput Assist Tomogr* 1997; 21(2): 209-15.