

Uporaba poliglikolno-polilaktičnoga sintetskog ko-polimera u parodontnim intrakoštanim defektima

Marija Ivić-Kardum¹
Dubravka Škunca-Ograjšek²
Davor Katanec³
Mato Sušić³

¹Zavod za parodontologiju
Stomatološkog fakulteta
Sveučilišta u Zagrebu
²Stomatološka poliklinika
Zagreb
³Zavod za oralnu kirurgiju
Stomatološkog fakulteta
Sveučilišta u Zagrebu

Sažetak

U ovome radu prikazana je klinička primjena poliglikolno-polilaktičnoga ko-polimera Fisiografta u dva klinička slučaja. U prvom slučaju dijagnosticiran je parodontni apsces i oštećenje interradikularne alveolne kosti zuba 46. Oštećenje kosti interradikularno bilo je vidljivo pošto je otvoren mukoperiostalni režanj. Korijen je ostrugan i upalno tkivo oprezno uklonjeno, a defekt je ispunjen usatkom Fisiografta (Ghimas S.p.A - Italy) u obliku gela i praha ovlažen krvlju te prekriven koronarno pomaknutim režnjem.

Postoperativno je preporučeno ispirati usta 0,2% otopinom klorheksidin diglukonata. Rezultati tretmana praćeni su klinički i radiografski 6 mjeseci nakon zahvata. Sondiranjem parodontnih džepova prije zahvata u prvom slučaju izmjerena je dubina od 8 mm, a gubitak razine parodontnog pričvrstka 10 mm na zubu 46. Klinička procjena 6 mjeseci nakon zahvata pokazala je da je dubina parodontnog džepa smanjena od 8 na 4 mm, a dobitak razine pričvrstka bio je od 10 na 5 mm, što iznosi 50 % od početnoga defekta. U drugom slučaju, nakon što je odignut mukoperiostalni režanj zuba 21, prikazan je opsežni intrakoštani defekt koji je zahvaćao više koštanih stijenki. Pošto smo ostrugali i ispolirali korijen, ispunili smo defekt usatkom Fisiografta u obliku gela i praha ovlažena krvlju. Zbog aktivnosti parodontnoga džepa, ordinirali smo pacijentu tablete Amoksicilina od 500 mg kroz 5 dana 3 puta na dan. Postoperativno je preporučeno ispirati usta otopinom 0,2 % klorheksidin diglukonata. Šest mjeseci nakon zahvata klinički je nalaz pokazao smanjenu dubinu parodontnog džepa i dobitak razine pričvrstka od 4 mm, tj. 44,5 % od početnoga kliničkog defekta. Radiografski nalaz pokazao je smanjenu radiolucenost alveolne kosti zuba 21, što potvrđuje stvaranje nove potporne alveolne kosti.

Može se reći da se je primjena Fisiografta pokazala uspješnom u obnavljanju alveolnog intrakoštanog defekta. Na radiografskoj snimci vidljiva je znatno manja radiolucenost, a dubina je parodontnog džepa šest mjeseci nakon zahvata smanjena oko 50%. Kako se primjena Fisiografta pokazala uspješnom u procesu cijeljenja alveolne kosti oštećene parodontitisom, preporučuje se taj usadak primijeniti na većem broju ispitanika te provesti i kontrolno ispitivanje.

Ključne riječi: intrakoštani defekt, poliglikolno-polilaktični sintetski usadak, korektivna parodontna kirurgija

Acta Stomatol Croat
2000; 207-212

PRIKAZ SLUČAJA
Primljeno: 13. lipnja 2000.

Adresa za dopisivanje:

Marija Ivić-Kardum
Zavod za parodontologiju
Stomatološki fakultet
Sveučilišta u Zagrebu
Gundulićeva 5, 10000 Zagreb

Uvod

Suvremene spoznaje o etiopatogenezi parodontnih bolesti koje razaraju potporno tkivo zuba upućuje na to da je u terapiji parodontitisa prijeko potrebno djelovati antiupalno. Tkivna destrukcija alveolne kosti, pored ostalog povezana s djelovanjem prostaglandina, metaloproteinaza i drugih čimbenika, stvara uvjete za napredovanje destruktivnog procesa (1). Zaustavi li se i blokira djelovanje svih upalnih i destruktivnih čimbenika parodontitisa, stvara se antiupalni učinak na parodontno tkivo.

Spoznaje o mogućnostima parodontne terapije postavljaju sve veće zahtjeve u parodontnoj terapiji. Prije su pokazatelji uspjeha parodontne terapije bili uklanjanje parodontnih džepova nekirurškim postupcima i resektivnim kirurškim metodama. No, pokazalo se je da ni resektivne ni nekirurške metode u terapiji parodontitisa ne rezultiraju potpunom regeneracijom parodontnih tkiva (2, 3). Te spoznaje potaknule su kliničare da ispituju uspjeh parodontne terapije metodama koje bi mogle utjecati na regeneraciju potpornoga tkiva zuba (3, 4).

Tijekom 1990-tih ispitivanja su bila usmjerena na načine i vrste materijala koji mogu utjecati na biološku regeneraciju parodontnih tkiva. Tada se je pokazalo da primjena osteokonduktivnih i osteoinduktivnih usadaka u indiciranim slučajevima može potaknuti regeneraciju alveolne kosti. Te činjenice potaknule su kliničare na procjenu uspjeha parodontne terapije uz primjenu različitih vrsta usadaka.

Materijali koji se rabe kao usadak klasificiraju se u: autogeni, alogeni i ksenogeni usadak. Posebnu skupinu čine sintetski materijali koji se upotrebljavaju pojedinačno ili u kombinaciji s drugim materijalima ili metodama. Usadak može biti osteokonduktivan te služi kao potpora za stvaranje nove kosti ili osteoinduktivan koji oslobađa čimbenike za diferencijaciju osteoblasta i na taj način omogućuje stvaranje nove kosti (5,6).

Foitzik i Staus prikazali su u svojem radu godine 1999. uporabu sintetskog resorbirajućeg čistog β -trikalcijfosfata kao usatka u parodontnom koštanom defektu. Procjena uspjeha terapije uporabom toga materijala pokazala se uspješnom u cijeljenju koštanih defekata u pravilno indiciranim slučajevima (6).

Smrznuto osušeni koštani usadak i porozni hidroksilapatit dva su često zajedno upotrebljena osteokonduktivna materijala (7). Postupak umetanja usatka uključuje mukoperiostalni režanj, struganje i poliranje površine korijena i umetanje usatka unutar intrakoštanog defekta. Osim ostalih materijala danas se sve više rabe sintetski materijali kao nadomjestak kosti bilo kao pojedinačni usadak ili u kombinaciji s drugim materijalima. Važan uvjet za uspjeh terapije u prvom je redu postaviti pravilnu indikaciju za terapiju (8). U procjeni indikacije za zahvat, zatim o uspjehu terapije i prognozi bolesti važnu ulogu imaju vrsta i obujam defekta. Tako je, primjerice, uspjeh terapije i prognoza povoljna u trozidih a nepovoljna u jednozidih koštanih defekata i opsežne destrukcije alveolne kosti. Isto je tako prognoza za uspjeh terapije povoljna kod interradikularnoga koštanog defekta stupnja I i II, a nepovoljna kod defekta stupnja III. Nadalje, uspjeh koštane regeneracije ovisi o fazi održavanja antiinflamatornog stanja parodontnoga tkiva (9).

Svrha ovog rada bila je prikazati mogućnosti primjene sintetskoga materijala Fisiografta kao usatka u regenerativnoj parodontnoj kirurgiji. Materijal je upotrebljen u dva različita klinička slučaja te su prikazani rezultati uspješnosti terapije. Fisiograft (Ghimas S.p.A - Italija) materijal za ispune kosti je sintetski kopolimer sastavljen od poliglikolne i polilaktične kiseline koji je biotolerantan i bio-kompatibilan. Propušta krv i osteocite poput držača prostora, potiče obnavljanje kosti te je radio-lucentan. Fisiograft se resorbira i razgrađuje Kreb-ovim ciklusom, tj. biokemijskim fiziološkim procesom (10).

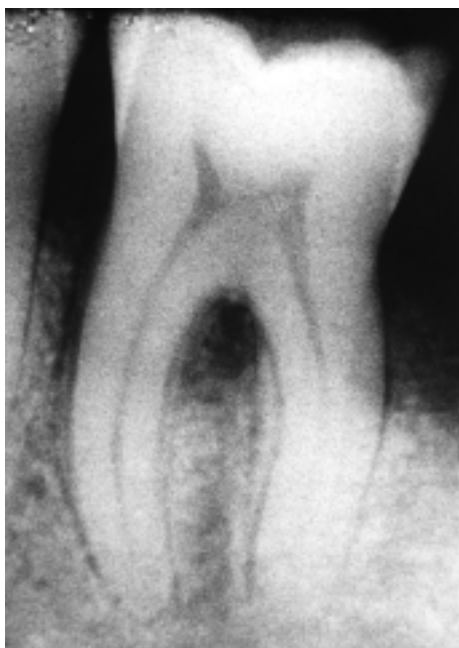Mogućnosti primjene jesu: nadomjestak za alveolnu kost u svim vrstama koštanih defekata, te u kombinaciji s resorbirajućim i neresorbirajućim membranama u implantologiji i parodontologiji.

Uporaba Fisiografta preporučuje se u rekonstrukciji alveolnoga grebena, za ispune cista i granuloma te u fiksaciji koštanih fraktura (11,12). Indikacije za uporabu u parodontologiji jesu koštani defekti, kao što su jednozidi, dvozidi ili cirkumferentni defekti. Opće kontraindikacije za uporabu su kao i kod drugih kirurških zahvata, a to su akutne ili kronične infekcije područja kirurškoga zahvata, terapija imunosupresorima, te imunodepresivni pacijenti.

Klinička iskustva u uporabi Fisiografta

Prikaz prvoga slučaja

Pacijentica u dobi od 64 godine javila se je na Zavod za parodontologiju Stomatološkog fakulteta u Zagrebu zbog upalnog procesa parodonta prvog i drugoga donjeg desnog molara. Kliničkim pregledom ustanovljeno je da u tome području postoji parodontni apsces na zubu 47 i 46 te i upalne promjene gingive gotovo svih zuba što je upućivalo na dijagnozu parodontitisa. Svrha tretmana bila je ukloniti upalne simptome te smanjiti dubinu parodontnih džepova. Zub 47 izvađen je zbog duboka intrakoštano defekta. Na zubu 46 postojao je dubok parodontni džep od 8 mm, gubitak parodontnoga pričvrstka 10 mm distalno i lingvalno te oštećenje furkacije stupnja II. Na radiografskoj snimci bila je vidljiva resorpcija alveolne kosti kao i radiolucencija interradikularne alveolne kosti (Slika 1).



Slika 1. Prikaz interradikularne alveolarne kosti prije tretmana

Figure 1. Radiograph of interradicular alveolar bone before surgical treatment

Provedena je inicijalna terapija I i II upalno promijenjenog parodonta svih zuba. Nakon inicijalne faze terapije klinički simptomi upale bili su vidljivo smanjeni, a oralna higijena zadovolja-

vajuća. Kako je intrakoštani defekt furkacije zuba 46 bio problem zbog mogućeg recidiva, izveli smo kirurški zahvat kako bi se postiglo što potpunije cijeljenje alveolne kosti.

Poliglukolno-polilaktični sintetski ko-polimer - Fisiograft (Ghimas, S.p.A 40033 Casalecchio-Italija)

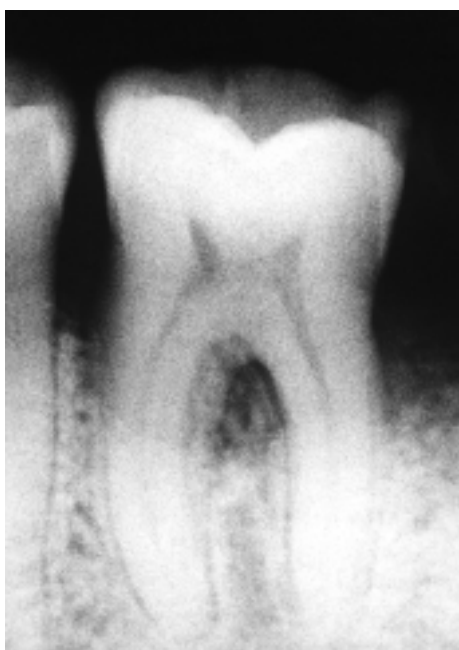Fisiograft se rabi u tri oblika; kao gel, prah ili spužva ovisno o veličini defekta, a može se upotrijebiti i kombinirano. Za jednozide koštane defekte preporučuje se uporaba spužve, za dvozide gel pomiješan sa spužvom, a za trozide gel pomiješan s prahom. Prije apliciranja Fisiografta potrebno je područje dobro pripremiti, ukloniti upalno granulacijsko tkivo, te ispuniti mjesto defekta pazeći da se ne prepuni. Da bi se pospješilo stvaranje nove kosti te za lakšu aplikaciju, može se materijal pomiješati s ostacima autologne kosti i krvi. Područje treba dobro prekriti reznjem gingive. Potreban je oprez da se koštani defekt ne prepuni. Proizvod je za jednokratnu uporabu, steriliziran je s pomoću Gamma zraka (25 kGy) i ne treba se ponovno sterilizirati. Zapakirani proizvod može se čuvati na temperaturi od 5-30°C, i ako je pakovanje cijelo i ispravno čuvano, rok trajanja mu je 5 godina.

Kirurški postupak

Pacijent je pripremljen za zahvat tako da je provedena inicijalna faza terapije I i II, a stanje oralne higijene bilo je uredno. Nakon provedne anestezije nervus mandibularis 2% Xylocain adrenalina anestetikom (ESPE, Seefeld, Njemačka), bukalno i lingvalno odignut je mukoperiostalni režanj u području donjega desnog molara i susjednoga premolara. Nakon struganja i poliranja korijena zuba pošto je pažljivo uklonjeno upalno granulacijsko tkivo, umetnut je usadak Fisiograft u područje interradikularnog i distalnog koštanog defekta. Usadak je, u obliku gela i praha, bio ovlažen krvlju operiranoga područja te lagano utisnut u defekt. Režanj je pomaknut i sašiven 2 mm koronarno.

Preporučeno je ispirati usta s 0,2 % otopinom klorheksidin diglukonata. Kontrola plaka provedena je 2 puta na mjesec tijekom prva 3 mjeseca nakon operacije, a zatim 1 put na mjesec.

Šest mjeseci nakon zahvata napravljena je kontrola kliničkog i radiografskog nalaza. Sondiranjem parodontnog džepa 6 mjeseci nakon zahvata je na mjestu gdje je umetnut usadak vidljiva smanjena dubina džepa od 8 na 4 mm. Dobitak razine parodontnoga pričvrstka bio je 5 mm, a interradikularno sondiranje pokazalo je smanjenje klase II u klasu I. Radiografski je nalaz 6 mjeseci nakon zahvata pokazao da je alveolna kost aproksimalno i interradikularno manje radiolucentna. Ovaj nalaz nas upućuje na stvaranje nove koštane formacije na mjestu defekta (Slika 1a).

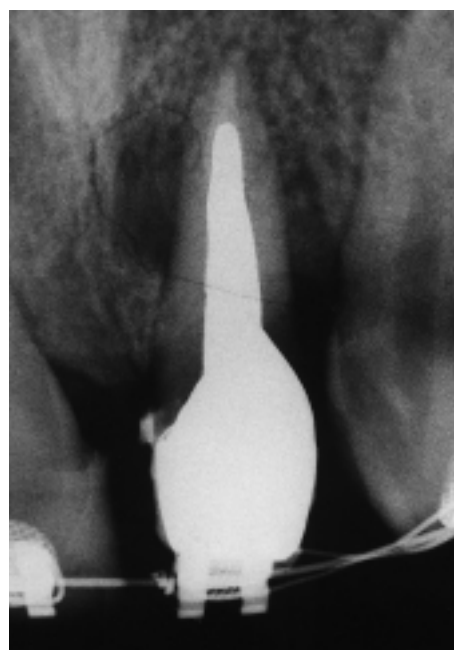


Slika 1a. Prikaz stanja 6 mjeseci nakon kirurškog tretmana
Figure 1a. 6-months postoperative condition

Prikaz drugoga slučaja

Pacijent u dobi od 19 godina došao je na Zavod za parodontologiju Stomatološkog fakulteta po uputi oralnoga kirurga zbog fistule u području gornjega lijevog lateralnog inciziva. Kliničkim pregledom ustanovili smo da je nalaz složeniji nego što je bio naizgled. Sondiranjem parodontnog džepa bilo je vidljiva njegova dubina i gubitak razine pričvrstka palatinalno 9 mm, a mezijalno, distalno i vestibularno 5 mm. Pacijent je bio u tijeku ortodontske terapije. Na radiografskoj snimci bio je vidljiv izrazit defekt na mezijalnoj stijenci alveolne kosti i neznatno na

distalnoj (Slika 2). Posljedica takva serpiginoznog defekta kosti jest fistula na gingivi distalno od zuba. Nakon inicijalne terapije pacijent je pripremljen za kirurški zahvat. Kako je bila izražena gnojna sekrecija i aktivnost parodontnog džepa, preporučili smo mu uzimati tablete amoksicilina od 500 mg 5 dana 3 puta na dan. Pošto je odignut mukoperiostalni režanj, uključivši po jedan zub mezijalno i distalno, bio je vidljiv opsežan defekt alveolne kosti na mezijalnoj strani lijevoga gornjeg lateralnog inciziva te je prelazio prema distalno. Koštani defekt potpuno je ispunjen Fisiograftom u obliku praha i

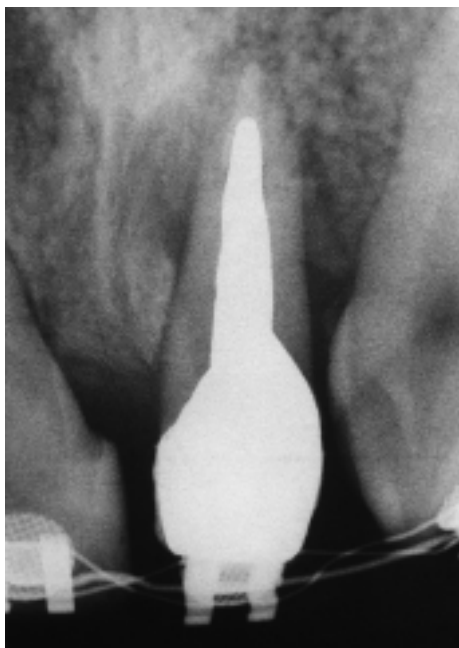


Slika 2. Prikaz alveolne kosti prije kirurškog zahvata
Figure 2. Radiograph of alveolar bone before surgical treatment

gela, ovlažen krvlju operiranoga područja. Postoperativno su skinuti šavovi, a pacijentu je preporučeno da ispira usta lokalnim antiseptikom, 0,2% otopinom klorheksidin diglukonata.

Kontrola je provedena 1 mjesec, 3 mjeseca te 6 mjeseci nakon zahvata. Postoperativno nije bilo otoka gingive, no javljala se je povremeno sekrecija iz parodontnog džepa te je pacijent u nekoliko puta upotrebljavao lokalni antiseptik 0,2 % otopinu klorheksidin diglukonata. Šest mjeseci nakon zahvata klinički je nalaz pokazao smanjenu dubinu parodontnog džepa te dobitak razine pričvrstka od

4 mm. Radiografski nalaz 6 mjeseci nakon zahvata pokazao je pozitivan nalaz koji upućuje na stvaranje nove kosti oko zuba (Slika 2a).



Slika 2a. Prikaz alveolne kosti 6 mjeseci nakon kirurškog zahvata

Figure 2a. 6-months postoperative condition

Rasprava

Budućnost parodontne terapije usmjerena je prema mogućnosti da se postigne potpuna regeneracija potpornih struktura zuba koje su razorene upalnim procesom i to na većini mjesta parodontne destrukcije.

Za uspjeh toga cilja potrebno je osigurati uvjete temeljitim uklanjanjem posljedica upalnoga procesa parodonta struganjem i poliranjem korijena te uporabom odgovarajućih lijekova. Velike mogućnosti u obnovi tkiva razorena tijekom parodontnog procesa pružaju razne metode u rekonstruktivnoj parodontnoj kirurgiji. Osobito je zanimljiva uporaba raznih usadaka, koštanih ili sintetskih, kojima se pokušava potaknuti stvaranje nove alveolne kosti u intrakoštanim defektima.

Melloning je godine 1991. (13) uporabio u parodontnom defektu usadak smrznuto osušene kosti te je pritom postignuto oko 50% ili više alveolne kosti

u 60-64% defekata parodonta. Rezultate terapijskog uspjeha toga rada možemo usporediti s rezultatima koji su postignuti u našem radu. Kao što je vidljivo iz prikazana dva slučaja uporabom usatka poliglikolno-polilaktičnog ko-polimera postignuta je manja dubina parodontnih džepova te dobitak pričvrstka od oko 50% od početnog defekta. Radiografski nalaz pokazao je znatno smanjenu radiolucenost kosti što potvrđuje obnavljanje alveolne kosti. Bowers i sur. su godine 1991. (14) tretirali intrakoštane defekte umetanjem kolagenoga matriksa i demineralizirane smrznuto-osušene kosti s koštanim morfogenetskim proteinima ili bez njih. Pokazalo se da kolageni matriks nije bio dostatan u stvaranju nove kosti, cementa i vezivnoga pričvrstka. Demineralizirana smrznuto-osušena kost bila je uspješna, a najbolji uspjeh u stvaranju vezivnog pričvrstka, cementa i nove alveolne kosti postignut je kombinacijom toga materijala i koštanih morfogenetskih proteina. Lundgren i sur. su godine 1999. upotrijebili bioresorbirajuću membranu i denaturiranu goveđu kost (Bio-Oss) u kompliciranim parodontnim defektima. Njihovi rezultati pokazali su kliničkim i radiografskim procjenama stvaranje vezivno tkivnog pričvrstka i nove alveolne kosti (15).

Može se reći da liječenje parodontnih intrakoštanih defekata često ne daje uspješan terapijski učinak. Zato je uporaba nekih od materijala, kao što je sintetski poliglikolno-pilolaktični ko-polimer Fisiograft, važna u korektivnoj fazi parodontne terapije.

Literatura:

1. PAGE RC. Periodontal Therapy: Prospect for the Future J Periodontol 1993; 64: 744-53.
2. GREENSTEIN G. Periodontal response to mechanical non-surgicaltherapy: A review. J Periodontol 1992; 63: 118-30.
3. LINDHE J, WESTFELD E, NYMAN S ET al. Long- term effect of surgical/non-surgical treatment of periodontal disease. J Clin Periodontol 1984; 11: 448-58.
4. SCHENK G, FLEMING TF. Methoden und Ergebnisse der rekonstruktiven Parodontalchirurgie. Parodontologie 1994; 5: 7-19.
5. WISEMAN L, TENENBAUM HC. Bone grafting in periodontal therapy.A review of selected materials. Oral Health 1988; 78: 21-3
6. FOITZIK CH, STAUS H. Phasenreines β -Trikalziumphosphat zum Knochenersatz bei parodontaler Indikation. Quintessenz 1999;10:1049-58.

7. BARNETT JD, MELLONG JT, GRAY JL et al. Comparison of freeze-dried bone allograft and porous hydroxylapatite in human periodontal defects. *J Periodontol* 1989; 60: 231-7.
8. MEYLE J. Diagnostische Tests in der Parodontologie. *Dtsch Zahnärztl Z* 1999; 54: 73-7.
9. MÜLLER HP. Anspruch an die klinische Diagnostik in der Parodontologie. *Dtsch Zahnärztl Z* 1999; 54: 149-53.
10. ATHANASIOU KA, NIEDERAUER GG, AGRAWAL CM. Sterilization, toxicity, biocompatibility and clinical application of polylactic acid/polyglycolic acid copolymers. *Biomaterials* 1997; 17: 96.
11. BERGSMA EJ, ROZEMA FR, BOS RRM et al. Foreign body reaction to resorbable poly (L-lactide) bone plates and screws used for the fixation of unstable zygomatic fractures. *J Oral Maxillofac Surg* 1993; 51: 666.
12. BOSTMAN O, HIVENSALO E, MAKINEN J et al. Foreign-body reactions to fracture fixation implants of biodegradable synthetic polymers. *J Bone Joint Surg* 1990; 4: 593.
13. MELLONING JT. Freeze-dried bone allografts in periodontal reconstructive surgery. *Dent Clin North Am* 1991; 35: 505-19.
14. BOWERS G, FELTON F, MIDDLETON C et al. Histologic comparison of regeneration in human intrabony defects when osteogenin is combined with demineralized freeze-dried bone allograft and with purified bovine collagen. *J Periodontol* 1991; 62: 690-702.
15. LUNDGREN D, SLOTTE C. Reconstruction of anatomically complicated periodontal defects using a bioresorbable GTR barrier supported by bone mineral. A 6-month follow-up study of 6 cases. *J Clin Periodontol* 1999; 26: 56-62.