

اثر ژل رویال بر بهبود زخم ناشی از برش استریل در موش بالب سی

چکیده:

مقدمه و هدف: التیام زخم روندی ترمیمی است که متعاقب آسیب پوست و بافت نرم رخ می‌دهد. به دنبال آسیب، پاسخی التهابی رخ می‌دهد و سلول‌های زیر پوست تولید کلاژن را افزایش می‌دهند. پس از آن بافت اپیتلیال بازسازی می‌شود. ژل رویال یکی از محصولات زنبور عسل می‌باشد که گزارش‌های زیادی در مورد فعالیت‌های دارویی آن در حیوانات آزمایشگاهی وجود دارد. هدف از این مطالعه بررسی اثر ژل رویال در بهبود زخم ناشی از برش استریل در موش بالب سی بود.

مواد و روش‌ها: این یک مطالعه تجربی است که در سال ۱۳۸۷ در دانشگاه علوم پزشکی شهر کرد انجام شد. تعداد ۶۰ سر موش بالب سی جنس ماده با سن ۸ هفته انتخاب و به طور تصادفی به ۶ گروه مساوی تقسیم شدند. جهت آماده‌سازی موش‌ها برای ایجاد زخم، آنها را با اتر بیهوش نموده، سپس موی پشت آنها تراشیده شد و با الکل ضد عفونی گردید، سپس برشی به طول ۱۰ میلی‌متر و با ضخامت کامل پوست ایجاد شد. در گروه ۱ یا کنترل منفی منحصراً سرم فیزیولوژی روی زخم مالیده شد. در گروه دوم یا کنترل مثبت، پماد نیترو فورازون به صورت روزانه، در گروه سوم ۲۰۰ میلی‌گرم بر کیلوگرم ژل رویال روزانه، گروه چهارم ۲۰۰ میلی‌گرم بر کیلوگرم یک روز در میان، گروه پنجم ۳۰۰ میلی‌گرم بر کیلوگرم ژل رویال روزانه و گروه ششم ۳۰۰ میلی‌گرم بر کیلوگرم ژل رویال یک روز در میان بر روی زخم مالیده شد. طول زخم‌ها با کولیس ورنیه به صورت یک روز در میان تا بهبود کامل زخم‌ها اندازه‌گیری شد. داده‌های جمع‌آوری شده با استفاده از نرم‌افزار SPSS و آزمون آماری کروسکال والیس تجزیه و تحلیل شدند.

یافته‌ها: بین گروه‌های ۱ و ۲ با دیگر گروه‌ها تفاوت معنی‌داری از نظر طول زخم وجود داشت ($p < 0.05$). ژل رویال موجب بهبود زخم به طور واضحی در گروه‌های ۳ و ۵ نسبت به گروه کنترل مثبت و منفی شد، اما تفاوت معنی‌داری بین دو دوز ۲۰۰ و ۳۰۰ میلی‌گرم بر کیلوگرم ژل رویال مشاهده نشد.

نتیجه‌گیری: نتایج این مطالعه نشان می‌دهد که استفاده روزانه ژل رویال اثر بیشتری روی بهبود زخم نسبت به پماد نیترو فورازون و استفاده یک روز در میان ژل رویال داشت.

واژه‌های کلیدی: ژل رویال، ترمیم زخم، پماد نیترو فورازون

هدایت‌الله شیرزاد *

اکرم صداقت **

ثریا قاسمی ***

مریم شیرزاد ****

*دکترای ایمنی‌شناسی، دانشیار دانشگاه علوم پزشکی شهرکرد، دانشکده پزشکی، مرکز تحقیقات سلولی و مولکولی

**پزشک عمومی، دانشگاه علوم پزشکی شهرکرد، دانشکده پزشکی

***کارشناس ارشد ژنتیک، دانشگاه علوم پزشکی شهرکرد، دانشکده پزشکی، مرکز تحقیقات سلولی و مولکولی

****کارشناس ارشد زبان انگلیسی، دانشگاه علوم پزشکی شهرکرد، دانشکده پزشکی، مرکز تحقیقات سلولی و مولکولی

گروه دروس عمومی

تاریخ وصول: ۱۳۸۸/۱۲/۱۶

تاریخ پذیرش: ۱۳۸۹/۱/۲۸

مؤلف مسئول: ثریا قاسمی

پست الکترونیک: sorayya.ghasemi@yahoo.com

گروه دروس عمومی

پست الکترونیک: sorayya.ghasemi@yahoo.com

گروه دروس عمومی

مقدمه

پوست وسیع‌ترین عضو بدن است و سد فیزیکی اصلی بین یک موجود و محیط اطراف آن محسوب می‌شود. پوست انسان در برابر عوامل زیان‌آور متعدد از بدن محافظت می‌کند(۱).

زخم‌ها در پوست به دو گروه حاد و مزمن طبقه‌بندی می‌شوند. زخم‌های جراحی ممکن است به روش‌های مختلفی التیام پیدا کنند(۲). ترمیم اولیه هنگامی رخ می‌دهد که بافت بدون آلودگی بریده شده و لبه‌های تمیز و غیر عفونی جراحی، تنها باعث از بین رفتن کانون یکپارچگی غشای پایه و مرگ تعداد کمی از سلول‌های اپیتلیال و سلول‌های بافت همبند می‌شود. در این نوع زخم‌ها، لبه‌های بریدگی نزدیک هم قرار می‌گیرند و ترمیمی بدون عارضه انجام می‌شود. در زخم‌هایی که به طور تأخیری التیام می‌یابند، قدرت کشش در ابتدا کمتر است، اما در نهایت، انسجام و استحکام این زخم‌ها مشابه زخم‌هایی می‌شود که به طور طبیعی التیام می‌یابند(۲ و ۱).

مراحل التیام زخم‌ها به ترتیب شامل؛ هموستاز و التهاب، تکثیر، تکامل و شکل‌گیری مجدد می‌باشد. قبل از شروع التهاب زخم، هموستاز رخ می‌دهد. ماکروفاژها از طریق آزاد کردن میانجی‌هایی نظیر؛ عامل تغییر رشد بتا^(۱)، عامل رشد اندوتلیال عروقی^(۲)، عامل رشد شبه انسولینی^(۳)، عامل رشد اپیتلیال^(۴) و لاکتات باعث تنظیم تکثیر سلولی، ساخت ماتریکس و رگ‌زایی می‌شوند. همچنین ماکروفاژها نقش قابل

توجهی در تنظیم آنژیوژنز، رسوب و شکل‌گیری مجدد ماتریکس دارند(۱). مرحله تکثیر دومین مرحله التیام زخم است و حدود ۱۴-۱۲ روز طول می‌کشد. در طول این مرحله، انسجام بافتی دوباره برقرار و تثبیت می‌شود. فیبروبلاست‌ها و سلول‌های اندوتلیال آخرین جمعیت سلولی هستند که به محل زخم در حال التیام ارتشاح می‌یابند. عامل رشد مشتق از پلاکت^(۵) قوی‌ترین عامل رشد کموتاکتیک است که فیبروبلاست‌ها را به محل زخم جذب می‌کند. در این مرحله همچنین کلاژن و پروتئوگلیکان‌ها ساخته می‌شوند. کلاژن نوع I و III اصلی‌ترین کلاژن‌هایی هستند که در ترمیم زخم شرکت می‌کنند(۳ و ۱). مرحله نهایی التیام زخم تکامل و شکل‌گیری مجدد اسکار است که در طی مرحله فیبروبلاستیک صورت گرفته و مشخصه آن سازمان‌دهی مجدد کلاژن‌هایی است که قبلاً ساخته شده است. عوامل مؤثر بر بهبود زخم شامل؛ سن بیمار، هیپوکسی، کم‌خونی و هیپوپرفیوژن، داروهای استروئیدی و شیمی‌درمانی، اختلالات متابولیک، تغذیه و عفونت‌ها می‌باشند(۲ و ۱).

ژل رویال یکی از فرآورده‌های زنبور عسل می‌باشد که در معده زنبور کارگر به وسیله هضم ناقص عسل ایجاد می‌شود. این ماده از غدد هیپوفارنکس و مندیبولار به منظور ایجاد زنبور ملکه ترشح می‌شود(۵ و ۴). ژل رویال ماده‌ای ژلاتینی به

1-Transforming Growth Factor- β (TGF- β)
2-Vascular Endothelial Growth Factor(VEGF)
3-Insulin Like Growth Factor(IGF)
4-Epithelial Growth Factor(EGF)
5-Platelet Driven Growth Factor (PDGF)

مواد و روش‌ها

این یک مطالعه تجربی است که در سال ۱۳۸۷ در دانشگاه علوم پزشکی شهر کرد انجام شد، تعداد ۶۰ سر موش بالب سی جنس ماده با سن ۸ هفته انتخاب و به طور تصادفی به ۶ گروه مساوی تقسیم شدند. حیوانات در شرایط یکسان طبیعی از لحاظ آب و غذا و نور قرار داده شدند.

پروتکل این تحقیق بر اساس قوانین بین‌المللی در مورد حیوانات آزمایشگاهی انجام گردید و در کمیته اخلاق دانشگاه به تصویب رسید.

موش‌ها با اتر به طور کامل بیهوش شده و پس از تراشیدن و تمیز نمودن پوست در قسمت پشت حیوان و ضد عفونی کردن با الکل، با چاقوی جراحی شماره ۲۰ زخم‌های برشی به طول ۱۰ میلی‌متر و ضخامت کامل پوست ایجاد شد. در گروه اول (کنترل منفی)، منحصراً سرم فیزیولوژی بر روی زخم استفاده شد. گروه دوم (کنترل مثبت)، پماد ۰/۲ درصد نیتروفورازون، به طور روزانه بر روی زخم مالیده شد. در گروه سوم روزانه ۲۰۰ میلی‌گرم بر کیلوگرم ژل رویال، گروه چهارم، به طور متناوب (یک روز در میان) ۲۰۰ میلی‌گرم بر کیلوگرم ژل رویال، گروه پنجم روزانه ۳۰۰ میلی‌گرم بر کیلوگرم ژل رویال و در گروه ششم به طور متناوب (یک روز در میان) ۳۰۰ میلی‌گرم بر کیلوگرم ژل رویال بر موضع زخم مالیده شد. دوزهای فوق در مطالعه پیلوت مورد

رنگ سفید شیری است و دارای بوی تند و مزه‌ای میوه‌ای و ارزش غذایی فراوان می‌باشد (۶). مواد تشکیل دهنده ژل رویال شامل: ۷۰ - ۶۵ درصد آب، ۲۰ - ۱۵ درصد پروتئین، ۱۵-۱۰ درصد کربوهیدرات، ۶-۷/۱ درصد چربی، عناصر کمیاب مثل: سدیم، پتاسیم، آهن، مس، منیزیم، منگنز و ویتامین‌ها شامل: تیامین، ریبوفلاوین، پیریدوکسین، اسید نیکوتینیک، بیوتین، اسید فولیک، اینوزیتول، اسید پانتوتنیک، اسید آسکوربیک و مقداری ویتامین A و ویتامین D می‌باشند (۷).

ژل رویال اثرات تحریکی بر ارگان‌های مختلف بدن دارد و می‌تواند عملکرد آنها را بهبود بخشد. همچنین در برخی پژوهش‌ها آثار آنتی‌باکتریال و آنتی‌تومورال برای آن گزارش شده است (۸-۶). ترمیم زخم و بهبود چین و چروک‌های پوستی، خواص استروژنی و جلوگیری از استئوپوروز از دیگر نقش‌های این ماده است (۹ و ۱۰). ژل رویال از طریق بازدارندگی تولید سیتوکین‌های پیش التهابی^(۱) به وسیله ماکروفاژهای فعال شده، فعالیت ضد التهابی انجام می‌دهد (۱۱). اثرات ژل رویال در درمان موکوسیت‌های دهانی ناشی از شیمی درمانی و کاهش اثرات منفی و مضر بیوشیمیایی فلوراید سدیم به اثبات رسیده است (۱۲ و ۱۳).

با توجه به خواص درمانی و عوارض جانبی کم به نظر می‌رسد ژل رویال جایگزین مناسبی برای دیگر داروها در التیام زخم باشد، لذا هدف از این مطالعه بررسی تأثیر این ماده بر روی التیام زخم، در موش بالب سی^(۲) بود.

1-Proinflammatory Cytokine
2-Balb/C

بقیه روزها تفاوت معنی‌داری مشاهده نشد. در صورت وجود تفاوتی در میانگین رتبه در گروه‌های مختلف، برای مشخص کردن گروه متفاوت از آزمون کانور^(۳) استفاده شد. همان‌گونه که در نمودار ۱ مشاهده می‌شود، در روز سوم و چهارم معاینه تفاوت معنی‌داری بین گروه کنترل منفی با گروه دریافت کننده ژل رویال به صورت روزانه وجود داشت ($p < 0.05$)، بنابراین استعمال ژل رویال به صورت روزانه با هر کدام از دوزهای استفاده شده، نسبت به گروه کنترل منفی تأثیر قابل توجهی بر بهبود زخم داشته است. هم‌چنین اختلاف معنی‌داری بین میانگین رتبه گروه کنترل مثبت با گروه‌های دریافت کننده ژل رویال به طور یک روز در میان، در روزهای سوم و چهارم معاینه وجود داشت ($p < 0.05$). یعنی استعمال روزانه ژل رویال نسبت به پماد نیتروفورازون که آنتی‌بیوتیکی موضعی است، موجب بهبود بیشتر زخم‌ها شد.

نتایج نشان داد که در روز سوم معاینه بین میانگین رتبه گروه دریافت کننده ۲۰۰ میلی‌گرم بر کیلوگرم ژل رویال به طور روزانه با گروه دریافت کننده ۲۰۰ میلی‌گرم بر کیلوگرم ژل رویال به طور یک روز در میان تفاوت معنی‌داری وجود داشت ($p < 0.05$)، لذا استفاده روزانه ژل رویال نسبت به استفاده یک روز در میان آن با دوز مشابه تأثیر بیشتری بر بهبود زخم دارد. همان‌طور که در نمودار

ارزیابی قرار گرفته و به عنوان دوز مؤثر استفاده شدند. ژل رویال با سرم فیزیولوژی مخلوط و غلظت آن طوری تنظیم شد که ۱۰۰ میکرولیتر محلول حاوی دوزهای مورد اشاره باشد.

به منظور بررسی بهبود زخم‌ها، یک روز در میان مورد معاینه فیزیکی قرار گرفتند. برای ارزیابی بهبود زخم از پارامترهای مختلفی از قبیل؛ سرعت جمع‌شدگی زخم، تغییرات طول زخم و طول دوره بهبود استفاده شد (۱۴).

برای اندازه‌گیری طول زخم از کولیس ورنیه با دقت ۰/۰۱ میلی‌متر استفاده شد. بررسی زخم‌ها به مدت ۱۷ روز انجام شد. در روز هفدهم همه موش‌ها کاملاً بهبود یافتند. در این آزمون میانگین رتبه گروه‌ها با هم مقایسه شده که به این شرح محاسبه شدند؛ ابتدا اندازه طول زخم در همه گروه‌ها از کوچک به بزرگ مرتب شده و رتبه‌ای به هر یک داده شد. سپس رتبه‌ها به تفکیک روز جدا شده و میانگین رتبه در هر یک از گروه‌ها مشخص گردید، به طوری که میانگین رتبه کمتر، نمایانگر بهبود بیشتر زخم بود.

داده‌های جمع‌آوری شده با استفاده از نرم‌افزار SPSS^(۱) و آزمون آماری کروسکال والیس^(۲) تجزیه و تحلیل شدند.

یافته‌ها

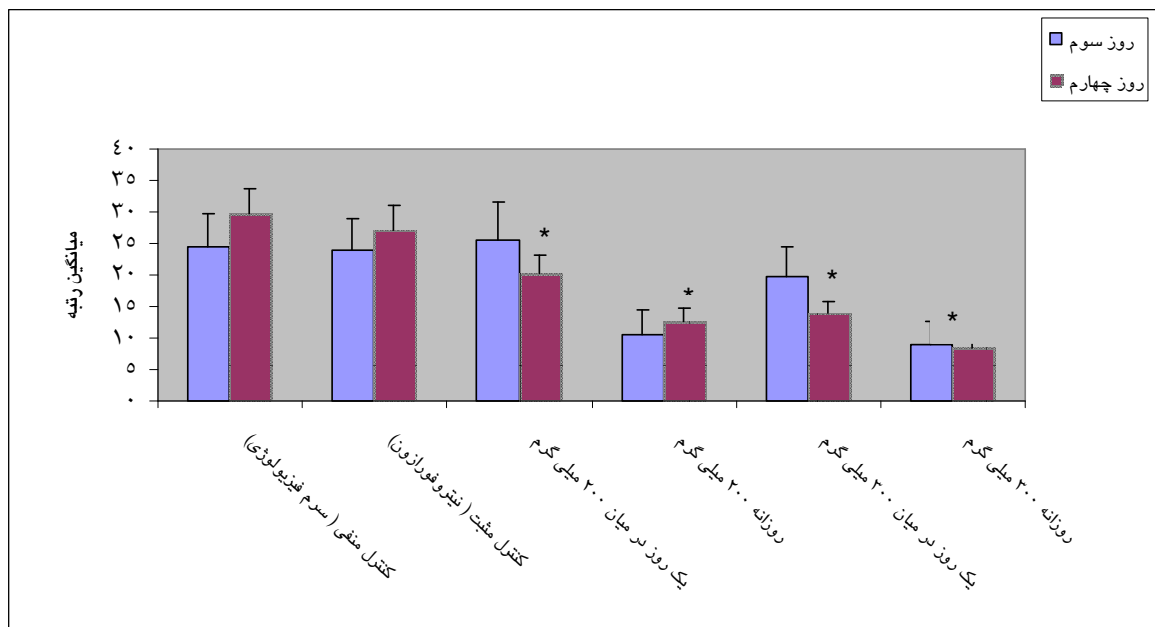
اندازه‌گیری طول زخم، به تفکیک روز مورد بررسی قرار گرفت. در روزهای سوم و چهارم معاینه تفاوت معنی‌داری در اندازه طول زخم میان گروه‌های مورد مطالعه وجود داشت ($p < 0.05$)، اما در

1-Statistical Package for Social Sciences
2--Kruskal-Wallis
3-Conover

بحث و نتیجه‌گیری

امروزه در پزشکی مدرن، توجه زیادی به استفاده از روش‌های درمانی با مواد طبیعی و بیولوژیکی شده است. عسل و سایر محصولات زنبور عسل نظیر؛ ژل رویال، صمغ و زهر، نه تنها به عنوان محرک سیستم ایمنی، بلکه به عنوان محرک درمان زخم‌های مزمن نیز مورد استفاده قرار می‌گیرند (۱۶ و ۱۵). ژل رویال یکی از محصولات زنبور عسل می‌باشد که گزارش‌های زیادی در مورد فعالیت‌های دارویی آن در حیوانات آزمایشگاهی وجود دارد (۱۷ و ۱۵، ۴). هدف از این مطالعه، بررسی اثر ژل رویال بر بهبود زخم ناشی از برش استریل در موش بальب سی بود.

ذکر شده مشخص است، در روز سوم، تفاوت معنی‌داری بین گروه دریافت‌کننده ۳۰۰ میلی‌گرم بر کیلوگرم ژل رویال به طور روزانه با ۳۰۰ میلی‌گرم بر کیلوگرم ژل رویال به طور یک روز در میان مشاهده گردید ($p < 0.05$). همچنین، در روز سوم و چهارم معاینه، میانگین رتبه گروه دریافت‌کننده ۳۰۰ میلی‌گرم بر کیلوگرم ژل رویال به طور روزانه تفاوت قابل توجهی با گروه ۲۰۰ میلی‌گرم بر کیلوگرم ژل رویال به طور یک روز در میان وجود داشت. این نتیجه می‌تواند به دلیل استفاده مرتب ژل رویال با دوز بیشتر آن باشد، اما تفاوت معنی‌داری بین دو دوز ۲۰۰ و ۳۰۰ میلی‌گرم بر کیلوگرم مشاهده نشد.



نمودار ۱: مقایسه میانگین رتبه بهبود زخم گروه‌های مختلف دریافت‌کننده ژل رویال نسبت به کنترل مثبت (دریافت‌کننده نیتروفورازون) و کنترل منفی (دریافت‌کننده سرم فیزیولوژی)

وابسته به دوز به طور قابل توجهی موجب بهبود موکوزیت شده بود و به این نتیجه دست یافتند که احتمالاً استعمال موضعی ژل رویال روی بهبود موکوزیت‌های شدید دهانی ناشی از شیمی درمانی مؤثر خواهد بود (۱۷). در مطالعه حاضر نیز مشخص شد ژل رویال تأثیر قابل توجهی بر بهبود زخم داشته است. با این اختلاف که تفاوت معنی‌داری بین دوزها مشاهده نشد.

در تحقیقی که به وسیله عبدالطیف و یاکوت^(۲) (۲۰۰۸) انجام شد، کارایی پماد پدیفار (پماد جدیدی که از ترکیب ژل رویال طبیعی و پانتنول تهیه می‌شود) در درمان بیماران با عفونت‌های پای دیابتی بررسی شد. ۶۰ بیمار با عفونت پای دیابتی تهدید کننده عضو بر اساس شدت ضایعه به سه گروه تقسیم شدند؛ گروه اول زخمی به تمام ضخامت پوست داشتند، گروه دوم عفونت بافتی عمیق با شک به استئومیلیت داشتند و گروه سوم ضایعات کانگرنه داشتند. همه بیماران بعد از شستشو و تمیز شدن زخم با سرم فیزیولوژی تحت درمان با پماد پدیفار قرار گرفتند. بیماران برای شش ماه تحت نظر قرار گرفتند و زخم‌ها در هفته‌های ۳، ۹ و ۲۴ بعد از استعمال پماد ارزیابی شدند. ۹۶ درصد بیماران گروه ۱ و ۲ در پایان هفته ۹ کاملاً بهبود یافتند و همه بیماران گروه ۳ با اکسیژون جراحی و دبیدمان بافت نکروزه و درمان نگه دارنده با پماد پدیفار بهبود یافتند (۱۸). تأثیر مثبت

نتایج حاصل از این بررسی حاکی از بهبود قابل توجه و کاهش زمان التیام زخم موش‌هایی است که تحت درمان با ژل رویال قرار گرفته‌اند. همچنین ژل رویال در مقایسه با پماد نیتروفورازون که در بسیاری از مطالعه‌ها به عنوان کنترل مثبت برای بهبود زخم در نظر گرفته می‌شود، تأثیر بیشتری بر بهبود زخم داشته است. در این تحقیق ژل رویال در دوزهای متفاوتی مورد استفاده قرار گرفت. علاوه بر مقایسه دوزهای متفاوت، استعمال ژل رویال به صورت روزانه و یک روز در میان نیز بررسی شد که نتایج بیانگر التیام بیشتر زخم در استعمال روزانه ژل رویال می‌باشد. در روزهای اول و دوم بررسی، اثر ژل رویال مشهود نبوده و تفاوت معنی‌داری بین گروه‌ها در روزهای سوم و چهارم مشاهده شد. بنابر این، این مشاهده می‌تواند نشان دهنده تأثیر بیشتر استفاده مرتب ژل رویال در تسریع بهبود زخم باشد.

در مطالعه ای، سومارا و همکاران^(۱) (۲۰۰۸) اثر استفاده موضعی ژل رویال روی موکوزیت‌های دهانی را بررسی کردند. در این تحقیق به وسیله ۵ فلورویوراسیل و سایش خفیف داخل دهان موش‌ها موکوزیت ایجاد شد و ژل رویال، عسل و موم هر کدام در سه دوز مختلف در گروه‌های جداگانه بر روی مخاط دهان استعمال شدند، سپس پروسه بهبود با اندازه‌گیری ساینز موکوزیت ارزیابی شد. نتایج نشان داده است که عسل و موم در مقایسه با گروه کنترل که تحت درمان با ازلین بوده‌اند، اندازه موکوزیت را کاهش ندادند، در حالی که ژل رویال به صورت

1-Suamaru et al
2-Abdelatif & Yakoot

زخم در انسان امکان استفاده از این ماده طبیعی به عنوان جایگزین فراهم گردد.

تقدیر و تشکر

این پژوهش در قالب طرح تحقیقاتی و با حمایت مالی معاونت پژوهشی دانشگاه علوم پزشکی شهر کرد و همکاری مراکز تحقیقات گیاهان دارویی و سلولی ملکولی این دانشگاه انجام شد. محققین مراتب تشکر و قدردانی خود را از کلیه پرسنل این مراکز اعلام می‌دارند به علاوه از همکاری‌های ارزنده فاطمه دریس و اعظم عسگری کمال تشکر را دارند.

ژل رویال بر بهبود زخم استریل مشهود می‌باشد. در مطالعه فوجی و همکاران^(۱) (۱۹۹۰) بر روی موش‌هایی که به طور مزمن دیابت داشتند و تحت تزریق وریدی استرپتوزوتوسین قرار گرفته بودند اثر ژل رویال بر واکنش هایپوگلیسمی و تسریع بهبود زخم بررسی شده است. تجویز خوراکی ژل رویال به میزان ۱۰، ۱۰۰ و ۱۰۰۰ میلی‌گرم به ازای هر کیلوگرم وزن در هر روز هیچ‌گونه فعالیت شبه انسولینی را نشان نداد، ولی دوره بهبود زخم‌های پوستی را کوتاه کرد (۵). مطالعه اخیر نیز مانند این مطالعه کاهش دوره بهبود زخم در اثر ژل رویال را نشان داد. با این تفاوت که روش تجویز ژل رویال دو مطالعه با هم متفاوت بود.

تانیگوچی و همکاران^(۲) (۲۰۰۳) نشان دادند تجویز خوراکی ژل رویال مانع پیشرفت ضایعات پوستی شبه درماتیت در موش NC/Nga می‌شود (۱۹). در این مطالعه نیز مانند مطالعه قبل طریقه استفاده ژل رویال مانع پیشرفت ضایعات پوستی شده در حالی که در مطالعه حاضر موجب بهبود زخم به طور واضحی شده است.

با توجه به یافته‌های فوق، ژل رویال به عنوان یک فرآورده طبیعی نقش مؤثری در بهبود زخم در موش دارد که این ماده را به کاندید خوبی برای استفاده از آن در زخم انسانی می‌نماید. با وجود این، قبل از این که ژل رویال بتواند به عنوان جایگزین اصلی داروهای مؤثر در بهبود زخم قرار گیرد، مطالعه‌های انسانی بیشتری نیاز می‌باشد، لذا پیشنهاد می‌شود با انجام مطالعه‌های تکمیلی و مشابه بر روی

1-Fuji et al
2-Taniguchi et al

Effect of Royal Jelly on Sterile Wound Healing in Balb/C Mice

Shirzad H*,
Sedaghat A**,
Ghasemi S***,
Shirzad M****

* Associate Professor in Immunology, Cellular and Molecular Research Center, Shahrekord University of Medical Sciences, Shahrekord, Iran.

** General Practitioner, Faculty of Medicine, Shahrekord University of Medical Sciences, Shahrekord, Iran

*** MSc in Genetic, Cellular and Molecular Research Center, Faculty of Medicine, Shahrekord University of Medical Sciences, Shahrekord, Iran.

**** MSc in English language, Faculty of Medicine, Shahrekord University of Medical Sciences, Shahrekord, Iran.

Received: 07/03/2010

Accepted: 17/04/2010

Corresponding Author: Ghasemi S
Email: sorayya.ghasemi@yahoo.com

ABSTRACT:

Introduction & Objective: Wound healing is the process of repairing following injury to the skin and other soft tissues. Following injury, inflammatory response occurs and the cells below the dermis begin to increase collagen production, later on, the epithelial tissue is regenerated. Royal jelly (RJ) is a bee product. There are many reports on pharmacological activity of RJ on experimented animals. The purpose of this study was to investigate the effect of RJ on the induction of wound healing of sterile incision in Balb/C mice.

Materials & Methods: In this experimental study which was conducted at Shahr-e-kord University of Medical Sciences in 60 female Balb/C mice (8 weeks old) were selected. The mice were anesthetized with ether. The dorsal fur of the animals was shaved and sterilized with alcohol, and then a longitudinal para vertebral full thickness incision of 10mm long was made. The animals were then divided into six equal groups. In group one (negative control), nothing was applied to the wound. Group 2 (positive control) was treated with nitrofurazon ointment, group 3 was treated with RJ 200 mg/kg daily, group 4 was treated with RJ 200 mg/kg every two days, group 5 was treated with RJ 300 mg/kg daily, group 6 treated with RJ 300 mg/kg every two days. Royal jelly was topically used on the wounds. The wound length was measured with vernier capilar every two days until the complete healing was occurred. The data were analyzed with SPSS version 11.5 using Kruscal Walis tests.

Results: There was a significant difference between groups 1, 2 with the other groups ($p < 0.015$). RJ promoted wound healing activity significantly in group 3, 5 compared to negative and positive control groups. There was no significant difference between the dosage of 200mg/kg with 300 mg/kg of RJ ($p > 0.015$).

Conclusion: The results of this study indicated that daily application of RJ possesses better wound healing effects than nitrofurazon.

Keywords: Royal jelly, Wound healing, Nitrofurazon.

REFERENCES:

1. Cohen K, Robert F, Dorne D, Yagar R, Isaac L, Wornum III, et al. Crosslamd wound care and wound healing/Schwartz, Shires, SPENCER Daly. Fischer, galloway/ principle of surgery. 7th ed. New York: MC graw-hill; 2005;263-6.
2. Thomas K. Hunt MD, Reid V, Mueller MD, William H. Goodson III. Wound healing Lawrence W. way / Current surgical diagnosis & treatment. 11th ed. Prentic-Hall International Inc: United state of America; 2003; 80-5.
3. Okumura M, Okuda T, Nakamura T, Yajima M. Effect of basic fibroblast growth factor on wound healing in healing-impaired animal models. *Arzneimittelforschung*. 199۶, 47(2):222.
4. Jamnik P, Goranovic D, Raspor P. Antioxodative action of royal jelly in the yeast cell. University of ljubljana, biotechnical faculty, food science and technology department, chair of biotechnology, Jamnikarjeva 101 Ljubljana Slovenia 2007; 42(7):594-600.
5. Fuji A, Kobayashi S, Kuboyama N. Augmantation of wound healing by royal jelly in streptozocin-diabetic rats. *J Pharmacol* 1990; 53(3): 331-7.
6. Jannuzzi J. Royal jelly mystery food. *J American Bee Journal* 1990; 8: 532-4.
7. Orsolich SL, Tadic Z, Njari B, Valpotic I, Basic I. A royal jelly as a new potential immunomodulator in rats and mice comp. *Immunol Microbial Infect Dis* 1996; 19(1): 31-6.
8. Levy B, Deeken JF, Holt G, Morshal JL. Immunologic therapies for gastrointestinal cancrs. *Clin Colorectal Cancer* 2005; 5(1):37-49.
9. Mishima S, Suzuki KM, Isohoma Y, Kuratsu N, Araki Y, Inoue M, et al. Royal jelly has estrogenic effects in vitro and in vivo. *J Ethnopharmacol* 2000; 101(1-3):215.
10. Hidaka S, Okamoto Y, Uchiyama S, Nakatsuma A, Hashimoto K, OHhnishi T, et al. Royal jrly prevents osteoporesis in rats. *Beneficial Effects in Ovariectomy Model and in Bone Tissue Culture Model* 2006; 3(3):339-48.
11. Kohno K, Okamoto I, Sano O, Arai N, Iwaki K, Ikeda M, et al. Royal jelly inhibits the production of proinflammatory cytokines by activated macrophage. *Biosci Biotechnol Biochem* 2004; 68(1); 138-45.
12. Suemaru K, Cui R, Li B, Watanabe S, Okihara K, Hashimoto K, et al. Topical application of royal jelly has a healing effect for 5-fluorouracil-induced experimental oral mucositis in hamsters. *Methods Find Exp Clin Pharmacol* 2008; 30(2): 103-6.
13. Kanbur M, Eraslan G, Silici S, Karabacak M. Effects of sodium fluoride exposure on some biochemical parameters in mice: Evaluation of the ameliorative effect of royal jelly applications on these parameters. *Food and Chemical Toxicology* 2009; 47: 1184–9.
14. Okumura M, Okuda T, Nakamura T, Yajima M. Effect of basic fibroblast growth factor on wound healing in healing-impaired animal models. *Arzneimittelforrchung* 1997; 47(2): 222.
15. Majtán J. Apitherapy--the role of honey in the chronic wound healing process. *Epidemiol Mikrobiol Imunol* 2009; 58(3): 137-40.
16. Majtan J, Kumar P, Majtan T, Walls AF, Klaudiny J. Effect of honey and its major royal jelly protein 1 on cytokine and MMP-9 mRNA transcripts in human keratinocytes. *Exp Dermatol* 2009; 1: 1-7.
17. Suemaru K, Cui R, Li B, Watanabe S, Okihara K, Hashimoto K, et al. Topical application of royal jelly has a healing effect for 5-fluorouracil induced experimental oral mucositis in hamsters. *Methods find Exp Clin Pharmacol* 2008; 30(2):103-6.
18. Abdelatif M, Yakoot M. Safety and efficacy of a new honey ointment on diabetic foot ulcers: a prospective pilot study. *Wound Care* 2008; 17(3):108-10.
19. Taniguchia Y, Kohnoa K, Inoue S, Koya-Miyata S, Okamoto I, Arai N, et al. Oral administration of royal jelly inhibits the development of atopic dermatitis-like skin lesions in NC/Nga mice. *International Immunopharmacology* 2003; 3(9) 1313-24.