

بررسی اثرات نانو ذرات Fe_2NiO_4 و Fe_4NiO_4Zn بر بافت‌های کبد، کلیه و طحال رت های نر نژاد Wistar

سونیا محمدی^۱، زهرا هوشمندی^{۲*}، محبوبه سترکی^۳

^۱گروه زیست‌شناسی، واحد همدان، دانشگاه آزاد اسلامی، همدان، ایران؛ ^۲گروه زیست‌شناسی، واحد سنندج، دانشگاه آزاد اسلامی، سنندج،

ایران؛ ^۳گروه زیست‌شناسی، واحد ایذه، دانشگاه آزاد اسلامی، ایذه، ایران.

تاریخ پذیرش: ۹۵/۸/۱۸

تاریخ دریافت: ۹۵/۴/۵

چکیده:

زمینه و هدف: نانو ذرات در طیف وسیعی از محصولات مصرفی (لوازم آرایش، بهداشتی، صنعتی و ...) مورد استفاده قرار می‌گیرند. هدف از این مطالعه بررسی تأثیر دو نانوذره Fe_2NiO_4 و Fe_4NiO_4Zn بر بافت‌های کبد، کلیه و طحال بود.

روش بررسی: این مطالعه به صورت تجربی بر روی ۴۰ موش صحرایی نر نژاد Wistar انجام شد. محدوده وزنی حیوانات بین ۲۰۰ تا ۲۵۰ گرم بود و به ۵ گروه شامل گروه‌های زیر تقسیم گردیدند. گروه اول: گروه کنترل که به میزان ۰/۵ میلی‌لیتر سرم فیزیولوژی دریافت کردند. به گروه دوم تا پنجم به ترتیب: ۰/۵ میلی‌لیتر از نانو ذرات Fe_4NiO_4Zn و Fe_2NiO_4 با غلظت ۱۰۰ و ۲۰۰ ppm و تزریق شد. تزریقات به مدت ۷ روز متوالی به صورت درون صفاقی انجام شد.

یافته‌ها: نتایج رنگ‌آمیزی هماتوکسیلین انوزین نشان داد که نانوذره Fe_4NiO_4Zn (۲۰۰ نانومتر) بر بافت کبد تأثیر داشته و باعث آسیب این بافت شد. همچنین، دوز بالاتر (۲۰۰ نانومتر)، به بافت طحال نیز آسیب رسانده است. نانوذره Fe_2NiO_4 (۲۰۰ نانومتر) به بافت کلیه صدمه زده است؛ اما دوز (۱۰۰ نانومتر) بر بافت‌های کبد، کلیه و طحال تأثیری نداشته است. نتایج رنگ‌آمیزی آهن نیز نشان داد که در طحال همه گروه‌ها آهن رسوب کرده است؛ اما این رسوب، در طحال گروه تیمار Fe_4NiO_4Zn (۱۰۰ نانومتر و ۲۰۰ نانومتر) نسبت به گروه کنترل، بیشتر بوده است (گروه‌هایی که حاوی نانوذره روی بودند).

نتیجه‌گیری: هردو نانوذره Fe_4NiO_4Zn و Fe_2NiO_4 به بافت‌های کلیه، کبد و طحال آسیب می‌رسانند؛ اما در هردو نانوذره آسیب دوز بالا بیشتر بوده است. همچنین نتایج رنگ‌آمیزی آهن نشان داد که نانوذره Fe_4NiO_4Zn آسیب بیشتری را به طحال وارد می‌کند.

واژه‌های کلیدی: نانو ذرات Fe_2NiO_4 و Fe_4NiO_4Zn ، بافت‌های کبد، کلیه و طحال، رت.

مقدمه:

مختلف، در معرض دستگاه‌های مختلف بدن از جمله سلول‌های خون، کبد، طحال، کلیه، بیضه، تیموس، قلب، ریه و مغز قرار می‌گیرند (۴،۳).

طحال، یکی از مهم‌ترین اندام‌های عروقی بدن است که مسئول بازیافت سلول‌های قرمز خون بوده و نقش مهمی را در سیستم ایمنی بدن ایفا می‌کند. نانو ذراتی که در گلبول‌های قرمز قرار گرفته و در نهایت به

نانو ذرات، به دلیل اندازه کوچک و ویژگی کاتالیزوری بالای خود تهدید بزرگی برای محیط‌زیست به شمار می‌روند. باید به پتانسیل نانو ذرات، در تعامل با اکوسیستم‌ها از راه‌های مختلف، توجه خاصی داشته باشیم (۲،۱). جمعیت انسانی به‌طور معمول در معرض این ذرات که در اتمسفر محیط پخش است، قرار می‌گیرند. نانو ذرات پس از ورود به جریان خون، از راه‌های

*نویسنده مسئول: سنندج- دانشگاه آزاد اسلامی- واحد سنندج- گروه زیست‌شناسی- تلفن: ۰۹۱۳۳۱۲۱۵۸۹، E-mail: zhoushmandi@yahoo.com

همچنین کاربردهای بالینی در محیط‌های *in vivo* سیستم تحویل دارو، MRI (تصویربرداری رزونانس مغناطیسی)، ترمیم بافت، درمان سرطان هایپر ترمیای مغناطیسی می‌باشد (۸-۱۱). نانو ذرات اکسید آهن می‌توانند از طریق تغییر در سطحشان، تبدیل به ترکیباتی با سازگاری زیستی بالا گردند، همچنین می‌توانند با لیگاند‌های مناسب برای گیرنده‌های ویژه سلول‌های سرطانی، جهت گسترش و بهبود سیستم تحویل دارو، کوئروگه و یا مزدوج گردند (۱۰). نانو ذرات اکسید آهن انحلال‌پذیری کمی دارند که البته این امر توانایی آن‌ها را برای کاربردهای بالینی متعدد افزایش می‌دهد (۱۱).

نیکل یک عنصر شیمیایی فلزی سفید-نقره‌ای است که به صورت طبیعی در پوسته زمین یافت می‌گردد (۱۲). به دلیل خصوصیات فیزیکی و شیمیایی منحصر به فردش (بسیار بادوام است- از آهن سخت‌تر می‌باشد، فرومگنتیک است و قابلیت انعطاف خوبی دارد و بسیار مقاوم به زنگ‌زدگی و فساد است) در صنعت کاربرد بسیار دارد (۱۳). تماس انسان با نیکل و یا ترکیبات آن این قابلیت را دارد که اثرات متعدد پاتولوژیکی را تولید کند که این علائم عبارت‌اند از: التهاب جلدی از قبیل ورم، قرمز شدن، آگزما، خارش سطح پوست- واکنش‌های آلرژیکی و یا تراژونی در بدن انسان. همچنین طبق مطالعات انجام شده مهم‌ترین اثرات زیان‌بار تماس با نیکل شامل فیروز ریه و سرطان ریه می‌باشد (۱۴-۱۶).

نانو ذرات اکسید روی دارای کاربردهای وسیعی هستند که می‌توان به کاربرد در ساخت کرم پوست به منظور محافظت از آفتاب‌سوختگی (کرم‌های ضد آفتاب)، رنگ‌دانه‌ها، افزودنی‌ها، عکس‌برداری از سلول، درمان‌های فتودینامیک، بیوسنسورها، نمایانگر و یا آشکارکننده اشعه UV، حامل‌های دارویی، مواد الکترونیکی و کاتالستی اشاره نمود (۱۷، ۱۸). لازم به ذکر است که در سال‌های اخیر تحقیقات بسیاری بر منافع، ریسک و سمیت استفاده از نانو ذرات صورت گرفته است (۱۹-۲۱).

طحال می‌رسند، به کمک ماکروفاژها به طحال حمل می‌شوند، به کمک ماکروفاژها به طحال حمل می‌شوند. در طحال، هرگاه میزان نانو ذرات افزایش پیدا کند تعداد ماکروفاژها هم بالا می‌رود. در نتیجه ماکروفاژها که یک نوع WBC (گلبول سفید) هستند، احتمالاً حمل و نقل نانو ذرات را به طحال بر عهده دارند. کبد یکی دیگر از اعضای سیستم عروقی با عملکرد عمده سم‌زدایی در بدن است (۵، ۶). رسوب نانو ذرات در کبد می‌توان علت حضور تعداد زیادی از سلول‌های کوپفر باشد که به نوعی (ماکروفاژ ساکن) نقش سم‌زدایی دارند. کلیه‌ها، ریه‌ها و قلب باقی اندام‌های مهمی هستند که با توجه به تعداد عروق خود، غلظت بسیار پایینی از نانو ذرات را در خود حفظ می‌کنند. وقتی نانو ذرات وارد سیستم خون می‌شوند، شبکه‌ای پیچیده از سلول‌های ایمنی و پروتئین‌های پلاسمایی ایجاد می‌کنند. خواص فیزیکی و شیمیایی نانو ذرات، به عنوان مثال اندازه، سطح تماس، سطح انرژی و جذب در اتصال با مولکول‌های زیستی مهم هستند و ممکن است سرنوشت نانو ذرات در سلول‌ها را تعیین کنند (۵، ۶).

در درون سلول، نانو ذرات ممکن است در معرض عوارض جانبی از قبیل افزایش بیان سایتوکاین‌های پیش التهابی، تولید اکسیژن فعال (ROS) و شکستن رشته‌های DNA قرار بگیرند (۷).

به رسمیت شناختن نانو ذرات، به عنوان سلول غیر خودی توسط سلول‌های ایمنی، منجر به چند برابر شدن فعالیت‌های ایمونولوژیکی بر ضد نانو ذرات و در نهایت سمیت در میزبان می‌گردد. بر طبق شارژ سطحی نانو ذرات، جذب نانو ذرات توسط سلول‌های ایمنی مانند: مونوسیت‌ها، پلاک‌ها، لکوسیت و دندریتیک سلول‌ها و مهم‌تر از همه توسط ماکروفاژها ممکن است رخ دهد و سبب ایجاد التهاب شود (۶).

نانو ذرات اکسید آهن ۲ و ۳ (Fe_2O_3, FeO) تاکنون توجه زیادی را به خود جلب کرده‌اند که این امر نه تنها به دلیل خصوصیات مغناطیسی آن‌ها، بلکه به دلیل پتانسیل کاربردی بسیار در زمینه‌های زیست-پزشکی و

Fe_4NiO_4Zn :

<100nm particle size,>99% trace metal basis, linear formula: Fe_4NiO_4Zn ; form: Nanopowder; CAS number: 12645-50-0; molecular weight: 411, 46; density: 2, 81 gr/ml at 25⁰C

خریداری شد. برای اطمینان از صحت ابعاد نانو ذرات با شناسنامه فوق‌الذکر یک گرم از نانو ذرات به دانشکده مهندسی مواد دانشگاه آزاد اسلامی واحد نجف‌آباد ارسال شد و این مرکز با آزمایش‌های X-ray صحت این نانو ذرات و اندازه‌ی قطر آن‌ها را تأیید کرد. تصویر میکروسکوپ الکترونی (TEM میکروسکوپ TEM مدل H600 کمپانی سازنده: Philips) از نانو ذرات مذکور بانضمام الگوی پراش اشعه X در ادامه نشان داده شده است (تصاویر شماره ۱ و ۲).

هدف از این تحقیق بررسی تأثیر نانو ذرات

Fe_4NiO_4Zn و Fe_2NiO_4 را بر بافت‌های کبد-طحال و کلیه در موش‌های آزمایشگاهی نژاد Wistar می‌باشد.

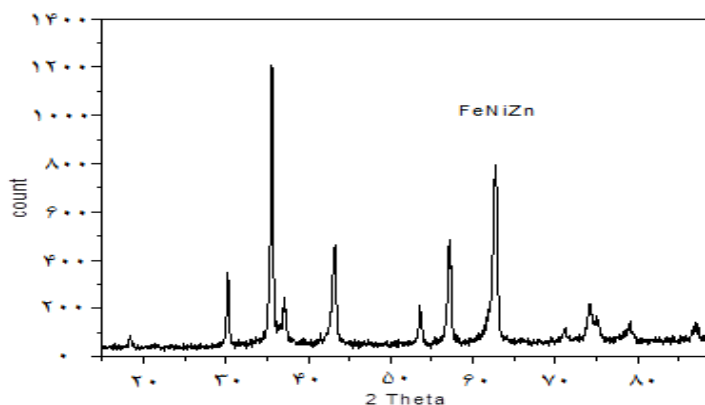
روش بررسی:

۱۰ گرم، Fe_2NiO_4 و ۲۵ گرم، Fe_4NiO_4Zn از

شرکت یاسا طب که به صورت تجاری از کمپانی sigma این نانو ذرات را تهیه می‌کند، به ترتیب با مشخصات زیر:

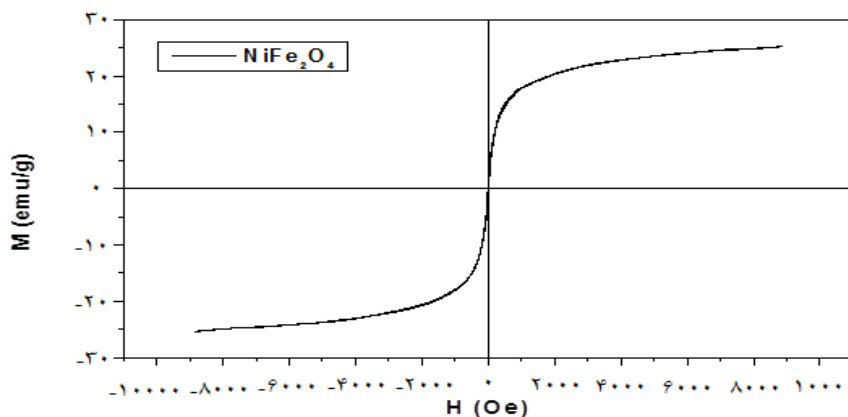
Fe_2NiO_4 :

<50nm particle size (APS),>98% trace metal basis, linear formula: Fe_2NiO_4 ; form: Nanopowder; CAS number: 235-335-3; molecular weight: 234,38; density: 5, 36 gr/ml at 25⁰C; color: Dark brown to very dray brown



تصویر شماره ۱: x-ray نانو ذره Fe_4NiO_4Zn

$$d=0.9 \times 1.504 / (0.31 \times 3.14 / 180) \times \cos 17.77 = 262 \text{ \AA} = 26 \text{ nm}$$



تصویر شماره ۲: x-ray نانو ذره Fe_2NiO_4

$$d=0.9 \times 1.504 / (0.31 \times 3.14 / 180) \times \cos 17.77 = 262 \text{ \AA} = 26 \text{ nm}$$

آزمایشگاهی، درجه حرارت (22 ± 2) و نور کافی اتاق (۱۲ ساعت روشنایی و ۱۲ ساعت تاریکی) نگهداری شدند. حیوانات دارای محدوده وزنی ۲۰۰ تا ۲۵۰ گرم بودند و به ۵ گروه شامل گروه‌های زیر تقسیم گردیدند. گروه اول: گروه کنترل که به میزان ۰/۵ میلی‌لیتر سرم فیزیولوژی دریافت کردند. به گروه دوم تا پنجم به ترتیب: ۰/۵ میلی‌لیتر از نانو ذرات Fe_2NiO_4 و Fe_4NiO_4Zn با غلظت ۱۰۰ و ۲۰۰ ppm تزریق شد. تزریقات به مدت ۷ روز متوالی به صورت درون صفاقی انجام شد.

بعد از ۱۴ روز تعدادی از موش‌های کنترل و تیمار شده از هر گروه پس از بیهوشی با اتر تشریح شده و مقاطع بافتی کلیه، کبد و طحال آن‌ها جهت رنگ‌آمیزی با همتوکسیلین-ائوزین و رنگ‌آمیزی آهن (آبی پروس) تهیه و آماده گردید.

پس از تهیه رنگ همتوکسیلین-ائوزین، اسلایدها را در زنبیل رنگ‌آمیزی قرار داده. زنبیل را در داخل دستگاه اتو با دمای ۶۰ درجه قرار می‌دهیم. حدود ۲۰ تا ۳۰ دقیقه در اتو بماند. با این کار برش‌ها به سختی روی سطح لام می‌چسبند، حال زنبیل حاوی اسلاید را به ترتیب در محلول‌های ذیل انتقال می‌دهیم. رعایت زمان‌های ذکر شده الزامی است: (۱) بوکال محتوی گزریلول (۵ دقیقه)؛ (۲) گزریلول (۲ دقیقه)؛ (۳) الکل ۱۰۰ درجه (۲ دقیقه)؛ (۴) الکل ۹۰ درجه (۲ دقیقه)؛ (۵) الکل ۸۰ درجه (۲ دقیقه)؛ (۶) الکل ۷۰ درجه (۲ دقیقه) شستشو در آب جاری با ملایمت (۱۰ دقیقه)؛ (۷) ظرف محتوی همتوکسیلین (۱۰ دقیقه) شستشو در آب جاری با ملایمت تا آبی شود؛ (۸) غوطه‌ور کردن لام‌ها در ظرف محتوی اسید الکل (دو دفعه) شستشو در آب جاری (۱۰ دقیقه)؛ (۹) قرار دادن در ظرف محتوی رنگ ائوزین (۵-۳ دقیقه)؛ (۱۰) الکل ۷۰ درجه (۲ دقیقه)؛ (۱۱) الکل ۸۰ درجه (۲ دقیقه)؛ (۱۲) الکل ۹۰ درجه (۲ دقیقه)؛ (۱۳) الکل ۱۰۰ درجه (۲ دقیقه)؛ (۱۴) گزریلول (۵-۱۰ دقیقه)؛ (۱۵) گزریلول (۵ دقیقه).

برای تعیین غلظت نانوذره Fe_2NiO_4 و Fe_4NiO_4Zn دو محلول مادر تهیه می‌کنیم.

۱- غلظت ۱۰۰ نانومتر (محلول مادر ۱): مقدار ۱۰۰ میلی‌گرم نانوذره مورد نظر را در ۱۰ میلی‌لیتر آب مقطر حل کرده (۱۰۰ میلی‌گرم بر ۱۰ میلی‌لیتر)، آنچه به دست می‌آید، غلظت ۱۰۰ نانومتر از نانوذره خواهد بود. سپس مقدار نانوذره لازم جهت تزریق به یک رت ۱۵۰ گرمی، در غلظت ۱۰۰ میلی‌گرم بر کیلوگرم به روش زیر از نمونه محلول مادر تهیه گردید:

غلظت ۱۰۰ میلی‌گرم بر کیلوگرم مقدار تزریق

شده به موش ۱۵۰ گرمی = ۱/۵ میلی‌لیتر

$$\begin{array}{l} 1000g \\ 100mg \\ X = 150g \end{array} \quad \begin{array}{l} 1000g \\ X = 1/5ml \end{array}$$

۲- غلظت ۲۰۰ نانومتر (محلول مادر ۲): مقدار ۲۰۰ میلی‌گرم نانوذره مورد نظر را در ۲۰ میلی‌لیتر آب مقطر حل کرده (۲۰۰ میلی‌گرم بر ۲۰ میلی‌لیتر)، آنچه به دست می‌آید، غلظت ۲۰۰ نانومتر از نانوذره خواهد بود. سپس مقدار نانوذره لازم جهت تزریق به یک رت ۱۵۰ گرمی، در غلظت ۲۰۰ میلی‌گرم بر کیلوگرم به روش زیر از نمونه محلول مادر تهیه گردید:

غلظت ۲۰۰ میلی‌گرم بر کیلوگرم، مقدار تزریق

شده به موش ۱۵۰ گرمی = ۳ میلی‌لیتر

$$\begin{array}{l} 1000g \\ 200mg \\ X = 150g \end{array} \quad \begin{array}{l} 1000g \\ X = 3ml \end{array}$$

به همین ترتیب مقدار لازم از محلول مادر ۱ و ۲ جهت تزریق به رت‌ها با وزن‌های متفاوت محاسبه گردید و توسط سرنگ انسولین به صورت درون صفاقی به رت‌ها تزریق گردید.

این مطالعه به صورت تجربی بر روی ۴۰ موش صحرائی نر نژاد Wistar انجام شد. این حیوانات از دانشگاه علوم پزشکی کرمانشاه خریداری و به منظور آماده‌سازی برای آزمایش به مدت دو هفته در لانه حیوانات دانشگاه آزاد اسلامی واحد سنندج نگهداری شدند. حیوانات در شرایط و درجه حرارت مناسب

در ظروف شماره ۱ و ۲ پارافین زدایی، در ظرف‌های ۳ و ۴ و ۵ و ۶ آب دهی، در ظرف ۸ تمایز و در ظرف‌های ۱۰ و ۱۱ و ۱۲ و ۱۳ آب‌گیری و در ظرف‌های ۱۴ و ۱۵ شفاف‌سازی صورت می‌گیرد. در مرحله مونت یا روکش کردن روی برش‌های رنگ‌آمیزی شده لامل مخصوص می‌چسبانیم تا برش‌های روی لام از خراشیدگی و آسیب‌های دیگر برای سالیان دراز در امان باشند.

یافته‌ها:

نتایج بافت‌شناسی گروه‌های کنترل و تیمار به

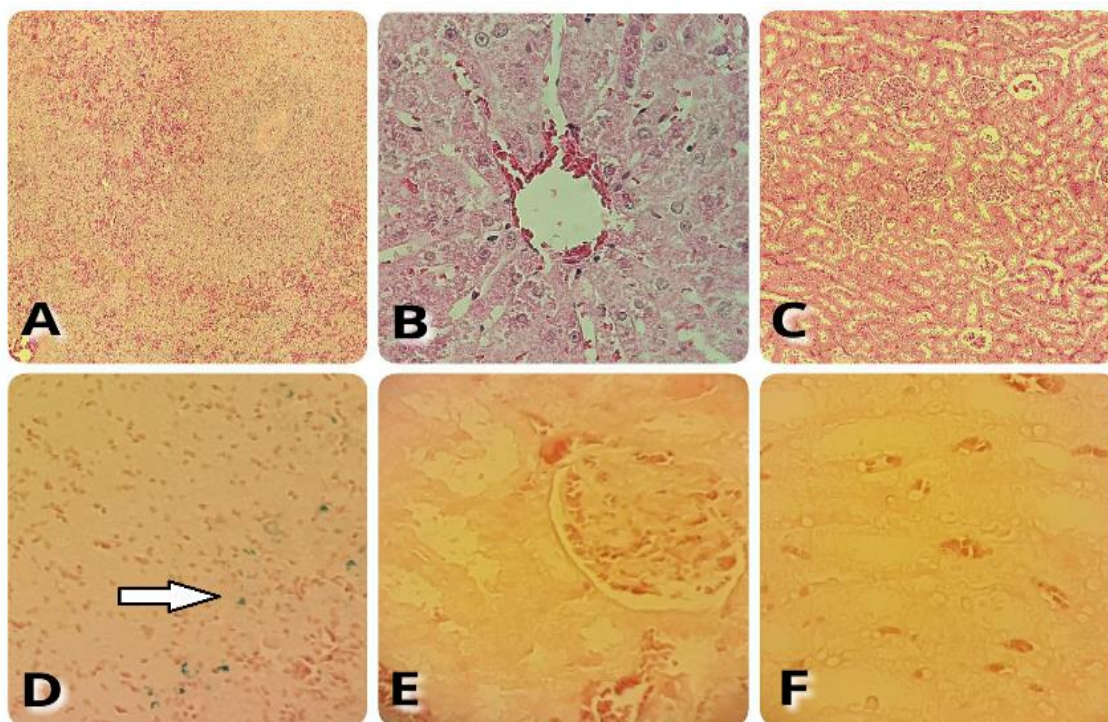
شرح زیر می‌باشد:

گروه کنترل (رنگ آمیزی هماتوکسیلین اتوزین) (تصویر شماره ۳): طحال= پولپ سفید و قرمز قابل مشاهده است. اسلاید بافتی تهیه شده فاقد ضایعه می‌باشد.

کبد= ورید مرکز لوپولی+سینوزوئید+هیپاتوسیت+ گلبول‌های قرمز سالم قابل مشاهده هستند. لام فاقد ضایعه می‌باشد. کلیه: گلومرول+کپسول بومن+توبول‌های کلیوی قابل مشاهده‌اند. لام فاقد ضایعه می‌باشد.

۱- گروه کنترل (رنگ آمیزی آهن) (تصویر

شماره ۳) در رنگ آمیزی اختصاصی آهن؛ در طحال همه موش‌ها رسوب آهن مشاهده می‌شود.



تصویر شماره ۳: گروه کنترل

به ترتیب از راست به چپ (A-B-C): کلیه، کبد، طحال (رنگ آمیزی هماتوکسیلین) با بزرگنمایی ۱۰۰-۴۰۰- \times و (رنگ آمیزی آهن) به ترتیب از راست به چپ (D-E-F): کلیه، کبد، طحال با بزرگنمایی \times ۴۰۰ (فلش رسوب آهن را در طحال نشان می‌دهد).

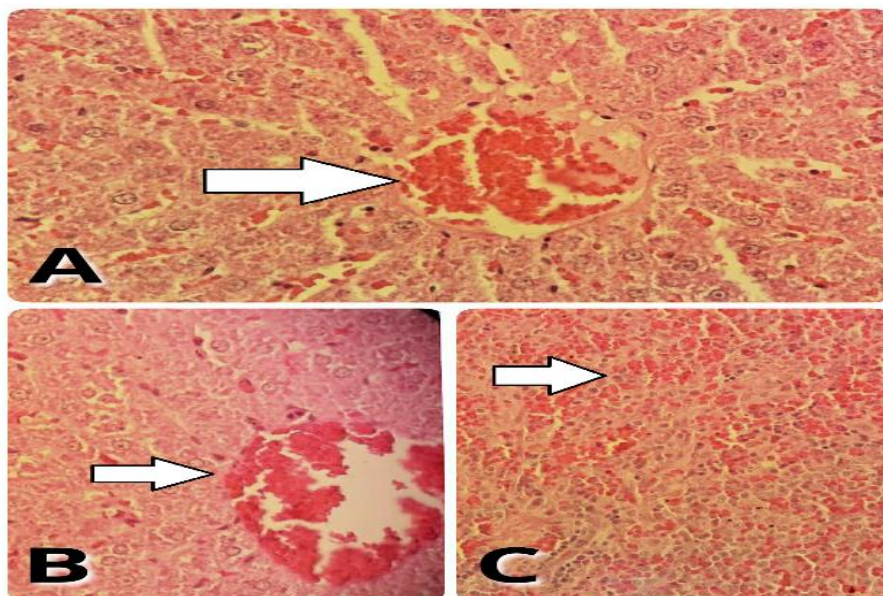
در این بافت ضایعه‌ای مشاهده نشد؛ کبد: پرخونی + التهاب خفیف پورتال؛ کلیه: در این بافت ضایعه‌ای مشاهده نشد.

۲- گروه تیمار $\text{Fe}_4\text{NiO}_4\text{Zn}$ (۱۰۰ نانومتر)

(رنگ آمیزی هماتوکسیلین اتوزین) (تصویر شماره ۴) طحال:

طحال و کلیه این گروه هیچ ضایعه بافتی مشاهده نگردید.

۳- گروه تیمار Fe_4NiO_4Zn (۱۰۰ نانومتر) (رنگ آمیزی هماتوکسیلین اتوزین) در بافت‌های کبد،

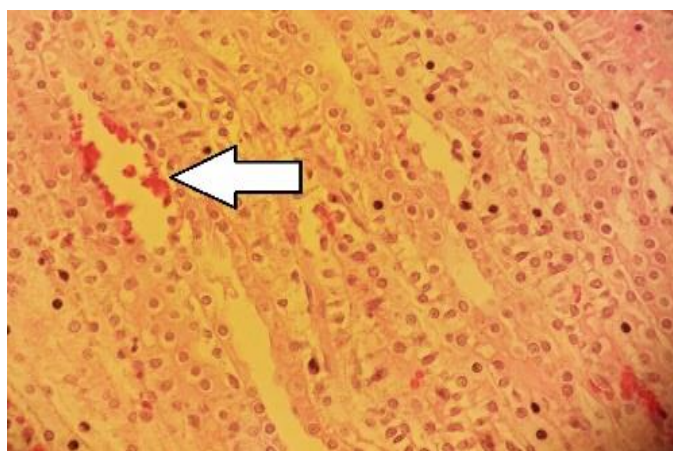


تصویر شماره ۴: گروه تیمار Fe_4NiO_4Zn (۲۰۰ نانومتر)

A (رنگ آمیزی هماتوکسیلین اتوزین): بافت کبد با بزرگنمایی $\times 400$ (فلش پرخونی را در ورید مرکزی کبد نشان می‌دهد) (گروه تیمار Fe_4NiO_4Zn (۱۰۰ نانومتر) به ترتیب از راست به چپ؛ (B-C): طحال-کبد (رنگ آمیزی هماتوکسیلین اتوزین) با بزرگنمایی $\times 100-400$ (فلش پرخونی را در ورید مرکزی را نشان می‌دهد) (فلش همولیزین و پرخونی را در بافت طحال نشان می‌دهد).

مرکزی، کلیه: در این بافت ضایعه‌ای مشاهده نشد. در گروه تیمار Fe_2NiO_4 (۱۰۰ نانومتر) هیچ ضایعه بافتی مشاهده نشد.

۴- گروه تیمار Fe_2NiO_4 (۲۰۰ نانومتر) (رنگ آمیزی هماتوکسیلین اتوزین) (تصویر شماره ۵) طحال: پرخونی عروق + همولیزین، کبد: پرخونی ورید



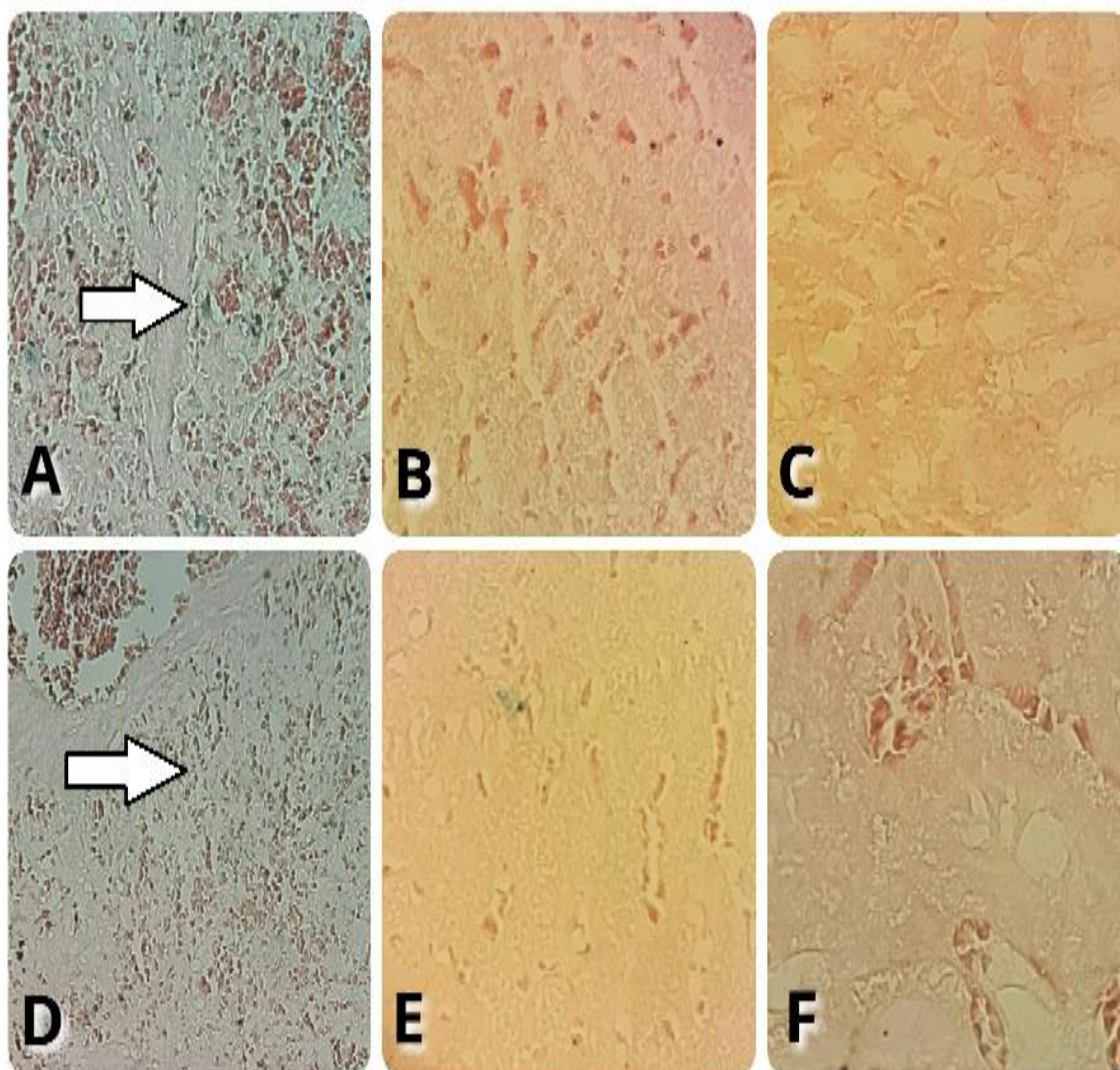
تصویر شماره ۵: گروه تیمار Fe_2NiO_4 (۲۰۰ نانومتر) (رنگ آمیزی هماتوکسیلین اتوزین)

بافت کلیه با بزرگنمایی $\times 400$ (فلش پرخونی را در بافت کلیه نشان می‌دهد).

اختصاصی آهن؛ در طحال این گروه، نسبت به گروه کنترل، رسوب آهن بیشتر مشاهده می شود.

۵- گروه تیمار Fe_4NiO_4Zn (۲۰۰ و ۱۰۰ نانومتر)

(رنگ آمیزی آهن) (تصویر شماره ۶) در رنگ آمیزی



تصویر شماره ۶: گروه تیمار Fe_4NiO_4Zn (۲۰۰ و ۱۰۰ نانومتر) (رنگ آمیزی آهن)

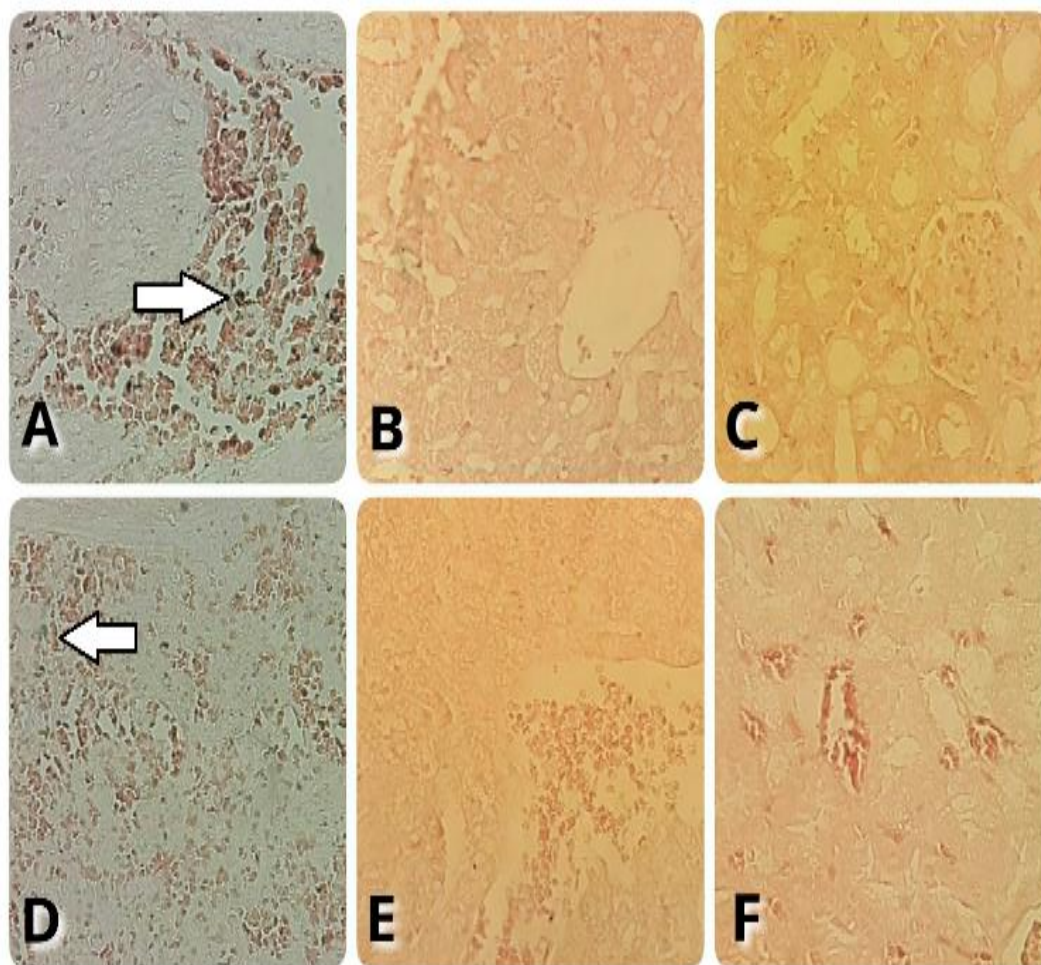
به ترتیب از چپ به راست (A-B-C): کلیه، کبد، طحال با بزرگنمایی $\times 400$ (فلش رسوب آهن را در طحال نشان می دهد) و گروه تیمار Fe_4NiO_4Zn (۲۰۰ و ۱۰۰ نانومتر) (رنگ آمیزی آهن) به ترتیب از راست به چپ (D-E-F): کلیه، کبد، طحال با بزرگنمایی $\times 400$ (فلش رسوب آهن را در طحال نشان می دهد).

۷- گروه تیمار Fe_2NiO_4 (۲۰۰ و ۱۰۰ نانومتر)

(رنگ آمیزی آهن) (تصویر شماره ۷) در رنگ آمیزی اختصاصی آهن؛ در طحال این گروه، نسبت به گروه کنترل، رسوب آهن بیشتر مشاهده می شود.

۶- گروه تیمار Fe_2NiO_4 (۱۰۰ نانومتر)

(رنگ آمیزی هماتوکسیلین ائوزین) در بافت های کبد، طحال و کلیه این گروه هیچ ضایعه بافتی مشاهده نگردید.



تصویر شماره ۷: گروه تیمار Fe_2NiO_4 (۱۰۰ و ۲۰۰ نانومتر) (رنگ آمیزی آهن)

به ترتیب از راست به چپ (A-B-C): کلیه، کبد، طحال با بزرگنمایی $400\times$ (فلش رسوب آهن را در طحال نشان می‌دهد) و گروه تیمار Fe_4NiO_4Zn (۱۰۰ و ۲۰۰ نانومتر) (رنگ آمیزی آهن) به ترتیب از راست به چپ (D-E-F): کلیه، کبد، طحال با بزرگنمایی $400\times$ (فلش رسوب آهن را در طحال نشان می‌دهد).

بحث:

رسوب، در طحال گروه تیمار Fe_4NiO_4Zn (۱۰۰ نانومتر و ۲۰۰ نانومتر)؛ نسبت به گروه کنترل، بیشتر بوده است (گروه‌هایی که حاوی نانوذره روی بودند).

نانو ذرات در طیف وسیعی از محصولات مصرفی، از جمله لوازم آرایشی، دستگاه‌های پزشکی، رنگ‌ها و پوشش لباس، نانو فیبر و محصولات الکترونیکی مورد استفاده قرار می‌گیرند. این مواد سطح بالایی از واکنش را در مقایسه با دیگر مواد نشان می‌دهند. به همین دلیل افزایش قرار گرفتن در معرض آن‌ها نگرانی‌هایی را در مورد اثرات نامطلوبشان وجود آورده است (۲۲).

نتایج رنگ آمیزی هماتوکسیلین اتوزین در این تحقیق نشان داد که نانو ذرات Fe_4NiO_4Zn (۱۰۰ نانومتر) بر روی بافت کبد تأثیر داشته و باعث آسیب این بافت شدند. از طرفی، دوز بالاتر Fe_4NiO_4Zn (۲۰۰ نانومتر)، به بافت طحال نیز آسیب رسانده است.

نانوذره Fe_4NiO_4 (۲۰۰ نانومتر)، به بافت کلیه صدمه زده است؛ اما دوز Fe_4NiO_4 (۱۰۰ نانومتر) بر بافت‌های کبد، کلیه و طحال تأثیری نداشته است.

نتایج رنگ آمیزی آهن در این تحقیق نشان داد که در طحال همه گروه‌ها آهن رسوب کرده است؛ اما این

روی یک ماده مغذی معدنی لازم برای بدن و دومین فلز فراوان بعد از آهن است. نقش آن در ساختار و عملکرد آنزیم‌ها، عوامل رونویسی، سایت‌های گیرنده هورمونی و غشاهای بیولوژیکی است. روی همچنین نقش حیاتی در انتقال سیگنال، بیان ژن و تنظیم آپوپتوز به عهده دارد (۲۳).

مطالعات جدید نشان داده‌اند که نانو ذرات اکسید روی می‌توانند در پزشکی برای درمان بیماری‌های متعددی از قبیل دیابت، سرطان و بیماری‌های خود ایمنی مورداستفاده قرار گیرند. از طرفی، مطالعات سم‌شناسی نشان داده‌اند که نانو ذرات اکسید روی می‌توانند برای انسان و سایر گونه‌ها مضر باشند (۲۴). مطالعات متعددی نشان‌دهنده اثرات سمی (سیتوتوکسیک) و جهش‌زا (ژنوتوکسیک) نانو ذرات اکسید روی بر رده‌های سلولی متعدد پستانداران مختلف می‌باشد (۲۵،۲۶).

عاملی که با افزایش سمیت سلولی نانوذره اکسید روی ارتباط دارد، تولید گونه‌های اکسیژن فعال (ROS) است که می‌تواند در نتیجه استرس اکسیداتیو، آپوپتوز و نکروز تولید شود.

شواهدی وجود دارد که نشان می‌دهد، نانوذره اکسید روی، میزان بالای تولید ROS را در سلول‌های ایمنی انسان و موش موجب می‌شود (۲۷). هرچند انتظار می‌رود که سمیت سلولی Zn^{2+} می‌تواند مستقیماً در نتیجه تولید بیش‌ازحد ROS باشد، اما نشت الکترون‌ها از اندامک میتوکندری نیز (به‌خصوص پس از آسیب)، می‌تواند یک منبع بزرگ داخل سلولی باشد (۲۸).

مطالعات اپیدمیولوژیک نشان داده‌اند که تماس شغلی با نیکل احتمال ابتلا به بعضی از سرطان‌ها را از قبیل سرطان ریه، سر، گردن و سرطان‌های بینی و غیره را افزایش می‌دهد (۳۲-۲۹،۲۴). ترکیبات نیکل قبلاً به‌عنوان کار سینوزن‌های انسانی طبقه‌بندی شده‌اند که این امر توسط آژانس بین‌المللی تحقیقات سرطان مشخص شده است (۳۳،۳۴). علاوه بر این نانو ذرات

نیکل بر تولید مثل، تکوین، عوامل قبل از لقاح در زن و مرد، سقط جنین، بدشکلی‌های جنینی و نقایص تولد موثرند (۳۵،۳۶). از بین نانو ذرات فلزی، نانو ذرات نیکل بسیار مورد استفاده قرار گرفته است (۳۶). محصولات نیکل که نانو ذرات نیکل تولید می‌کنند، دارای سطح انرژی بالا، خاصیت مغناطیسی بالا، کاهش نقطه ذوب، افزایش سطح و همچنین نقطه جوش پایین است.

نانو ذرات اکسید آهن دارای کاربردهای بسیاری در *in vivo* و عکس‌برداری هستند. البته در زمینه ی تحویل دارو کاربرد آن‌ها امیدبخش است، اما محدوده ایمن کاربرد و استفاده از نانو ذرات اکسید آهن باید مشخص گردد (۱۵). در این موارد گزارش‌های قابل‌دسترسی کمی وجود دارد، اما جزییات بسیاری باید مطالعه گردند (۱۳،۱۵).

مطالعات Momayez و Fazilati تأثیر مصرف نانوذره Fe_2O_3 را بر روی بافت ریه رت بررسی کردند. نتایج این تحقیق نشان داد که نانو ذرات به‌سرعت به گردش خون نفوذ کرده و موجب ایجاد التهاب شدید در بافت ریه شد (۳۷).

در مطالعه قبلی ما که تأثیر نانو ذرات Fe_4NiO_4Zn بررسی شد، میزان آنزیم‌های کبدی SGPT,SGOT کاهش داشت که نشان دهنده دفع این نانو ذرات توسط سیستم رتیگولواندوتلیال کبد می‌باشد (۳۸). Iversen و همکاران، مصرف نانوذره Fe_2O_3 را بر عملکرد کلیه و کبد بررسی کردند. نتایج این تحقیق نشان داد که این نانوذره تأثیری بر عملکرد کلیه و کبد ندارد (۳۹).

مطالعه Jain و همکاران، نشان داد که مصرف نانو ذرات اکسید آهن هیچ تغییر غیر نرمالی را در بافت کبد و کلیه به وجود نمی‌آورد (۴۰). مطالعات نوری و همکاران تأثیر کوتاه‌مدت اکسید آهن را بر بافت کلیه و کبد بررسی کردند و هیچ تغییر غیرعادی را در بافت کبد و کلیه مشاهده نمودند (۴۱).

سلامت محیط و جنبه‌های امن استفاده از نانو ذرات یک مسئله اساسی و مهم است. نتایج این تحقیق نشان داد که هردو نانوذره Fe_2NiO_4 و Fe_4NiO_4Zn به بافت‌های کلیه، کبد و طحال آسیب می‌رسانند؛ اما در هردو نانوذره آسیب دوز بالا بیشتر بوده است. از طرفی با رنگ آمیزی آهن مشخص شد که نانوذره Fe_4NiO_4Zn آسیب بیشتری را به طحال وارد می‌کند.

مطالعات بافت‌شناسی Magaye و همکاران، بر روی نانو ذرات نیکل (به قطر ۵۰ نانومتر و ۳ دوز ۱، ۱۰ و ۲۰ میلی‌گرم/کیلوگرم)، سمیت حاد کبد و طحال و التهاب بافت ریه و سمیت قلبی را نشان می‌دهد (۴۲).
در مطالعه دودی و همکاران اثر نانوذره طلا بر بافت کلیه حاکی از نابودی کامل لوله پروگزیمال و دیستال بود (۴۳).

تشکر و قدردانی:

این مقاله مستخرج از پایان‌نامه دانشجوی به شماره ۷۸۹۰ در تاریخ ۹۳/۴/۵ دانشگاه آزاد اسلامی واحد همدان بوده است.

نتیجه‌گیری:

در حال حاضر، مواد نانو بر زندگی انسان از راه‌های مختلف اثرگذار هستند، بنابراین درک و فهم

منابع:

- Hughes LS, Cass GR, Gone J, Ames M, Olmez I. Physical and chemical characterization of atmospheric ultrafine particles in the Los Angeles area. *Environ Sci Technol*. 1998; 32(9): 1153-61.
- Siegmann P, Acevedo F, Siegmann K, Maldonado-Bascon S. A probabilistic source attribution model for nanoparticles in air suspension applied on the main roads of Madrid and Mexico City. *Atmos Environ*. 2008; 42(17): 3937-48.
- Ballou B, Lagerholm BC, Ernst LA, Bruchez MP, Waggoner AS. Non-invasive imaging of quantum dots in mice. *Bioconjugate Chem*. 2004; 15: 79-86.
- Cagle DW, Kennel SJ, Mirzadeh S, Alford JM, Wilson LJ. *In vivo* studies of fullerene-based materials using endohedral metallofullerene radiotracers. *Proc Natl Acad Sci*. 1999; 96(9): 5182-7.
- Aggarwal P, Hall JB, McLeland CB, Dobrovolskaia MA, McNeil SE. Nanoparticle interaction with plasma proteins as it relates to particle biodistribution, biocompatibility and therapeutic efficacy. *Adv Drug Delivery Rev*. 2009; 61(6): 428-37.
- Dobrovolskaia MA, Patri AK, Zheng J, Clogston JD, Ayub N, Aggarwal P, et al. Interaction of colloidal gold nanoparticles with human blood: Effects on particle size and analysis of plasma protein binding profiles. *Nanomedicine: Nanotechnology, Biol Med*. 2009; 5(2): 106-17.
- Rothen-Rutishauser B, Mühlfeld C, Blank F, Musso C, Gehr P. Translocation of particles and inflammatory responses after exposure to fine particles and nanoparticles in an epithelial airway model. *Part Fibre Toxicol*. 2007; 4(1): 9.
- Singh N, Manshian B, Jenkins GJ, Griffiths SM, Williams PM, Maffei TG, et al. NanoGenotoxicology: The DNA damaging potential of engineered nanomaterials. *Biomaterials*. 2009; 30(23): 3891-914.
- Naqvi S, Samim M, Abidin M, Ahmed FJ, Maitra A, Prashant C, et al. Concentration-dependent toxicity of iron oxide nanoparticles mediated by increased oxidative stress. *Int J Nanomedicine*. 2010; 5: 983-9.

10. Balasubramanyam A, Sailaja N, Mahboob M, Rahman M, Hussain SM, Grover P. *In vitro* mutagenicity assessment of aluminium oxide nanomaterials using the Salmonella/microsome assay. *Toxicol Vitro*. 2010; 24(6): 1871-6.
11. Gupta AK, Curtis AS. Surface modified superparamagnetic nanoparticles for drug delivery: Interaction studies with human fibroblasts in culture. *J Mater Sci Mater Med*. 2004; 15(4): 493-6.
12. Arita A, Niu J, Qu Q, Zhao N, Ruan Y, Nadas A, et al. Global levels of histone modifications in peripheral blood mononuclear cells of subjects with exposure to nickel. *Environ Health Perspect*. 2012; 120(2): 198.
13. Reck BK, Müller DB, Rostkowski K, Graedel T. Anthropogenic nickel cycle: Insights into use, trade, and recycling. *Environ Sci Technol*. 2008; 42(9): 3394-400.
14. Zhao J, Shi X, Castranova V, Ding M. Occupational toxicology of nickel and nickel compounds. *J Environ Pathol Toxicol Onco*. 2009; 28: 177-208.
15. Kasprzak KS, Sunderman FW, Salnikow K. Nickel carcinogenesis. *Mutat Res*. 2003; 533(1): 67-97.
16. Esmaeillou M, Moharamnejad M, Hsankhani R, Tehrani AA, Maadi H. Toxicity of ZnO nanoparticles in healthy adult mice. *Environ Toxicol Pharmacol*. 2013; 35(1): 67-71.
17. Meyer K, Rajanahalli P, Ahamed M, Rowe JJ, Hong Y. ZnO nanoparticles induce apoptosis in human dermal fibroblasts via p53 and p38 pathways. *Toxicol vitro*. 2011; 25(8): 1721-6.
18. Umrani RD, Paknikar KM. Zinc oxide nanoparticles show antidiabetic activity in streptozotocin-induced Type 1 and 2 diabetic rats. *Nanomedicine*. 2014; 9(1): 89-104.
19. Hanley C, Layne J, Punnoose A, Reddy K, Coombs I, Coombs A, et al. Preferential killing of cancer cells and activated human T cells using ZnO nanoparticles. *Nanotechnology*. 2008; 19(29): 295103.
20. Akhtar MJ, Ahamed M, Kumar S, Khan MM, Ahmad J, Alrokayan SA. Zinc oxide nanoparticles selectively induce apoptosis in human cancer cells through reactive oxygen species. *Inte j nanomedicine*. 2012; 7: 845-9.
21. Rasmussen JW, Martinez E, Louka P, Wingett DG. Zinc oxide nanoparticles for selective destruction of tumor cells and potential for drug delivery applications. *Expert Opin Drug Deliv*. 2010; 7(9): 1063-77.
22. Truong-Tran AQ, Carter J, Ruffin R, Zalewski PD. New insights into the role of zinc in the respiratory epithelium. *Immunol Cell Biol*. 2001; 79(2): 170.
23. Guo D, Bi H, Wang D, Wu Q. Zinc oxide nanoparticles decrease the expression and activity of plasma membrane calcium ATPase, disrupt the intracellular calcium homeostasis in rat retinal ganglion cells. *Int J Biochem Cell Biol*. 2013; 45(8): 1849-59.
24. Monteiro-Riviere N, Wiench K, Landsiedel R, Schulte S, Inman A, Riviere J. Safety evaluation of sunscreen formulations containing titanium dioxide and zinc oxide nanoparticles in UVB sunburned skin: an *in vitro* and *in vivo* study. *Toxicol Sci*. 2011; 123(1): 264-80.
25. Landsiedel R, Ma-Hock L, Van Ravenzwaay B, Schulz M, Wiench K, Champ S, et al. Gene toxicity studies on titanium dioxide and zinc oxide nanomaterials used for UV-protection in cosmetic formulations. *Nanotoxicology*. 2010; 4(4): 364-81.
26. Espanani H, Fazilati M, Sadeghi L, YousefiBabadi V, Bakhshiani SAE. Investigation the Zinc Oxide Nanoparticle's Effect on Sex Hormones and Cholesterol in Rat. *Int Res J Biol Sci*. 2013; 2(8): 54-8.
27. Hanley C, Thurber A, Hanna C, Punnoose A, Zhang J, Wingett DG. The influences of cell type and ZnO nanoparticle size on immune cell cytotoxicity and cytokine induction. *Nanoscale Res Lett*. 2009; 4(12): 1409.

28. Hays J, Reddy K, Graces N, Engelhard MH, Shutthanandan V, Luo M, et al. Effect of Co doping on the structural, optical and magnetic properties of ZnO nanoparticles. *J Phys Condes Matter*. 2007; 19(26): 6203-26.
29. Bar-Sela S, Levy M, Westin J, Laster R, Richter E. Medical findings in nickel-cadmium battery workers. *Isr j med sci*. 1992; 28(8-9): 578-83.
30. Barton RT. Nickel carcinogenesis of the respiratory tract. *J otolaryngol*. 1977; 6(5): 412-22.
31. Chen Y-C, Coble JB, Deziel NC, Ji B-T, Xue S, Lu W, et al. Reliability and validity of expert assessment based on airborne and urinary measures of nickel and chromium exposure in the electroplating industry. *J Expo Sci Environ Epidemiol*. 2014; 24(6): 622-628.
32. Chiou YH, Wong RH, Chao MR, Chen CY, Liou SH, Lee H. Nickel accumulation in lung tissues is associated with increased risk of p53 mutation in lung cancer patients. *Environ Mol Mutagen*. 2014; 55(8): 624-32.
33. Cragle D, Hollis D, Newport T, Shy C. A retrospective cohort mortality study among workers occupationally exposed to metallic nickel powder at the Oak Ridge Gaseous Diffusion Plant. *IARC Sci Publ*. 1983(53): 57-63.
34. Grimsrud TK, Andersen A. Unrecognized risks of nickel-related respiratory cancer among Canadian electrolysis workers. *Scand J Work Environ Health*. 2012; 38(50): 503-15.
35. Apostoli P, Catalani S. Metal ions affecting reproduction and development. *Met Ions Life Sci*. 2011; 8(5): 263-303.
36. Mohammed EH, Wang G, Jiang J. The effects of nickel on the reproductive ability of three different marine copepods. *Ecotoxicology*. 2010; 19(5): 911-6.
37. Momayez M, Fazilati M. The effects of pulmonary ministration of Fe_2O_3 Nanoparticles on the lung tissue in wistar rat. *Int Res J Biol Sci*. 2014; 3(7): 1-5.
38. Setorki M, Doudi M. Effect of nanoparticles Fe_4NiO_4Zn on liver enzymes- white blood cell and hematocrit in Wistar. *Rat J B SC*. 2014; 14(7): I480-4.
39. Iversen NK, Frische S, Thomsen K, Laustsen C, Pedersen M, Hansen PB, et al. Super paramagnetic iron oxide polyacrylic acid coated $\gamma-Fe_2O_3$ nanoparticles does not affect kidney function but causes acute effect on the cardiovascular function in healthy mice. *Toxicol Appl Pharmacol*. 2013; 266 (2): 276-88.
40. Jain TK, Reddy MK, Morales MA, Leslie-Pelecky DL, Labhasetwar V. Biodistribution, clearance, and biocompatibility of iron oxide magnetic nanoparticles in rats. *Mol Pharm*. 2008; 5(2): 316-27.
41. Nori A, Amiri G, Taj B, Nasreesfahani M, Taj S, Valiyani A. The Effect of Magnetic Iron Oxide Nanoparticles on Mice Liver and Kidney. *J Kerman Univ Med Scie*. 2012; 19(3): 243-53.
42. Magaye RR, Yue X, Zou B, Shi H, Yu H, Liu K, et al. Acute toxicity of nickel nanoparticles in rats after intravenous injection. *Int J Nanomed*. 2014; 9: 1393.
43. Doudi M, Setorki M. The effect of gold nanoparticle on renal function in rats. *Nanomed J*. 2014; 1(3): 171-9.

The effect of Fe₂NiO₄ and Fe₄NiO₄Zn nanoparticles on hepatic, renal and spleen tissues in male wistar rat

Mohammadi S¹, Hoshmandi Z^{2*}, Setorki M³

¹Biology Dept., Hamedan Branch, Islamic Azad University, Hamedan, I.R. Iran; ²Biology Dept., Sanandaj Branch, Islamic Azad University, Sanandaj, I.R. Iran; ³Biology Dept., Izeh Branch, Islamic Azad University, Izeh, I.R. Iran.

Received: 25/Jun/2016 Accepted: 8/Nov/2016

Background and aims: Nanoparticles in a wide range of consumer products (cosmetics, health, industrial, ...) is used. The aim of this study is to evaluate the effect of the nanoparticle Fe₂NiO₄ and Fe₄NiO₄Zn on the Hepatic, Renal and Spleen Tissues.

Methods: This study of experimental was conducted on 40 male Wistar rats. The average weight was between 200-250g and divided into 5 groups. Group I: control group received 0.5ml saline. Respectively it was injected 0.5ml from second to fifth group with concentration 100 and 200 ppm of Fe₄NiO₄Zn and Fe₂NiO₄ nanoparticles. These injections were performed for 7 consecutive days with intraperitoneally injection.

Results: Results of H and E showed that Fe₄NiO₄Zn nanoparticles (200nm) had effect on the hepatic tissue and caused to damage tissues. Also, upper doze of (200nm) damaged to spleen tissue. Fe₂NiO₄ nanoparticle with doze (200nm) damaged the renal tissue, but, Fe₂NiO₄ nanoparticle with doze (100nm) had not no effect on hepatic, renal, and spleen tissues. The results of iron stain in the current study showed that iron has deposited on the spleen tissue in all of groups, but this iron sediment in the spleen in Fe₄NiO₄Zn treatment group (100, 200nm) was more compared with the control group (groups that contain zinc nanoparticles).

Conclusion: Both of Fe₂NiO₄ and Fe₄NiO₄Zn nanoparticles damage on Hepatic, renal and spleen tissues, but, damage in both of them was more in an upper doze, and iron stain showed that Fe₄NiO₄Zn caused more damage on spleen.

Key words: Fe₄NiO₄Zn, Fe₂NiO₄ Nanoparticles, Hepatic, renal and spleen tissues, Rat.

Cite this article as: Mohammadi S, Hoshmandi Z, Setorki M. The Effect of Fe₄NiO₄Zn, Fe₂NiO₄ Nanoparticles on Hepatic, Renal and Spleen Tissues in male Wistar rat. J Shahrekord Univ Med Sci. 2017; 19(3): 52-64.

***Corresponding author:**

Biology Dept., Islamic Azad University, Sanandaj Branch, Sanandaj, I.R. Iran. Tel: 00989133121589,
E-mail: zhoushmandi@yahoo.com