

## بررسی ارزش پیشگویی تغییرات خونرسانی شریان مغزی میانی در بیماران با سگته مغزی حاد به کمک سونوگرافی داپلر ترانس کرانیال

دکتر شهیر مظاهری\*<sup>۱</sup>، دکتر اکرم حسین زاده\*\*

\*استادیار گروه مغز و اعصاب - دانشگاه علوم پزشکی همدان، \*\*پزشک عمومی - دانشگاه علوم پزشکی همدان.

تاریخ دریافت: ۱۵/۵/۲۵ تاریخ تأیید: ۱۵/۹/۳۰

### چکیده:

**زمینه و هدف:** سونوگرافی داپلر ترانس کرانیال (TCD) روشی غیر تهاجمی، ارزان، سریع و مفید در ارزیابی و تعیین محل ایجاد پاتولوژی در بیماران مبتلا به سگته مغزی حاد بخصوص در محدوده شریان مغزی میانی (MCA) است. این تحقیق با هدف بررسی ارزش پیشگویی مقایسه وضعیت همودینامیک شریان مغزی میانی توسط سونوگرافی داپلر ترانس کرانیال و بررسی روند بهبود عملکرد این بیماران در طی ۱ و ۶ ماه بعد از شروع بیماری انجام شد.

**روش بررسی:** در یک مطالعه آینده نگر تعداد ۱۰۲ بیمار مبتلا به سگته مغزی حاد مراجعه کننده به بخش نورولوژی بیمارستان سینا شهر همدان در طی سال ۱۳۸۴ مورد بررسی قرار گرفتند. جهت تمامی بیماران اقدامات درمانی معمول و CT Scan بدون ماده‌ی حاجب همچنین سونوگرافی داپلر ترانس کرانیال در ۲۴ ساعت اول بستری انجام گردید. بیماران بر حسب اطلاعات TCD به سه گروه دارای خونرسانی طبیعی دو طرفه (گروه اول)، خونرسانی غیر طبیعی یک طرفه (گروه دوم) و خونرسانی کاهش یافته دو طرفه (گروه سوم) تقسیم شدند. عملکرد حرکتی بیماران در طول بستری، یک ماه و ۶ ماه بعد از ترخیص توسط یک متخصص نورولوژی مورد ارزیابی قرار گرفت. داده‌ها با استفاده از آزمون آماری کروسکال والیس تجزیه و تحلیل شد. یافته‌ها: میانگین سنی بیماران  $65/39 \pm 12/67$  سال و ۴۸٪ مرد بودند. عملکرد حرکتی در سمت گرفتار، در هر سه گروه دارای روند بهبودی معنی‌داری بود ( $p < 0/05$ ) و در مقایسه با یکدیگر در ماه ششم گروه دوم دارای روند بهبودی ضعیف تری نسبت به گروه اول و سوم بود ( $p < 0/01$ ). با این حال روند بهبود اختلالات اسفنکتری و تکلم در بین سه گروه یکسان بود ( $p > 0/05$ ).

**نتیجه‌گیری:** بررسی تغییرات همودینامیک در محدوده شریان مغزی میانی به کمک TCD دارای ارزش پیشگویی کننده در بهبود عملکرد حرکتی بیماران مبتلا به سگته مغزی حاد در شش ماه بعد از ترخیص بود.

**واژه‌های کلیدی:** پیشگویی، سگته مغزی، سونوگرافی داپلر، شریان مغزی میانی، خونرسانی.

### مقدمه:

است (۱). روشهای تشخیصی و درمانی که بتوانند در خصوص پیشگویی روند و سیر بیماری اطلاعات مفیدی را در اختیار پزشکان قرار دهند، به طور واضحی از بار بیماری (Burden of disease) بر روی سیستم بهداشتی

سگته مغزی (Stroke) یک مشکل و معطل بزرگ بهداشتی، اجتماعی و اقتصادی در غالب کشورهای جهان محسوب می‌شود که میزان بروز این بیماری بخصوص در کشورهای صنعتی رو به افزایش

<sup>۱</sup>نویسنده مسئول: همدان-خیابان میرزاده عشقی-چهار راه پاستور-بیمارستان سینا-بخش نورولوژی-تلفن: ۰۹۱۸۱۱۱۶۱۵۸، E-mail: dr\_sh\_mazaheri@yahoo.com

درمانی می‌کاهد (۲،۱).

دسته از بیماران دارای ارزش پیشگویی کنندگی مثبتی بوده است (۱۸).

این در صورتی است که هنوز اطلاعات و بررسی‌های جامعی در کشورهای در حال توسعه با توجه به نقش پراکنندگی‌های جغرافیائی و نژادی در این خصوص صورت نگرفته است و محققین قادر به یافتن مطالعات مشابهی در این خصوص در کشور نبودند. بی‌شک امکان پیشگویی روند درمانی در این بیماران می‌تواند با بهینه کردن اقدامات درمانی و مشاوره‌ای و همچنین جلوگیری از انجام سایر اقدامات تشخیصی و درمانی پر هزینه، از بار اضافی این بیماری بر روی سیستم بهداشتی درمانی بکاهد. از این رو این تحقیق بر آن است با مقایسه وضعیت خونرسانی شریان مغزی میانی توسط TCD و بررسی روند بهبود عملکرد حرکتی این بیماران در طی ۱ و ۶ ماه بعد از شروع بیماری، ارزش پیشگویی کننده آن را مورد بررسی قرار دهد.

### روش بررسی:

در یک مطالعه آینده نگر تعداد ۱۰۲ بیمار مبتلا به سکنه مغزی حاد مراجعه کننده به بیمارستان سینا شهر همدان در طی سال ۱۳۸۴ مورد بررسی قرار گرفتند. گروه هدف این مطالعه تمامی بیمارانی بودند که به علت علائم نورولوژیک حاد و با تشخیص سکنه مغزی در بخش نورولوژی بستری شدند. جهت تمامی بیماران اقدامات درمانی معمول و CT Scan بدون ماده‌ی حاجب درخواست گردید. بیمارانی که دارای یافته‌های مثبت بالینی و CT Scan منفی بر درگیری در محدوده شریان مغزی میانی (ایسکمیک یا خونریزی) بودند، وارد این مطالعه شدند و شرایط خروج از مطالعه شامل سابقه سکنه مغزی قبلی، عدم امکان ارزیابی بیمار، سابقه ضربه به سر، عدم دست‌یابی به تشخیصی قطعی و مرگ بود. جهت تمامی بیماران در طی ۲۴ ساعت بعد از

سونوگرافی داپلر ترانس کرانیال (Transcranial doppler sonography=TCD) روشی غیرتهاجمی، ارزان، غیر زمان‌بر و قابل حمل در ارزیابی و تعیین محل پاتولوژی شریان مغزی در بیماران مبتلا به سکنه مغزی حاد است (۳). این روش هم برای اهداف درمانی (۴،۵،۶) و هم اهداف تشخیصی (۷،۸،۹) مورد استفاده قرار گرفته است و جهت کشف تنگی‌های محدوده‌ی شریان مغزی میانی دارای حساسیتی نزدیک به ۱۰۰ درصد است (۱۰).

هر چند تغییرات واضح در سرعت جریان خون که توسط TCD اندازه‌گیری می‌شود، در ساعات اولیه بعد از سکنه رخ می‌دهد، با این حال الگوی همودینامیکی جریان خون مغز می‌تواند برای هفته‌ها (۱۱) و حتی ماهها (۱۲،۱۳) متغیر باشد و از این رو عده‌ای از محققین از این تغییرات جهت پیش‌گویی بهبود عملکرد و علائم این دسته از بیماران استفاده کرده‌اند.

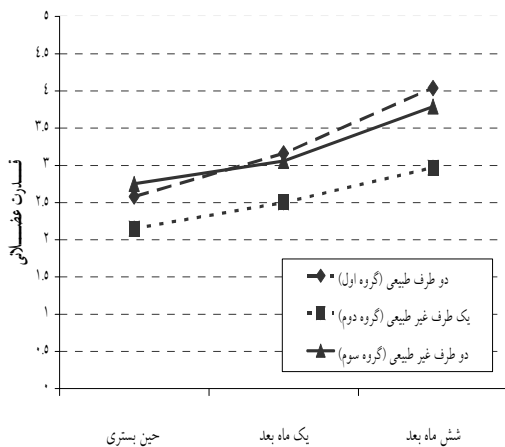
مطالعات قبلی ارتباط مثبتی را بین یافته‌های TCD در ۲۴ ساعت اول بعد از شروع سکنه و سیر بالینی بیماری نشان داده است. مثلاً بیماران دارای TCD نرمال، پیش‌آگهی مطلوبتری داشته‌اند (۱۴)، اما بیماران دارای انسداد در عروق داخل مغزی و بخصوص MCA و همچنین بیمارانی که دارای الگوی عدم تقارن در توزیع خون بین نیمکره‌ها بوده‌اند با پیش‌آگهی ضعیفی روبرو بوده‌اند (۱۵،۱۶).

Wong و همکارانش نشان دادند که در بیمارانی که دارای انسداد واضح شریانهای بزرگ مغزی هستند، وجود و تعداد شریان‌های مسدود مغزی - گردنی می‌تواند پیشگویی کننده حوادث عروقی یا مرگ در طی ۶ ماه بعد از سکنه باشد (۱۷). میانگین سرعت جریان خون (Mean flow velocity) در شریان‌های مغزی بخصوص MCA نیز با روند بهبود عملکرد این

کروسکال والیس در بین سه گروه در طی بستری، یک و ۶ ماه بعد از ترخیص از بیمارستان استفاده گردید و مقادیر  $p < 0/05$  معنی دار در نظر گرفته شد.

### یافته ها:

از ۱۰۲ بیمار مورد بررسی ۴۹ (۴۸٪) مرد و ۵۳ (۵۲٪) زن بودند. میانگین سنی آنها  $65/39 \pm 12/67$  سال بود. میانگین سنی در گروه اول  $60/23 \pm 12/67$ ، گروه دوم  $65/38 \pm 13/54$  و گروه سوم  $70/57 \pm 9/16$  بود ( $p < 0/01$ ). اختلاف معنی داری در عوامل خطر از قبیل سابقه فشار خون، دیابت، مصرف سیگار، مصرف OCP در زنان، سابقه بیماری قلبی، سمت درگیر در کورتکس و هایپرلیپیدمی در سه گروه وجود نداشت. عملکرد حرکتی در سمت گرفتار هم در اندام فوقانی و هم در اندام تحتانی در هر سه گروه دارای روند بهبودی معنی داری بود ( $p < 0/05$ ) و در مقایسه گروهها با یکدیگر گروه دوم در ماه ششم دارای روند بهبودی ضعیف تری نسبت به گروه اول و سوم داشت ( $p < 0/01$ ) (نمودارهای شماره ۱ و ۲).



**نمودار شماره ۱: روند بهبود بالینی قدرت عضلانی اندام فوقانی در سه گروه بیمار مبتلا به سکته مغزی**  
 $p < 0/05$  در مقایسه حین بستری و شش ماه بعد در هر سه گروه.  
 $p < 0/01$  در ماه ششم در مقایسه گروه دو با دو گروه دیگر.

شروع علائم سونوگرافی داپلر ترانس کرانیال (Waki I-TC, Atys Médical, France) انجام گردید. در این روش با کمک ترانس دیوسر دستی با فرکانس 2MHz از طریق پنجره تمپورال و اکسیپیتال عروق بزرگ مغزی بخصوص MCA مورد بررسی قرار گرفت. MCA از طریق پنجره تمپورال در عمق ۵۲ الی ۶۴ میلی متری ارزیابی و میانگین سرعت جریان آن به صورت خودکار توسط دستگاه ثبت گردید (۱۹، ۱۸).  
 با توجه به میانگین سرعت جریان خون در شریان مغزی میانی بیماران بر حسب اطلاعات TCD به سه گروه تقسیم شدند. گروه اول دارای سرعت جریان طبیعی در هر دو طرف، گروه دوم دارای عدم تقارن بین جریان خون دو نیمکره و گروه سوم دچار کاهش میانگین سرعت جریان خون در MCA دو نیمکره بودند. مقادیر طبیعی میانگین سرعت جریان خون مطابق تحقیق Suwanwela و همکاران تعیین شد (۲۰). همچنین عدم تقارن در جریان خون ۲ نیم کره زمانی مطرح می شد که میانگین سرعت جریان خون هر یک از دو طرف ۳۰ درصد با یکدیگر اختلاف داشت (۲۱).

علائم بالینی بیماران در طول بستری، یک و ۶ ماه بعد توسط یک متخصص نورولوژی مورد ارزیابی قرار گرفت. عملکرد حرکتی بیماران در اندام درگیر به صورت مقدار ۰ تا ۵ (در اندام فوقانی و تحتانی به تفکیک) ارزیابی شد. همچنین وجود اختلالات اسفنکتری و اختلالات کلامی به همراه عوامل خطری همانند مصرف سیگار، فشار خون، هایپرلیپیدمی، دیابت، بیماری قلبی و سابقه مصرف قرص های ضد بارداری OCP در زنان مورد بررسی قرار گرفت.

جهت مقایسه یافته های کمی در سه گروه از آزمون آنالیز واریانس یک طرفه (ANOVA) و جهت مقایسه یافته های کیفی در سه گروه از آزمون کای دو استفاده گردید. با توجه به غیر پارامتریک بودن عملکرد حرکتی برای مقایسه این فاکتور از آزمون

فوق بیان کرد آن است که خونرسانی به ناحیه درگیر دارای اهمیت بسیار است و در صورتی که یک اختلال (ناحیه ایسکمیک) دارای منع خونرسانی مطلوبی باشد سیر بهبود علائم تسریع می گردد. از دیدگاهی دیگر بیمارانی که بعد از سکنه مغزی بهبودی سریع تری دارند فعالیت نیم کره درگیر آنها سریع تر به حالت طبیعی باز می گردد. فرضیه فوق به کمک تصویربرداری با Functional MRI نیز بیشتر تأیید شده است (۲۳).

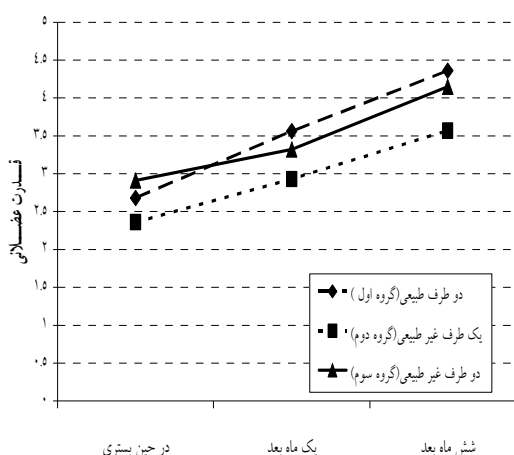
از آنجا که هدف از درمان این دسته از بیماران جلوگیری از گسترش ناحیه آسیب دیده و بهبود سریع تر علائم است، این روش تشخیصی می تواند به عنوان یک روش بی خطر و کم هزینه در کنار سایر روش های تصویر برداری ما را در انجام اقدامات درمانی کمک نماید. لذا پیشنهاد می گردد در آینده با پیگیری طولانی تر این بیماران در گروه های بزرگتر و در غالب مطالعات بقا (Survival study) ارزش پیشگویی این روش تشخیصی مورد بررسی بیشتری قرار گیرد. همچنین بررسی درگیری در محدوده سایر شریانهای مغزی نیز با روش TCD در این بیماران مهم به نظر می رسد.

### نتیجه گیری:

بررسی تغییرات خونرسانی در محدوده شریان مغزی میانی به کمک TCD دارای ارزش پیشگویی کننده در بهبود عملکرد حرکتی بیماران مبتلا به سکنه مغزی حاد شش ماه بعد از ترخیص بوده است و بیماران با خونرسانی غیر طبیعی یک طرفه دارای روند بهبودی ضعیف تری نسبت به دو گروه دیگر می باشد.

### تشکر و قدردانی:

بدینوسیله از تمام کسانی که ما را در انجام این طرح یاری رساندند قدردانی می گردد.



### نمودار شماره ۲: روند بهبود بالینی قدرت عضلانی اندام تحتانی در سه گروه بیمار مبتلا به سکنه مغزی

$p < 0.05$  در مقایسه حین بستری و شش ماه بعد در هر سه گروه.  
 $p < 0.01$  در ماه ششم در مقایسه گروه دو با دو گروه دیگر.

با این حال روند اختلالات اسفنکتری و تکلم در بین سه گروه یکسان بود ( $p > 0.05$ ).

### بحث:

نتایج این تحقیق نشان می دهند که یافته های TCD و بررسی وضعیت خونرسانی MCA دارای ارزش پیشگویی کنندگی مطلوبی جهت بهبود علائم بالینی بیماران در طی شش ماه است. با این حال این تحقیق نتوانست رابطه مشابهی را برای یک ماه بعد از بستری بیماران پیدا کند.

مطالعه Arenillas و همکارانش نشان داده است که تنگی و انسداد کشف شده توسط TCD می تواند در تعیین پیش آگهی این بیماران کمک کننده باشد (۱۵). همچنین Felberg نیز در سال ۲۰۰۲ یافته مشابهی را در این دسته از بیماران گزارش کرده است (۲۲).

آنچه می توان در خصوص توجیه یافته های

**منابع:**

1. Sudlow CLM, Warlow CP. Comparing stroke incidence worldwide: what makes studies comparable? *Stroke*. 1996; 27: 550-8.
2. Warlow CP. Epidemiology of stroke. *Lancet*. 1998; 352(Suppl 3): 1-4.
3. Babikian VL, Feldmann E, Wechsler LR. Transcranial doppler ultrasonography: year 2000 update. *J Neuroimaging*. 2000; 10: 101-5.
4. El-Mitwalli A, Saad M, Christou I, Malkoff M, Alexandrov AV. Clinical and sonographic patterns of tandem internal carotid artery/ middle cerebral artery occlusion in tissue plasminogen activator- treated patients. *Stroke*. 2002; 33: 99-102.
5. Hill MD, Barber PA, Demchuk AM. Acute intravenous- intra-arterial revascularization therapy for severe ischemic stroke. *Stroke*. 2002; 33: 279-82.
6. Molina CA, Montaner J, Abilleira S. Time course of tissue plasminogen activator-induced recanalization in acute cardioembolic stroke. *Stroke*. 2001; 32: 2821-7.
7. Demchuk AM, Christou I, Wein TH. Specific transcranial doppler flow findings related to the presence and site of arterial occlusion. *Stroke*. 2000; 31: 140-6.
8. Soustiel JF, Shik V, Shreiber R, Tavor Y, Goldsher D. Basilar vasospasm diagnosis. *Stroke*. 2002; 33: 72-8.
9. Alexandrov AV, Felberg RA, Demchuk AM. Deterioration following spontaneous improvement: sonographic findings in patients with acutely resolving symptoms of cerebral ischemia. *Stroke*. 2000; 31: 915-9.
10. Wijman CA, McBee NA, Keyl PM. Diagnostic impact of early transcranial doppler ultrasonography on the TOAST classification subtype in acute cerebral ischemia. *Cerebrovasc Dis*. 2001; 11: 317-23.
11. Akopov S, Whitman GT. Hemodynamic studies in early ischemic stroke: serial transcranial doppler and magnetic resonance angiography evaluation. *Stroke*. 2002; 33: 1274-9.
12. Wong KS, Li H, Lam WW, Chan YL, Kay R. Progression of middle cerebral artery occlusive disease and its relationship with further vascular events after stroke. *Stroke*. 2002; 33: 532-6.
13. Zanette EM, Roberti C, Mancini G, Pozzilli C, Bragoni M, Toni D. Spontaneous middle cerebral artery reperfusion in ischemic stroke. a follow-up study with transcranial doppler. *Stroke*. 1995; 26: 430-3.
14. Alexandrov AV, Bladin CF, Norris JW. Intracranial blood flow velocities in acute ischemic stroke. *Stroke*. 1994; 25: 1378-83.
15. Arenillas JF, Molina CA, Montaner J, Abilleira S, González- Sánchez MA, Álvarez-Sabín J. Progression and clinical recurrence of symptomatic middle cerebral artery stenosis. *Stroke* 2001; 32: 2898-904.
16. Toni D, Fiorelli M, Zanette EM. Early spontaneous improvement and deterioration of ischemic stroke patients: a serial study with transcranial doppler ultrasonography. *Stroke*. 1998; 29: 1144-8.
17. Wong KS, Li H, Chan YL. Use of transcranial doppler ultrasound to predict outcome in patients with intracranial large artery occlusive disease. *Stroke*. 2000; 31: 2641-7.

18. Fujioka KA, Douville CM. Anatomy and freehand examination techniques. In: Newell DW, Aaslid R. Transcranial Doppler. New York: Raven Pr; 1992. p: 9-31.
19. Babikian VL, Wechsler LR. Transcranial doppler ultrasonography. St Louis: Mosby-Year Book; 1993. p: 253.
20. Suwanwela NC, Phanthumchinda K, Suwanwela N. Transcranial doppler sonography and CT angiography in patients with atherothrombotic middle cerebral artery stroke. AJNR Am J Neuroradiol. 2002; 23(8): 1352-5.
21. Baracchini C, Manara R, Ermani M, Meneghetti G. The quest for early predictors of stroke evolution. Can TCD be a guiding light? Stroke. 2000; 31: 2942-7.
22. Felberg RA, Christou I, Demchuk AM, Malkoff M, Alexandrov AV. Screening for intracranial stenosis with transcranial doppler: the accuracy of mean flow velocity thresholds. J Neuroimaging. 2002; 12: 9-14.
23. Ward NS, Brown MM, Thompson AJ, Frackowiak RS. Neural correlates of outcome after stroke: a cross-sectional fMRI study. Brain. 2003; 126: 1430-48.