

تغییرات هیستومرفولوژیک غده تیروئید موش سوری متعاقب تجویز طولانی مدت مرفین

دکتر سعید حبیبیان^{۱*}، دکتر محمد شادخواست^۲، دکتر اکرم کبیری^۳

^۱گروه فارماکولوژی، دانشگاه شهرکرد، شهرکرد، ایران؛ ^۲گروه علوم تشریح، دانشگاه شهرکرد، شهرکرد، ایران؛ ^۳دانش آموخته دانشکده دامپزشکی، دانشگاه شهرکرد، شهرکرد، ایران.

تاریخ دریافت: ۹۲/۱/۲۸ اصلاح نهایی: ۹۲/۵/۱۵ تاریخ پذیرش: ۹۲/۵/۲۰

چکیده:

زمینه و هدف: گزارشات ضد و نقیضی در مورد اثرات مرفین بر غده تیروئید وجود دارد. این مطالعه با هدف بررسی تاثیر استفاده طولانی مدت مرفین بر وزن بدن، وزن غده تیروئید و تغییرات هیستومرفولوژیک غده تیروئید موش سوری در مراحل مختلف رشد طراحی و اجرا شده است.

روش بررسی: در این مطالعه تجربی ۱۵۰ سر موش سوری ماده نژاد Balb/c با سن دو هفته، به صورت تصادفی به سه گروه مساوی و در مرحله بعد موش ها در هر گروه به چهار زیر گروه تقسیم شدند. زیر گروه اول (زیر گروه شاهد n= ۵) فقط آب، زیر گروه دوم (زیر گروه شکر n=۵) آب و ۵ mg/ml شکر، زیر گروه سوم (زیر گروه تجربی یک n= ۲۰) ۰/۰۴ mg/ml مرفین و ۵mg/ml شکر و زیر گروه چهارم (زیر گروه تجربی دو n= ۲۰) ۰/۴ mg/ml مرفین و ۵mg/ml شکر به صورت خوراکی دریافت کردند. گروه اول و دوم ۲۱ روز و گروه سوم ۶۳ روز مرفین مصرف کردند. داده ها با استفاده از آزمون آماری ANOVA و تست تعقیبی Tukey در نرم افزار SPSS مورد تجزیه و تحلیل آماری قرار گرفتند.

یافته ها: مصرف مزمن مرفین در هر دو غلظت باعث کاهش چشمگیر وزن بدن موش ها در زیر گروه های دوم و سوم و همچنین وزن تیروئید در زیر گروه های اول و دوم شد ($P < 0/05$). مطالعات هیستومرفولوژیک آشکار کرد که مصرف مزمن مرفین باعث افزایش اندازه و شکل سلول های فولیکولی در تیروئید شده است؛ افزون بر این شکل فولیکول های غده در زیر گروه های تجربی تغییر کرده و حاوی مقادیر کمی کلوئید در مقایسه با زیر گروه های شکر و شاهد شده است.

نتیجه گیری: مصرف مزمن مرفین می تواند علاوه بر وزن بدن و وزن تیروئید، ساختمان و فعالیت تیروئید را نیز تحت تاثیر قرار دهد.

واژه های کلیدی: غده تیروئید، مرفین، موش سوری، هیستومرفولوژی.

مقدمه:

تیروئید و غده آدرنال موجود می باشند (۱). مکانیسم اثر مرفین از طریق گیرنده های μ به دو صورت است یکی ممانعت از رهاسازی ماده P و بدنبال آن انسداد مسیر حسی تالاموس- نخاع (Spinothalamic pathway) و دیگری باز کردن کانال های پتاسیمی و بستن کانال های کلسیمی در انتهای اعصاب است که این امر موجب افزایش پلاریزاسیون سلول ها، کاهش انتقال حس درد و به عبارتی بالا رفتن آستانه تحریک درد می شود (۳-۶).

کاهش دردهای سرطانی، دردهای پس از جراحی،

مرفین با فرمول شیمیایی C17H19NO3 اولین بار توسط Sertuner در سال ۱۸۰۵ از یک گیاه آلکالوئیدی از خانواده خشخاش (Papaveraceae) به نام *Papaver somniferum* جدا و ساختار آن در سال ۱۹۰۲ شناسایی شد. این دارو یک مشتق فنانترن با دو حلقه مسطح و دو ساختار حلقه ای آلیفاتیک، یکی از ضد دردهای اصلی اپیوئیدی بوده که به صورت مرکزی عمل می کند (۲،۱).

گیرنده های اپیوئیدی در اکثر اندام های بدن از قبیل سیستم عصبی مرکزی، شبکه مزانتریک، کلیسه، پانکراس،

*نویسنده مسئول: شهرکرد، دانشگاه شهرکرد، گروه فارماکولوژی، تلفن: ۰۳۸۱-۴۴۲۴۴۲۷، E-mail: habibian_dehkordi@yahoo.com

دردهای اسپاسمودیک، مهار مرکز سرفه خصوصاً در مواقع وجود سرفه خشک، رفع اسهال و استفاده به عنوان داروی پیش بیهوشی از جمله موارد مصرف مورفین می باشد. استعمال این دارو از طرق مختلف از جمله خوراکی، زیر پوستی، داخل صفاقی، داخل عضلانی، داخل وریدی، داخل فضای تکال و داخل فضای اپیدورال می باشد. مورفین جذب پوستی نداشته و جذب آن از طریق روده بخوبی و در معده به سختی انجام می شود (۱، ۲، ۴).

با توجه به اهمیت مورفین در تسکین دردهای مختلف و استفاده روز افزون از آن و مشتقات حاصله، لازم است که مطالعاتی راجع به بحث استفاده مکرر و تأثیرات سوء مورفین بر روی اندام های مختلف صورت گیرد. از آنجایی که گزارشات ضد و نقیضی در مورد اثرات مورفین و عوارض ناشی از مصرف آن بر غده تیروئید وجود دارد (۱۰-۷)؛ هدف از مطالعه حاضر بررسی تأثیر استفاده طولانی مدت مصرف مورفین بر روی ساختمان هیستومرفولوژیک غده تیروئید در مراحل مختلف رشد بود. در این راستا از موش سوری در این مطالعه استفاده شد؛ زیرا زمان بلوغ آن نسبتاً کوتاه مدت بوده و می توان در یک مدت کوتاه تأثیرات انواع مواد را در مراحل مختلف رشد (قبل از بلوغ، طی بلوغ و دوران قبل از بلوغ تا بلوغ کامل) در یک دوره زمانی حداکثر سه تا چهار ماهه بررسی کرد.

روش بررسی:

در این مطالعه تجربی از ۱۵۰ سر موش سوری ماده نژاد Balb/c با سن دو هفته، خریداری شده از موسسه سرم سازی حصارک کرج استفاده شد. موش ها ابتدا وزن و سپس برای شناسایی و تفکیک بهتر با استفاده از محلول تثبیت کننده بوئن (Bouin's fixative) نشانه گذاری و در قفس های مخصوص موش نگهداری شدند. در طی انجام آزمایش سعی شد حتی الامکان درجه حرارت (۲۱ درجه سانتیگراد)، رطوبت (۴۵-۵۵٪) و دوره نوری (۱۲ ساعت روشنایی - ۱۲ ساعت تاریکی) در حد ثابت تنظیم شده باشد. موش ها با استفاده از غذاهای آماده تهیه شده از شرکت خوراک دام و طیور پارس تغذیه شدند. قبل از

شروع آزمایش به منظور تطابق با محیط، موش ها به مدت یک هفته در این شرایط محیطی نگهداری شدند. در شروع آزمایش موش ها به طور تصادفی به سه گروه مساوی تقسیم شدند. در مرحله بعد موش های هر گروه به چهار زیر گروه تقسیم شدند. زیر گروه اول (زیر گروه شاهد $n=5$) فقط به آب و زیر گروه دوم (زیر گروه شکر $n=5$) به آب و 5mg/ml شکر دسترسی داشتند. زیر گروه سوم (زیر گروه تجربی یک $n=20$) 0.04 mg/ml مورفین و 5mg/ml شکر و زیر گروه چهارم (زیر گروه تجربی دو $n=20$) 0.04 mg/ml مورفین و 5mg/ml شکر به صورت خوراکی دریافت کردند. میزان مورفین مصرفی به ازای هر میلی لیتر آب در دو روز اول به ترتیب 0.01 mg/ml و 0.1 ، برای روز سوم و چهارم به ترتیب 0.02 mg/ml و 0.2 ، برای روز پنجم و ششم به ترتیب 0.03 mg/ml و 0.3 و از روز هفتم تا پایان دوره آزمایش به ترتیب 0.04 mg/ml و 0.4 بود. لازم به توضیح است که مقدار مصرف آب در یک شبانه روز برای هر سر موش 5 ml بود و هدف از اضافه نمودن شکر از بین بردن مزه تلخ مورفین بود. دوره تیمار یا مدت زمان مصرف مورفین در مورد گروه اول (رده سنی ۶-۳ هفتگی یا قبل از بلوغ) و گروه دوم (رده سنی ۹-۶ هفتگی یا طی بلوغ) ۲۱ روز و در مورد گروه سوم (رده سنی ۱۲-۳ هفتگی یا قبل از بلوغ تا بلوغ کامل) ۶۳ روز بود. علت تقسیم بندی موش ها به ۳ رده سنی قبل از بلوغ، بلوغ و قبل از بلوغ تا بلوغ کامل بررسی روند تأثیر مورفین در شرایط سنی مختلف و اثرات آن بر رشد غده تیروئید و رشد حیوان بود.

بعد از پایان این دوره، موش ها با استفاده از ترازوی دیجیتال (مدل FG-H) وزن و سپس با استفاده از کلروفرم بیهوش شدند. سپس به کمک قیچی، پوست ناحیه زیر فک برش داده شد و غده تیروئید خارج و وزن شد (با استفاده از ترازوی دیجیتال مدل FG-H). پس از شستشو با سرم فیزیولوژی، غدد تیروئید به ظروف کد بندی شده حاوی فرمالین بافر ۱۰ درصد منتقل شدند. بعد از ۲۴ ساعت این فرمالین با فرمالین بافر ۱۰ درصد تازه جایگزین و تا زمان شروع عملیات بافت شناسی در یخچال نگهداری شدند. از این غدد پس از انجام عملیات معمول بافت شناسی، مقطع

تجربی با یکدیگر از لحاظ آماری اختلاف معنی داری وجود نداشته است ($P > 0/05$)، همچنین تفاوت مشاهده شده بین زیر گروه های شاهد و شم معنی دار نبوده است ($P > 0/05$). با این حال در رده های سنی ۳-۶ و ۶-۹ هفته، اختلاف وزن غده تیروئید بین زیر گروه های تجربی با زیر گروه های شم و شاهد معنی دار بود ($P < 0/05$) (جدول شماره ۲).

در زیر گروه های تجربی متعاقب مصرف مرفین، غده تیروئید دچار تغییراتی از جمله افزایش تعداد سلول های پارافولیکولار، افزایش حجم سلول های فولیکولار و عدم وجود هورمون های تیروئیدی یا مواد کلونیدی در داخل فولیکول ها شد. در رده سنی ۳-۶ هفته فولیکول های غده تیروئید تا حدی جمع شدند، سلول های جداره فولیکول ها به وضوح دیده نشدند و فضای داخل فولیکول نیز در مقایسه با زیر گروه های شاهد و شم کوچکتر شد. این تغییرات در زیر گروه تجربی ۶-۹ هفته بیشتر بود، به طوری که شکل سلول های فولیکولار از حالت مکعبی خارج شده، فولیکول ها تا حدودی حالت کروی خود را از دست داده و حتی بصورت توده ای سلول روی هم انباشته دیده می شدند و فضای داخل فولیکولی بسیار کاهش یافته و مقادیر اندکی هورمون داشتند. در رده سنی ۳-۱۲ هفته سلول های فولیکولار غده تیروئید افزایش حجم یافته، فولیکول ها کاملاً جمع شده و حالت کروی خود را از دست داده بودند همچنین میزان مواد کلونیدی بسیار ناچیز بود (شکل شماره ۱).

گیری و رنگ آمیزی به روش معمول هماتوکسیلین و ائوزین انجام شد و در نهایت نمونه ها با میکروسکوپ نوری مورد ارزیابی قرار گرفتند. نتایج بدست آمده از اندازه گیری وزن موش ها و وزن غدد تیروئید آن ها با آزمون های آماری ANOVA و تعقیبی Tukey مورد تجزیه و تحلیل آماری قرار گرفتند؛ از نظر آماری اختلاف نتایج بین زیر گروه های تحت بررسی در سطح $P < 0/05$ معنی دار قلمداد گردید. نتایج حاصله از مطالعات هیستومورفولوژیک نیز به صورت توصیفی گزارش شدند.

یافته ها:

نتایج نشان دادند که اختلاف وزن بدن در رده سنی ۳-۶ هفته بین زیر گروه های شاهد و شم، زیر گروه های سوم و چهارم (زیر گروه های تجربی اول و دوم) و همچنین بین زیر گروه های سوم و چهارم با زیر گروه های شاهد و شم از لحاظ آماری معنی دار نبوده است ($P > 0/05$). در رده های سنی ۶-۹ هفته و ۳-۱۲ هفته بین دو زیر گروه شم و شاهد و همچنین بین زیر گروه های دریافت کننده مرفین با یکدیگر اختلاف وزن معنی داری وجود نداشت ($P > 0/05$) ولی تفاوت وزن بین زیر گروه های دریافت کننده مرفین با زیر گروه های کنترل و شم از لحاظ آماری معنی دار بود ($P < 0/05$) (جدول شماره ۱).

مطالعه وزن غده تیروئید در رده های سنی که مرفین خالص دریافت داشتند نشان داد که بین زیر گروه های

جدول شماره ۱: مقایسه وزن بدن موش ها بر حسب گرم در زیر گروه های مختلف در پایان دوره آزمایش متعاقب مصرف طولانی مدت مرفین

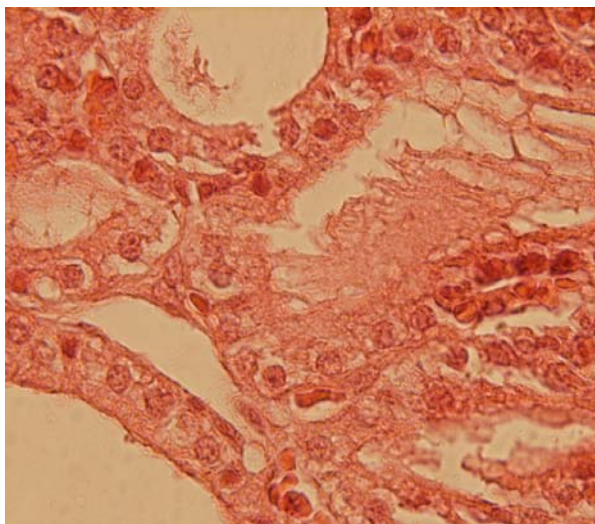
زیر گروه ها	رده های سنی		
	۳-۶ هفته	۶-۹ هفته	۳-۱۲ هفته
شاهد (دریافت کننده آب)	۲۰/۶۷ ± ۱/۱۲	۳۳/۳۱ ± ۰/۷۱	۳۰/۸۳ ± ۰/۷۹
شم (دریافت کننده آب + ۰mg/ml شکر)	۲۲ ± ۱/۱۳	۲۹ ± ۰/۸۹	۳۲/۸۳ ± ۰/۶
زیر گروه تجربی ۱ (۰/۴ mg/ml مرفین + ۰mg/ml شکر)	۱۹/۵ ± ۰/۳۲	۲۱/۸۸ ± ۰/۴۱*	۲۳/۹۵ ± ۰/۷۶*
زیر گروه تجربی ۲ (۰/۴ mg/ml مرفین + ۰mg/ml شکر)	۱۹/۸۸ ± ۰/۴۹	۲۳/۷۲ ± ۰/۵۱*	۲۵/۴۸ ± ۰/۵۶*

داده ها به صورت میانگین ± انحراف معیار بیان شده اند؛ * نشان دهنده اختلاف معنادار ($P < 0/05$) با زیر گروه های شاهد و شم می باشد.

جدول شماره ۲: مقایسه وزن غده تیروئید موش ها بر حسب گرم در زیر گروه های مختلف در پایان دوره آزمایش متعاقب مصرف طولانی مدت مورفین

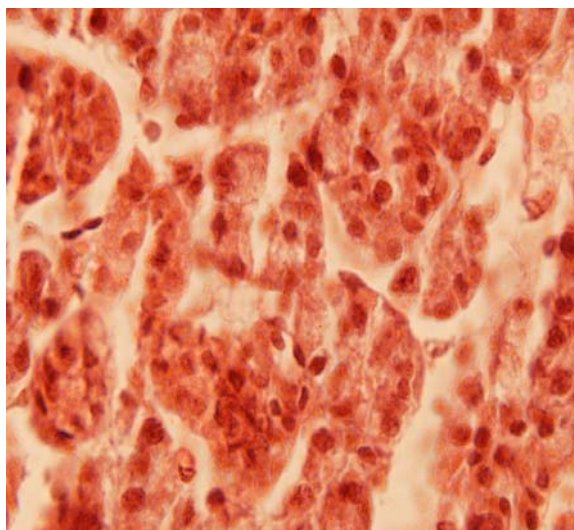
زیر گروه	رده های سنی	۳-۶ هفته	۶-۹ هفته	۱۲-۳ هفته
شاهد (دریافت کننده آب)		۰/۱۴۷ ± ۰/۰۰۴	۰/۰۹ ± ۰/۰۰۷	۰/۰۹ ± ۰/۰۱۷
شم (دریافت کننده آب + ۵mg/ml شکر)		۰/۱۲۷ ± ۰/۰۱	۰/۰۸ ± ۰/۰۰۵	۰/۱۱ ± ۰/۰۰۴
زیر گروه تجربی ۱ (۰/۰۴ mg/ml مورفین + ۵mg/ml شکر)		۰/۰۳۴ ± ۰/۰۰۳*	۰/۰۴۸ ± ۰/۰۰۳*	۰/۰۸ ± ۰/۰۰۴
زیر گروه تجربی ۲ (۰/۰۴ mg/ml مورفین + ۵mg/ml شکر)		۰/۰۴ ± ۰/۰۰۵*	۰/۰۵۶ ± ۰/۰۰۹*	۰/۰۹ ± ۰/۰۰۹

داده ها به صورت "میانگین ± انحراف معیار" بیان شده اند؛ * نشان دهنده اختلاف معنادار ($P < ۰/۰۵$) با زیر گروه های شاهد و شم می باشد.



تصویر شماره ۲: ساختمان غده تیروئید در رده سنی ۶-۹ هفتگی در زیر گروه شم

فولیکول های غده تیروئید در اندازه های مختلف، حاوی کلونید می باشند. دیواره فولیکول ها از سلول های پوششی مکعبی ساده مفروش شده است (بزرگنمایی ۱۰۰×، رنگ آمیزی H&E).



تصویر شماره ۱: ساختمان غده تیروئید در رده سنی ۱۲-۳ هفتگی در زیر گروه دریافت کننده مورفین به میزان ۰/۱ mg/ml
فضای داخل فولیکول ها کوچک شده و نظم بین جداره آنها تا حدی از بین رفته و سلول های پوششی بوضوح دیده نمی شوند و بصورت توده های سلولی کنار هم هستند و حاوی کلونید کمتری می باشند (بزرگنمایی ۱۰۰×، رنگ آمیزی H&E).

موش سوری ماده نژاد balb/c معتاد در سه دوره قبل از بلوغ، طی بلوغ و قبل از بلوغ تا بلوغ کامل مورد مطالعه و بررسی قرار گرفت. نتایج مطالعات انجام شده قبلی حاکی از این نکته است که مصرف مورفین می تواند منجر به کاهش وزن گردد (۵، ۷، ۹). اما در تحقیق حاضر در زیر گروه سنی ۳-۶ هفته بین زیر گروه های آزمایش با زیر گروه های شاهد و شم اختلاف معنی داری دیده نشد. دلیل این امر احتمالاً رشد کمتر

در مورد زیر گروه های کنترل و شم هیچ گونه تغییری در ساختمان غده تیروئید در هیچیک از رده های سنی دیده نشد. همچنین فولیکول های غده و مواد کلونیدی داخل آنها کاملاً طبیعی بودند (تصویر شماره ۲).

بحث:

در تحقیق حاضر اثر اعتیاد به مورفین خوراکی بر روی وزن بدن، وزن غده تیروئید و ساختمان غده تیروئید

بدن و یا سیر بطئی رشد در دوران قبل از بلوغ است که مرفین توانسته اثرات کمی زیادی بر حیوان بر جای بگذارد.

مطابق با تحقیقات سایر محققین در تحقیق حاضر در زیر گروه سنی ۹-۶ هفته اختلاف معنی داری در مقایسه وزن بین زیر گروه های تجربی با زیر گروه های شاهد و شم دیده شد؛ در حالی که هیچگونه اختلاف معنی داری بین زیر گروه شاهد با زیر گروه شم دیده نشد. این نتایج نشانگر این است که مصرف مرفین در دوران بلوغ که جاندار رشد بیشتری داشته می تواند بر وزن حیوان اثرات قابل توجهی گذاشته و آنرا کاهش دهد.

در دوران قبل از بلوغ تا بلوغ کامل (۱۲-۳ هفتگی) بین زیر گروه شاهد و شم تفاوت معنی دار دیده نشد. در حالی که بین این زیر گروه ها و زیر گروه های تجربی تفاوت معنی دار بود. این یافته ها تایید کننده این نکته هستند که مرفین می تواند باعث کاهش مصرف غذا در حیوانات معتاد و کاهش فعالیت فیزیکی حیوان در بدست آوردن غذا و کاهش فعالیت دستگاه گوارش گردد (۳، ۱۱).

در بررسی وزن غده تیروئید در زیر گروه هایی که قبل از بلوغ (۶-۳ هفتگی) مطالعه شدند، بین زیر گروه شاهد و شم تفاوت معنی دار نبود ولی در مقایسه بین زیر گروه شاهد و شم با زیر گروه های تجربی با دو غلظت ۰/۴mg/ml و ۰/۴ مرفین اختلاف معنی دار بود و در مقایسه دو زیر گروه تجربی با یکدیگر اختلاف معنی داری دیده نشد. بر اساس مطالعات، اپیوئیدها از جمله مرفین و کوکائین می توانند باعث تحریک فعالیت سیستم عصبی سمپاتیک و محور سمپاتیک-آدرنال شده و در نتیجه موجب افزایش غلظت آدرنالین و نورآدرنالین در خون شوند که نتیجه آن تنگی عروق خواهد بود (۱۲، ۱۳). در مطالعه حاضر نیز احتمالاً مرفین به دلیل خاصیت تنگ کننده عروقی که دارد باعث کاهش خونرسانی به تیروئید و در نتیجه کاهش رشد و وزن این غده شده است.

مطالعه وزن غده تیروئید در زیر گروه هایی که طی بلوغ (۹-۶ هفتگی) مورد آزمایش قرار گرفتند نشان داد که زیر گروه های شاهد و شم با یکدیگر تفاوت معنی داری نداشته اند ولی بین این زیر گروه ها و زیر گروه های تجربی

تفاوت معنی دار بوده است. بین دو زیر گروه تجربی نیز اختلاف معنی داری مشاهده نشد. بدلیل اثر مرفین بر محور هیپوتالاموس-هیپوفیز-تیروئید و کاهش ترشح THS و نیز اثر تحریکی آن بر آزاد سازی هورمون های غده تیروئید وزن غده کاهش یافته است (۹).

در مقایسه وزن غده تیروئید در رده سنی قبل از بلوغ تا بلوغ کامل (۱۲-۳ هفتگی) بین هیپیک از زیر گروه های آزمایشی، شاهد و شم اختلاف معنی داری مشاهده نشد. علت این امر ممکن است این باشد که بدلیل مصرف طولانی مدت (۹ هفته) مرفین و تاثیر مداوم، تدریجی و مزمن آن نوعی حالت تحمل ایجاد شده باشد و تغییرات در ترشح TSH و هورمون های تیروئید تعدیل شده باشد (۲).

با توجه به مطالعه حاضر مصرف طولانی مدت مرفین باعث تغییر بافت تیروئید بصورت کاملاً واضح و آشکار می گردد. در راستای مطالعه حاضر و در مطابقت با نتایج آن، در مطالعه ای که توسط Bakaiska و همکاران در سال ۲۰۰۴ انجام شد تاثیر دوز بالای تکی مرفین و تزریق مزمن هر هفته دو بار برای مدت چهار ماه آن بررسی شد و نتایج آنان نشان داد که تجویز طولانی مدت مرفین منجر به تخلیه ی غده ی تیروئید و تخریب شدید ساختاری ساختمان تیروئید در هر دو سطح بافتی و سلولی می شود (۱۴).

توضیحات مختلفی برای اثرات مرفین بر غده ی تیروئید ذکر شده است. در مطالعه ای در سال ۱۹۸۴، محققین پیشنهاد کردند که مرفین ممکن است یک اثر تحریکی کوتاه مدت مستقیم بر روی غده تیروئید همراه با یک اثر مهارى روی سیستم هیپوتالاموس-هیپوفیز-تیروئید (T3, T4- TSH- TRH) داشته باشد (۹). همچنین جهت بررسی نقش هورمون تیروئید در مکانیسم جلوگیری از ترشح TSH نشان داده است که مرفین ممکن است اثر مهارى خود بر TSH را به واسطه افزایش حساسیت به اثر فیدبک منفی هورمون های تیروئیدی اعمال کند (۷).

نتیجه گیری:

بر اساس نتایج مطالعه حاضر می توان نتیجه گیری کرد که استفاده مزمن از مرفین در قبل از بلوغ بر وزن بدن

در هر سه رده سنی باعث تغییر بافت تیروئید بصورت کاملاً واضح و آشکار می شود.

تشکر و قدردانی:

این پژوهش در قالب پایان نامه و با حمایت مالی دانشکده دامپزشکی دانشگاه شهرکرد اجرا شده است که بدینوسیله محققین مراتب تشکر و سپاس خود را اعلام می دارند.

تاثیری ندارد؛ دلیل این امر احتمالاً رشد کم بدن و یا سیر بطئی رشد در دوران قبل از بلوغ است که مرفین نتوانسته اثرات کمی زیادی بر حیوان بر جای بگذارد. همچنین مصرف طولانی مدت مرفین در رده سنی قبل از بلوغ تا بلوغ کامل بر روی وزن غده تیروئید بی تاثیر می باشد که دلیل آن احتمالاً نوعی سازش بوده است و بدن خود را با شرایط تطبیق داده است. علاوه بر این مصرف طولانی مدت مرفین

منابع:

1. Rang HP, Maureen Dale M, Ripper GM, Moore PK. Pharmacology. 5th ed. Philadelphia: Churchill Livingstone; 2003.
2. Riviere JE, Papich MG. Veterinary pharmacology and therapeutics. 9th ed. New York: Willey-Blackwell; 2009.
3. Vuong C, Van Uum SHM, O'Dell LE, Lutfy Ka, Friedman TC. The effects of opioids and opioid analogs on animal and human endocrine systems. *Endocr Rev.* 2010; 31(1): 98-132.
4. Katzung BG, Masters S, Trevor AJ. Basic & clinical pharmacology. 9th ed. New York: McGraw-Hill, 2012.
5. Stein C, Lang LJ. Peripheral mechanisms of opioid analgesia. *Curr Opin Pharmacol.* 2009; 9(1): 3-8.
6. Smith HS. Combination opioid analgesics. *Pain Physician.* 2008; 11(2): 201-14.
7. Berglund LA, Millard WJ, Gabriel SM, Simpkins JW. Opiate-thyroid hormone interactions in the regulation of thyrotropin secretion in the rat. *Neuroendocrinol.* 1990; 52(3): 303-8.
8. del Valle-Soto ME, Iglesias L, Calzada B, Vega JA, Hernandez LC, Perez-Casas A. Effects of morphine on the pituitary-thyroid axis: morphological and analytical studies. *Funct Dev Morphol.* 1991; 1(4): 3-6.
9. Tal E, Koranyi L, Kovacs Z, Endroczi E. Short-term effect of morphine on the thyroid gland in male rats. *Acta Endocrinol (Copenh).* 1984; 105(4): 511-4.
10. Tal E, Kovacs Z, Koranyi L, Endroczi E. Morphine induced thyroxine release from rat thyroid gland in vitro. *Horm Metab Res.* 1986; 18(4): 238-40.
11. Yilmaz B, Konar V, Kutlu S, Sandal S, Canpolat S, Gezen MR. et al. Influence of chronic morphine exposure on serum LH, FSH, testosterone levels, and body and testicular weights in the developing male rat. *Arch Androl.* 1999; 43(3): 189-96.
12. May CN, Whitehead CJ, Dashwood MR, Mathias CJ. Investigation of the central sites at which morphine acts to cause hypertension in conscious rabbits. *Br J Pharmacol.* 1989 Jul; 97(3): 873-81.
13. Isner J, Chokshi S. Cardiovascular complications of cocaine. *Curr Probl Cardiol.* 1991 Feb; 16(2): 89-123.
14. Bakaiska M, Denkova R, Bourrieva V, Nikolov B. Effect of morphine on the functional morphology of rat endocrine hypothalamus, ovary and thyroid gland. *Comptes Rendus del.* 2004; 57(8): 77-82.

Histomorphological changes of surri mouse thyroid gland following long term administration of morphine

Habibian S (PhD)^{1*}, Shadkhast M (PhD)², Kabiri A (PhD)³

¹Pharmacology Dept., Shahrekord University, Shahrekord, I.R. Iran; ²Anatomy Dept., Shahrekord University, Shahrekord, I.R. Iran; ³Graduated student, Shahrekord University, Shahrekord, I.R. Iran.

Received: 17/Apr/2013

Revised: 6/Aug/2013

Accepted: 11/Aug/2013

Background and aims: There are contradictory reports about the effects of morphine on thyroid glands. The aim of the present study was to investigate the effects of long term use of morphine on the body weight, thyroid glands' weight and the histomorphological structure of mouse thyroid gland at different stage of growth.

Methods: In this experimental study 150 two weeks female bulb/c mice were randomly divided into three equal groups. The mice in each group were divided into 4 subgroups, subsequently. Subgroup one (control group; n=5) accessed to clean water. Subgroup two (sham group; n=5) received 5mg/ml sugar, orally. 0.04mg/ml morphine and 5mg/ml sugar were available for subgroup three (experimental group one; n=20). 0.4mg/ml morphine and 5mg/ml sugar were given orally to subgroup four (experimental group two; n=20). The first and second group received morphine for 21 days and the third group received morphine for 63 days. Results of investigating the mice and their thyroid glands weight were analyzed using ANOVA and Tukey tests, results of the histomorphological studies were reported as a descriptive report.

Results: The results showed that chronic use of morphine with both doses significantly reduce body weight of mice in group two and group three ($P<0.05$). Moreover, chronic usage of morphine with both doses significantly reduced thyroid weight in group one and two ($P<0.05$). Histomorphological studies revealed that chronic usage of morphine increased the size and shape of follicular cells in thyroid gland. Furthermore, the shape of follicles of thyroid gland in experimental groups were changed and contained a little cloud compared to control and sham groups.

Conclusion: Based on the results from present study it can be concluded that the chronic usage of morphine may in addition of its effect on the body weight and thyroid gland weight have influence on the structure and function of thyroid gland.

Keyword: Histomorphology, Morphine, Mice, Thyroid gland.

Cite this article as: Habibian S, Shadkhast M, Kabiri A. Histomorphological changes of surri mouse thyroid gland following long term administration of morphine. J Shahrekord Univ Med Sci. 2014 Feb, March; 15(6): 28-34.

***Corresponding author:**

Pharmacology Dept, School of Veterinary Medicine, University Shahrekord, Shahrekord, I.R. Iran. Tel: 00983814424427, E.mail: habibian_dehkordi@yahoo.com