

Procjena uspješnosti uporabe poliglikolnih kopolimernih koštanih nadomjestaka u liječenju koštanih defekata odontogene etiologije

Davor Katanec¹
Irina Filipović-Zore¹
Mato Sušić¹
Zoran Ivasović
Marija Ivić-Kardum²
Greta Škaljac-Staudt³

¹Zavod za oralnu kirurgiju
Stomatološki fakultet
Sveučilišta u Zagrebu

²Zavod za parodontologiju
Stomatološki fakultet
Sveučilišta u Zagrebu

³Zavod za dentalnu patologiju
Stomatološki fakultet
Sveučilišta u Zagrebu

Sažetak

Problem cijeljenja koštanih defekata odontogene etiologije najčešći je uzrok neuspjeha kirurškoga liječenja ostitičkog procesa.

Ovim radom željeli smo vrjednovati uspješnost cijeljenja koštanih defekata nakon ugradnje novog aloplastičnog kopolimernog - poliglikolnog koštanog implantata (Fisiograft).

Obrađeno je 45 ispitanika s ostitičkim procesom na zubima intrakanine regije. Rezultati su vrjednovani na osnovi denzitometrijskog mjerenja u razdoblju od dvanaest mjeseci od ugradnje.

Dobiveni rezultati pokazuju da se poliglikolni kopolimerni koštani implantati mogu uspješno rabiti u liječenju koštanih defekata odontogene etiologije.

Osnovna im je prednost sporija razgradnja, čime se osigurava povoljniji prostor za apoziciju nove kosti u lumen koštanog defekta, jednostavnost primjene u kliničkome radu i mogućnost međusobnog kombiniranja svih triju ponuđenih oblika.

Ključne riječi: koštani implantati, Fisiograft.

Acta Stomat Croat
2001; 59-64

IZVORNI ZNANSTVENI
RAD

Primljeno: 18. siječnja 2001.

Adresa za dopisivanje:

Doc. dr. sc. Davor Katanec
Zavod za oralnu kirurgiju
Stomatološki fakultet
Gundulićeva 5, 10000 Zagreb

Uvod

Problem cijeljenja koštanih defekata odontogene etiologije najčešći je uzrok neuspjeha kirurškog liječenja ostitičkoga procesa. Terapija manjih koštanih defekata primarno je konzervativna (liječene korijena zuba uzročnika po svim pravilima moderne endodoncije). Veći koštani defekti (0>od 1cm) i defekti koji ne odgovaraju na konzervativnu terapiju

zahtijevaju kirurško liječenje (1). Apikotomija je najčešći kirurški zahvat koji se upotrebljava u tu svrhu. Resekcija vrška korijena i odstranjenje cijeloga patološki promijenjena tkiva iz koštanog defekta omogućuje cijeljenje vezivnim organiziranjem krvnoga ugruška, te stvaranjem kosti. Često se događa da i nakon kirurškog tretmana cijeljenje bude nepotpuno ili nezadovoljavajuće, ili nastane recidiv.

Potreba za rekonstrukcijom takvih koštanih defekata potaknula je razvitak raznih vrsta koštanih nadomjestaka koji mogu biti *autologni*, *alogeni*, *ksenogeni* i *aloplastični*. Glavna je zadaća svih tih materijala osteoindukcija i mehaničko sprječavanje urastanja vezivnoga tkiva u lumen koštanog defekta (2,3).

Aloplastični koštani implantati se zbog jednostavnosti uporabe uvelike upotrebljavaju u liječenju ovakvih koštanih defekata. Do sada najčešće upotrebljavani aloplastični implantati jesu resorptivni trikalcij fosfat (TCA) i neresorptivni hidroksilapatit (HA).

Svaki od tih materijala ima svoje prednosti i nedostatke. Resorptivni materijali uglavnom imaju visoku osteoinduktivnu sposobnost, ali je vrijeme njihove razgradnje mnogo brže od mogućnosti apozicije kosti u lumenu defekta (4). S druge strane neresorptivni koštani nadomjesci imaju vrlo nisku osteoinduktivnu sposobnost, ali se trajno zadržavaju u lumenu defekta stvarajući osnovu za nastanak nove kosti (5,6). Problem je u tome da umjesto stvaranja nove kosti često vezivno tkivo počne urastati oko neresorptivnih granula HA. Zbog toga su glavna istraživanja u tome području u vezi s pronalaženjem materijala koji će imati bolji osteoinduktivni potencijal i sporije vrijeme resorpcije (7,8).

U posljednjih godinu dana nastala je nova generacija resorptivnih aloplastičnih koštanih nadomjestaka na bazi sintetskog co-polimera l-d polilaktičke i poliglikolne kiseline. Materijal kojim smo se služili u ovome radu spada u tu skupinu materijala, a na tržištu se pojavljuje pod tvorničkim imenom Fisiograft (proizvođač je Ghimas s.p.a., uvoznik SD Informatika). Ima malu molekularnu težinu koja mu omogućuje biološku razgradnju u trajanju od 3-8 mjeseci, ovisno o količini upotrebljenog materijala i reaktivnosti organizma. Proces apsorpcije i razgradnje ide putem Krebsova ciklusa, koji predstavlja lanac biokemijskih reakcija, te se stvaraju voda i ugljični dioksid kao krajnji proizvodi metabolizma polilaktičke kiseline, dok poliglikolna kiselina bude razgrađena enzimatskim putem u etilen glikol (9).

Fisiograft se proizvodi u tri različita oblika: prah, gel i spongioza blokovi (1x1cm), a osnovne sastavnice svih triju oblika jesu laktička i glikolna kiselina, polietilenglikol (PEG) i dextran, a steri-

liziran je gamma zračenjem. Ovisno o veličini i obliku koštanog defekta sva se tri oblika mogu međusobno kombinirati prigodom aplikacije u koštano ležište (15).

Svrha istraživanja

Ovim istraživanjem željeli smo vrjednovati uspješnost cijeljenja koštanih defekata odontogene etiologije nakon ugradnje kopolimernog - poliglikolnog aloplastičnog koštanog nadomjestka. Na osnovi rezultata cijeljenja koštanih defekata, dobivenih denzitometrijskim mjerenjem, utvrditi njegove prednosti i nedostatke u kliničkoj uporabi, te dobivene rezultate usporediti s rezultatima dobivenim u sličnim istraživanjima provedenim s aloplastičnim koštanim nadomjestcima na bazi hidroksilapatita koji se rutinski upotrebljavaju u te svrhe na Zavodu za oralnu kirurgiju.

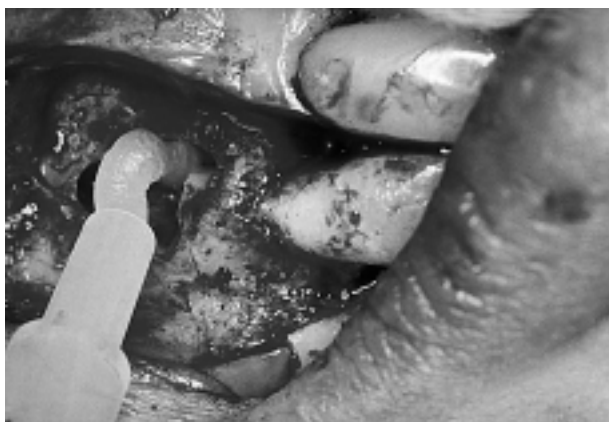Materijal i metoda rada

U radu je obrađeno 45 ispitanika s periradikalarnim ostitičkim procesima na zubima intrakanine regije maksile kod kojih je postojala apsolutna indikacija za apikotomiju. Ispitanici su slučajnim izborom raspoređeni u tri skupine s po petnaest ispitanika.

Zubi uzročnici ostitičkog procesa preoperativno su endodontski obrađeni po svim pravilima moderne endodoncije. Nakon toga učinjena je resekcija vrška korijena zuba uzročnika, te odstranjeno sve patološki promijenjeno tkivo i ugrađen aloplastični koštani implantat (Slika 1).

Pri operativnim zahvatima upotrebljavali smo trapezoidni rez koji omogućuje najbolju preglednost radnoga polja i zaraštanje rane per primam uz potpuno prekrivanje alveolarne kosti. Nakon kirurške obrade, u 15 ispitanika u koštane defekte ugrađen je Fisiograft u obliku praha, drugoj skupini od 15 ispitanika ugrađen je Fisiograft u obliku gela, a trećoj skupini od 15 ispitanika kombinacija gela i praha u omjeru 50 : 50 (Slika 2).

Svi ispitanici primili su preventivno antibiotik *per os* (Klimicin 3x150 mg) kroz deset dana, i to dva dana preoperativno i osam dana postoperativno što



Slika 1. Apikotomija 11 s ugradnjom FISOGRAFT GELA
Figure 1. Apicotomy 11 with implanted FISOGRAFT GEL



Slika 2. Tvorničko pakiran FISOGRAFT GEL
Figure 2. Factory packed FISOGRAFT GEL

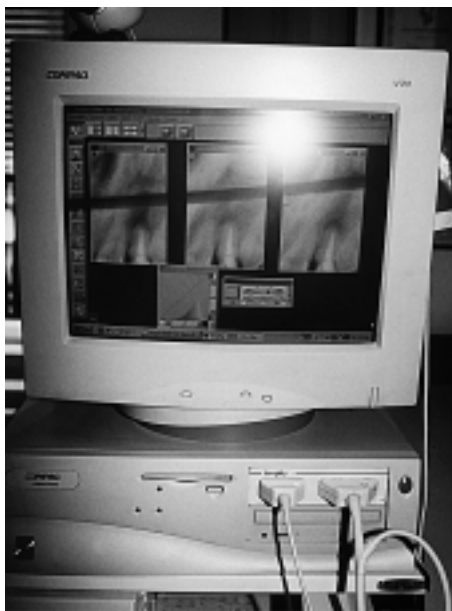je standardna shema kod ugradnje aloplastičnih koštanih implantata toga tipa (9).

Ispitanici su praćeni u razdoblju od godinu dana, tako da je učinjena preoperativna rtg snimka te kontrolne rtg snimke 1, 6 i 12 mjeseci nakon operativnog zahvata.

Rendgenogrami su snimani radiovizografski, visokofrekventnim rentgen aparatom "Elitys" (proizvođač je Trophy, uvoznik SD Informatika) - vrijeme ekspozicije do 0,014 sek., čime je doza zračenja smanjena za 90% u usporedbi s klasičnim rtg aparatima, a zatim digitalizirane. Digitalizacija rtg slike provedena je preko RVG HDS kita za radiovizografiju koji ima CCD osjetnik s optičkim vlaknima predzadnje generacije (Slika 3). Slika je digitalizirana uvijek s istom prostornom rezolucijom

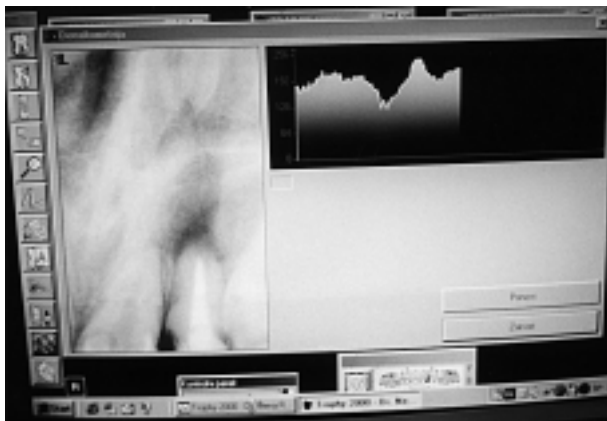
od 14 pari linija po milimetru slike. Na taj način ostvaren je dinamički opseg 256 razina sivih nijansi. Ta rezolucija sasvim je dovoljna za precizno očitavanje razina sivila i pripadajućih denziteta u bilo kojoj točki filma (Slika 4).

U Trophy sustavu radiovizografije ugrađen je program računalizirane denzitometrije koji omogućuje određivati denzitet u pojedinoj točki, u ravnini



Slika 3. Računalo pentium Compac sa softverskim paketom za denzitometriju

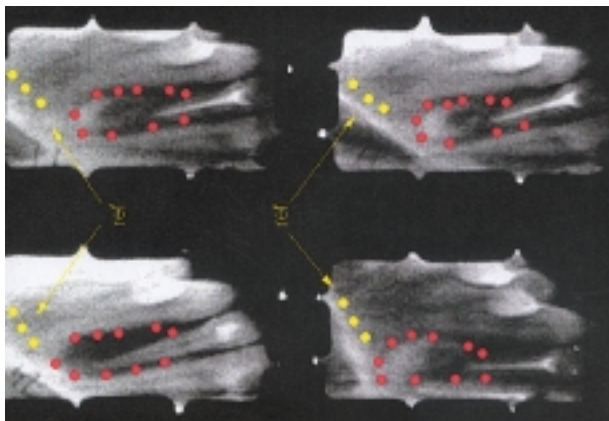
Figure 3. Pentium Compac computer with software package for densitometry



Slika 4. Zaslona računala s alatima za denzitometrijsko mjerenje

Figure 4. Computer monitor with tools for densitometric measurement

i definiranom području rendgenograma, te niz morfometrijskih i densitometrijskih mjerenja objekata u slici. Mi smo densitete mjerili u deset točaka postavljenih po rubovima koštanoga defekta (Slika 5). Taj je prostor izabran za mjerenje jer bi mjerenje densiteta u sredini koštanoga defekta nakon ugradnje Fisiografta, zbog njegove translucenosti, dalo nerealan porast densiteta u mjerenoj području.



Slika 5. Shematski prikaz zuba uzročnika s označenih deset točaka u kojima je mjerena promjena densiteta

Figure 5. Schematic presentation of the causative tooth, with ten points marked in which changed density was measured

Rezultati

Od ukupnog broja ispitanika, kliničkim je i rtg nalazom, u njih 35 postavljena dijagnoza ostitis periapicalis chronica granulomatoza na jednom od tri zuba intrakanine regije. Kod ostalih 10 dijagnosticirana je radikularna cista na jednom ili dva zuba intrakanine regije (Tablica 1).

Rezultati densitometrijskoga mjerenja u razdoblju od godine dana prikazani su grafički za svakog pojedinog ispitanika (Tablica 2).

Nakon godinu dana dobiveni su rezultati obrađeni i prikazani grafički. Densitometrijskim mjerenjem utvrđeno je ukupno 38 uspješno saniranih slučajeva ili 84% od ukupnoga broja ispitanika. Pad densiteta ili neuspjelo cijeljenje koštanog defekta po densitometrijskom mjerenju utvrđen je u 7 ispitanika ili 16% ukupo obrađenih slučajeva (Tablica 3).

Dijagnoza, spol i dob nisu utjecale na konačne rezultate.

Tablica 1. Prikaz ukupnoga broja obrađenih ispitanika
Table 1. Presentation of the total number of examined subjects

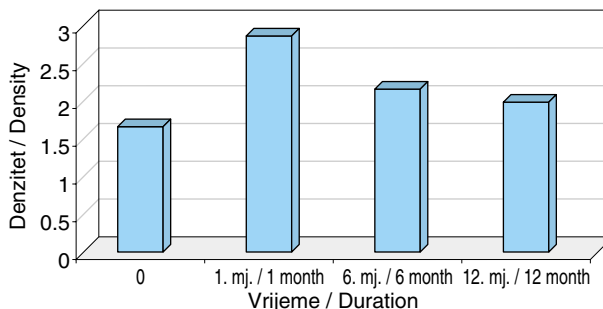
Vrsta lezije / Type of lesion	Žene / Female	Muškarci/ Male	Ukupno / Total	%
OPC	21	14	35	78
CR	7	3	10	22
Ukupno / Total	28	17	45	100

OPC - Ostitis periapicalis chronica
CR - Cysta radicularis

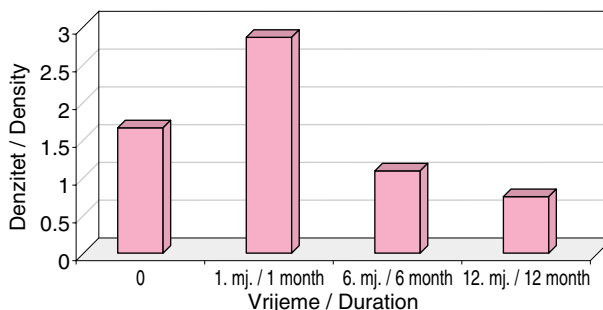
Tablica 2. Prikaz promjene densiteta u praćenju jednog uspješnog i jednog neuspješnog cijeljenja koštanog defekta

Table 2. Presentation of the follow-up of successful and unsuccessful healing of the bone defect by densitometric measurement

a) Uspješno sanirani koštani defekt / Successfully treated bone defect



b) Neuspješno sanirani koštani defekt / Unsuccessfully treated bone defect

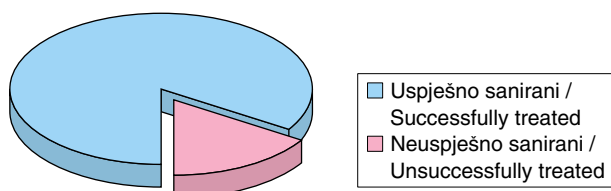


Rasprava i zaključak

U početku kliničke uporabe aloplastičnih koštanih implantata smatralo se je da oni imaju izrazito visoku osteoinduktivnu i osteogenetsku sposobnost (10). Ta očekivanja potkrepljivana su i rezultatima bazičnih istraživanja koja su gotovo unisono isticala visoku osteoinduktivnu sposobnost tih materijala

Tablica 3. Grafički i tablični prikaz ukupno dobivenih rezultata
 Table 3. Graphic and tabular presentation of the total obtained results

	Uspješnost / Successful	%	Uspješnost / Successful	%	Ukupno / Total	%
Žene / Female	24	85	4	15	28	100
Muškarci / Male	14	83	3	17	17	100
Ukupno / Total	38	84	7	16	45	100



(11,12). Novije kliničke studije na velikom humanom uzorku Denissena i Walkera pokazale su da se ti materijali, ugrađeni u koštani defekt, ponašaju slično kao devitalizirani autologni ili homologni koštani transplantati, s tom razlikom što u procesu stvaranja nove kosti nema faze osteoklastičke resorpcije mrtve kosti nego odmah nastaje integracija u novo koštano tkivo (13,14).

Tu tezu pospješuje i Kleinov rad koji navodi da su svi sintetički hidroksilapatiti bioinertni i da u 55% slučajeva u kliničkoj uporabi nastaju fibrozna inkapsulacija oko granula HA umjesto nastanka nove kosti (15,16).

Do sličnih rezultata došli smo i u našim istraživanjima s tim materijalima, pogotovo kada su se u praksu uvele sofisticirane i objektivne metode praćenja takvih slučajeva, kao što je CADIA, koje su nam pokazale znatno veći postotak nezadovoljavajućeg cijeljena koštanih defekata nakon ugradnje HA od očekivanog (1,17).

Računalizirana je denzitometrijska raščlamba zbog potrebe skupe hardverske i softverske podrške bila moguća uglavnom samo u nekim visokospecijaliziranim ustanovama. Razvojem informatike u stomatologiji, prvenstveno digitalne tehnologije kod RVG HDS kitova za radiovizigrafiju i njihovom širom primjenom u stomatološkoj praksi, znatno su se proširile i mogućnosti računalizirane denzitometrije koja je postala sastavnim dijelom softverskog RVG paketa. Ovi programi za denzitometrijska mjerenja objekata zastupljenih na digitaliziranim rtg slikama omogućuju nam vrlo objektivna i precizna

mjerenja denziteta na osnovi kojih možemo dobiti objektivnu procjenu o postoperativnom cijeljenju koštanog defekta.

U našem istraživanju upravo je ta metoda omogućila objektivnu procjenu učinkovitosti Fisiografta kao novog aloplastičnog materijala za liječenje koštanih defekata odontogene etiologije.

Dobiveni rezultati, uspoređeni s rezultatima slične studije provedene s resorptivnim keramičkim hidroksilapatitom, daju prednost Fisiograftu kod kojega je pad denziteta na zadnjoj kontrolnoj snimci, gdje je nastala potpuna resorpcija materijala i zamjena novim tkivom, znatno manji nego kod keramičkog HA (18,19). Prednost toga materijala je i mogućnost kombiniranja njegovih različitih oblika, kao što je miješanje gela i praha što nam daje vrlo podesnu konzistenciju za aplikaciju u koštani defekt (9). U skupini ispitanika kod koje smo upotrijebili kombinaciju gela i praha nije bilo recidiva, dok je kod ispitanika gdje smo aplicirali čiste oblike (sam prah ili gel) Fisiografta bilo sedam recidiva.

Temeljem dobivenih kliničkih rezultata možemo zaključiti da poliglikolne kopolimerne koštane nadomjestke možemo uspješno rabiti u liječenju koštanih defekata odontogene etiologije. Najprikladniji je oblik materijala za aplikaciju u koštani defekt je kombinacija gela i praha u omjeru 50/50%.

Literatura

1. KATANEC D. Kompjuterizirana denzitometrijska analiza i standardizacija kliničkih i laboratorijskih kriterija u procjeni terapijske vrijednosti hidroksilapatitnih koštanih implantata. Sveučilište u Zagrebu 1997. Doktorska disertacija.
2. HIDAHA S, ABE K, LIU SY. A new method for the study of the formation and transformation of calcium phosphate precipitates: effects of several chemical agents and chinese folk medicines. Arch Oral Biol 1991; 36: 49-54.

3. HAN T, CARRANZA FA, KENNEY & B. Calcium phosphate ceramics in dentistry: A review of the literature. *J, West, Soc Perio, Abs* 1984;32:88-104.
4. HARA K, SHIMIZU M. Clinical presentations: Reconstruction for vertical bone defects by Synthograft application. *J Oral Implantol* 1985; 12:68-78.
5. BARKHORDAR RA, MEYER JR. Histologic evaluation of a human periapical defects after implantation with tricalcium phosphate. *Oral Surg Oral Med Oral Pathol* 1986; 16:201-6.
6. LOUISE F, BORGHETTI A, KEREBEL B. Histologic Case Reports of Coralline Hydroxyapatite Grafts Placed in Human intraosseous Lesions. Results 6 to 36 Months Postimplantation. *Int J Periodont Rest Dent* 1992 ; 12 : 475 - 85.
7. CORSAIR A. A Clinical Evaluation of Resorbable Hydroxylapatite for the Repair of Human Intra - osseous Defects. *J Oral Implantol* 1990;16:125-8.
8. METSGER DS, DRISKELL TD, PAULSRUD JR. Tricalcium phosphate ceramic - A resorbable bone implant. Review and current status. *J Am Dent Assoc* 1993;105: 35-40.
9. GATTI A, MONARI E, TANZA D, BETTI V. Evaluation of the biocompatibility of grafts for bone defects. *Minerva stomatologica* 1999; 48(6 Suppl 1):47-52.
10. NAGAHARA K, ISOGAI M, SHIBATA K, MEENAGHAN MA. Osteogenesis of Hydroxyapatite and Tricalcium Phosphate Used as a Bone Substitute. *Int J Oral Maxillofac Implants* 1992;45:72-9.
11. TATAKIS DN, TROMBELLI I. Gingival recession treatment: guided tissue regeneration with bioabsorbable membrane versus connective tissue graft. *J Periodontol* 2000; 71(2):299-307.
12. SCULEAN A, DONOS N, CHIANTELLA GC, WINDISCH P, REICH E, BRECX M. GTR with bioresorbable membranes in the treatment of intrabony defects : a clinical and histologic study. *International Journal of Periodontics & Restorative Dentistry* 1999;19(5):501-9.
13. AGUIRRE-ZORZANO LA, ESTEFANIA-CUNDIN E, GIL-LOZANO J, MARTINEZ-CONDE R, NUNEZ-ANTON V, SANTAMARIA-ZUAZUA J. Periodontal regeneration of intrabony defects using resorbable membranes: determinants of the healing response. An observational clinical study. *International Journal of Periodontics & Restorative Dentistry* 1999;19(4):363-71.
14. BAGAMBISA FB, JOOS G, SCHILLI W. Mechanisms and structure of the bond between bone and hydroxyapatite ceramics. *J Biomed Mater Res* 1993 ; 27 : 1047 - 55.
15. CASATI MZ, SALLUM EA, CAFFESSE RG, NOCIIITI FH JR., SALLUM AW, PEREIRA SL. Guided tissue regeneration with a bioabsorbable polylactic acid membrane in gingival recessions. A histometric study in dogs. *J Periodontol* 2000;71(2):238-48.
16. RATKA-KRUGER P, NEUKRANZ E, RAETZKE P. Guided tissue regeneration procedure with bioresorbable membranes versus conventional flap surgery in the treatment of infrabony periodontal defects. *Journal of Clinical Periodontology* 2000;27(2):120-7.
17. MUSGRAVE DS, BOSCH P, GHIVIZZANI S, ROBBINS PD, EVANS CH, HUARD J. Adenovirus-mediated direct gene therapy with bone morphogenetic protein-2 produces bone. *Bone* 1999;24(6):541-7.
18. MACHADO MA, STEFANI CM, SALLUM AW, TRAMONTINA VA, NOCITI JUNIOR FH. Treatment of ligature-induced peri-implantitis defects by regenerative procedures: a clinical study on dogs. *Journal of Oral Science* 1999;41(4):181-5.
19. MARTIN C, WINET H, BAO JY. Acidity near eroding poly(lactide-polyglycolide) in vitro and in vivo in rabbit tibial bone chambers. *Biomaterials* 1996;17(24):2373-80.