

تأثیر پنتوکسی فیلین و ویتامین E بر فولیکول‌های تخمدانی موش

سارا خرمی^{۱*}، دکتر فرح فرخی^۱، دکتر امیر توکمه چی^۲، رعنا نوروزی^۳^۱ گروه زیست‌شناسی، دانشگاه ارومیه، ارومیه، ایران؛ ^۲ پژوهشکده آرتمیآ و آزیان دانشگاه ارومیه، ارومیه، ایران؛ ^۳ گروه مامایی، دانشگاه علوم پزشکی مشهد، مشهد، ایران.

تاریخ دریافت: ۹۱/۶/۱۰ اصلاح نهایی: ۹۱/۱۰/۱۳ تاریخ پذیرش: ۹۱/۱۰/۱۵

چکیده:

زمینه و هدف: تزریق مواد ضد اکسیدانی به تخمدان موش، سبب کاهش میزان تخمک گذاری می‌گردد. ویتامین E به عنوان یک آنتی اکسیدان قوی، مهارکننده گونه‌های اکسیژن فعال می‌باشد و پنتوکسی فیلین جریان خون مویرگی و اکسیژناسیون بافتی را بهبود می‌بخشد. این مطالعه با هدف بررسی اثرات این دو ترکیب بر رشد فولیکول‌های تخمدانی موش طراحی و اجرا شده است.

روش بررسی: در این مطالعه تجربی ۳۲ سر موش ماده بالغ به ۴ گروه شامل گروه شاهد (سرم فیزیولوژی تزریقی)، گروه ویتامین E (۱۰۰ mg/kg) به صورت داخل عضلانی و روزانه، گروه پنتوکسی فیلین (۵۰ mg/kg) به صورت خوراکی و روزانه و گروه ترکیب پنتوکسی فیلین و ویتامین E (با همان غلظت) تقسیم شدند. بعد از ۲۸ روز تیمار، موش‌ها را بیهوش و پس از جدا نمودن تخمدان‌ها و رنگ آمیزی با هماتوکسیلین-ائوزین و سودان بلک با میکروسکوپ نوری مطالعه گردیدند. داده‌ها با استفاده از آزمون‌های آماری آنالیز واریانس یک طرفه و تست تعقیبی توکی و کروسکال-والیس تجزیه و تحلیل شدند.

یافته‌ها: تعداد اجسام زرد، تعداد فولیکول‌های مقدماتی و تعداد فولیکول‌های گراف در گروه‌های تجربی نسبت به گروه شاهد کاهش معناداری را نشان داد ($P < 0/05$). همچنین به طور معنی‌داری تعداد فولیکول‌های آتریک در گروه‌های تجربی نسبت به گروه شاهد افزایش یافت ($P < 0/05$).

نتیجه‌گیری: بر اساس نتایج این مطالعه ویتامین E و پنتوکسی فیلین که هر دو دارای خاصیت آنتی اکسیدانی هستند بر بلوغ فولیکول‌های تخمدانی تأثیر منفی می‌گذارند.

واژه‌های کلیدی: پنتوکسی فیلین، فولیکول‌های تخمدانی، موش صحرائی، ویتامین E.

مقدمه:

رادیکال‌های آزاد، واسطه‌های عملکردی در سیستم‌های بیولوژیک هستند (۵،۴) که به طور انبوه از سلول‌های التهابی مانند ماکروفاژها و نوتروفیل‌ها، بعد از افزایش LH در زمان تخمک‌گذاری در تخمدان تولید می‌شوند (۲). گزارش شده که ROS در غلظت‌های متوسط نقش مهمی در فرایندهای انتقال سیگنال‌های دخیل در رشد و مهار آپوپتوز ایفا می‌کند (۶). اخیراً یک پژوهش باروری نشان داده که آنتی اکسیدان‌ها می‌توانند با ناباروری در زنان ارتباط داشته باشند؛ زیرا با فرآیند

تخمک‌گذاری یک فرآیند ضروری برای تولید مثل موفق است. فرایند تخمک‌گذاری با افزایش هورمون لوتهینی هیپوفیز (LH) در میانه سیکل جنسی آغاز می‌شود که با تغییرات مولکولی، سلولی و بیوشیمیایی قابل توجه، منجر به آزاد شدن تخمک بالغ احاطه شده توسط سلول‌های کومولوس می‌شود (۱). هم زمانی تخمک‌گذاری با التهاب حاد، احتمالاً موجب افزایش گونه‌های اکسیژن فعال (ROS) می‌شود (۲) که این ROS برای سلول‌های زنده سمی می‌باشد (۳).

سلول‌های لنفاوی T کمک کننده (Th2) را القاء نموده تا سیتوکین‌ها را تولید کند و پاسخ‌های میانجی‌گری Th1 را که مسئول پاسخ‌های التهابی و خود ایمنی هستند را مهار کند. بنابراین از پنتوکسی فیلین در بیماری‌های التهابی کبدی مثل کبد الکلی هم استفاده می‌شود (۱۱).

گزارش شده است که تجویز همزمان ویتامین E با Methidathion و سموم ارگانوفسفره، مانع از اثرات مضر این مواد شیمیایی در اندام‌های تناسلی می‌شود (۷). همچنین در بررسی اثر پنتوکسی فیلین و ویتامین E بر تخمدان دو طرفه، پس از ایسکمی تخمدان تجربی در موش، نشان داده شده که تأثیر مصرف همزمان ویتامین E و پنتوکسی فیلین در کاهش صدمات ایسکمی ری پرفیوژن موثرتر از زمانی است که هر یک از آنها به تنهایی مصرف شوند (۱۲). در مطالعه ای دیگر نشان داده شده است که پنتوکسی فیلین همراه با ویتامین E، می‌تواند برای کاهش ضایعات فیبروتیک ناشی از اشعه درمانی در سرطان سینه تجویز شود (۱۳). با این حال هیچ مطالعه‌ای به طور مستقیم به اثرات استرس اکسیداتیو در باروری زنان اشاره نکرده است (۱۴)؛ لذا این مطالعه با هدف بررسی اثرات آنتی‌اکسیدانی ویتامین E و پنتوکسی فیلین بر رشد فولیکول‌های تخمدانی طراحی و اجرا شده است.

روش بررسی:

در این مطالعه‌ی تجربی، تعداد ۳۲ سر موش ماده بالغ نژاد ویستار با وزن ۱۸۰-۱۶۰ گرم استفاده شد. حیوانات از مرکز نگهداری و پرورش حیوانات آزمایشگاهی دانشکده علوم دانشگاه ارومیه تهیه و در قفس‌هایی از جنس پروپیلن در گروه‌های ۸ تایی پرورش داده شدند. در تمام طول این مطالعه حیوانات مذکور در حیوان‌خانه مجهز به سیستم تهویه با دمای 22 ± 2 درجه سانتی‌گراد، رطوبت ۴۵ درصد و چرخه روشنایی-تاریکی ۱۲ ساعت نگهداری شدند و آب و غذا بدون محدودیت، در اختیار موش‌ها قرار گرفت. موش‌ها به

تخمک‌گذاری تداخل کرده و مولکول‌هایی را که زنان برای بردار شدن نیاز دارند از بین می‌برند. تحقیقات جدید عوارض جانبی و غیر منتظره آنتی‌اکسیدان‌ها را نشان داده و اظهار می‌دارند که اکسیدان‌های فعال موجود در فولیکول‌های تخمدانی، پیش از تخمک‌گذاری برای پاسخ تخمک‌گذاری ضروری‌اند و تحلیل گونه‌های اکسیژنی آزاد تخمدان، از تخمک‌گذاری و مجموعه کاملی از پاسخ‌های ضروری پیش از تخمک‌گذاری ممانعت می‌کنند (۵). ویتامین E به عنوان یک آنتی‌اکسیدان قوی (۷) می‌تواند از عوارض جانبی استرس اکسیداتیو با مهار گونه‌های اکسیژن فعال ROS جلوگیری کند (۸). عملکرد و فعالیت اصلی ویتامین E محافظت از زنجیره اسیدهای چرب غیراشباع با چندین پیوند دوگانه در فسفولیپیدهای غشاهای بیولوژیک و در لیپوپروتئین‌های پلازما است (۹). در سطح سلول به نظر می‌رسد ویتامین E از طریق جمع کردن رادیکال‌های آزاد که دارای اکسیژن هستند، غشاهای سلولی و زیر مجموعه‌های سلولی را از تخریب محافظت می‌کند. بنابراین نقش مهم ویتامین E به عنوان یک آنتی‌اکسیدان، بی‌اثر ساختن رادیکال‌های آزاد می‌باشد (۹).

پنتوکسی فیلین همانند سایر مشتقات متیل‌گزانتین، به عنوان مهارکننده غیر رقابتی فسفودی‌استرازها موجب افزایش آدنوزین مونوفسفات‌های حلقوی (cAMP) داخل سلولی شده و پروتئین کیناز آ (PKA) را فعال نموده و فاکتور القاء کننده نکروز توموری (TNF) را مهار (۱۰) و در نتیجه تولید لوکوترین‌ها را کاهش داده (۱۱) و موجب التیام التهاب می‌شود و ایمنی ذاتی را تقویت می‌کند (۱۱). پنتوکسی فیلین آنتاگونیست رسپتورهای آدنوزین ۲ است (۱۲) و با مهار فسفودی‌استراز موجب افزایش cAMP داخل سلولی در سلول‌های اندوتلیال، گلبول‌های قرمز و بافت‌های اطراف شده و نهایتاً با اتساع عروق، جریان خون را در بیماری‌های عروقی و انسداد عروق بهبود می‌بخشد (۱۰). دیده شده که پنتوکسی فیلین با مهار تولید TNF (۱۰) و ایتروفون گاما،

طرفه (ANOVA) و تست تعقیبی توکی مورد تجزیه و تحلیل قرار گرفتند. قبل از انجام آزمون آنالیز واریانس، نرمال بودن داده‌های بدست آمده با استفاده از آزمون کولموگروف-اسمیرنوف بررسی شد. برای آنالیز واریانس داده‌های نرمال از آزمون تجزیه واریانس یک طرفه و برای داده‌های غیر نرمال از آزمون کروسکال والیس استفاده گردید. در تمام بررسی‌ها سطح معنی دار آزمون‌ها $P < 0/05$ در نظر گرفته شد.

یافته‌ها:

در پایان دوره تیمار، افزایش وزن در گروه‌های تحت تیمار صورت گرفت اما این تغییرات در مقایسه با گروه شاهد معنی دار نبود ($P > 0/05$).

بر اساس نتایج حاصل از میانگین فولیکول‌های تخمدانی، میانگین تعداد فولیکول‌های مقدماتی و جسم زرد در گروه‌های تجربی در مقایسه با گروه شاهد به طور معنی دار کاهش یافت ($P < 0/05$) (نمودار شماره ۱ الف و ب). با وجود آنکه میانگین تعداد فولیکول‌های اولیه در گروه دوم و سوم تجربی به میزان چشمگیر نسبت به گروه شاهد افزایش یافته بود ($P < 0/05$) ولی در گروه چهارم این افزایش معنی دار نبود ($P > 0/05$)، (نمودار شماره ۱ پ). همچنین میانگین تعداد فولیکول‌های گراف در گروه‌های تجربی در مقایسه با گروه شاهد به طور معنی داری کاهش یافت ($P < 0/05$) (نمودار شماره ۱ ت).

میانگین تعداد فولیکول‌های آترتیک، در گروه‌های تجربی افزایش معنی دار نسبت به گروه شاهد نشان داد ($P < 0/05$) (نمودار شماره ۱ ث). گرچه میانگین قطر فولیکول‌های آترتیک در گروه‌های تجربی نسبت به گروه شاهد افزایش یافته بود. این افزایش تنها در گروه اول تجربی نسبت به گروه شاهد معنی دار بود ($P < 0/05$) (نمودار شماره ۱ ج).

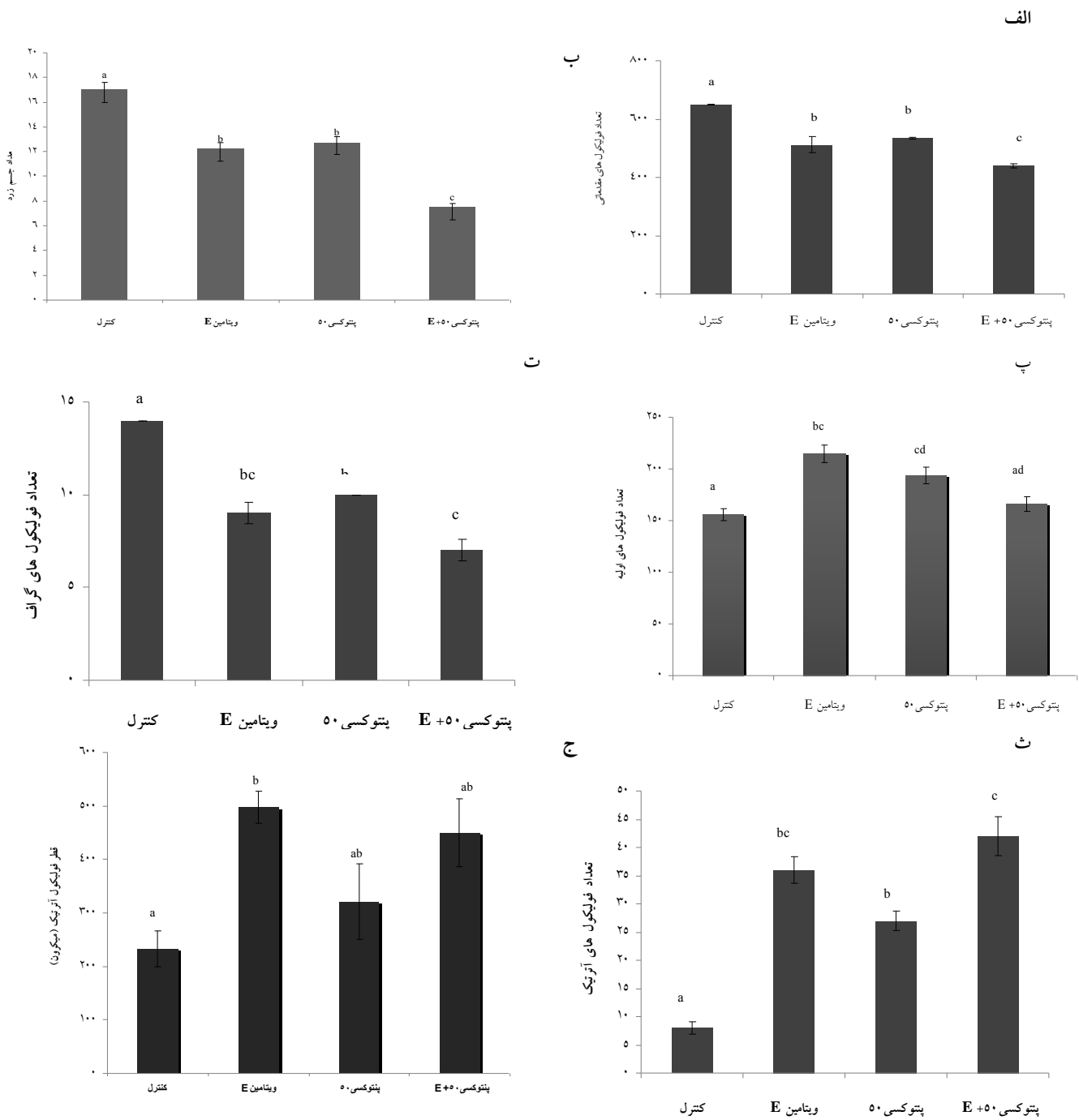
ارزیابی میکروسکوپی مقطع تخمدان در گروه‌ها نشان داد که در گروه شاهد، تعداد فولیکول‌های آترتیک کمتر و اندازه جسم زرد و فولیکول

طور تصادفی به ۴ گروه (۱ گروه شاهد و ۳ گروه تجربی) تقسیم شدند. گروه شاهد که فقط نرمال سالین، گروه اول تجربی که ویتامین E (اسوه، ایران) را روزانه و به صورت عضلانی و با مقدار ۱۰۰ گرم به ازای هر کیلوگرم وزن بدن (۱۵)، گروه دوم تجربی که پنتوکسی فیلین (آپوتکس، کانادا) را روزانه به صورت خوراکی و با دوز ۵۰ گرم به ازای هر کیلوگرم وزن بدن (۱۶) و گروه تجربی سوم که پنتوکسی فیلین (به صورت خوراکی) را به همراه ویتامین E (به صورت تزریق عضلانی) با همان دوزها دریافت کردند. بعد از ۲۸ روز، پس از توزین موش‌ها، آن‌ها را با دی اتیل اتر (مرک، آلمان) بیهوش کرده و خون‌گیری از بطن چپ قلب انجام و سرم پس از جدا سازی، در دمای ۲۰- درجه سانتی‌گراد نگهداری شد. سنجش هورمونی با استفاده از تکنیک الایزای رقابتی انجام شد. همزمان تخمدان‌های چپ و راست موش‌ها که در فاز استروس قرار داشتند، جدا و در ظرف محتوی فیکساتیو (محلول فرمالین ۱۰٪) قرار داده شد. پس از انجام مراحل آنگیری، نمونه‌ها در بلوک‌های پارافینی قالب‌گیری شدند و با استفاده از میکروتوم از تمام مقاطع تخمدان برش‌های سریالی به ضخامت ۵ میکرون تهیه شد. پس از رنگ آمیزی هماتوکسیلین-انوزین (مرک، آلمان) به وسیله میکروسکوپ نوری با بزرگنمایی ۱۰۰، تعداد و نوع فولیکول‌ها و اجسام زرد در برش‌های سریالی شمارش شد. قطر اووسیت و لایه گرانولوزای فولیکول‌های گراف، قطر فولیکول‌های گراف سالم و آترتیک و جسم زرد با عدسی مدرج، مورد بررسی قرار گرفتند و جهت تعیین قطر از فرمول زیر استفاده گردید:

$$\div 2 = (\text{کمترین قطر} + \text{بیشترین قطر}) = \text{قطر فولیکول}$$

همچنین هیستوشیمی بافت تخمدان پس از تهیه برش‌های کریوستات از بافت تخمدان، با رنگ آمیزی سودان بلک، توسط کیت سودان بلک (پارس آزمون، ایران) (۱۷) با میکروسکوپ نوری بررسی شد.

داده‌ها با استفاده از آزمون آنالیز واریانس یک

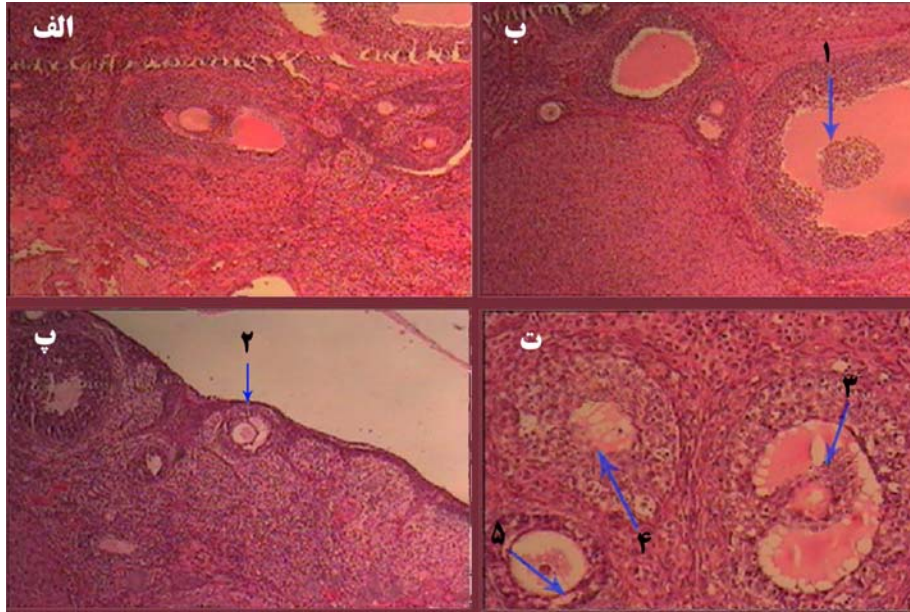


نمودار شماره ۱: مقایسه تعداد فولیکول ها در گروه های تجربی و شاهد

فولیکول های مقدماتی (الف)، جسم زرد (ب)، فولیکول های اولیه (پ)، فولیکول های گراف (ت)، فولیکول های آترتیک (ث)، قطر فولیکول آترتیک (ج)؛ حروف یکسان نشان دهنده عدم اختلاف معنی دار در سطح $(P < 0.05)$ است؛ ویتامین E و پنتوکسی فیلین به ترتیب با دوزهای ۱۰۰ و ۵۰ میلی گرم به ازای هر کیلوگرم وزن بدن می باشند.

و زودرس حفره دار بودند (تصویر شماره ۱). نتایج حاصل از مطالعات هیستوشیمی بافت تخمدان با رنگ آمیزی سودان بلک، رنگ پذیری کمتر (میزان چربی کمتر) سلول های بینابینی را در گروه های شاهد و

بالغ سالم و طبیعی است ولی در گروه های تجربی، فولیکول ها قبل از بالغ شدن دچار فرایند آترزی شده اند، به طوری که در مرحله ثانویه یا بعد از آن، سلول های دانه دار پیکنوزه شده و یا فولیکول ها در مرحله ثانویه



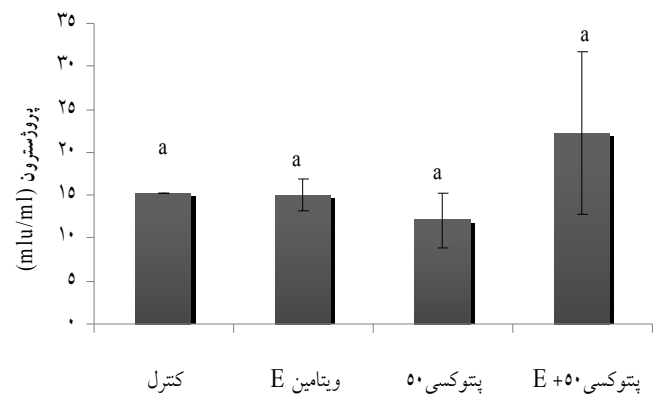
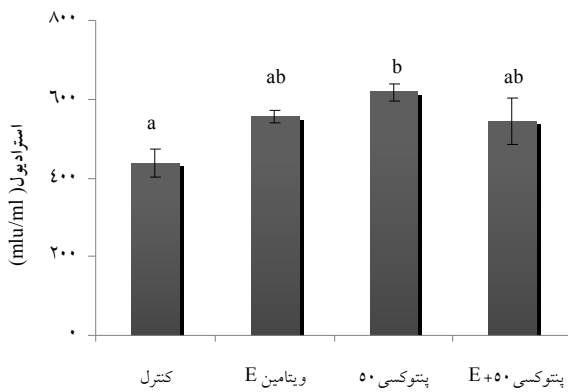
تصویر شماره ۱: ارزیابی میکروسکوپی مقطع تخمدان در گروه ها

(الف) نشان دهنده ساختار طبیعی تخمدان در گروه شاهد، (ب) نشان دهنده فولیکول آترتیک و جدا شدن سلول‌های گرانولوزا از یکدیگر و ریزش در حفره آنتروم (نوک پیکان ۱) در گروه ویتامین E، (پ) پیدایش حفره زودرس در فولیکول ثانویه (نوک پیکان ۲) در گروه پنتوکسی فیلین، (ت) پیکنوزه شدن سلول‌های گرانولوزا و ناپدید شدن اووسیت (نوک پیکان ۳ و ۴) و پیدایش حفره زودرس در فولیکول ثانویه (نوک پیکان ۵) در گروه پنتوکسی فیلین به همراه ویتامین E است.

نسبت به شاهد نشان نداد. همچنین میزان هورمون استرادیول در گروه‌های تجربی در مقایسه با گروه شاهد افزایش یافت که این افزایش تنها در گروه سوم معنی دار بود ($P < 0.05$) (نمودار شماره ۲).

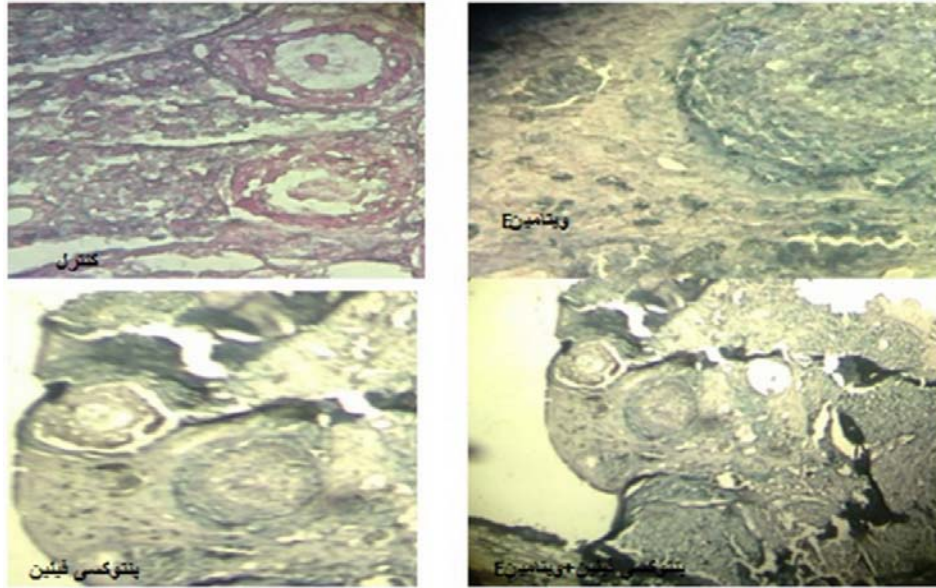
سلول‌های بینایی را در گروه‌های شاهد و ویتامین E نسبت به گروه‌های سوم و چهارم تجربی نشان داد (تصویر شماره ۲).

سنجش میانگین هورمون پروژسترون در سرم خون حیوانات، تفاوت معنی‌داری در گروه‌های تجربی



نمودار شماره ۲: مقایسه میزان هورمون‌های استرادیول و پروژسترون در گروه‌ها

ویتامین E و پنتوکسی فیلین به ترتیب با دوزهای ۱۰۰ و ۵۰ میلی‌گرم به ازای هر کیلوگرم وزن بدن می‌باشند، حروف یکسان نشان دهنده عدم اختلاف معنی‌دار در سطح ($P < 0.05$) است.



تصویر شماره ۲: برش عرضی از تخمدان در گروه ها

وجود چربی کمتر در بافت بینابینی تخمدان و سلول های دانه دار و تک فولیکول با رنگ پذیری کمتر در گروه های شاهد و ویتامین E و افزایش رنگ پذیری با وجود چربی بیشتر در سلول های دانه دار فولیکول آترتیک و سلول های بینابینی بافت تخمدان در گروه های پنتوکسی فیلین و گروه پنتوکسی فیلین به همراه ویتامین E مشهود است؛ رنگ آمیزی سودان بلک با درشت نمایی ۱۰۰ برابر.

بحث:

سیگنال (۶) پاسخ های رگ زایی ایجاد کند (۲۲). از بین رفتن ROS توسط خاصیت آنتی اکسیدانی ویتامین E (۷) و پنتوکسی فیلین (۲۳)، می تواند دلیلی برای از بین رفتن فولیکول های مقدماتی و کاهش معنی دار تعداد آنها در مقایسه با گروه شاهد باشد. به نظر می رسد افزایش معنی دار تعداد فولیکول های اولیه در گروه پنتوکسی فیلین نسبت به گروه شاهد در این تحقیق احتمالاً به علت تقویت آنزیم نیتریک اکسید سنتاز (INOS) و افزایش تولید نیتریک اکسید (NO) توسط پنتوکسی فیلین باشد (۲۴). نیتریک اکسید، رادیکال آزاد تولید شده توسط نیتریک اکسید سنتاز است که در فولیکولوزن و لانه گزینی جنین نقش دارد (۲۵) نیتریک اکسید می تواند در بسیاری از فرایندها از جمله تقسیم سلولی اثر بگذارد، بنابراین تغییر در میزان آن می تواند منجر به تغییر در رفتار سلول ها (۲۶) و افزایش تعداد آنها گردد. همچنین افزایش معنی دار تعداد فولیکول های اولیه در گروه ویتامین E نسبت به گروه شاهد مطابق با نتیجه تحقیقات

گونه های اکسیژن فعال (ROS) در مدولاسیون، طیف وسیعی از عملکردهای فیزیولوژیکی باروری از قبیل بلوغ تخمک، استروئیدوزن تخمدان، تخمک گذاری، لانه گزینی، تشکیل بلاستوسیت و عملکرد جسم زرد شرکت دارند (۱۸). عواملی که مانع واکنش های حاد التهابی می شوند می توانند تخمک گذاری را سرکوب کنند (۱۹). پنتوکسی فیلین با تولید واسطه های التهابی و پاسخ های سلول های مرتبط با ایمنی بر تحریکات التهابی تأثیر می گذارد (۱۱). این دارو رهایی سیتوکین های التهابی از قبیل α TNF را از ماکروفاژها مهار کرده، همچنین استرس اکسیداتیو و پراکسیداسیون لیپید را کاهش می دهد (۲۰).

برای تحریک رگ زایی فولیکولی، محدودیت اکسیژن لازم است که در رشد و توسعه فولیکول تخمدانی نقش مهمی دارد. اختلال در رگ زایی فولیکول های تخمدان به آترزی فولیکولی منجر می شود (۲۱). ROS می تواند به عنوان مبدل های

می شوند (۲۸) که این نیز می تواند توجیهی برای کاهش فولیکول‌های بالغ و جسم زرد در گروه پنتوکسی فیلین باشد. همچنین افزایش معنی‌دار تعداد فولیکول‌های آترتیک در گروه‌های تجربی نسبت به گروه شاهد می تواند به علت اختلال در فولیکولوژن و اووژنز در اثر کاهش عوامل التهابی، کاهش استرس اکسیداتیو و از بین رفتن گونه‌های اکسیژن (ROS) آزاد باشد که توسط خاصیت آنتی‌اکسیدانی پنتوکسی فیلین (۲۳) و ویتامین E اعمال شده است.

نتیجه گیری:

بر اساس نتایج این مطالعه ویتامین E و پنتوکسی فیلین که هر دو دارای خاصیت آنتی‌اکسیدانی هستند بر بلوغ فولیکول‌های تخمدانی تأثیر منفی می‌گذارند و شاید بتوان از آن‌ها به عنوان یک روش غیر هورمونی موثر و سودمند برای جلوگیری از بارداری که مطمئن تر از روش‌های هورمونی امروزی است استفاده کرد.

تشکر و قدردانی:

این تحقیق با حمایت مالی معاونت محترم پژوهشی دانشگاه ارومیه انجام گرفته است که بدینوسیله نویسندگان از حمایت کلیه مسئولین و همچنین از آقای جعفری کارشناس محترم آزمایشگاه پاتولوژی بیمارستان امام خمینی ارومیه تقدیر و تشکر می‌نمایند.

Soleimani-Mehranjani و همکاران می‌باشد (۱۵). نتایج این تحقیق همچنین نشان داده است که تعداد فولیکول‌های ثالثیه، بالغ و جسم زرد در گروه‌های تجربی نسبت به گروه شاهد کاهش معنی‌دار داشته است.

گزارش شده که تجویز داخل بورسال آنتی‌اکسیدان‌ها، میزان تخمک‌گذاری را در موش تحت درمان با گنادوتروپین جفتی اسب (ECG) و گونادوتروپین جفتی انسانی (HCG) در *in vivo* به طور قابل توجهی کاهش می‌دهد (۲). همچنین دیده شده سرکوب ROS توسط سوپر اکسید دیسموتاز در تخمدان خرگوش در محیط *in vitro* مانع تخمک‌گذاری می‌شود (۲۷). بنابراین کاهش تعداد جسم زرد و فولیکول‌های بالغ در گروه ویتامین E، به عنوان یک آنتی‌اکسیدان قوی (۷) در از بین بردن گونه‌های اکسیژن فعال که برای تخمک‌گذاری ضروری اند (۲) قابل توجهی می‌باشد.

مطالعه بر روی اووسیت‌های موش در محیط *in vitro* نشان داده است که سلول‌های کومولوس، شروع بلوغ تخمک را بوسیله سنتز و انتقال cAMP به تخمک به تأخیر می‌اندازند. از سویی کاهش گذرا در سطح cAMP تخمک با از سرگیری میوز همراه است و تخمک بالغ در مقایسه با تخمک‌های نابالغ (فولیکولار) شامل سطوح پایتتری از cAMP است و پنتوکسی فیلین و کافئین که مهارکننده‌های فسفو دی استرازند به طور مستقیم باعث مهار بلوغ خود به خودی در سطح تخمک

منابع:

1. Russell DL, Robker RL. Molecular mechanisms of ovulation: co-ordination through the cumulus complex. Hum Reprod Update. 2007 May-Jun; 13(3): 289-312.
2. Shkolnik K, Tadmor A, Ben-Dor S, Nevo N, Galiani D, Dekel N. Reactive oxygen species are indispensable in ovulation. Proc Natl Acad Sci USA. 2011 Jan; 108(4): 1462-7.
3. Agarwal A, Gupta S, Sharma RK. Role of oxidative stress in female reproduction. Reprod Biol Endocrinol. 2005; 3: 28.
4. Papaiahgari S, Zhang Q, Kleeberger SR, Cho HY, Reddy SP. Hyperoxia stimulates an Nrf2-ARE transcriptional response via ROS-EGFR-PI3K-Akt/ERK MAP kinase signaling in pulmonary epithelial cells. Antioxid Redox Signal. 2006 Jan-Feb; 8(1-2): 43-52.

5. Kim Y, Lee YS, Choe J, Lee H, Kim YM, Jeoung D. CD44-epidermal growth factor receptor interaction mediates hyaluronic acid-promoted cell motility by activating protein kinase C signaling involving Akt, Rac1, Phox, reactive oxygen species, focal adhesion kinase, and MMP-2. *J Biol Chem*. 2008 Aug; 283(33): 22513-28.
6. Tropea A, Miceli F, Minici F, Tiberi F, Orlando M, Gangale MF, et al. Regulation of vascular endothelial growth factor synthesis and release by human luteal cells in vitro. *J Clin Endocrinol Metab*. 2006 Jun; 91(6): 2303-9.
7. Guney M, Demirin H, Oral B, Ozguner M, Bayhan G, Altuntas I. Ovarian toxicity in rats caused by methidathion and ameliorating effect of vitamins E and C. *Hum Exp Toxicol*. 2007 Jun; 26(6): 491-8.
8. Zadak Z, Hyspler R, Ticha A, Hronek M, Fikrova P, Rathouska J, et al. Antioxidants and vitamins in clinical conditions. *Physiol Res*. 2009; 58(Suppl 1): 13-7.
9. Combs GF. Vitamins. In: Mahan LK, Escott-stump S. *Krauses Food, Nutrition, and Diet therapy*. Philadelphia: Saunders Company; 2000. 79-81.
10. Deree J, Martins JO, Melbostad H, Loomis WH, Coimbra R. Insights into the Regulation of TNF- α Production in Human Mononuclear Cells: The effects of non-specific phosphodiesterase inhibition. *Clinics (Sao Paulo)*. 2008; 63(3): 321-8.
11. Peters-Golden M, Canetti C, Mancuso P, Coffey MJ. Leukotrienes: underappreciated mediators of innate immune responses. *J Immunol*. 2005 Jan; 174(2): 589-94.
12. Uguralp S, Bay Karabulut A, Mizrak B. Effects of pentoxifylline and vitamin E on the bilateral ovary after experimental ovarian ischemia. *Eur J Pediatr Surg*. 2005 Apr; 15(2): 107-13.
13. Delanian S, Porcher R, Rudant J, Lefaix JL. Kinetics of response to long-term treatment combining pentoxifylline and tocopherol in patients with superficial radiation-induced fibrosis. *J Clin Oncol*. 2005; 23(34): 8570-9.
14. Ebisch IM, Thomas CM, Peters WH, Braat DD, Steegers-Theunissen RP. The importance of folate, zinc and antioxidants in the pathogenesis and prevention of subfertility. *Hum Reprod Update*. 2007 Mar-Apr; 13(2): 163-74.
15. Soleimani Mehranjani M, Noorafshan A, Hamta A, Momeni HR, Abnosi MH, Mahmoodi M, et al. Effects of vitamin E on ovarian tissue of rats following treatment with p-nonylphenol: A stereological study. *Iran J Reprod Med*. 2010; 8(1): 1-9.
16. Albersen M, Thomas MF, Zhang H, Banie L, Lin G, Dirk De Ridder, et al. Pentoxifylline promotes recovery of erectile function in a rat model of postprostatectomy. *Erectile Dysfunction. Eur Urol*. 2011; 59(1): 286-96.
17. Rani CS, Susheela AK, Moudgal NR. Effect of neutralization of endogenous follicle stimulating hormone (FSH) or luteinizing hormone (LH) on ovarian lipids in the hamster: a histochemical and biochemical evaluation. *Biol Reprod*. 1979 Aug; 21(1): 117-23.
18. Zhang X, Sharma RK, Agarwal A, Falcone T. Effect of pentoxifylline in reducing oxidative stress-induced embryotoxicity. *J Assist Reprod Genet*. 2005 Dec; 22(11-12): 415-7.
19. Espey LL, Stein VI, Dumitrescu J. Survey of antiinflammatory agents and related drugs as inhibitors of ovulation in the rabbit. *Fertil Steril*. 1982 Aug; 38(2): 238-47.
20. Mohammadzade A, Heidari M, Soltanghorae H, Jeddi-Tehrani M, Ghaffari-Novin M, Akhondi MM, et al. The effect of pentoxifylline on the growth of endometrial implants and leukocytes in rats. *Iran J Reprod Med*. 2007; 5(3): 89-93.
21. Bruno JB, Matos MHT, Chaves RN, Celestino JJH, Saraiva MVA, Lima-Verde IB, et al. Angiogenic factors and ovarian follicle development. *Anim Reprod*. 2009; 6(2): 371-9.

22. Basini G, Grasselli F, Bianco F, Tirelli M, Tamanini C. Effect of reduced oxygen tension on reactive oxygen species production and activity of antioxidant enzymes in swine granulosa cells. *Biofactors*. 2004; 20(2): 61-9.
23. Ozkurkcugil C, Yilmaz MY, Ozkan L, Kokturk S, Isken T. Protective effects of pentoxifylline on cigarette smoking-induced renal tissue damage in rats. *Toxicol Ind Health*. 2011 May; 27(4): 335-40.
24. Hache KH, Gonzaleh-Roman N, Nigmeiger SM, Witkamp RF, Van Leengoed LA, Miert AS, et al. Differential effect of pentoxifylline on the hepatic inflammatory response in porcine liver cell cultures in inducible nitric oxid synthase expression. *Biochem Pharmacol*. 2001; 61(9): 1137-44.
25. Manau D, Balasch J, Jimenez W, Fabregues F, Civico S, Casamitjana R, et al. Follicular fluid concentrations of adrenomedullin, vascular endothelial growth factor and nitric oxide in IVF cycles: relationship to ovarian response. *Hum Reprod*. 2000 Jun; 15(6): 1295-9.
26. Raghav SK, Gupta B, Agrawal C, Goswami K, Das HR. Anti-inflammatory effect of *Ruta graveolens* L. in murine macrophage cells. *J Ethnopharmacol*. 2006 Mar; 104(1-2): 234-9.
27. Miyazaki T, Sueoka K, Dharmarajan AM, Atlas SJ, Bulkley GB, Wallach EE. Effect of inhibition of oxygen free radical on ovulation and progesterone production by the in-vitro perfused rabbit ovary. *J Reprod Fertil*. 1991 Jan; 91(1): 207-12.
28. Chaube SK, Chaki SP, Misro MM. Effects of pentoxifylline and Caffeine on spontaneous maturation of rat oocytes. *Perspect Issues*. 2000; 23(4): 177-89.

Effect of pentoxifylline and vitamin E on ovarian follicles in Rats

Khorami S (MSc)^{1*}, Farrokhi F (PhD)¹, Tukmechi A (PhD)², Nowrozi R (MSc)³
¹Biology Dept., Urmia University, Urmia, I.R. Iran; ²Artemia and Aquatic Animals Research Institute, Urmia University, Urmia, I.R. Iran; ³Midwifery Dept., Mashhad University of Medical Sciences, Mashhad, I.R. Iran

Received: 31/Aug/2012 Revised: 1/Jan/2013 Accepted: 4/Jan/2013

Background and aims: Injection of agents that scavenge oxidative radicals into the ovarian bursa of mouse could reduce ovulation rate. Vitamin E as a powerful antioxidant inhibits reactive oxygen species, and on the other hand, pentoxifylline improves capillary blood stream and tissue oxygenation. The aim of this study was to evaluate the effects of these compounds on the growth of ovarian follicles in rat.

Methods: In this laboratory experimental study, 32 female rats were divided into four groups: control (injected with physiology serum), vitamin E (intramuscular injection of 100 mg/kg once a day), pentoxifylline (50 mg /kg, given orally once a day), and combination of pentoxifylline and vitamin E (with the same concentration). After a 28-day treatment, rats were anesthetized, ovaries were removed from each rat separately, and tissue section stained with Hematoxylin-Eosin and Sudan Black for light microscopic examination.

Results: A significant decrease in corpus luteum, primary follicles, and graph follicles number was observed in the experimental groups compared to the control ($P<0.05$). In addition, the number of atretic follicles in the experimental groups was higher than the control ($P<0.05$).

Conclusion: Vitamin E and pentoxifylline have antioxidant property that negatively affect on the maturation of ovarian follicles.

Keywords: Ovarian follicles, Pentoxifylline, Rat, Vitamin E.

Cite this article as: Khorami S, Farrokhi F, Tukmechi A, Nowrozi R. Effect of pentoxifylline and vitamin E on ovarian follicles in Rats. J Shahrekord Univ Med Sci. 2013 Aug, Sep; 15(3): 64-73.

*Corresponding author:

Biology Dept., Urmia University, Urmia, I.R. Iran, Tel: 00989188189532, E-mail:khorami_sara61@yahoo.com.