

بررسی عصاره الکلی برگ گیاه حنا بر روی رگ زایی پرده کوریوآلانتوئیک و برخی ناهنجاری های مورفولوژیک در جنین جوجه

نرگس مدنی فر، جینا خیاط زاده*، سعیده بالا نژاد، مریم طهرانی پور

دانشگاه آزاد اسلامی واحد مشهد، مشهد، ایران.

تاریخ دریافت: ۹۲/۳/۲۱ تاریخ پذیرش: ۹۳/۵/۵

چکیده:

زمینه و هدف: آنژیوژنز، تشکیل مویرگ های جدید از عروق اولیه، در فرآیند های فیزیولوژیک مانند تولید مثل و بهبود زخم و پاتولوژیک مانند دیابت و تومور نقش دارد. رشد و توسعه تومور با رگ زایی ارتباط دارد. این تحقیق با هدف بررسی اثرات عصاره الکلی برگ حنا (*Lawsonia inermis*) بر آنژیوژنز پرده کوریوآلانتوئیک و ناهنجاری های مورفولوژیک جنین جوجه انجام شده است.

روش بررسی: در این پژوهش تجربی، ۴۰ عدد تخم مرغ نطفه دار نژاد *Hy-line* به طور تصادفی در ۴ گروه: شاهد، شاهد آزمایشگاهی، گروه تجربی ۱ و گروه تجربی ۲ تقسیم شدند (n=۱۰). روز دوم انکوباسیون در شرایط استریل، در تخم مرغ ها پنجره ایجاد گردید. روز هشتم پرده کوریوآلانتوئیک در گروه شاهد آزمایشگاهی با نرمال سالین و در گروه تجربی ۱ و ۲ با عصاره الکلی برگ حنا به ترتیب با دوزهای ۵۰ و ۲۰۰ mg/kg تیمار گردید. روز دوازدهم از عروق ناحیه تیمار عکس برداری و تعداد و طول انشعابات عروقی اندازه گیری شد. در جنین های برداشت شده، وزن و طول سری-دمی (CR) و ناهنجاری های مورفولوژیک مورد بررسی قرار گرفت.

یافته ها: مقایسه میانگین تعداد و طول انشعابات عروقی، وزن و طول سری-دمی جنین جوجه در گروه شاهد با شاهد آزمایشگاهی اختلاف معنی دار نشان نداد ($P < 0/05$). در گروه تجربی ۲ میانگین تعداد و طول انشعابات عروقی و در گروه تجربی ۱ میانگین طول انشعابات عروقی و طول سری-دمی نسبت به گروه شاهد کاهش معنی داری نشان داد ($P < 0/05$). میانگین متغیرها در گروه های تجربی اول و دوم اختلاف معنی دار نشان نداد ($P < 0/05$). در بررسی مورفولوژیک جنین ها هیچگونه ناهنجاری مشاهده نشد. نتیجه گیری: نتایج این تحقیق نشانگر اثرات مهارکننده رگ زایی عصاره الکلی برگ حنا بر آنژیوژنز جنین جوجه است؛ اما بر خصوصیات مورفولوژیک جنین جوجه تأثیر قابل توجهی ندارد.

واژه های کلیدی: آنژیوژنز، عصاره الکلی حنا، پرده کوریوآلانتوئیک، جنین جوجه.

مقدمه:

نازک تشکیل شده توسط سلول های اندوتلیال، پدیدار می شود (۱).

رگ زایی در حالات مختلف پاتولوژیک از قبیل رشد تومور و سرطان، متاستاز، التهاب مفاصل (Rheumatoid arthritis)، دیابت و همچنین در فرآیندهای فیزیولوژیک طبیعی مانند رشد و نمو اندام، ترمیم زخم، تولید مثل دخالت دارند. در

فرآیند رگ زایی (Angiogenesis)، به معنی جوانه زدن عروق جدید از عروق قبلی است. تشکیل رگ در جنین با تمایز سلول های مزودرمی به همانژیوبلاست ها (پیش ساز سلول های اندوتلیال) آغاز، به آنژیوبلاست تبدیل شده و با تجمع آنژیوبلاست ها جزایر خونی اولیه تشکیل می گردد. این جزایر خونی با هم ادغام و شبکه اولیه ی عروقی شامل مویرگ های

خواص آنتی اکسیدان، ضد میکروب، ضد سرطان، ضد دیابت، محافظت از کبد، ضد قارچ، ضد باکتریایی، ضد انگل، بهبود زخم، ضد التهاب، اثرات سیتوتوکسیک و همچنین درمان بیماری های تنفسی (مهارکننده رشد مایکوباکتریوم توبرکولوزیس)، آرتريت روماتید، بیماری های قلبی، ضد اسهال، بیماری های پوستی و بیماری های مقاربتی است (۴،۵،۷). ترکیبات ناپتوکوئینون عامل سمیت قوی حنا علیه عفونت های قارچی و انگلی می باشد؛ در نتیجه دارای دامنه گسترده ای از فعالیت های مهار و سیتوتوکسیک علیه پاتوژن های میکروبی از جمله ضد باکتریایی، ضد ویروسی، ضد قارچی و ضد انگلی است (۵). از جمله خواص حنا اثر ضد سرطانی آن است، عصاره کلروفومی حنا بر علیه لاین سلولی کبد و پستان دارای اثرات سیتوتوکسیک قوی بوده و با سرکوب بیان ژن Myc-c که در رشد سلولی نقش مهمی دارد، باعث مهار رشد سلول های سرطانی می شود (۸). از آنجا که رگ زایی از عوامل گسترش سرطان می باشد و تاکنون تحقیقی در زمینه نقش تیمار عصاره حنا بر این روند مشاهده نشده است؛ لذا این تحقیق با هدف بررسی اثرات عصاره الکیلی برگ حنا (*Lawsonia inermis*) بر آنتیژن پرده کوریوآلاتوتیک و ناهنجاری های مورفولوژیک جنین جوجه انجام شده است.

روش بررسی:

در این مطالعه تجربی آزمایشگاهی که در گروه زیست شناسی دانشکده علوم پایه دانشگاه آزاد اسلامی واحد مشهد انجام شد؛ ۴۰ عدد تخم مرغ های نطفه دار نژاد hy-line خریداری شده از شرکت مرغک مشهد در ۴ گروه آزمایشی شامل: گروه شاهد، گروه شاهد آزمایشگاهی و گروه تیمار اول و دوم به صورت تصادفی توزیع شدند. تخم مرغ های نطفه دار پس از ضد عفونی با اتانول ۷۰٪ در دستگاه جوجه کشی تحقیقاتی (شرکت دامداشت) در دمای

صورت عدم تعادل بین فاکتورهای القاکننده و مهارکننده آنتیژن، شرایط برای بروز بعضی بیماری ها به وجود می آید (۲).

گیاهان تیره حنا (Lythraceae) به صورت های مختلف علفی، درختچه یا درخت، شامل ۵۰۰ گونه در ۲۰ تا ۳۰ جنس می باشند (۳). انواع مختلف آن ها در نواحی متفاوت از بسیار مرطوب تا مناطق استوایی و بعضی نیز اختصاصاً در نواحی گرم می رویند. درختچه حنا (*Lawsonia inermis*) دارای شاخه های غالباً خاردار و پوست خاکستری مایل به سفید است، ارتفاع آن حداکثر به ۶ تا ۷ متر می رسد. این گیاه به صورت درختچه ای بومی آفریقای شمالی و آسیای میانه است و به عنوان یک درخت آرایشی و تزینتی در سراسر هند و همچنین ایران و شمال آفریقا کشت می شود. حنا (*Lawsonia inermis*) به جهت برگ هایش کشت داده می شود. هر چند پوست ساقه، ریشه ها، گل ها و دانه ها نیز در طب سنتی استفاده می شود (۴). گیاه حنا دارای انواع دارویی از جمله گونه *Lawsonia inermis* می باشند. در این گیاه وجود کربوهیدرات ها، پروتئین ها، فلاونوئیدها، تانن ها، ترکیبات فنولیک، آلکالوئیدها، ترپنوئیدها، کوینون ها، کومارین ها، گزانتونوئیدها، اسیدهای چرب، رزین (۲٪) و موسیلاژ گزارش شده است (۵). مولکول رنگی لاوزون [Lawson (2- hydroxy-1:4 naphthaquinone C₁₀H₆O₃)] مهمترین جزء حنا است (۴) که در حدود ۱/۵-۰/۵٪ در برگ گیاه وجود دارد. این مولکول از مشتقات ناپتوکوئینون (Naphthaquinone) است و میل ترکیبی زیادی با پروتئین داشته و منشاء خاصیت رنگی حنا و همچنین بسیاری از خواص فارماکولوژیکی آن است. این ماده می تواند به سطح پوست، مو، چرم و ... متصل شود (۶).

مطالعات زیادی از خواص مختلف درمانی و فارماکولوژیکی گونه *Lawsonia inermis* در مدل های آزمایشی *in vivo* و *in vitro* گزارش شده است. برگ، گل، دانه، پوست تنه و ریشه های حنا دارای

نمایی $۴ \times ۱۰ \times ۰/۶۵$ تهیه گردید. سپس تصاویر با نرم افزار image J مورد بررسی قرار گرفت (۱۰). متغیرهای مورد بررسی، تعداد و طول انشعابات عروقی در سطح مقطع یکسان (۴ مربع به ابعاد $۲/۵$ سانتی متر در ۴ طرف اسفنج ژلاتینی در روی تصویر مونتور) برای تمام نمونه ها اندازه گیری گردید. نتایج به کمک آزمون های آنالیز واریانس یک راهه (ANOVA) و t در سطح معنی ($P < ۰/۰۵$) تجزیه و تحلیل گردید. برای بررسی نرمال بودن داده ها از آزمون کولموگروف-اسمیرنف استفاده شد.

یافته ها:

در بررسی نرمال بودن متغیرها با استفاده از آزمون کولموگروف اسمیرنف کلیه داده ها نرمال بودند ($P > ۰/۰۵$). در گروه شاهد مقایسه میانگین تعداد و مجموع طول انشعابات عروقی با گروه شاهد آزمایشگاهی اختلاف معنی دار نشان نداد ($P > ۰/۰۵$). مقایسه میانگین تعداد انشعابات عروقی در گروه تجربی اول با نمونه شاهد اختلاف معنی دار نشان نداد؛ در حالی که مقایسه میانگین مجموع طول انشعابات عروقی در گروه تجربی اول با گروه شاهد کاهش معنی داری نشان می دهد ($P < ۰/۰۰۱$). در گروه تجربی ۲ میانگین تعداد انشعابات عروقی ($P = ۰/۰۳۱$) و مجموع طول انشعابات عروقی ($P = ۰/۰۰۹$) در مقایسه با گروه شاهد کاهش معنی دار نشان می دهد. مقایسه میانگین تعداد و طول انشعابات عروقی بین گروه تجربی ۱ با گروه تجربی ۲ اختلاف معنی داری را نشان نداد (تصویر شماره ۱).

در مقایسه میانگین طول سری-دمی جنین های ۱۲ روزه تنها در گروه تجربی ۱ با گروه شاهد کاهش معنی داری را نشان داد ($P < ۰/۰۵$). مقایسه میانگین وزن در گروه تجربی ۱ و گروه تجربی ۲ با گروه شاهد اختلاف معنی داری را نشان نداد ($P > ۰/۰۵$). هیچگونه ناهنجاری مورفولوژیکی در جنین ها به وجود نیامد.

۳۸ درجه سانتی گراد و رطوبت نسبی ۶۵٪ قرار گرفتند. مقدار ۱۰۰ گرم پودر خشک شده برگ حنا (جمع آوری شده از شهرستان کهنوج واقع در کرمان) با کد ۹۱۸۳ از هرباریومی دانشکده علوم پایه دانشگاه آزاد اسلامی واحد مشهد داخل کاغذ صافی قرار گرفته با ۲۵۰cc اتانول ۷۰٪ در دستگاه سوکسوله عصاره گیری شد (۶). با توجه به تحقیق انجام شده درباره اثر ضد سرطانی عصاره حنا روی موش دوزها ۵۰ و ۲۰۰ میلی گرم بر کیلوگرم بر حسب وزن جنین های جوجه ۸-۱۰ روزه محاسبه و استفاده شد (۹).

در روز دوم انکوباسیون در شرایط کاملاً استریل بخشی از پوسته تخم مرغ ها برداشته شد و توسط لامل و پارافین استریل (پارافین مرک) پنجره ای به ابعاد $۱ \times ۱/۵ \text{cm}$ در یک طرف تخم مرغ ها ایجاد گردیده و سپس تخم مرغ ها به انکوباتور منتقل شدند.

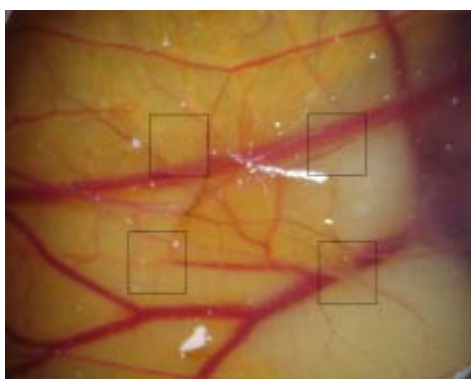
در روز هشتم انکوباسیون پنجره ها در شرایط استریل برداشته شده و روی پرده کوریوآلانتوئیک جوجه ها یک اسفنج ژلاتینی شامل آلبومین سفیده تخم مرغ و محلول آگار در نرمال سالین به نسبت مساوی (که به صورت تازه در شرایط استریل تهیه شده بود) به ابعاد $۴ \times ۴ \times ۱$ میلی متر مکعب قرار داده شد. در نمونه های تیمار با عصاره الکلی برگ حنا برای گروه تجربی اول با دوز ۵۰mg/kg و برای گروه تجربی دوم با دوز ۲۰۰mg/kg ، به هر اسفنج مقدار ۱۰ ماکرولیتر عصاره تزریق گردید. در نمونه های شاهد آزمایشگاهی، به اسفنج ژلاتینی مقدار ۱۰ ماکرولیتر نرمال سالین اضافه گردید. نمونه شاهد بدون تزریق و در شرایط طبیعی تا روز دوازدهم انکوباسیون نگهداری گردید. سپس محل پنجره مجدداً پوشانیده شده و تخم مرغ ها به انکوباتور منتقل شدند.

در روز دوازدهم انکوباسیون در تمام نمونه ها از محدوده اسفنج ژلاتینی تصاویر از عروق خونی سطح پرده کوریوآلانتوئیک به کمک فوتواستروئو میکروسکوپ تحقیقاتی (Ziess, Germany) با درشت

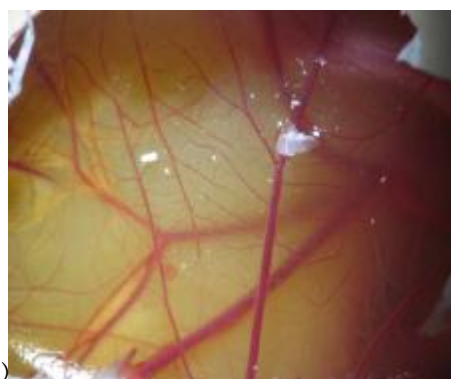
جدول شماره ۱: مقایسه میانگین متغیرهای مورد بررسی در گروه های مورد مطالعه

تجربی ۲	تجربی ۱	شاهد آزمایشگاهی	شاهد	گروه ها	متغیرها
۱۸/۹۵±۲/۴۸*	۲۱/۶۰ ±۴/۹۷	۲۴/۹۲±۲/۴۴	۲۵/۶۵±۶/۴۷		تعداد انشعابات عروقی
۴۳/۹۲±۵/۶۴***	۳۴/۹۲±۸/۶۹**	۵۶/۸۰±۱۰/۰۶	۵۵/۴۴±۱۰/۳۴		طول انشعاب عروقی (mm)
۳/۸۵±۰/۳۶	۳/۴۵±۰/۴۸†	۴/۱۳±۰/۲۳	۴/۲۲±۰/۶۴		طول سری-دمی جنین ها (cm)
۳/۷۴±۰/۹۵	۳/۵۹±۰/۲۱	۳/۸۵±۰/۳۴	۴/۱۲±۰/۵۷		وزن جوجه (g)

$n=10$ در هر گروه، $P<0/05^*$ در مقایسه با گروه های شاهد و شاهد آزمایشگاهی؛ $P<0/001^{**}$ در مقایسه با گروه های شاهد و شاهد آزمایشگاهی؛ $P<0/001^{***}$ در مقایسه با گروه های شاهد. از روز هشتم تا دوازدهم پرده کوریوآلانتوتیک جنین در گروه شاهد آزمایشگاهی با نرمال سالین و در گروه تجربی ۱ و ۲ با عصاره الکلی برگ حنا (*Lawsonia inermis*) به ترتیب با دوزهای ۵۰ و ۲۰۰ mg/kg تیمار گردید.



(ب)



(الف)

تصویر شماره ۱: اثر عصاره الکلی برگ حنا بر تعداد و طول انشعابات عروقی

الف: گروه تجربی دوم (تیمار با دوز ۲۰۰ mg/kg عصاره الکلی برگ حنا)؛ ب: گروه شاهد؛ مربع های اطراف اسفنج ژلاتینی محل های اندازه گیری تعداد و طول انشعابات عروقی می باشد.

بحث:

توده تومور وابسته به ایجاد عروق جدید است، از همین روی بسیاری از محققین، اثرات فاکتورهای تحریک کننده و مهارکننده رگ زایی را به دلیل اهمیت آن ها در جلوگیری از بروز و درمان این نوع بیماری ها، در انواعی از مدل های آزمایشگاهی مورد مطالعه قرار داده اند (۱۲). تولید داروهای گیاهی ضد سرطان با کارایی بیشتر و سمیت کمتر امری ضروری می باشد. موثر بودن بسیاری از ترکیبات به دست آمده از گیاهان در پیشگیری و یا درمان سرطان در سلول های سرطانی در شرایط آزمایشگاهی و نیز بعضی مدل های جانوری مشخص شده است (۱۳،۱۴). در بیماری های مانند سرطان، پسوریازیس و اندومتريوزیس

نتایج به دست آمده از نتایج پژوهش حاضر نشان داد که عصاره الکلی برگ حنا با غلظت ۲۰۰ mg/kg موجب کاهش معنی دار تعداد و طول انشعابات عروقی و با غلظت ۵۰ mg/kg در طول انشعابات در گروه های تیمار شد؛ همچنین باعث کاهش شاخص رشد شامل طول سری دمی و وزن در جنین جوجه شد؛ اما ناهنجاری مورفولوژیک مشاهده نشد. رگ زایی یا گسترش عروق جدید از ساختار رگی موجود، فرآیند پیچیده ای است که در آن سلول های اندوتلیال، سلول های ماهیچه صاف، پری سیت ها، فیروبلست ها و همچنین ماتریکس خارج سلولی و انواعی از فاکتورهای محلول نقش ایفا می کنند (۱۱). گسترش

رنگ زایی بیش از حد اتفاق می افتد. در این شرایط عروق خونی جدید بافت های بیمار را تغذیه و بافت های نرمال را تخریب می کنند. درمان های ضد رنگ زایی که در جهت سرکوبی عروق خونی جدیداند، برای درمان این بیماری های مزمن در حال گسترش هستند (۱۵). در گیاه حنا وجود کربوهیدرات ها، پروتئین ها، فلاونوئیدها، تانن ها، ترکیبات فنولیک، آلکالوئیدها، ترپنوئیدها، کوینون ها، کومارین ها، گزانتونوئیدها، اسیدهای چرب، رزین (۲٪) و موسیلاژ گزارش شده است (۵).

کوینون ها (Quinone) گروهی از ترکیبات شیمیایی آلی فعال و بسیار واکنش پذیر هستند که قادرند بر روی سیستم های بیولوژیکی اثرگذار باشند و موجب ایجاد اثرات ضد التهاب، ضد سرطان و ایجاد سمیت داخل سلول باشند. از مشتقات آن ها، نفتا کوینون (Naphthaquinone) می باشد که خواصی شبیه نفتالین دارد. به دلیل داشتن حلقه بنزن در ساختار خود در آب حل نمی شوند؛ اما در حلال های آلی از جمله الکل و کلروفرم قابل حل هستند (۱۶). نفتا کوینون موجود در حنا مانند دیگر نفتا کوینون ها یک اکسیدانت قوی است که می تواند با اجزای سلولی مختلف به ویژه با پروتئین ها وارد واکنش شود. مولکول لاوزون (Lawson) موجود در گیاه حنا جزء نفتا کوینون ها می باشد. احتمالاً لاوزون با اثر اکسیداتیو خود باعث ایجاد رادیکال آزاد داخل سلول شده و در فرآیندهای داخل سلولی اختلال ایجاد کند و منجر به مرگ و آپتوز سلول شود. احتمالاً وجود چنین خاصیتی در این ماده می تواند توجیه کننده خواص ضد باکتریایی، ضد قارچ و ضد انگل حنا باشد (۱۷، ۱۸). کوینون ها در شرایط مختلف (سطح و ساختار مولکولی) باعث کاهش یا اکسایش ترکیبات می شوند (۱۹).

لاوزون موجود در حنا باعث تولید H_2O_2 داخل سلول می شود. احتمالاً این استرس اکسیداتیو ناشی از کاهش نفتا کوینون از لاوزون و ایجاد یون میانجی Semiquinone (یا Ubisemiquinone) که یک رادیکال آزاد ناپایدار (حذف یک اتم هیدروژن با یک الکترون) است، می باشد (۷).

تانن ها (tannin) از دیگر ترکیبات مهم با اثرات آنتی اکسیدان و در برخی موارد اکسیدان در برگ حنا می باشند. از جمله مهمترین آن ها اسید گالیک (Gallic acid) می باشد که یک ترکیب پلی فنولیک با اثرات اکسیدان است و دارای تعداد زیادی گروه های هیدروکسیل فنلیک می باشد و باعث تشکیل ارتباطات تقاطعی بین پروتئین و سایر ماکرومولکول ها شده و منجر به ته نشین شدن ژلاتین و پروتئین سلول می شود. ترکیبات تانن ها از جمله اسید گالیک از ترکیبات محلول در آب و الکل بوده (۷)، به نظر می رسد در عصاره الکلی برگ حنا در طرح حاضر نیز وجود داشته باشد. تانن ها از طریق اتواکسیداسیون و تولید پر اکسید هیدروژن اثرات مهاری خود را بر رشد یاخته های میکروبی اعمال می کنند. اسید گالیک دارای اثرات مهاری بر رشد باکتری های گرم منفی و به خصوص گرم مثبت می باشد (۲۰). اسید گالیک با ایجاد اثر اکسیدان داخل سلول موجب آسیب به مولکول DNA شده، بر مسیر سیگنالینگ داخل سلول اثرگذار می باشد. در نتیجه آسیب به DNA پروتئین مسیر آپتوز سلولی (P53) فعال شده و آبخاری از وقایع پروتئولیتیک داخل سلول رخ می دهد و در نهایت سلول در مسیر آپتوز و مرگ قرار می گیرد. اسید گالیک در القاء آپتوز و مهار تکثیر سلول نقش دارد (۲۱). احتمالاً خاصیت ضد سرطانی و ضد توموری عصاره الکلی برگ حنا مربوط به ترکیبات نفتا کوینون از جمله مولکول لاوزون موجود در آن است که با خاصیت اکسیدانی خود منجر به آپتوز سلول سرطانی و در نتیجه مهار رشد تومور می باشد (۲۲).

در سال ۲۰۰۷ دانشمندان به بررسی اثرات سیتوتوکسیک لاوزون موجود در حنا بر روی سوبه های باکتری اشرشیاکلی در محیط آزمایشگاهی پرداختند. میزان رشد باکتری با سنجش میزان بیان ژن کاتالاز و همچنین بررسی H_2O_2 موجود در باکتری، مورد بررسی قرار گرفت. نتایج نشان داد لاوزون درون باکتری ایجاد H_2O_2 می کند، در حضور لاوزون رشد سوبه های اشرشیاکلی به صورت وابسته به دوز مهار شد. پیشنهاد شد سمیت سلولی ناشی از لاوزون احتمالاً به واسطه ایجاد H_2O_2 ، O_2^- و

OH^- درون سلول باعث مهار رشد، آپتوز و مرگ سلول می شود (۲۳).

در تحقیق حاضر نیز هم راستا با یافته های فوق، عصاره الکی برگ حنا موجب کاهش معنی دار تعداد و طول انشعابات عروقی در گروه های تیمار شد. عصاره الکی برگ حنا احتمالاً به دلیل ترکیبات اکسیدان از جمله لاوزون از طریق تولید H_2O_2 ، القاء آپتوز و مهار رشد سلول های اندوتلیال عروقی، دارای اثرات ضد رگ زایی بوده است. با توجه به مجموع گزارشات قبلی در برگ حنا ترکیبات فلاونوئیدی با اثرات آنتی اکسیدانی و محلول در آب و همچنین ترکیبات کونینی با اثرات اکسیدانی همچون لاوزون (Lawson) نامحلول در آب و محلول در الکل نیز وجود دارند (۲۲).

در سال ۲۰۰۳ دانشمندان به بررسی اثر عصاره ۸۰٪ اتانول برگ حنا بر روی تومورهای ناشی از پاپیلومای معده و پوست پرداختند. پس از تیمار رشد تومور مهار شد؛ لذا می توان نتیجه گرفت هم راستا با یافته های فوق ترکیباتی چون لاوزون (Lawson) و اسید گالیک (Gallic acid) حاضر در عصاره الکی برگ حنا احتمالاً باعث مهار رشد سلول های اندوتلیال رگی شده است و در نتیجه منجر به کاهش رگ زایی در سطح پرده کوریوآلانتوتیک جنین جوجه شده است (۹).

در سال ۲۰۰۴ دانشمندان به بررسی نقش استرس اکسیداتیو در بیماران دارای کم خونی همولیتیک که توسط لاوزون القاء می شود، پرداختند. نمونه خون رت سالم در شرایط آزمایشگاهی در معرض لاوزون در دمای ۳۷ درجه سانتیگراد به مدت ۲ ساعت انکوبه شد. نتایج نشان داد لاوزون واکنش همولیتیک در گلبول قرمز را تحریک می کند و منجر به کاهش آنزیم GSH، اکسیداسیون هموگلوبین و ایجاد پر اکسید هیدروژن داخل سلول شده که به آسیب و همولیز گلبول قرمز منتهی می شود. با توجه به کاهش رگ زایی در پژوهش حاضر در اثر عصاره الکی برگ حنا همسو با نتایج فوق احتمالاً لاوزون موجود در عصاره الکی برگ حنا با ایجاد استرس اکسیداتیو داخل سلول اندوتلیالی رگ ها منجر به مرگ و

کاهش رشد آن ها شده و بنابراین باعث کاهش رگ زایی شده است (۲۴).

همچنین اثر سیتوتوکسیک عصاره کلروفومی برگ حنا و مکانیسم آن بر چندین لاین سلول سرطانی شامل کولون، پستان، کبد مورد بررسی قرار گرفت. نتایج نشان داد عصاره کلروفومی حنا بر علیه لاین سلولی کبد و پستان دارای اثرات سیتوتوکسیک قوی می باشد. نتایج نشان داد عصاره حنا با سرکوب بیان ژن Myc-c که در رشد سلولی نقش مهمی دارد، باعث مهار رشد سلول های سرطانی می شود. می توان پیشنهاد کرد با توجه به اثرات عصاره کلروفومی برگ حنا بر روی بیان ژن و مشاهدات ما در این پژوهش، احتمالاً عصاره اتانول ۷۰٪ برگ حنا با مهار بیان برخی ژن های فاکتور رشد باعث مهار رشد انوتلیوم رگ ها و در نتیجه مهار آنژیوزنر شده است. گرچه اطمینان از مکانیسم فوق نیاز به انجام آزمایشات و بررسی بیان ژن دارد (۸).

جعفر زاده و همکاران به بررسی اثر تزریق ۷ روزه عصاره هیدروالکی برگ و ساقه حنا بر ظاهر و سیستم اسکلتی جنین موش پرداختند. پس از بررسی های آماری قد و وزن جنین های موش کاهش معنی دار یافته بود. همچنین عصاره برگ و ساقه حنا به صورت وابسته به دوز باعث بروز ناهنجاری آنانسفال، آگرانسفال، دنده اضافی و عدم تشکیل استخوان پاریتال در جنین موش شد. Apigenin یک فلاونوئیدی استروژنی در برگ و ساقه و همچنین ریشه گیاه حنا است که به خصوص در عصاره هیدروالکی ساقه حنا مقادیر زیادی از آن وجود دارد؛ لذا احتمالاً حضور این ترکیب در عصاره هیدروالکی حنا یکی از دلایل ناهنجاری های ظاهری و اسکلتی بوده است. همچنین ماده تراتوژن Lamotrgine باعث کاهش جذب فولات می شود که عامل ایجاد ناهنجاری است و در ریشه و ساقه حنا وجود دارد، احتمالاً این دو ماده تراتوژن باعث ایجاد ناهنجاری اسکلتی مانند آنانسفال، آگرانسفال و دنده اضافی در موش سوری می باشد. در پژوهش فوق قد و وزن موش ها تحت تأثیر عصاره هیدروالکی برگ و ساقه حنا کاهش معنی دار یافت که احتمالاً به وجود ترکیب

نفتوکونون (Lawson) در برگ حنا مرتبط باشد. این ترکیب خاصیت اکسیدانی دارد و در کبد تبدیل به متابولیت های سمی می شود که از جفت عبور کرده و احتمالاً در مراحل حساس اندام زایی و تکوین جنین باعث کاهش قد و وزن جنین های موش می شود. با توجه به نتایج فوق عصاره هیدروالکلی برگ و ساقه حنا دارای اثرات ناهنجاری زایی ظاهری و اسکلتی جنین موش می باشد، باید با احتیاط بیشتری در دوران بارداری مصرف شود. هم راستا با نتایج فوق در طرح پژوهشی حاضر جنین های جوجه تحت تأثیر عصاره الکلی برگ حنا قد و وزن آن ها کاهش یافته است که در شاخص قد این کاهش معنی دار است. احتمالاً لاوزون موجود در عصاره الکلی برگ حنا با ایجاد سمیت و اثرات اکسیدانی خود باعث کاهش شاخص رشد در جنین جوجه شده است. مغایر با نتایج تحقیق در جنین در طرح حاضر ناهنجاری اسکلتی مشاهده نشد، احتمالاً به دلیل غلظت پایین ترکیبات تراتوژن محلول به حدی پایین تر از آستانه اثرات تراتوژن این مواد است و یا به دلیل کوتاه بودن دوره تیمار، ناهنجاری زایی مورفولوژیکی جنین جوجه مشاهده نشد (۲۵).

در عصاره الکلی برگ حنا دو ماده لاوزون و اسید گالیک که با خواص اکسیداتیو خود دارای اثرات مهاری بر روی رشد میکروب ها هستند (۲۲) حضور دارند، از یافته های دیگر این پژوهش کاهش شاخص رشد جنینی جوجه تحت تأثیر عصاره الکلی برگ حنا بوده است که هم راستا با نمونه عصاره هیدروالکلی برگ حنا بر روی جنین موش بود (۲۵). با توجه به کاهش رگ زایی در پرده کوریوآلانتوئیک، به دلیل نقصان در انتقال ترکیبات موثر در رشد و نمو جنین، بر کاهش پارامترهای طول و وزن موثر بوده است.

با وجود کاهش رگ زایی در اثر عصاره الکلی برگ حنا که همراه با کاهش خونرسانی و متابولیت های مورد نیاز بدن و تغذیه موجود زنده است؛ اما کاهش رگ زایی تأثیری مورفولوژی بر جنین جوجه نداشته است. احتمالاً مشاهدات فوق به دلیل حضور برخی

آنتی اکسیدان های محلول در عصاره الکلی برگ حنا بوده از جمله تانن ها می باشد که از اثرات ناهنجاری زایی ترکیبات توکسیک موجود در عصاره الکلی حنا جلوگیری کرده است. از طرفی در تحقیق جعفرزاده و همکاران به مولکول Apigenin به عنوان مولکول تراتوژن احتمالی اشاره شده است (۲۵) که قابل حل در الکل نیست (۲۲). طبق اطلاعات فوق در پژوهش حاضر احتمالاً به دلیل وجود برخی آنتی اکسیدان ها و عدم حضور مولکول تراتوژن Apigenin ناهنجاری ظاهری و اسکلتی مشاهده نشد. بنابراین احتمالاً عصاره الکلی برگ حنا بر ژن های مرتبط با رشد جنین اثرات مهاری نداشته و منجر به القا آپوپتوز در روند اندام زایی نبوده است؛ لذا اختلالی در روند تکوین طبیعی جنین جوجه پدید نیامده است، اما در این زمینه همچنان نیاز به مطالعات و آزمایشات بیشتر در زمینه بررسی میزان بیان برخی ژن ها، بررسی تغییرات مولکولی داخل سلول ها، بررسی های بافت شناسی، مدت زمان تیمار و همچنین دوزهای بالاتر و دوره مصرف طولانی تر می باشد.

نتیجه گیری:

بر اساس نتایج این مطالعه عصاره الکلی برگ حنا بر آنژیوژنز پرده کوریوآلانتوئیک تأثیر گذار بوده و باعث کاهش رشد عروق همراه با کاهش شاخص رشد می شود؛ اما همراه با ناهنجاری های مورفولوژیکی نمی باشد. بنابراین پیشنهاد می شود تا تکمیل اطلاعات پایه، در دوران بارداری با احتیاط مورد استفاده قرار گیرد.

تشکر و قدردانی:

این مطالعه با حمایت گروه زیست شناسی دانشکده علوم پایه دانشگاه آزاد اسلامی واحد مشهد انجام شده است؛ لذا از تمامی عزیزانی که در این پژوهش ما را همراهی نمودند سپاسگزاریم.

منابع:

1. Karamysheva AF. Mechanisms of angiogenesis. *Biochemistry*. 2008; 73(7): 751-62.
2. Folkman J. Fundamental concepts of the angiogenic process. *Curr Mol Med*. 2003; 3(7): 643-51.
3. Zargari A. *Medicinal Plants*. 5th ed. Vol. 2. Tehran: Tehran University Publication; 1991.
4. Makhija IK, Dhananjaya DR, Kumar VS, Devkar R, Khamar D, Manglani N, et al. *Lawsonia inermis*- from traditional use to scientific assessment. *Afr J Pharm Sci Pharm*. 2011; 2(1): 145-65.
5. Chaudhary G, Goyal S, Poonia P. *Lawsonia inermis* Linnaeus: A phytopharmacological review. *Int J Pharm Sci Drug Res*. 2010; 2(2): 91-8.
6. Mastanaiah J, Prabhavathi NB, Varaprasad B. Invitro antibacterial activity of leaf extracts of *Lawsonia Inermis*. *Int J PharmTech Res*. 2011; 3(2): 1045-9.
7. Borade AS, Kale BN, Shete RV. A phytopharmacological review on *Lawsonia inermis* (Linn.). *Int J Pharm Life Sci*. 2011; 2(1): 536-41.
8. Endrini S, Rahmat A, Ismail P, Taufiq-Yap YH. Comparing of the cytotoxicity properties and mechanism of *Lawsonia inermis* and *Strobilanthe crispus* extract against several cancer cell lines. *J Med Sci*. 2007; 7(7): 1098-102.
9. Dasgupta T, Rao AR, Yadava PK. Modulatory effect of Henna leaf (*Lawsonia inermis*) on drug metabolising phase I and phase II enzymes, antioxidant enzymes, lipid peroxidation and chemically induced skin and forestomach papillomagenesis in mice. *Mol Cell Biochem*. 2003; 245(1-2): 11-22.
10. Zafar-Balanezhad S, Parivar K, Baharara J, Mohseni-Koochesfahani H, Ashraf A. The synergic effects of rapamycin and extremely low frequency electromagnetic field on angiogenesis. *J Shahrekord Univ Med Sci*. 2009; 11(3): 70-6.
11. Nicosia RF, Villaschi S. Autoregulation of angiogenesis by cells of the vessel wall. *Int Rev Cytol*. 1999; 185: 1-43.
12. Fan TP, Yeh JC, Leung KW, Yue PY, Wong RN. Angiogenesis: from plants to blood vessels. *Trends Pharmacol Sci*. 2006; 27(6): 297-309.
13. Newman DJ, Cragg GM, Snader KM. Natural products as sources of new drugs over the period 1981-2002. *J Nat Prod*. 2003; 66(7): 1022-37.
14. Srivastava V, Negi AS, Kumar JK, Gupta MM, Khanuja SP. Plant-based anticancer molecules: a chemical and biological profile of some important leads. *Bioorg Med Chem*. 2005; 13(21): 5892-908.
15. Ataee N, Khayat Zade J, Rakhshandeh H, Zafar Balanezhad S. The effect of alcoholic extract of *Citrullus colocynthis* on angiogenesis in chick chorioalantoic membrane (CAM). *Arak Med Univ J*. 2011; 14(1): 62-8.
16. Kumagai Y, Shinkai Y, Miura T, Cho AK. The chemical biology of naphthoquinones and its environmental implications. *Annu Rev Pharmacol Toxicol*. 2012; 52: 221-47.
17. Keheyani Y, Guilianelli L. Identification of historical ink ingredients using pyrolysis-GC-MS. A model study. *E-preservation Sci*. 2006; 3: 5-10.
18. Mikhaeil BR, Badria FA, Maatooq GT, Amer MM. Antioxidant and immunomodulatory constituents of henna leaves. *Z Naturforsch C*. 2004; 59(7-8): 468-76.
19. Klupfel L. Redox characteristics of quinones in natural organic matter (NOM). Zurich: Institute of Biogeochemistry and Pollutant Dynamics; 2009.
20. Neyestani T, Khalaji N. The inhibitory effect of gallic acid on the growth of beta hemolytic streptococci and pathogenic *escherichia coli* invitro. *J Microbiol Knowl*. 2009; 1(2): 11-6.
21. Bhouri W, Boubaker J, Skandrani I, Ghedira K, Chekir Ghedira L. Investigation of the apoptotic way induced by digallic acid in human lymphoblastoid TK6 cells. *Cancer Cell Int*. 2012; 12(1): 26.
22. Guha G, Rajkumar V, Kumar RA, Mathew L. Antioxidant activity of *Lawsonia inermis* extracts inhibits chromium (VI)-induced cellular and DNA toxicity. *Evid Based Complement Alternat Med*. 2011; 2011: 576456.

23. Sauriasari R, Wang DH, Takemura Y, Tsutsui K, Masuoka N, Sano K, et al. Cytotoxicity of lawsone and cytoprotective activity of antioxidants in catalase mutant *Escherichia coli*. Toxicology. 2007; 235(1-2): 103-11.
24. McMillan DC, Sarvate SD, Oatis JE, Jr., Jollow DJ. Role of oxidant stress in lawsone-induced hemolytic anemia. Toxicol Sci. 200; 82(2): 647-55.
25. Jafar Zadeh L, Ansari-Samani R, Shahin Fard N, Seifi M, Poorgheyseri B, Sedighi M, et al. Effects of Henna (*Lawsonia inermis*) leaves extract on mouse embryo Balb/c. Iran J Obstet Gynecol Infertil. 2012; 15(15): 16-22.

The effects of henna leaf alcoholic extract on angiogenesis of chorioallantoic membrane and some embryonic morphological abnormalities of chick embryos

Madanifar N, Khayatizade J, Balanezhad S, Tehranipour M
Islamic Azad University, Mashhad Branch, Mashhad, I.R. Iran.
Received: 11/June/2013 Accepted: 27/July/2014

Background and aims: Angiogenesis, formation of new vessels from the primary vessels is involved in physiological condition such as reproduction, wound healing and pathological like diabetes and tumor. Tumor progression associates with persistent unregulated angiogenesis. This study aimed to investigate the effect of alcoholic extract in henna (*Lawsonia inermis*) leaf on the angiogenesis of chorioallantoic membrane and morphological abnormalities of chick embryos.

Methods: In this experimental study, 40 fertilized eggs of Hy-line race were randomly divided into 4 groups: control group, sham-exposed group and two empirical groups (n=10). In the second day of incubation in sterile condition, a window was opened on eggs. On 8th day, chorioallantoic membrane (CAM) was treated at sham-exposed group with normal saline and at empirical groups with alcoholic extract in henna (*Lawsonia inermis*) leafs (50, 200 mg/kg). On 12th day CAMs, the length and weight of vessels were examined and morphological disorders were studied. Data were calculated and analyzed statistically using t-test and ANOVA.

Results: Weight and length CR of chick embryo at the control group with the sham-exposed group showed no significant difference in the mean comparison of number and length of vessels. The mean of number and length in the second empirical group and in the first empirical group at the comparison of vessel's length and the CR length than the control group showed significant decrease ($P<0/05$). Variables mean in two empirical groups showed no significant difference. Morphological abnormalities were not observed in fetuses.

Conclusion: According to the results of this research, alcoholic extract of henna leaf inhibits angiogenesis on chorioallantoic membrane, but it had no significant effect on chick embryo's morphological characteristics.

Keywords: Angiogenesis, Henna extract, Chorioallantoic, Chick embryo.

Cite this article as: Madanifar N, Khayatizade J, Balanezhad S, Tehranipour M. The effects of henna leaf alcoholic extract on angiogenesis of chorioallantoic membrane and some embryonic morphological abnormalities of chick embryos. J Shahrekord Univ Med Sci. 2014; 16(4): 100-109.

***Corresponding author:**

Biology Dept., Islamic Azad University Mashhad Branch, Mashhad, I.R. Iran.
Tel: 00989151126582; E-mail: J_Kh329@yahoo.com