

# بررسی اثر محافظتی ژل رویال همراه با ویتامین C بر کیفیت اسپرم و برخی از پارامترهای سرمی موش سوری نژاد NMRI پس از ایجاد آنمی همولیتیک حاصل از فنیل هیدرازین

حجت عنبرآ، رسول شهروز\*، مزدک رازی، حسن ملکی نژاد

گروه علوم پایه، دانشگاه ارومیه، ارومیه، ایران.

تاریخ پذیرش: ۹۴/۲/۱۵

تاریخ دریافت: ۹۳/۱۰/۹

## چکیده:

زمینه و هدف: کاهش جریان خون موجب تغییرات آسیب شناسی در عملکرد طبیعی بیضه و اسپرماتوژنز می‌شود؛ همچنین یون‌های آهن آزاد شده ناشی از لیز گلبول‌های قرمز و به دنبال آن افزایش یون‌های آهن در بافت بیضه ممکن است موجب استرس اکسیداتیو و اختلال در عملکرد دستگاه تولید مثل گردد؛ لذا در مطالعه حاضر اثر محافظتی استفاده همزمان ژل رویال و ویتامین C در شرایط کم خونی همراه با تجزیه گلبول‌های قرمز مورد بررسی قرار گرفت.

روش بررسی: در این مطالعه تجربی، تعداد ۳۲ سر موش بالغ ۲۰ تا ۲۵ گرمی به ۴ گروه تقسیم شدند که شامل گروه کنترل دریافت کننده سرم فیزیولوژی با دوز ۰/۲ میلی لیتر به صورت داخل صفاقی، گروه فنیل هیدرازین دریافت کننده فنیل هیدرازین (PHZ) به میزان ۶ میلی گرم به ازای هر ۱۰۰ گرم وزن بدن به صورت داخل صفاقی، گروه فنیل هیدرازین همراه با ویتامین C با دوز ۲۵۰ میلی گرم بر کیلوگرم به صورت داخل صفاقی و ژل رویال با دوز ۱۰۰ میلی گرم بر کیلوگرم به صورت خوراکی و گروه دریافت کننده ژل رویال همراه با ویتامین C بودند. پس از ۳۵ روز نمونه‌های خون از طریق قلب جمع‌آوری و سطوح سرمی ظرفیت آنتی‌اکسیداتیو تام (TAC) و مالون دی‌آلدئید (MDA) مورد ارزیابی قرار گرفت؛ همچنین پارامترهای اسپرم شامل شمارش، تحرک، قابلیت زنده ماندن، تراکم کروماتین و آسیب DNA اسپرم مورد بررسی قرار گرفت.

یافته‌ها: نتایج نشان دهنده کاهش معنی‌دار TAC در گروه فنیل هیدرازین بود که تجویز ژل رویال و ویتامین C در گروه‌های دریافت کننده آنتی‌اکسیدانت‌ها توانسته بود، از این کاهش جلوگیری کند. علاوه بر این فنیل هیدرازین باعث افزایش سطح MDA در سرم شده بود. با این وجود تجویز ژل رویال و ویتامین C موجب کاهش آن در حیوانات دریافت کننده فنیل هیدرازین گردید. در نهایت ویتامین C به همراه ژل رویال با از بین بردن رادیکال‌های آزاد باعث افزایش معنی‌دار در کیفیت پارامترهای اسپرم گردید ( $P < 0/05$ ).

نتیجه‌گیری: به طور کلی، نتایج مطالعه حاضر نشان داد که فنیل هیدرازین با القای استرس اکسیداتیو، موجب اختلال در پارامترهای اسپرم گردیده و تجویز ویتامین C به همراه ژل رویال به طور معنی‌دار باعث افزایش سطح TAC و کاهش MDA سرم شده و باعث بهبود پارامترهای اسپرم گردید.

واژه‌های کلیدی: آنمی همولیتیک، فنیل هیدرازین، ویتامین C، ژل رویال، کیفیت اسپرم.

## مقدمه:

وسیع‌تری از عوارض جانبی نظیر کم‌خونی همولیتیک، هیپوکسی، واکنش‌های آماسی، اختلالات کبدی، کلیوی، دستگاه عصبی مرکزی و خود ایمن و نیز بدخیمی‌ها کاربرد دارویی این ترکیب را به ویژه در

فنیل هیدرازین یک ترکیب شیمیایی دارای ویژگی‌های اکسیدانت قابل توجه است که به شکل گسترده‌ای در صنایع شیمیایی، دارویی، کشاورزی و آزمایشگاهی مورد استفاده قرار می‌گیرد (۱). طیف

درمان تب و پلی سیمی کاهش داده است (۲-۴). به خوبی مشخص شده است که گونه های فعال اکسیژن و رادیکال های آزاد ناشی از اتو اکسیداسیون فنیل هیدرازین موجبات تخریب گلبول های قرمز و بروز کم خونی را از طریق ایجاد تنش اکسیداتیو و پراکسیداسیون چربی ها و اکسیداسیون پروتئین های غشای گلبول های قرمز فراهم می آورند (۵). از سوی دیگر، فنیل هیدرازین به واسطه ایجاد کم خونی شدید ناشی از تجزیه گلبول های قرمز و افزایش فعالیت خون سازی و جذب آهن موجب افزایش ذخیره آهن در بافت ها می گردد که مقادیر بالای آهن بافتی نیز تولید گونه های فعال اکسیژن را تشدید می نماید (۸-۶). بر این اساس فنیل هیدرازین عمدتاً جهت القاء کم خونی و اختلالات عروقی تجربی و مطالعه مکانیسم برخی بیماری های قلبی- عروقی و نیز پاسخ های آماسی سیستمیک مانند شوک عفونی مدنظر قرار می گیرد (۹). از آنجایی که فنیل هیدرازین به عنوان ماده ای مناسب برای القای کم خونی همولیتیک (Hemolytic Anemia) و مطالعه مکانیسم های مربوط به آن توصیف شده است (۹)، در بررسی حاضر این ماده به عنوان عامل ایجاد کننده کم خونی به کار رفت. ویتامین C یا ال-آسکوربات ریز مغذی حیاتی برای گونه های پیشرفته مانند انسان، میمون ها و شمار اندکی از گونه های دیگر پستانداران به ویژه خوکیچه هندی و تعدادی از گونه های پرندگان و برخی ماهی ها است. مقدار ویتامین C یک شاخص اساسی برای تعریف ارزش تجاری میوه ها و سبزی ها است. ویتامین C ماده جامد سفید رنگ و یکی از ویتامین های محلول در آب و غیر سمی و دارای استر حلقوی بوده و در محیط آبی هیدرولیز می شود و حالت اسیدی پیدا می کند (۱۰). این ویتامین در واکنش های شیمیایی بدن یک حمل کننده الکترون است و از مهم ترین آنتی اکسیدان ها است (۱۱) و در خنثی سازی رادیکال های آزاد و رفع استرس اکسیداتیو نقش دارد (۱۲).

ژل رویال (Royal Jelly یا RJ) به عنوان غذای ملکه زنبورهای عسل شناخته شده و توسط لاروهای

جوان زنبور عسل و ملکه مورد استفاده قرار می گیرد. این ماده نقش مهمی در تغذیه ملکه دارد. این ماده از غدد زیر حلقی (hypopharynx) و تحت فکی (mandibular) زنبورهای کارگر جوان ترشح می شود. ژل رویال ماده ای ژلاتینی به رنگ سفید شیری است و دارای بوی تند و مزه ای میوه ای و ارزش غذایی فراوان است. این ژل عامل بزرگ تر بودن جثه، قدرت باروری زیاد و بیشتر بودن طول عمر ملکه است (۱۳)؛ همچنین نشان داده شده است که ژل رویال دارای انواع فعالیت های بیولوژیکی از قبیل خاصیت آنتی اکسیدانتی و املاح ضروری بدن در سلول ها و بافت های مختلف مدل های حیوانی است (۱۴). ژل رویال اثرات تحریکی بر اندام های مختلف بدن دارد و به دلیل دارا بودن خاصیت آنتی اکسیدانتی می تواند عملکرد آن ها را بهبود ببخشد (۱۵). ژل رویال یک محرک هورمونی کمک کننده به حفظ فعالیت منظم و طبیعی متابولیکی هورمون بوده، همچنین یک تقویت کننده مکمل انرژی برای تمام سنین به شمار می رود و در درمان مشکلات از کار افتادگی جنسی مزمن ارزشمند است (۱۶).

هدف مطالعه حاضر بررسی اثرات محافظتی ژل رویال و ویتامین C در جلوگیری از اثرات سوء آنمی همولیتیک القاء شده توسط فنیل هیدرازین بر کیفیت اسپرم موش های سوری بالغ است.

## روش بررسی:

طبق منابع موجود فنیل هیدرازین به عنوان ماده ای مناسب برای القای کم خونی همولیتیک و مطالعه مکانیسم های کم خونی توصیف شده است (۹). از این رو در این مطالعه، فنیل هیدرازین (Sigma Aldrich P6926) به عنوان عامل ایجاد کننده کم خونی همولیتیک مورد استفاده قرار گرفت (۱۷، ۱۸).

ویتامین C (۵۰۰mg/۵ml) از شرکت دارو پخش (تهران- ایران) تهیه شد. ژل رویال مورد استفاده در این مطالعه نیز شهریور ماه سال ۹۲ از کندوهای ۱۹ و ۲۱ زنبورستان شهرستان ارومیه استحصال و تا زمان انجام

شدند. پس از جدا شدن سرم، نمونه ها به لوله های اپندورف ۱ cc منتقل شده و در دمای ۸۰- درجه نگهداری شد؛ سپس نمونه های مذکور جهت تعیین ظرفیت آنتی اکسیدانی سرم (TAC) (بر اساس توان احیاء کنندگی آهن سه ظرفیتی) و پراکسیداسیون چربی ها (Malondialehyde MAD) (اندازه گیری مالون آلدئید بر پایه واکنش با تیوباربتوریک اسید، استخراج با بوتانول نرمال، اندازه گیری جذب با روش اسپکتروفتومتری و مقایسه جذب با منحنی استاندارد) مورد آزمایش قرار گرفتند. پس از آسان کشی با دوز چهار برابر کتامین استفاده شده برای بیهوشی، اپیدیدیم جدا شده و در محیط مایع لوله رحمی انسان (Human Tubal Fluid= HTF) قرار داده شد، اسپرم ها مورد بررسی قرار گرفتند. برای انجام این بررسی ها از هر گروه ۸ موش و از هر نمونه اسپرم ۱۰ لام برای هر رنگ آمیزی تهیه شد. بررسی های انجام شده شامل شمارش میانگین تعداد اسپرم در واحد حجمی و رقت ثابت با استفاده از لام نوبار، تعیین میزان درصد تحرک اسپرم، درصد زنده بودن اسپرم (رنگ آمیزی نگرزین اتوزین)، میزان شکستگی DNA (با روش رنگ آمیزی آکریدین اورنج) و میزان بلوغ هسته (با روش رنگ آمیزی آنیلین بلو) است (۲۴-۲۱). نتایج حاصل از بررسی اسپرم ها با نرم افزار SPSS PASW Statistics و با روش One-Way ANOVA آنالیز و گروه های مختلف توسط تست تعقیبی دانکن مورد مقایسه آماری قرار گرفتند و از نظر معنی دار بودن در سطح ( $P < 0.05$ ) مورد ارزیابی قرار گرفتند.

### یافته ها:

نتایج حاصل از شمارش اسپرم ها و مقایسه آن ها بین گروه های آزمایش و گروه کنترل نشان دادند که در گروه فنیل هیدرازین میانگین تعداد اسپرم های موش ها کاهش معنی داری در مقایسه با گروه کنترل نشان دادند ( $P < 0.05$ ). تعداد اسپرم های اپیدیدیم در گروه های دریافت کننده ویتامین C و ژل رویال با هم همراه با فنیل هیدرازین

آزمایش و پس از هر بار استفاده به صورت فریز نگهداری شدند.

موش های سفید آزمایشگاهی نژاد NMRI

خریداری شده از مرکز پرورش حیوانات آزمایشگاهی دانشکده دامپزشکی ارومیه به طور تصادفی به ۴ گروه شامل ۸ سر موش بالغ با وزن ۲۰ تا ۲۵ گرمی که قبل از شروع آزمایش به مدت ۲ هفته به محل عادت داده شدند، تقسیم شدند. همه موارد اخلاقی مربوط به کار با حیوانات آزمایشگاهی در حین انجام این مطالعه به دقت رعایت و موش ها در چرخه ۱۲ ساعت نور و ۱۲ ساعت تاریکی با دسترسی آزاد به آب و غذای مناسب نگهداری شدند.

گروه های حیوانات آزمایشگاهی به دسته های

کنترل، کنترل شم و تجربی تقسیم شده و این دوره درمانی به مدت ۳۵ روز است. گروه کنترل شامل موش هایی بودند که سرم فیزیولوژی به مقدار ۰/۲ میلی لیتر دریافت کردند؛ گروه فنیل هیدرازین (PHZ) که در تزریق اول به صورت داخل صفاقی، هر ۴۸ ساعت، دز ۸ میلی گرم به ازای هر صد گرم وزن بدن و متعاقباً تزریقات داخل صفاقی بعدی هر ۴۸ ساعت، با دوز ۶ میلی گرم به ازای هر صد گرم وزن بدن جهت ایجاد آنمی همولیتیک صورت گرفت (۱۷)؛ گروه تجربی یا PHZ+Vit C+RJ شامل موش هایی بودند که فنیل هیدرازین (PHZ) با دوز مشابه گروه فنیل هیدرازین دریافت و به همراه آن ویتامین C را با دز ۲۵۰ میلی گرم بر کیلوگرم وزن بدن به صورت داخل صفاقی (۱۹) و ژل رویال با دز ۱۰۰ میلی گرم بر کیلوگرم وزن بدن به صورت خوراکی (۲۰)، روزانه چهار ساعت قبل از تزریق فنیل هیدرازین دریافت نمودند؛ گروه کنترل منفی یا Vit C+RJ شامل موش هایی هستند که ژل رویال و Vit C با هم و با دزهای مشابه گروه قبلی بدون تزریق PHZ دریافت کردند.

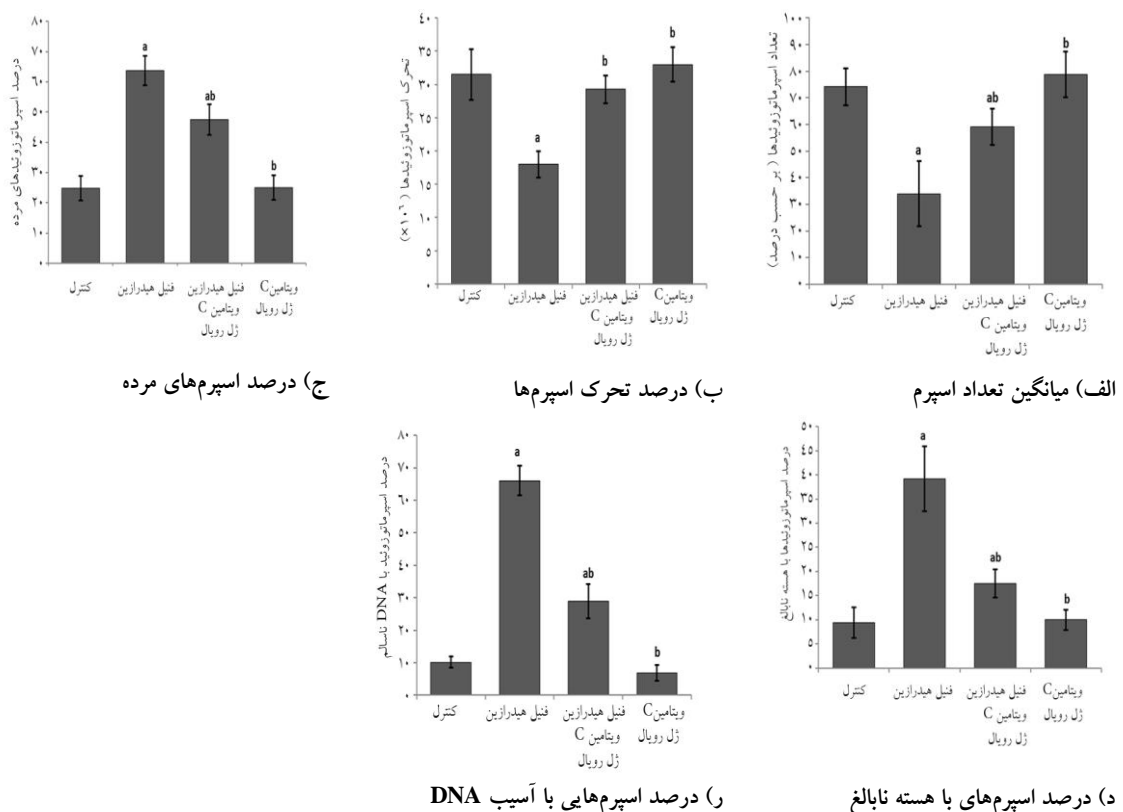
بعد از ۳۵ روز دوره درمان، موش ها توسط

کتامین با دوز IP ۲۵ mg/kg بی هوش شده و عمل خون گیری از قلب انجام شد. نمونه های خون بلافاصله در سانتریفوژ با ۳۰۰۰ دور به مدت ۵ دقیقه سانتریفوژ

را در مقایسه با گروه کنترل نشان دادند ( $P < 0/05$ ). میانگین تحرک اسپرم ها در گروه های دریافت کننده ویتامین C و ژل رویال با هم همراه با فنیل هیدرازین به طور معنی داری نسبت به گروه فنیل هیدرازین افزایش یافت ( $P < 0/05$ ). در حالی که این گروه با گروه کنترل هم دارای اختلاف معنی دار بود ( $P < 0/05$ )؛ همچنین در گروه دریافت کننده آنتی اکسیدانت ها بدون فنیل هیدرازین میانگین تحرک اسپرم ها همانند گروه کنترل بوده و با این گروه فاقد اختلاف معنی دار بود ( $P < 0/05$ ), در حالی که این گروه با گروه فنیل هیدرازین دارای اختلاف معنی دار بود ( $P < 0/05$ ) (نمودار شماره ۱-ب).

به طور معنی داری نسبت به گروه فنیل هیدرازین افزایش یافت ( $P < 0/05$ ). در حالی که این گروه با گروه کنترل اختلاف معنی دار نداشتند ( $P < 0/05$ ). گروه دریافت کننده ویتامین C به همراه ژل رویال بدون دریافت فنیل هیدرازین نیز نسبت به گروه فنیل هیدرازین (گروه دریافت کننده فنیل هیدرازین به تنهایی) نیز دارای افزایش معنی داری از نظر تعداد اسپرماتوزوئیدها بود ( $P < 0/05$ ) (نمودار شماره ۱-الف).

نتایج حاصل از مطالعه تحرک اسپرم نشان داد که تحرک اسپرم در گروه فنیل هیدرازین نسبت به گروه های آزمایشی به طور معنی دار کاهش یافت ( $P < 0/05$ ). در گروه فنیل هیدرازین میانگین تحرک اسپرم ها کاهش معنی داری




### نمودار شماره ۱: نتایج مربوط به بررسی اسپرم ها

حرف *a* نشان دهنده وجود اختلاف معنی دار با گروه کنترل و حرف *b* نشان دهنده وجود اختلاف معنی دار با گروه فنیل هیدرازین است ( $P < 0/05$   $df=3$ ).

دریافت کننده فنیل هیدرازین نسبت به گروه کنترل به صورت معنی داری افزایش داشت ( $P < 0/05$ ). علاوه بر

نتایج حاصل از بررسی درصد اسپرم های مرده بیانگر این است که میانگین درصد اسپرم غیر زنده در گروه

همچنین در گروه دریافت کننده آنتی اکسیدانت ها بدون فنیل هیدرازین میانگین درصد اسپرم های نابالغ همانند گروه کنترل بوده و با این گروه فاقد اختلاف معنی دار بود ( $P < 0.05$ )، در حالی که این گروه با گروه فنیل هیدرازین دارای اختلاف معنی دار بود ( $P < 0.05$ ) (نمودار شماره ۱-د، تصویر شماره ۲).

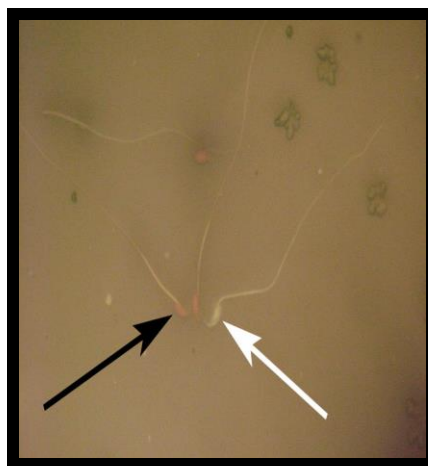


#### تصویر شماره ۲: رنگ آمیزی آنلین بلو

اسپرم های با هسته بالغ با سری به رنگ آبی کم رنگ (فلش سفید رنگ) و اسپرم های با هسته نابالغ با سری به رنگ آبی پررنگ (فلش سیاه رنگ).

بررسی های حاصل از رنگ آمیزی آکریدین اورنج نشان دادند که درصد اسپرم هایی که DNA دو رشته ای ناپیوسته داشتند. در گروه فنیل هیدرازین نسبت به سایر گروه های آزمایشی به طور قابل توجهی افزایش یافته و با گروه کنترل دارای اختلاف معنی دار بود ( $P < 0.05$ ). آسیب DNA اسپرم در گروه دریافت کننده ویتامین C، ژل رویال و فنیل هیدرازین نسبت به گروه فنیل هیدرازین به طور معنی داری ( $P < 0.05$ ) کاهش یافت، در حالی که این گروه با گروه کنترل هم دارای اختلاف معنی دار بود ( $P < 0.05$ ). هیچ گونه اختلاف آماری معنی داری ( $P < 0.05$ ) بین گروه دریافت کننده آنتی اکسیدانت ها بدون فنیل هیدرازین با گروه کنترل مشاهده نشد؛ ولی این گروه با گروه فنیل هیدرازین دارای اختلاف معنی داری بود ( $P < 0.05$ ) (نمودار شماره ۱-ر، تصویر شماره ۳).

این در حیواناتی که ویتامین C و ژل رویال به صورت ترکیب این دو و همراه با فنیل هیدرازین دریافت کرده بودند. منجر به کاهش معنی دار درصد اسپرم های مرده نسبت به گروه فنیل هیدرازین شد، در حالی که این گروه با گروه کنترل هم دارای اختلاف معنی دار بود ( $P < 0.05$ )؛ همچنین میانگین درصد اسپرم مرده در گروه دریافت کننده ویتامین C و ژل رویال به صورت ترکیب این دو بدون فنیل هیدرازین نیز، همانند گروه کنترل بوده و با این گروه فاقد اختلاف معنی دار بود ( $P < 0.05$ ). در حالی که با گروه فنیل هیدرازین اختلاف معنی داری نشان داد ( $P < 0.05$ ). یادآوری این نکته ضروری به نظر می رسد که به منظور ارزیابی میزان اسپرم های مرده از رنگ آمیزی اتوزین نگرزین استفاده شد (نمودار شماره ۱-ج، تصویر شماره ۱).

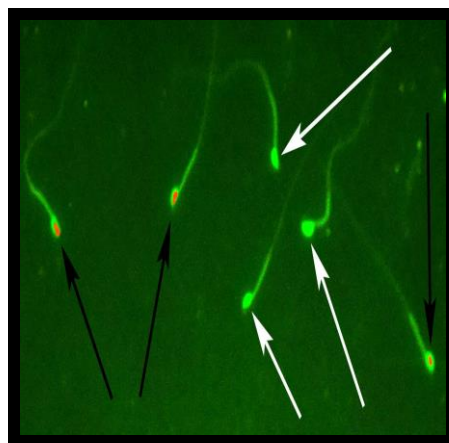


#### تصویر شماره ۱: رنگ آمیزی اتوزین-نگروزین

اسپرم های زنده با سر زرد رنگ (فلش سفید رنگ) و اسپرم های مرده با سری قرمز رنگ (فلش سیاه رنگ).

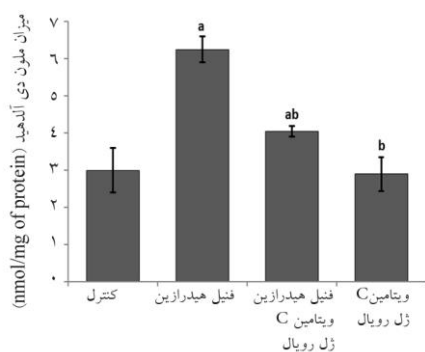
ارزیابی میانگین تعداد اسپرم های با هسته نابالغ نشان داد که اسپرماتوزوئیدها در گروه دریافت کننده فنیل هیدرازین با گروه کنترل دارای اختلاف معنی دار بود ( $P < 0.05$ ). میانگین درصد اسپرم های نابالغ در گروه دریافت کننده ویتامین C و ژل رویال با هم و همراه با فنیل هیدرازین به طور معنی داری نسبت به گروه فنیل هیدرازین کاهش یافت. در حالی که این گروه با گروه کنترل هم دارای اختلاف معنی دار بود ( $P < 0.05$ )؛

در بررسی میزان ظرفیت آنتی اکسیدانتی تام سرم، تجویز ۳۵ روز فنیل هیدرازین سبب کاهش میزان TAC در گروه دریافت کننده فنیل هیدرازین گشته به طوری که با گروه کنترل دارای اختلاف معنی دار است ( $P < 0/05$ ). تجویز توأم ویتامین C و ژل رویال در حیواناتی که فنیل هیدرازین دریافت کرده بودند، سبب افزایش معنی دار TAC نسبت به گروه فنیل هیدرازین شد ( $P < 0/05$ ). در حالی که با گروه کنترل هم، اختلاف معنی دار بود ( $P < 0/05$ ). گروه دریافت کننده ویتامین C به همراه ژل رویال بدون تزریق فنیل هیدرازین نیز دارای افزایش معنی داری نسبت به گروه فنیل هیدرازین بود ( $P < 0/05$ ) (نمودار شماره ۲- الف).

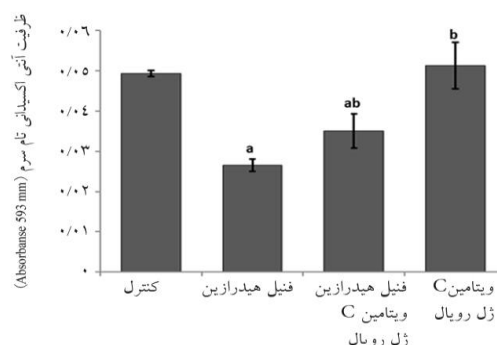


تصویر شماره ۳: رنگ آمیزی آکریدین اورنج

اسپرم های با DNA سالم با سر سبز رنگ (فلش سفید رنگ) و اسپرم های با آسیب DNA با سر قرمز رنگ (فلش سیاه رنگ).



ب) میزان پروکسیداسیون چربی های در سرم



الف) ظرفیت آنتی اکسیدانتی تام سرم

### نمودار شماره ۲: نتایج مربوط به بررسی سرم

حرف a نشان دهنده وجود اختلاف معنی دار با گروه کنترل و حرف b نشان دهنده وجود اختلاف معنی دار با گروه فنیل هیدرازین است ( $P < 0/05$   $df=3$ ).

معنی دار MDA شد ( $P < 0/05$ ). بیشترین میزان MDA در گروه ها، مربوط به گروهی از حیوانات بود که فنیل هیدرازین را به تنهایی دریافت کرده بود (نمودار شماره ۲- ب).

### بحث:

بسیاری از بیماری های خونی مانند هموفیلی، تالاسمی، آلودگی با انگل های خونی و مسمومیت ها موجب کم خونی و متعاقب آن کاهش فشار (هیپوکسی) در بافت ها می گردند. علاوه بر این

در بررسی میزان پراکسیداسیون چربی ها در سرم حیوانات نتایج نشان داد که تجویز ۳۵ روز فنیل هیدرازین سبب افزایش میزان پراکسیداسیون لیپید و محصول نهایی آن یعنی MDA در بیضه موش های سوری مبتلا به آنمی همولیتیک شد. حیواناتی که همزمان با فنیل هیدرازین تحت درمان Vit C+RJ قرار گرفتند، نشان دادند که میزان MDA به صورت معنی دار نسبت به گروه فنیل هیدرازین کاهش پیدا کرد ( $P < 0/05$ ). تجویز توأم ویتامین C و ژل رویال در حیواناتی که فنیل هیدرازین دریافت نکردند، هم سبب کاهش

می‌گیرد، در این مرحله بیوستتر چربی‌ها دارای اهمیت بالایی است (۳۳).

بر اساس نتایج مطالعه حاضر، در گروهی که فقط فنیل هیدرازین تجویز شده بود. درصد اسپرم‌های با هسته نابالغ و یا با DNA آسیب دیده افزایش داشته که می‌تواند به علت اختلال در بیوستتر چربی‌ها باشد (۲۳). در ساختمان مولکولی DNA سلول‌های بدن از جمله اسپرم، رادیکال‌های آزاد می‌توانند موجب اکسیداسیون بازهای پورین و پیریمیدین، ایجاد شکستگی در یک یا دو رشته، ایجاد جایگاه‌های بدون باز، تشکیل پل‌های عرضی بین DNA و پروتئین و تغییر در قند دوزاکسی‌ریبوز شوند. رادیکال‌های آزاد قادر هستند، بیوملکول‌های حیاتی از جمله DNA را مورد حمله اکسیداتیو قرار داده و تغییراتی در ساختمان DNA ایجاد نمایند که این تغییرات در DNA اسپرم می‌تواند موجب ناباروری شود. یکی از علل مهم ناباروری در جنس نر وجود رادیکال‌های آزاد در مایع سمینال است که باعث اکسیداسیون DNA اسپرم و تغییر بازهای آلی در ساختمان DNA می‌گردد و در نهایت موجب تخریب اسپرم یا کاهش قدرت حرکتی و باروری می‌شود (۲۱، ۲۲).

سایر مطالعات نشان داده‌اند که رادیکال‌های آزاد اکسیژن (ROS) از دو منبع متفاوت در مایع اسپرمی تولید می‌شود، اول سلول‌های اسپرماتوزوئید آسیب دیده و دوم گلبول‌های سفید فعال که مقادیر بالای ROS موجب اختلال در ساختار DNA، کاهش درصد اسپرم‌های زنده و عدم اتصال اسپرم به سطح تخمک و در نتیجه باعث ناباروری در جنس نر می‌شود (۳۴).

در مطالعه اسپرم توسط روش رنگ آمیزی نگرورین ائوزین افزایش قابل توجه میزان اسپرم‌های با DNA آسیب دیده در گروه مبتلا به کم‌خونی همولیتیک نسبت به گروه‌های کنترل و دریافت‌کننده‌های ژل رویال و ویتامین C به دلیل کاهش میزان پروتامیناسیون هسته قابل توجهی است ( $P < 0.05$ ). کاهش پروتامیناسیون باعث اختلال در روند فشرده‌گی هسته شده و احتمال تماس عوامل مضر خارجی از قبیل رادیکال‌های آزاد

انسان‌ها و حیواناتی که در ارتفاعات زندگی می‌کنند نیز دچار هیپوکسی می‌شوند (۲۵، ۲۶). مطالعات نشان داده که هیپوکسی (۲۷) و افزایش آهن (۲۸) در آنمی همولیتیک هر دو موجب افزایش رادیکال‌های آزاد و استرس اکسیداتیو می‌شوند. مشخص شده است که استرس اکسیداتیو ناشی از هیپوکسی موجب آسیب به غشای سلول، پروتئین‌ها و DNA می‌شود (۲۸). در مطالعه حاضر نشان داده شد که تمامی پارامترهای مورد بررسی مربوط به کیفیت اسپرم تحت تأثیر استرس اکسیداتیو القاء شده توسط فنیل هیدرازین مختل شدند. بررسی‌ها نشان داده که اختلال در میزان تحرک اسپرم به کاهش عملکرد میتوکندری در اثر هیپوکسی یا افزایش رادیکال‌های آزاد مربوط می‌شود (۲۹). در این مطالعه نشان داده شد که تجویز همزمان فنیل هیدرازین، ژل رویال و ویتامین C موجب بهبود معنی‌دار حرکت اسپرم در مقایسه با گروه فنیل هیدرازین تنها گردید که این یافته نقش آنتی‌اکسیدانتی و حفاظتی ژل رویال و ویتامین C را به اثبات می‌رساند.

مطالعات نشان داده که هیپوکسی به طور بارز موجب کاهش اسپرماتوزن از طریق محور هیپوفیزی بیضه ای می‌گردد (۳۰)؛ همچنین در این بررسی نشان داده شده که میانگین تعداد اسپرم در گروه دریافت‌کننده فنیل هیدرازین تنها در مقایسه با سایر گروه‌ها کاهش معنی‌داری داشته، که تجویز ژل رویال و ویتامین C به همراه فنیل هیدرازین موجب تعدیل اثر فنیل هیدرازین گردید. گفته می‌شود که کاهش میانگین تعداد اسپرم ممکن است به کاهش تولید اسپرم به علت نقصان در اسپرماتوزن و افزایش آپوپتوز از یک طرف و عدم خروج کامل آن از لوله‌های منی ساز به علت ضعف انقباضات عضلات دیواره مجاری از طرف دیگر ارتباط داشته باشد (۳۱)؛ همچنین نشان داده شده است که هیپوکسی موجب کاهش میانگین تعداد اسپرم و افزایش ناهنجاری‌های مورفولوژی آن می‌گردد (۳۲). در مرحله اسپرماتوزن متراکم شدن هسته از طریق جایگزینی پروتامین به جای هستون صورت

شکستگی هایی در کروموزوم می شوند (۳۴)؛ همچنین وجود رابطه معکوس بین غلظت MDA و میزان چسبندگی اسپرم به سلول تخمک توسط Ernster و همکاران به اثبات رسیده است؛ بنابراین وجود ROS و مالون دی آلدئید باعث کاهش کیفیت اسپرم می شود (۳۹،۳۴). افزایش میزان مالون دی آلدئید و همچنین افزایش استرس اکسیداتیو ناشی از آن در سرم حیوانات مبتلا به کم خونی ایجاد شده با فنیل هیدرازین که در نتایج مطالعه حاضر مشاهده شد، احتمالاً موجب آسیب های وارده به اسپرم شده است، لذا تجویز ترکیب آنتی اکسیدانت ها (ویتامین C و ژل رویال) تا حدودی از تغییرات ذکر شده جلوگیری نمود.

### نتیجه گیری:

در مجموع می توان نتیجه گرفت که آنمی همولیتیک ناشی از تجویز فنیل هیدرازین بر پارامترهای مختلف کیفیت اسپرم تأثیر منفی داشته و این تأثیر ناشی از ایجاد استرس اکسیداتیو است، چرا که ویتامین C و ژل رویال به عنوان آنتی اکسیدانت های قوی (۴۰،۲۰) قادر به خنثی کردن برخی از اثرات هیپوکسی بر کیفیت اسپرم های موش (۳۰) و بهبود تمامی پارامترهای مورد مطالعه تا حد طبیعی گردید.

### تشکر و قدردانی:

این مقاله حاصل پایان نامه ی دوره ی کارشناسی ارشد بافت شناسی دانشگاه ارومیه در تاریخ ۹۳/۷/۹ به شماره ۱۱۷-۲ است. نگارندگان از بخش بافت شناسی دانشکده دامپزشکی دانشگاه ارومیه کمال تشکر و قدردانی را دارند.

با DNA سلولی اسپرم را افزایش می دهد. مطالعات نشان می دهند که باروری، تکوین جنین و به دنبال آن میزان بارداری به سلامت DNA اسپرم بستگی دارند (۳۵).

عامل مهمی که می تواند تخریب هسته اسپرم را سبب شود افزایش رادیکال های آزاد اکسیژن و کمبود آنتی اکسیدانت ها است (۳۶) که این اثر نیز وابسته به تریق فنیل هیدرازین بوده و ویتامین C و ژل رویال از آن جلوگیری و یا آن را تعدیل نمودند.

اثرات آنتی اکسیدانتی ویتامین C در مطالعات قبلی مانند نقش آن در جذب بهتر آهن در افرادی که دچار کم خونی هستند مشخص شده است (۳۷) و نیز اثرات آنتی اکسیدانتی ژل رویال در مطالعات گوناگون قبلی مانند صدمات ناشی از سیس پلاتین در بیضه ها و توانایی پاک سازی رادیکال های آزاد مثل آنیون سوپراکسید مشخص شده است (۲۰).

ممکن است با در نظر گرفتن ترکیب شیمیایی ژل رویال و فعالیت های فیزیولوژیکی پروتئین های این ماده غذایی از یک سو و اثرات آنتی اکسیدانتی مشخص آن از سوی دیگر فواید و اثرات محافظتی ژل رویال بر روی کیفیت اسپرم را توضیح داد. با وجود بهبود در کیفیت اسپرم ها که با شمارش کلی اسپرم، زنده مانی و تحرک مشخص شدند، این یافته ها با مطالعات قبلی حمایت می شوند (۳۸)؛ بنابراین، مهم ترین اثر درمانی ژل رویال خاصیت آنتی اکسیدانتی آن است.

در رابطه با نتایج حاصل از تغییرات سرمی می توان این گونه بیان داشت که مولکول های مالون دی آلدئید با نفوذ به درون ساختار غشاء سلول موجب عدم تقارن در توزیع اجزاء لیپیدی غشاء می شوند، علاوه بر این با ایجاد پیوندهای محکم با DNA سلول، موجب بروز صدمات و

### منابع:

1. Luangaram S, Kukongviriyapan U, Pakdeechote P, Kukongviriyapan V, Pannangpetch P. Protective effects of quercetin against phenylhydrazine-induced vascular dysfunction and oxidative stress in rats. *Food Chem Toxicol.* 2007; 45(3): 448-55.
2. Toth B. Toxicities of hydrazines: A review. *In Vivo.* 1988; 2(3-4): 209-42.



3. Nassberger L, Johansson AC, Bjorck S, Sjolholm AG. Antibodies to neutrophil granulocyte myeloperoxidase and elastase: Autoimmune responses in glomerulonephritis due to hydralazine treatment. *J Intern Med.* 1991; 229(3): 261-5.
4. Nicolas G, Chauvet C, Viatte L, Danan JL, Bigard X, Devaux I, et al. The gene encoding the iron regulatory peptide hepcidin is regulated by anemia, hypoxia, and inflammation. *J Clin Invest.* 2002; 110(7): 1037-44.
5. Chakrabarti S, Sonaye B, Naik AA, Nadkarni PP. Erythrocyte membrane protein damage by oxidation products of phenylhydrazine. *Biochem Mol Biol Int.* 1995; 35(2): 255-63.
6. Itano HA, Hirota K, Hosokawa K. Mechanism of induction of haemolytic anaemia by phenylhydrazine. *Nature.* 1975; 256(5519): 665-7.
7. Latunde-Dada GO, Vulpe CD, Anderson GJ, Simpson RJ, McKie AT. Tissue-specific changes in iron metabolism genes in mice following phenylhydrazine-induced haemolysis. *Biochim Biophys Acta.* 2004; 1690(2): 169-76.
8. Hershko CM, Link GM, Konijn AM, Cabantchik ZI. Iron chelation therapy. *Curr Hematol Rep.* 2005; 4(2): 110-6.
9. Berger J. Phenylhydrazine haematotoxicity. *J Appl Biomed.* 2007; 5: 125-30.
10. Du Toit R, Volsteadt Y, Apostolides Z. Comparison of the antioxidant content of fruits, vegetables and teas measured as vitamin C equivalents. *Toxicology.* 2001; 166(1-2): 63-9.
11. Siddique YH, Beg T, Afzal M. Antigenotoxic effects of ascorbic acid against megestrol acetate-induced genotoxicity in mice. *Hum Exp Toxicol.* 2005; 24(3): 121-7.
12. Anbara H, Shahrooz R, Shalizar Jalali A, Razi M, Kalantari Hesari A. Protective effect of vitamin C against hemolytic anemia-induced changes in small intestine histoarchitecture of phenylhydrazine-treated mice. *J Shahrekord Univ Med Sci.* 2015; 17 (4): 70-79. 13.
13. Ramadan MF, Al-Ghamdi A. Bioactive compounds and health-promoting properties of royal jelly: A review. *J Funct Foods.* 2012; 4(1): 39-52.
14. Zamani Z, Reisi P, Alaei H, Pilehvarian A. Effect of royal jelly on improving passive avoidance learning and spatial learning and memory in rats. *J Shahid Sadoughi Univ Med Sci* 2012; 20(2): 211-19.
15. Shirzad H, Sedaghat A, Ghasemi S, Shirzad M. Effect of Royal Jelly on Sterile Wound Healing in Balb/C Mice. *J Armaghane Danesh.* 2010; 15(1): 38-46.
16. Yang A, Zhou M, Zhang L, Xie G, Chen H, Liu Z, et al. Influence of royal jelly on the reproductive function of puberty male rats. *Food Chem Toxicol.* 2012; 50(6): 1834-40.
17. Gorustovich AA, Steimetz T, Giglio MJ, Guglielmotti MB. A histomorphometric study of alveolar bone modeling and remodeling under experimental anaemia and polycythaemia in rats. *Arch Oral Biol.* 2006; 51(3): 246-51.
18. Vannucchi AM, Paoletti F, Linari S, Cellai C, Caporale R, Ferrini PR, et al. Identification and characterization of a bipotent (erythroid and megakaryocytic) cell precursor from the spleen of phenylhydrazine-treated mice. *Blood.* 2000; 95(8): 2559-68.
19. Yu F, Wang Z, Ju B, Wang Y, Wang J, Bai D. Apoptotic effect of organophosphorus insecticide chlorpyrifos on mouse retina in vivo via oxidative stress and protection of combination of vitamins C and E. *Exp Toxicol Pathol.* 2008; 59(6): 415-23.
20. Silici S, Ekmekcioglu O, Eraslan G, Demirtas A. Antioxidative effect of royal jelly in cisplatin-induced testes damage. *Urology.* 2009; 74(3): 545-51.
21. Jalali AS, Hasanzadeh S, Malekinejad H. Crataegus monogyna aqueous extract ameliorates cyclophosphamide-induced toxicity in rat testis: stereological evidences. *Acta Med Iran.* 2012; 50(1): 1-8.

22. Zahra A, Gholamreza N, Farokhi F, Shalizar Jalali A. Attenuation of Cyclosporine-Induced Sperm Impairment and Embryotoxicity by *Crataegus monogyna* Fruit Aqueous Extract. *Cell J*. 2013; 15(3): 198-205.
23. Rezvanfar M, Sadrkhanlou R, Ahmadi A, Shojaei-Sadee H, Rezvanfar M, Mohammadirad A, et al. Protection of cyclophosphamide-induced toxicity in reproductive tract histology, sperm characteristics, and DNA damage by an herbal source; evidence for role of free-radical toxic stress. *Hum Exp Toxicol*. 2008; 27(12): 901-10.
24. Rezvanfar MA, Rezvanfar MA, Shahverdi AR, Ahmadi A, Baeeri M, Mohammadirad A, et al. Protection of cisplatin-induced spermatotoxicity, DNA damage and chromatin abnormality by selenium nano-particles. *Toxicol Appl Pharmacol*. 2013; 266(3): 356-65.
25. Barton JC, Conrad ME, Nuby S, Harrison L. Effects of iron on the absorption and retention of lead. *J Lab Clin Med*. 1978; 92(4): 536-47.
26. Stevens RG, Jones DY, Micozzi MS, Taylor PR. Body iron stores and the risk of cancer. *N Engl J Med* 1988; 319(16): 1047-52.
27. Wu RS. Effects of hypoxia on fish reproduction and development. *Fish physiol*. 2009; 27: 79-141.
28. Friedmann B, Jost J, Rating T, Weller E, Werle E, Eckardt KU, et al. Effects of iron supplementation on total body hemoglobin during endurance training at moderate altitude. *Int J Sports Med*. 1999; 20(2): 78-85.
29. Eurell JAC, Frappier BL, Dellmann H-D. Dellmann's textbook of veterinary histology. Ames, Iowa, USA: Blackwell Pub.; 2006.
30. Farias JG, Bustos-Obregon E, Orellana R, Bucarey JL, Quiroz E, Reyes JG. Effects of chronic hypobaric hypoxia on testis histology and round spermatid oxidative metabolism. *Andrologia*. 2005; 37(1): 47-52.
31. Assinder S, Davis R, Fenwick M, Glover A. Adult-only exposure of male rats to a diet of high phytoestrogen content increases apoptosis of meiotic and post-meiotic germ cells. *Reproduction*. 2007; 133(1): 11-9.
32. Guyton AC, Hall JE. Textbook of medical physiology. Philadelphia: W.B. Saunders; 1996.
33. Roqueta-Rivera M, Stroud CK, Haschek WM, Akare SJ, Segre M, Brush RS, et al. Docosahexaenoic acid supplementation fully restores fertility and spermatogenesis in male delta-6 desaturase-null mice. *J Lipid Res*. 2010; 51(2): 360-7.
34. Sharma RK, Agarwal A. Role of reactive oxygen species in male infertility. *Urology*. 1996; 48(6): 835-50.
35. Seli E, Sakkas D. Spermatozoal nuclear determinants of reproductive outcome: implications for ART. *Hum Reprod Update*. 2005; 11(4): 337-49.
36. Pons-Rejraji H, Sion B, Saez F, Brugnion F, Janny L, Grizard G. Role of reactive oxygen species (ROS) on human spermatozoa and male infertility. *Gynecol Obstet Fertil*. 2009; 37(6): 529-35.
37. Jaja SI, Kehinde MO, Ogungbemi SI. Cardiac and autonomic responses to change in posture or vitamin C supplementation in sickle cell anemia subjects. *Pathophysiology*. 2008; 15(1): 25-30.
38. Moradi A, Malekinejad H, Farrokhi-Ardabili F, Bernousi I. Royal Jelly improves the sperm parameters of ram semen during liquid storage and serves as an antioxidant source. *Small Gr Res*. 2013; 113(2): 346-52.
39. Ernster L. Lipid peroxidation in biological membranes: mechanisms and implications in: active oxygen, lipid peroxides and antioxidants. Boca Raton: CRC Press; 1993.
40. Ahmed EA, Omar HM, elghaffar S, Ragb SM, Nasser AY. The antioxidant activity of vitamin C, DPPD and L-cysteine against Cisplatin-induced testicular oxidative damage in rats. *Food Chem Toxicol*. 2011; 49(5): 1115-21.

## Study of the protective effect of co-administrating of vitamin C and royal jelly on sperm quality and serum parameters in mice (NMRI) following Phenylhydrazine induced hemolytic anemia

Anbara H, Shahrooz R\*, Razi M, Malekinejad H  
Basic Sciences Dept., Urmia University, Urmia, I.R. Iran.

Received: 30/Des/2014 Accepted: 5/May/2015

**Background and aims:** The reduction in blood flow may result pathological changes in testicular and spermatogenesis function. Moreover, free iron ions result of lysing red blood cells and consequently the increase in iron ions content of testes leads to oxidative stress with reproductive system dysfunction. So, the present study was aimed to evaluate the protective effect of the simultaneous use of royal jelly (RJ) and vitamin C (Vit C) on hemolytic anemia condition along with decomposition of red blood cells.

**Methods:** In this experimental study, 32 mature mice weighting 20-25 gr were divide into 4 groups including control group received normal saline (0.2 mL, IP) with intraperitoneal injection, sham control group administered with Phenylhydrazine (PHZ) (6 mg/100g , IP), PHZ+ Vit C with (250 mg/kg, IP)+ RJ (100 mg/kg,) group orally and RJ+Vit C group. After 35 days, blood samples were obtained from heart with the evaluation of serum levels of total antioxidant capacity (TAC) and malondialdehyde (MDA). Also, the sperm quality including sperm motility, viability, sperm count, chromatin condensation and DNA damage was assessed.

**Results:** There was a significant reduction in TAC level of PHZ group in the present study, and co-administrating Vit C and RJ in receiver group of antioxidants could prevent this decrease. Moreover, the PHZ caused the serum level of MDA is increased. Meanwhile, co-administrating the Vit C and RJ diminished MDA in PHZ-administrated animals. Finally, co-administrating the Vit C and RJ by scavengering of free radicals resulted in remarkable enhancement in quality of sperm parameters ( $P<0.05$ ).

**Conclusion:** PHZ can disorder sperm parameters through inducing oxidative stress. Co-administrating of the Vit C and RJ may be significantly up-regulated the serum TAC level and down regulating of MDA promoted the sperm quality.

**Keywords:** Hemolytic anemia, Phenylhydrazine, Vitamin C, Royal Jelly, Sperm quality.

**Cite this article as:** Anbara H, Shahrooz R, Razi M, Malekinejad H. Study of the protective effect of co-administrating of vitamin C and royal jelly on sperm quality and serum parameters in mice (NMRI) following Phenylhydrazine induced hemolytic anemia. J Shahrekord Univ Med Sci. 2015; 17(5): 110-120.

---

**\*Corresponding author:**

Basic Sciences Dept., Urmia University, Urmia, I.R. Iran. Tel: 00989143482436,  
E-mail: rasoul\_shahrooz@yahoo.com