

مجله‌ی علمی، پژوهشی دانشگاه علوم پزشکی زنجان
دوره‌ی ۲۱، شماره‌ی ۸۶، مرداد و شهریور ۱۳۹۲، صفحات ۸۶ تا ۹۶

اثر عصاره‌ی اتانولی چای سبز (*Camellia sinensis*) بر چسبندگی داخل شکمی متعاقب لاپاراتومی در موش صحرایی

سید یزدان اسدی^۱، پویا پارسائی^۲، دکتر مهرداد کریمی^۳، دکتر محمود رفیعان کوپائی^۴

نویسنده‌ی مسوول: شهرکرد، دانشگاه علوم پزشکی شهرکرد، مرکز تحقیقات گیاهان دارویی rafieian@yahoo.com

دریافت: ۹۱/۱۲/۱۳ پذیرش: ۹۲/۲/۱۷

چکیده

زمینه و هدف: اصلی‌ترین پیامد ناخوشایند متعاقب جراحی‌های لگنی ایجاد باندهای چسبندگی است. چای سبز به دلیل دارا بودن بعضی از ترکیبات پلی فنولیک دارای فواید آنتی‌اکسیدانی، ضدالتهابی و بازدارندگی تولید و تجمع کلاژن می‌باشد که به نظر می‌رسد در روند التیام جراحی مفید بوده، مانع از ایجاد چسبندگی داخل شکمی گردد. لذا این مطالعه با هدف بررسی تاثیر عصاره‌ی الکلی چای سبز بر روند التیام چسبندگی داخل شکمی انجام گرفت.

روش بررسی: در این مطالعه‌ی تجربی ۳۰ سر موش صحرایی نر سالم از نژاد ویستار به‌طور تصادفی به دو گروه مساوی درمان با عصاره‌ی چای سبز (گروه A) و درمان با نرمال سالین (گروه B) تقسیم شدند. پس از بی‌هوش کردن موش‌ها جدار شکم باز و سه برش طولی و عرضی به طول ۲ سانتی‌متر بر روی سطح پریتون در سمت راست داده، قطعه‌ای از پریتون به ابعاد ۲×۲ سانتی‌متر از سمت چپ دیواره‌ی شکمی برداشته شد. در ادامه در گروه‌های A و B به ترتیب ۴ سی سی از محلول عصاره‌ی چای سبز و نرمال سالین درون محوطه شکم ریخته و شکم بسته شد. بعد از ۱۴ روز با انجام لاپاراتومی مجدد چسبندگی‌های ایجاد شده براساس شدت، وسعت و نمای ظاهری درجه بندی کلی شدند. داده‌ها با استفاده از آزمون Mann-Whitney و در سطح معنی‌داری $P < 0/05$ مورد تجزیه و تحلیل قرار گرفت.

یافته‌ها: در مقایسه‌ی دو گروه مشاهده شد که میزان چسبندگی در گروه A به‌طور معناداری از گروه B کمتر بود ($P = 0/001$). به‌طوری‌که میان‌ه‌ی درجه‌ی چسبندگی در گروه‌های A و B به‌ترتیب ۳ و ۸ به‌دست آمد.

نتیجه‌گیری: نتایج حاصل از مطالعه‌ی فوق نشان داد که عصاره‌ی چای سبز موجب کاهش قابل توجه در چسبندگی‌های داخل شکمی متعاقب لاپاراتومی در موش صحرایی می‌گردد. لذا ممکن است بتوان با انجام تحقیقات بیشتر از این عصاره و یا مواد مشتق از چای سبز در جراحی‌های بالینی، برای این‌گونه ضایعات استفاده کرد.

واژگان کلیدی: چسبندگی داخل شکمی، چای سبز، لاپاراتومی، موش صحرایی

مقدمه

موجود در رحم، تخمدان‌ها، لوله‌های رحمی و روده از نظر تمایل به تشکیل باندهای چسبندگی نسبت به پریتون جدار

اصلی‌ترین پیامد ناخوشایند متعاقب جراحی‌های لگنی ایجاد ضایعات چسبندگی می‌باشد (۱). پریتون احشایی

۱- دانشجوی دکترای پزشکی، مرکز تحقیقات گیاهان دارویی، دانشکده پزشکی، دانشگاه علوم پزشکی شهرکرد

۲- دانشجوی دکترای دامپزشکی، دانشکده دامپزشکی، دانشگاه آزاد اسلامی واحد شهرکرد، باشگاه پژوهشگران جوان، شهرکرد

۳- متخصص جراحی عمومی، استادیار دانشگاه علوم پزشکی شهرکرد

۴- دکترای تخصصی فارماکولوژی، استاد مرکز تحقیقات گیاهان دارویی، دانشگاه علوم پزشکی شهرکرد

اثر و یا همراه با عوارض بالا هستند. امروزه استفاده از گیاهان دارویی رونق زیادی پیدا کرده، نتایج تحقیقات نیز اثرات مفید و امیدوار کننده‌ای برای گیاهان دارویی در بیماری‌های مختلف نشان داده‌اند (۸-۱۱). چای سبز یکی از این گیاهان است که از حدود ۳۰۰۰ سال قبل از میلاد مسیح در آسیای شرقی به‌منظور ارتقای سلامت و افزایش طول عمر مورد مصرف بوده است. چای سبز دارای اثرات آنتی‌باکتریال، ضدالتهاب و نیز خاصیت آنتی‌اکسیدانی بالا می‌باشد که عمده‌ی این خواص به‌دلیل وجود ترکیبات پلی‌فنولیک به‌خصوص ترکیبات کاتچین در برگ‌های چای سبز است (۱۴-۱۲). اپی‌کاتچین، اپی‌کاتچین گالات، اپی‌گالوکاتچین، اپی‌گالوکاتچین گالات از ترکیبات اصلی موجود در چای سبز می‌باشند که دارای خاصیت آنتی‌اکسیدانی بوده، مقدار کمی از این مواد می‌تواند باعث افزایش حجم کلاژن جهت بهبود زخم‌های موجود گردند (۱۵). ترکیبات با خواص آنتی‌اکسیدانی تاثیر به‌سزایی در کاهش چسبندگی‌های داخل شکمی دارند (۱۶). تحقیقاتی قبلی نشان داده است که ویتامین E می‌تواند با خواص آنتی‌اکسیدانی بالای خود باعث کاهش اکسیداسیون‌های ناشی از رادیکال‌های آزاد بافتی و کاهش چسبندگی گردد (۱۷). استاتین‌ها نیز با دارا بودن خواص آنتی‌اکسیدانی و فعالیت فیبرینولیتیک خود باعث کاهش چسبندگی‌های داخل شکمی می‌گردد (۱۸). لورنوکسی‌کام (Lornoxicam) که از دسته داروهای مسکن و ضدالتهاب است، با دارا بودن خواص آنتی‌اکسیدانی و بالا بردن ظرفیت آنتی‌اکسیدانی بافت‌های داخل شکمی و کاهش ترکیبات اکسیداتیو، باعث کاهش معنادار باندهای چسبندگی شده است (۱۹). اریترپوتین (۲۰، ۲۱) و ملاتونین (۲۲ و ۲۳) نیز با خاصیت آنتی‌اکسیدانی خود باعث کاهش استرس‌های اکسیداتیو و در نتیجه کاهش موثر در چسبندگی‌های داخل شکمی می‌گردند (۲۴ و ۲۵). با توجه به این موارد و قدرت بالای آنتی‌اکسیدانی چای سبز، بایستی بتوان آن را به‌عنوان مهار کننده‌ای مناسب برای

موجود در جدار لگن و شکم مستعدتر است. این موضوع از نظر متخصصین زنان بسیار حایز اهمیت می‌باشد زیرا بالغ بر ۲۵ درصد از علل نازایی را چسبندگی‌های لگنی شامل می‌گردند (۱). چسبندگی‌های متعاقب اعمال جراحی در ۵۰ تا ۹۷ درصد موارد جراحی‌های شکمی (۱) و ۶۰ تا ۹۰ درصد جراحی‌های ژنیکولوژی دیده می‌شوند (۲). این چسبندگی‌ها نتیجه‌ی نامطلوب لیز ناکامل فیبرین و آگزودای سلولی پس از آسیب پریتوئن می‌باشد (۲) و به‌عنوان اصلی‌ترین علت انسداد مکانیکی روده در ۶۵ تا ۸۰ درصد بیماران شناخته شده است، به‌طوری‌که می‌تواند منجر به ایلئوس تهدید کننده‌ی حیات گردد (۱). سایر عوارض وابسته به چسبندگی‌ها شامل درد مزمن لگنی، انسداد حالب و اختلال در عملکرد ادرار کردن می‌باشد (۲). چسبندگی‌های داخل پریتوئن همچنین می‌تواند تاثیر عوامل درمانی داخل پریتوئنی استفاده شده در درمان سرطان را محدود کنند (۲). بر طبق یک مطالعه‌ی انجام شده در سال ۱۹۸۸ در ایالات متحده هزینه‌ی مورد نیاز جهت از بین بردن چسبندگی‌ها در ۲۸۱۹۸۲ بیمار بستری شده در بیمارستان‌ها ۱۱۷۹۹۰۰ دلار تخمین زده شده است (۲). از آنجا که اعمال جراحی ژنیکولوژی به‌عنوان منبع اصلی ایجاد چسبندگی‌های داخل پریتوئن و عوارض ناشی از آن در قرن اخیر قلمداد می‌گردند، این معزل به‌عنوان یکی از مهم‌ترین موضوعات قابل توجه جراحان عمومی و سایر تخصص‌های مربوطه جراحی عنوان می‌گردد (۳ و ۲). به‌منظور پیشگیری از ایجاد باندهای چسبندگی متعاقب اعمال جراحی مواد زیادی تاکنون مورد مطالعه قرار گرفته‌اند که می‌توان به گلوکوکورتیکوئیدها، هپارین، دکستران ۷۰، نرمال سالین، آنتی‌بیوتیک‌ها، پرومتازین، آنتی‌هیستامین‌ها، مهار کننده سنتز پروستاگلاندین، رینگر لاکتات، مهار کننده‌های کانال کلسیم (۱)، Rofecoxib به‌عنوان مهار کننده سیکلو اکسیژناز (۴)، متیل‌بلو (۵)، Octreotide, Carboxymethylchitosan، و (۶) Chymase Inhibitor (۷) اشاره کرد؛ ولی اکثراً کم

(Baxa Co., USA) عبور داده شد و سپس مورد استفاده قرار گردید (۲۶). در این پژوهش ۳۰ سر رت نر سالم از نژاد ویستار، با وزن ۲۰۰ تا ۲۵۰ گرم به طور تصادفی به دو گروه ۱۵ سری درمان با عصاره‌ی چای سبز (گروه مداخله) و درمان با نرمال سالین (گروه شاهد) در طول مدت ۱۴ روز، تحت درمان قرار گرفتند. در این مطالعه از رت‌های نر سالم استفاده شد که تحت عمل جراحی قبلی یا هرگونه مداخلات پزشکی قرار نگرفته بودند. رت‌ها در شرایط یکسان و استاندارد از نظر تغذیه (پلیت استاندارد تهیه شده از شرکت رازی کرج، ایران)، نور (۱۲ ساعت روشنایی، ۱۲ ساعت تاریکی) و دما (۲۳±۲ درجه‌ی سانتی‌گراد) قرار داده شدند. ایجاد ضایعات چسبندگی در شرایط بیهوشی انجام شد. انجام اعمال جراحی به‌طور یکسان و استاندارد در تمام نمونه‌ها و توسط یک نفر صورت گرفت. بیهوشی رت‌ها در هر دو گروه با استفاده از ترکیب دو داروی کتامین ۱۰ درصد (Alfasan Co., Netherlands) با غلظت ۲۰ میلی‌گرم در کیلوگرم و زایلازین ۲ درصد (Alfasan Co., Netherlands) با غلظت ۲ میلی‌گرم در کیلوگرم به میزان ۱۰ واحد انسولینی (IM) انجام شد. در هر دو گروه پس از بیهوشی، نمونه‌ها را به وضع خوابیده بر روی پشت بر روی میز جراحی قرار داده، سپس پوست شکم را با بتادین ۱۰ درصد (شرکت تولید دارو، ایران) آغشته نموده، با تیغ آرایشگری موهای محل مورد نظر را به طور کامل تراشیده تا پوست محل آماده ایجاد برش جراحی گردد. سپس در ادامه با رعایت شرایط استریل برش جراحی به طول ۳ سانتی‌متر بر روی خط وسط بر روی شکم داده شد. پس از ورود به محوطه‌ی شکمی دیواره‌ی سمت راست به‌وسیله‌ی تیغ بیستوری شماره ۲۴، ۳ برش عرضی کم عمق به طول ۲ سانتی‌متر به‌صورت طولی و عرضی داده شد و در سمت چپ از دیواره‌ی داخلی شکم با قیچی جراحی از سطح پریتونن قطعه برداری گردید که ابعاد هر قطعه ۲×۲ سانتی‌متر بود. این تکنیک‌ها به‌منظور اطمینان یافتن از ایجاد یک چسبندگی

چسبندگی‌های داخل شکمی مد نظر قرار داد. هم چنین از دیگر ترکیبات چای سبز میتوان به‌تتوفیلین، ویتامین‌های B₁ و B₂ و C و E، ال تیاین، تانین، اسیدهای اگزالیک و گالیک، پکتین، فلوراید، مواد معدنی (۱۵) اشاره نمود، که این ترکیبات می‌توانند بر روند التیام جراحت مفید بوده، با بازدارندگی از عمل لیز کامل فیبرین و نیز تولید و تجمع کلاژن (۱۰)، مانع از ایجاد چسبندگی داخل شکمی متعاقب اعمال جراحی شکمی و سزارین‌ها گردند. لذا هدف از این تحقیق تعیین تاثیر عصاره‌ی چای سبز بر چسبندگی‌های متعاقب لاپاراتومی است که در صورت تحقق این امر کاربرد آن در جراحی‌های انسانی امکان پذیر خواهد بود.

روش بررسی

این مطالعه، به صورت پرهی کلینیکال (Preclinical)، به روش زیر در مرکز تحقیقات گیاهان دارویی دانشگاه علوم پزشکی شهرکرد انجام شد. برای تهیه‌ی عصاره از روش ماسراسیون استفاده شد. برای این منظور ۱۰۰ گرم چای سبز (نمونه هرباریم آن با شماره ۳۰۴ در واحد هرباریم مرکز تحقیقات گیاهان دارویی دانشگاه علوم پزشکی شهرکرد به ثبت رسیده است) را به یک ارلن مایر منتقل و ۲ لیتر اتانول ۷۰ درصد (شرکت غدیر، ایران) به آن اضافه و در دمای آزمایشگاه رها شد. پس از ۴۸ ساعت عصاره را با کاغذ صافی صاف و تفاله را فشرده تا کاملاً تخلیه شود. با افزودن اتانول به تفاله، مراحل قبل دوباره تکرار شد. سپس با استفاده از دستگاه تقطیر در خلا، عصاره را تغلیظ و حجم آن به ۲۰ میلی‌لیتر رسانده شد. عصاره‌ی تغلیظ شده در ۵۰ درجه‌ی سانتی‌گراد در آون کاملاً خشک و سپس با کاردک تراشیده و در هاون ساییده شد. سپس در ادامه به کمک محلول سرم فیزیولوژی (شرکت داروپخش، ایران) از عصاره، محلولی به غلظت ۴ درصد ساخته شد و سپس برای ایجاد شرایط استریل برای آن، محلول حاصل به‌طور کامل از فیلتر استریل ۰/۲ میکرون

دانشگاه علوم پزشکی شهرکرد صورت پذیرفت. طول دوره‌ی درمان ۱۴ روز بود (۱۹) و روز ایجاد ضایعات به‌عنوان روز اول دوره‌ی درمانی مدنظر قرار گرفته شد. در گروه درمان با عصاره‌ی چای سبز بلافاصله پس از ایجاد ضایعات به میزان ۴ سی‌سی از محلول مورد نظر در محل ضایعات درون محوطه شکم ریخته و سپس به وسیله‌ی نخ بخیه شکم بسته شد. در گروه شاهد نیز بلافاصله پس از ایجاد ضایعات به میزان ۴ سی‌سی از محلول نرمال سالین در محل ضایعات درون محوطه شکم ریخته و شکم بسته شد. پس از گذشت ۱۴ روز از ایجاد ضایعات، عمل جراحی لاپاراتومی مجدد به‌همان صورت انجام گرفت. برای این منظور پس از بیهوشی، شکم هر رت باز و درجه‌بندی چسبندگی‌ها توسط فردی که نسبت به گروه بندی نمونه‌ها ناآگاه بود صورت گرفت و شدت، وسعت و نمای ظاهری چسبندگی‌ها در محل ایجاد ضایعات به‌طور جداگانه با روش نمره‌بندی Linsky (جدول ۱) مورد محاسبه قرار گرفت و درجه‌ی کلی چسبندگی با جمع نمره‌ی وسعت، شدت و نمای ظاهری چسبندگی‌های موجود که عددی بین صفر تا ۱۱ بود به دست آمد (۲۸).

استاندارد با مکانیسم صدمه صفاقی با قطعه برداری از سطح داخلی صفاق و تخریش دیواره با تیغ بیستوری به شرح مذکور انجام گرفت. سپس در قسمتی که مربوط به محوطه‌ی شکمی است با نخ ظریف و قابل جذب کات کوت ۳/۰ (شرکت کامران طب، ایران)، ۴ عدد بخیه‌ی تک به فاصله ۱ سانتی‌متر از هم زده شد که با توجه به خاصیت جذب آن مانع از حضور نخ جراحی به‌عنوان جسم خارجی در حفره‌ی شکمی و تحریک پریتون برای تشکیل چسبندگی‌های مجدد شده و درجات چسبندگی در هر رت با این مرحله از کار تغییری نکند. ولی عضلات، فاشیا و پوست که مرتبط با داخل نیست با نخ سیلک غیر قابل جذب ۲/۰ (شرکت کامران طب، ایران)، ۴ عدد بخیه تک به فاصله‌ی ۱ سانتی‌متر از هم در محل زده شد. بار دیگر پوست محل را ضد عفونی کرده و رت‌ها را در شرایط مناسب دمایی قرار داده تا بیهوش آیند. بخیه‌های خارجی در روز هفتم دوره‌ی درمان پس از بیهوشی به همان روش ذکر شده، کشیده شدند (۲۷). لازم به ذکر است کلیه‌ی مراحل اعمال جراحی و ایجاد ضایعات داخل شکمی مطابق با اصول اخلاقی و با مجوز کمیته‌ی اخلاق

جدول ۱: معیار نمره بندی Linsky برای تعیین درجه کلی چسبندگی‌ها

نمره	شدت	وسعت	نمای ظاهری
۰	عدم وجود چسبندگی	عدم وجود چسبندگی	عدم وجود چسبندگی
۱	چسبندگی به راحتی جدا می‌شود - بدون فشار زیاد	۰-۲۵٪ از سطح تروماتیزه شده	رشته‌ای - بدون عروق
۲	چسبندگی با دخالت وسایل جراحی جدا می‌شود - با کشش	۲۵-۵۰٪ از سطح تروماتیزه شده	محکم - بدون عروق
۳	چسبندگی با وسیله ای تیز جدا می‌شود	۵۰-۷۵٪ از سطح تروماتیزه شده	محکم - با عروق خونی مویرگی
۴	چسبندگی با وسیله ای تیز جدا می‌شود	۷۵-۱۰۰٪ از سطح تروماتیزه شده	محکم، وسیع - با عروق خونی

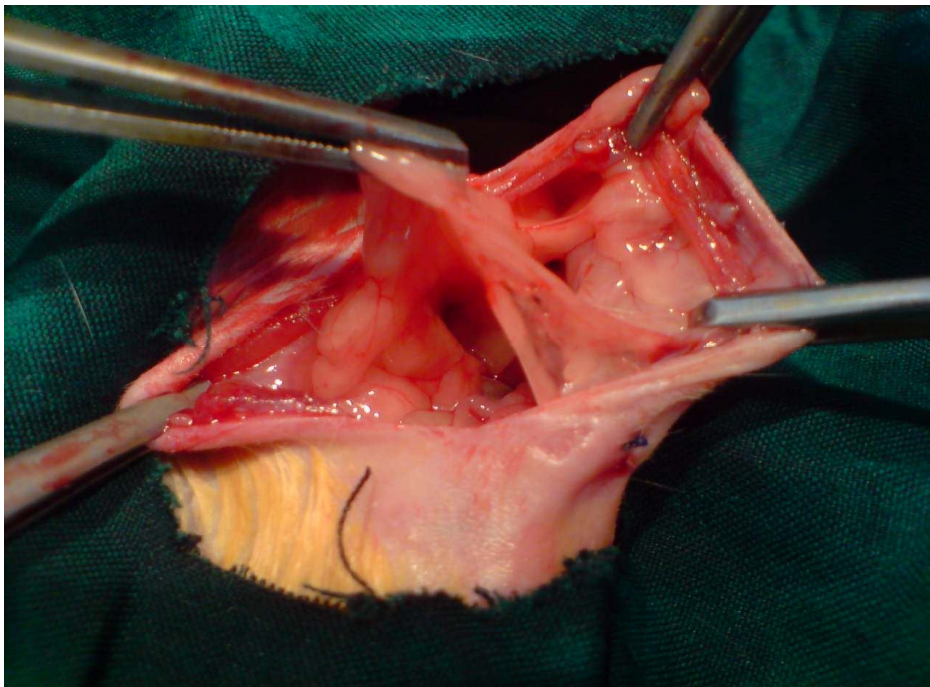
طور قابل ملاحظه‌ای کمتر بود به طوری که میزان فراوانی درجه‌ی چسبندگی صفر (فاقد باندهای چسبندگی) در گروه مداخله ۵ سر بود در حالی که در گروه شاهد، همه‌ی نمونه‌ها دارای باندهای چسبندگی بودند. شایان ذکر است که در گروه شاهد رشته‌های چسبندگی حتی به مثانه و بخش‌هایی از روده نیز دست اندازی نموده بود (تصویر ۱) در صورتی که این وضعیت در گروه مداخله دیده نشد (تصویر ۲).

در گروه مداخله بیشترین فراوانی مربوط به درجه‌ی چسبندگی ۳، با ۶ سر (۴۰ درصد) و در گروه شاهد بیشترین فراوانی مربوط به درجه‌ی چسبندگی ۶، با ۳ سر (۲۰ درصد) بود ($P=۰/۰۰۱$). در این مطالعه میانه‌ی درجه چسبندگی در گروه عصاره‌ی چای سبز ۳ و در گروه شاهد ۸ به دست آمد (نمودار ۱). با توجه به مقایسه‌ی آماری میزان درجه‌ی چسبندگی در دو گروه مورد مطالعه توسط آزمون Mann-Whitney، میزان چسبندگی در گروه عصاره‌ی چای سبز به طور معناداری از گروه شاهد کمتر بود ($P=۰/۰۰۱$).

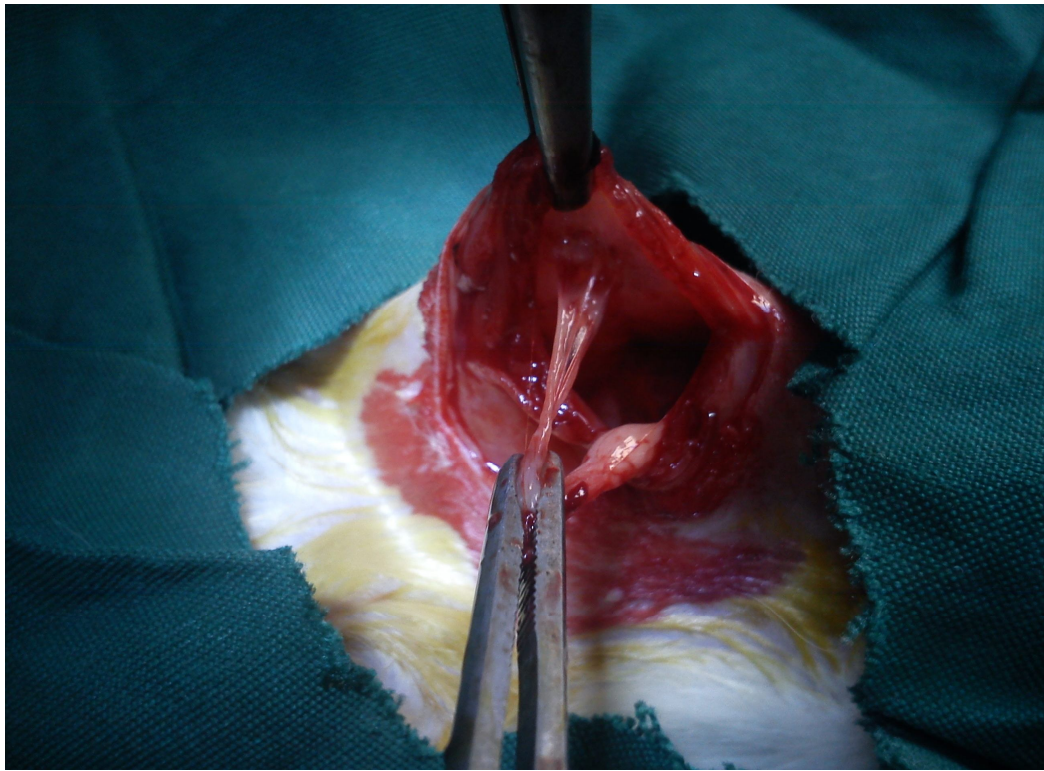
به منظور جمع‌آوری و ثبت اطلاعات، نمونه‌ها شماره‌گذاری و برای هر کدام به‌طور مجزا چک لیستی طراحی و داده‌ها ثبت گردید. پس از آن جهت گزارش و بررسی اطلاعات حاصل، از چسبندگی‌های درون محوطه شکم، عکس برداری انجام و سپس تصاویر با یکدیگر مقایسه شدند. اطلاعات به دست آمده با استفاده از آزمون Mann-Whitney مورد تجزیه و تحلیل قرار گرفتند و $P<۰/۰۵$ از نظر آماری معنی‌دار تلقی شد.

یافته‌ها

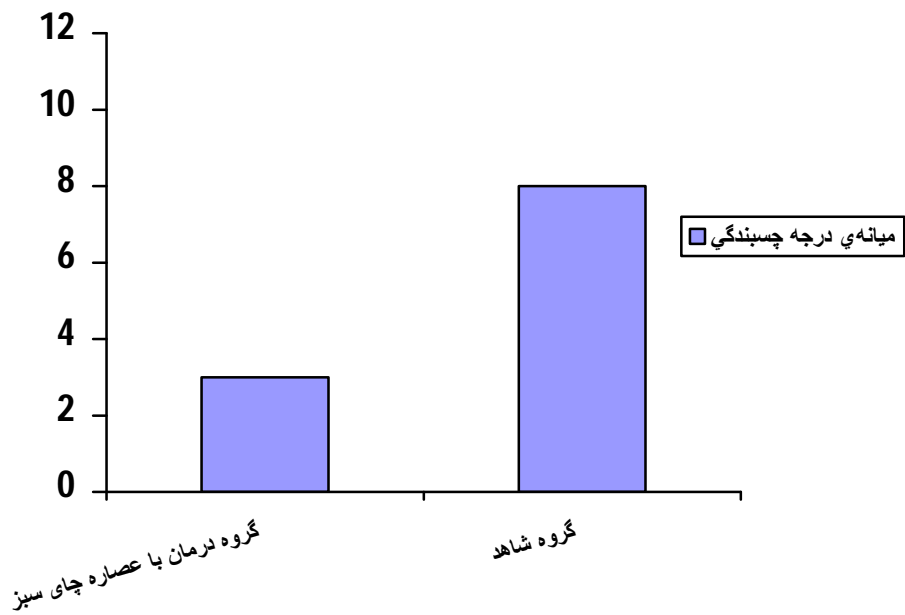
در این مطالعه تمامی نمونه‌ها پیش از عمل، فعالیت و تغذیه مشابهی داشتند و پس از عمل بهبودی کامل یافتند، به طوری که در هیچکدام علایمی از آسیت یا مایع ویسکوز داخل شکمی و مرگ و میر دیده نشد. پس از انجام لاپاراتومی، در اثر برش و تخریش با روش و شرایط یکسان در هر دو گروه، در دیواره‌ی داخلی پریتون چسبندگی ایجاد شد؛ ولی در گروه مداخله (عصاره‌ی چای سبز) این مقدار به



تصویر ۱: نمونه‌ی باندهای گسترده‌ی چسبندگی درگیرکننده‌ی قسمت‌های مختلف در گروه شاهد



تصویر ۲. نمونه‌ی تک بانند چسبندگی محدود به دیواره دو طرف در گروه مداخله



نمودار ۱. مقایسه‌ی میانگین درجه‌ی چسبندگی در گروه‌های مورد بررسی

بحث

هدف از انجام این مطالعه بررسی اثرات پیشگیری کننده‌ی عصاره‌ی الکلی چای سبز بر چسبندگی های داخل شکمی در موش صحرایی بوده است، که نتایج حاصل از آن حاکی از موثر بودن تک دوز این عصاره بر چسبندگی های داخل شکمی می باشد. ایجاد چسبندگی داخل شکمی یکی از عوارض شایع جراحی های داخل شکمی می باشد که می تواند باعث عوارض متعدد و گاهی کشنده همچون ایلئوس، انسداد روده ها و نیز ناباروری گردد (۲۹). به طوری که در مطالعه‌ای که بر روی حدود ۲۲۹۵ بیمار مبتلا به انسداد روده‌ی باریک انجام شد، نشان داده شد که بیش از ۶۴ درصد از آن‌ها به دلیل چسبندگی داخل شکمی دچار انسداد شده بودند و ۸۶ درصد از آن‌ها نیز تحت عمل جراحی قبلی شکمی قرار گرفته بودند. با این حال تشکیل چسبندگی پس از جراحی بخشی از روند طبیعی ترمیم بافت است که در اثر هر عاملی که منجر به کاهش اکسیژن بافتی و ایسکمی گردد، ایجاد می شود (۳۰). از جمله رادیکال‌های آزاد اکسیژن که در مراحل اول ایسکمی تولید گشته، با واکنش سریع خود با اکسیژن به نوبه‌ی خود باعث کاهش محسوس تر آن می گردد (۳۱). منبع سوپراکسید و سایر رادیکال‌های آزاد ممکن است سیتوکروم اکسیداز میتوکندری یا گرانتین اکسیداز سلول‌های اندوتلیال در بافت‌های مختلف باشد که در پی آسیب بافتی منجر به آزاد شدن آن‌ها می گردد. پراکسید هیدروژن و آنیون سوپر اکسید هر دو برای سلول‌هایی مانند اندوتلیال، پلاکت‌ها و فیبروبلاست‌ها به دلیل ایجاد سیتولیز خارج سلولی سمی هستند (۳۱) که نتیجه‌ی سیتولیز و پراکسید شدن چربی غشای سلولی افزایش نفوذپذیری عروق و ایجاد آگزوداست که می تواند آغازگر روند چسبندگی باشد (۳۲). تاکنون هیچ کدام از مداخلات تاریخی انجام شده، نتوانسته‌اند از تشکیل باند فیروز داخل شکمی به طور کامل جلوگیری نمایند. ولی به نظر می رسد جلوگیری از ایجاد رادیکال‌های آزاد ناشی از ایسکمی

موضعی در آسیب بافتی توسط آنتی‌اکسیدان‌های فراوان موجود در چای سبز همچون کاتچین‌ها که از دسته مواد پلی فنولیک بوده، قابلیت جذب رادیکال‌های آزاد را دارند، از عوامل مهم پیشگیری از این ضایعات باشد. در تحقیقات صفری و صدرزاده اثرات آنتی‌اکسیدانی این ترکیبات به اثبات رسیده است (۳۳). همچنین در پژوهشی دیگر اثرات این ترکیبات به عنوان عامل بیان کننده ژن عامل رشد بافت همبند و مهار کننده‌ی بیان ژن تنظیم کننده‌ی کلاژن نوع یک یاد شده و اثرات آن‌ها در گروه بندی منظم کلاژن‌ها به اثبات رسیده است (۳۴). از سوی دیگر از دیگر ترکیبات چای سبز می توان به تئوفیلین، ویتامین‌های B₁ و B₂ و C و E، ال تیانین، تانین، اسیدهای اگزالیک و گالیک، پکتین، فلوراید، مواد معدنی اشاره نمود (۳۶ و ۳۵، ۳۳). که ترکیبات فوق می توانند بر روند التیام جراحی مفید بوده، بتواند با بازدارندگی از عمل لیز کامل فیبرین و نیز تولید و تجمع کلاژن (۱۶) مانع از ایجاد چسبندگی داخل شکمی متعاقب اعمال جراحی داخل شکمی و سزارین‌ها گردند. اثرات ضد زخم این دارو و یا داروهای مشابه که اثر آنتی‌اکسیدانی دارند، در زخم‌های جلدی نیز به اثبات رسانده است (۳۸ و ۳۷). علیرغم اینکه مطالعات بسیاری در جهت درمان این ضایعات انجام شده ولی بر روی مواد با خاصیت آنتی‌اکسیدانی تاکنون آزمایشات زیادی انجام نگرفته است. در یکی از این آزمایشات تأثیرات مثبت مهار کننده‌ی پراکسیداسیون چربی بر روی چسبندگی های داخل شکمی در خرگوش به اثبات رسیده است (۳۹). در مطالعه‌ی دیگری نیز تأثیرات ملاتونین در چسبندگی های متعاقب لاپاراتومی در موش صحرایی مورد مطالعه قرار گرفته است و خواص ضد چسبندگی آن به مواد آنتی‌اکسیدان نسبت داده شده (۱۸) که از این جهت با مطالعه‌ی حاضر همخوانی دارد.

نتیجه گیری

با توجه به نتایج حاصل از این مطالعه و داشتن ترکیبات

تقدیر و تشکر

این مقاله حاصل طرح تحقیقاتی شماره ۹۶۰ مصوب معاونت تحقیقات و فناوری دانشگاه علوم پزشکی شهرکرد می‌باشد. بدینوسیله از آن معاونت محترم و مرکز تحقیقات گیاهان دارویی دانشگاه علوم پزشکی شهرکرد و کلیه کسانی که ما را در انجام این طرح یاری نمودند، کمال تشکر و قدردانی را داریم.

پلی فنولیک با خواص آنتی اکسیدانی و ضد التهابی، عصاره‌ی چای سبز توانسته است در امر ترمیم ضایعات ایجاد شده در حفره‌ی شکمی در موش صحرایی موثر بوده، باعث جلوگیری از پیشرفت و توسعه‌ی روند چسبندگی گردد و احتمالاً در موارد مشابه در انسان نیز موثر می‌باشد، لذا می‌توان با مطالعات بیشتر بر داروهای مشتق از چای سبز در مطالعات بالینی، استفاده از این عصاره را برای درمان این گونه ضایعات در انسان مورد بررسی قرار داد.

References

- 1- Schindler AE. Gonadotropin-releasing hormone agonists for prevention of postoperative adhesion: an overview. *Gynecol Endocrinol*. 2004; 19: 51-5.
- 2- Monk BJ, Berman ML, Montz FJ. Adhesions after extensive gynecologic surgery: clinical significance, etiology, and prevention. *Am J Obstet Gynecol*. 1994; 170: 1396-403.
- 3- Gonenci R, Altug ME, Koc A, Yalcin A. Effects of bovine amniotic fluid on acute corneal alkali burns in the rat. *Journal of Animal and Veterinary Advances*. 2009; 8: 617-623.
- 4- Aldemir M, Ozturk H, Erten C, Buyukbayram H. The preventive effect of Rofecoxib in postoperative intraperitoneal adhesions. *Acta Chir Belg*. 2004; 104: 97-100.
- 5- Cetin M, Ak D, Duran B, Cetin A, Guvenal T, Yanar O. Use of methylene blue and N,O-carboxymethylchitosan to prevent postoperative adhesions in a rat uterine horn model. *Fertil Steril*. 2003; 80: 698-701.
- 6- Alatas E, Gunal O, Alatas O, Colak O. Octreotide prevents postoperative adhesion formation by suppressing peritoneal myeloperoxidase activity. *Hepatogastroenterology*. 2000; 47: 1034-6.
- 7- Okamoto Y, Takai S, Miuazaki M. Chymase inhibitor suppresses adhesion formation in a hamster experimental model. *Eur J Pharmacol*. 2002; 435: 265-7.
- 8- Khosravi-Boroujeni H, Mohammadifard N, Sarrafzadegan N, et al. Potato consumption and cardiovascular disease risk factors among Iranian population. *Int J Food Sci Nutr*. 2012; 63: 913-20.
- 9- Nasri H, Nematbakhsh M, Ghobadi S, Ansari R, Shahinfard N, Rafieian-kopaei M. Preventive and curative effects of ginger extract against histopathologic changes of gentamicin-induced tubular toxicity in rats. *Int J Prev Med*. 2013; 4: 316-21.
- 10- Asgary S, Sahebkar A, Afshani M, Keshvari M, Haghjooyjavanmard Sh, Rafieian-Kopaei M. Clinical evaluation of blood pressure lowering,

endothelial function improving, hypolipidemic and anti-inflammatory effects of pomegranate juice in hypertensive subjects. *Phytother Res.* 2013. In Press.

11- Karimi A, Moradi MT, Saeedi M, Asgari S, Rafieian-kopaei M. Antiviral activity of *Quercus persica*. High efficacy and low toxicity. *Adv Biomed Res.* 2013; 2: 1-6.

12- Memarzadeh S, Validi M, Mobini G, Rafeian-Kopaei M, Mansouri S. The antibacterial effect of *Camellia sinensis* extract on bacterias, conjunctivitis in vitro. *J Shahrekord Univ Med Sci.* 2012; 14: 61-69.

13- Asadi SY, Zamiri A, Ezzati S, Parsaei P, Rafieian M Shirzad H. Effect of alcoholic extract of green tea (*Camellia sinensis*) on the healing process in surgical and burn wounds in rats. *J Birjand Univ Med Sci.* 2011, 18: 1-9.

14- Asadi SY, Parsaei P, Karimi M, et al. Effect of green tea (*Camellia sinensis*) extract on healing process of surgical wounds in rat. *Int J Surg.* 2013; 11: 332-7.

15- Kim H, Kawazoe T, Han DW, et al. Enhanced wound healing by an epigallocatechin gallate-incorporated. Collagen sponge in diabetic mice. *Wound Repair Regen.* 2008; 16: 714-20.

16- Movahedi M, Hajhashemi M, Adibi Sh. Effect of melatonin in the prevention of post-operative adhesion formation in an experimental study. *J Isfahan Med Sch.* 2008; 25: 1-7.

17- Cheung JP, Tsang HH, Cheung JJ, Yu HH, Leung GK, Law WL. Adjuvant therapy for the reduction of postoperative intra-abdominal

adhesion formation. *Asian J Surg.* 2009; 32: 180-6.

18- Aarons CB, Cohen PA, Gower A, et al. Statins (HMG-CoA reductase inhibitors) decrease postoperative adhesions by increasing peritoneal fibrinolytic activity. *Ann Surg.* 2007; 245: 176-84.

19- Bulbuloglu E, Ezberci F, Gul M, et al. Effects of the intraperitoneal lornoxicam on the formation of intraperitoneal adhesions in rat peritonitis model. *ANZ J Surg.* 2005; 75: 1115-9.

20- Rafieian-Kopaei M, Nasri H, Nematbakhsh M, et al. Erythropoietin ameliorates gentamicin-induced renal toxicity: A biochemical and histopathological study. *J Nephropathology.* 2012; 1: 109-116.

21- Ghorbani A, Rafieian-Kopaei M, Nasri H. Lipoprotein (a): More than a bystander in the etiology of hypertension? A study on essential hypertensive patients not yet on treatment. *J Nephropathology.* 2013; 2: 67-70.

22- Ghaed F, Rafieian-Kopaei M, Nematbakhsh M, Baradaran A. Ameliorative effects of metformin on renal histologic and biochemical alterations of gentamicin-induced renal toxicity in Wistar rats. *J Res Med Sci.* 2012; 17: 621-5.

23- Rafieian-Kopaei M, Baradaran A, Merrikhi A, Nematbakhsh M, Madihi Y, Nasri H. Efficacy of co-administration of garlic extract and metformin for prevention of gentamicin-renal toxicity in wistar rats: A biochemical study. *Int J Prev Med.* 2013; 4: 258-64.

24- Ara C, Kirimlioglu H, Karabulut AB, et al. Protective effect of melatonin against oxidative

- stress on adhesion formation in the rat cecum and uterine horn model. *Life Sci.* 2005; 77: 1341-50.
- 25- Kadkhodae M. Erythropoietin; bright future and new hopes for an old drug. *J Nephropathology.* 2012; 1: 81-82.
- 26- Lee JH, Shim JS, Chung MS, Lim ST, Kim KH. In vitro anti-adhesive activity of green tea extract against pathogen adhesion. *Phytother Res.* 2009; 23: 460-6.
- 27- Abbasian B, Kazemini H, Esmaceli A, Adibi S. Effect of bovine amniotic fluid on intra-abdominal adhesion in diabetic male rats. *J Diabetes Complications.* 2011; 25: 39-43.
- 28- Celepli S, Kismet K, Kaptanoğlu B, et al. The effect of oral honey and pollen on postoperative intraabdominal adhesions. *Turk J Gastroenterol.* 2011; 22: 65-72.
- 29- Räf LE. Causes of small intestinal obstruction. A study covering the Stockholm area. *Acta Chir Scand.* 1969; 135: 67-72.
- 30- Gutmann J, Penzias AS, Diamond MP. Adhesions in reproductive surgery. In: Wallach EE, Zacur HA, eds. Reproductive medicine and surgery. St. Louis: Mosby. 1995; 681-93.
- 31- Ley K, Arfors KE. Changes in macromolecular permeability by intravascular generation of oxygen-derived free radicals. *Microvasc Res.* 1982; 24: 25-33.
- 32- Vipond MN, Whawell SA, Thompson JN, Dudley HA. Peritoneal fibrinolytic activity and intra-abdominal adhesions. *Lancet.* 1990; 335: 1120-2.
- 33- Saffari Y, Sadrzadeh SM. Green tea metabolite EGCG protects membranes against oxidative damage in vitro. *Life Sci.* 2004; 74: 1513-1518.
- 34- Klass BR, Branford OA, Grobbelaar AO, Rolfe KJ. The effect of epigallocatechin-3-gallate, a constituent of green tea, on transforming growth factor-beta1-stimulated wound contraction. *Wound Repair Regen.* 2010; 18: 80-8.
- 35- Zhang MH, Luypaert J, Fernández Pierna JA, Xu QS, Massart DL. Determination of total antioxidant capacity in green tea by near-infrared spectroscopy and multivariate calibration. *Talanta.* 2004; 62: 25-35.
- 36- Dona M, DellAice I, Calabrese F, Bnelli R, Morini M, Albin A, Garbisa S. Neutrophil restraint by green tea: inhibition of inflammation, associated angiogenesis, and pulmonary fibrosis. *J Immunol.* 2003; 170: 4335-4341.
- 37- Kapoor M, Howard R, Hall I, Appleton I. Effects of epicatechin gallate on wound healing and scar formation in a full thickness incisional wound healing model in rats. *Am J Pathol.* 2004; 165: 299-307.
- 38- Khajehdehi P. Turmeric: Reemerging of a neglected Asian traditional remedy. *J Nephropathology.* 2012; 1: 17-22.
- 39- Rodgers KE, Girgis W, St Amand K, Campeau J, Dizerega GS. Reduction of adhesion formation in rabbits by intraperitoneal administration of lazaroid formulations. *Hum Reprod.* 1998; 13: 2443-51.

Effect of Ethanolic Extract of Green Tea (*Camellia Sinensis*) on Intra-Abdominal Adhesions in Rats

Asadi SY¹, Parsaei P², Karimi M³, Rafieian-kopaei M¹

¹Medical Plants Research Center, Faculty of Medicine, Shahr-e-kord University of Medical Sciences, Shahr-e-kord, Iran

²Faculty of Veterinary Medicine, Shahr-e-kord Branch, Islamic Azad University, Shahr-e-kord, Iran

³Dept. of General Surgery, Shahr-e-kord University of Medical Sciences, Shahr-e-kord, Iran

Corresponding Author: Rafieian-kopaei M, Medical Plants Research Center, Faculty of Medicine, Shahr-e-kord University of Medical Sciences, Rahmatieh, Shahr-e-kord, Iran

Email: rafieian@yahoo.com

Received: 3 Mar 2013 **Accepted:** 7 May 2013

Background and Objective: Adhesion bands comprise the most important unpleasant consequences of pelvic surgeries. Green tea (*Camellia sinensis*), due to its anti-oxidant and anti-inflammatory effects and prevention of production and accumulation of collagen seems to be beneficial in this event. Therefore, the present study was designed to elicit the effect of alcoholic extract of green tea on intra-abdominal adhesions.

Materials and Methods: In this experimental study 30 healthy male Wistar rats were randomly assigned to two equal groups; one group taking green tea (A) and the other group taking normal saline (B). After anesthesia, their abdominal wall was opened, three longitudinal and transverse incisions of 2 cm in length were made on the right side of peritoneal surface and a 2×2 cm piece of the left abdominal wall peritoneum was removed. Then, 4 ml green tea extract or normal saline was introduced into the abdominal cavity of the rats. Two weeks later in the second laparotomy, the adhesions were graded according to the strength, extent and appearance. Data were analyzed by Mann-Whitney test, using SPSS v.16.

Results: There were significant differences between the scores of groups A and B (P=0.001). The median adhesion scores were 3 and 8 in groups A and B, respectively.

Conclusion: The results of this study provide the evidence that green tea extract has a potential capacity to effectively prevent postoperative intra-abdominal adhesions in rats and might be beneficial during clinical surgeries.

Keywords: *Intra-abdominal adhesion, Green tea, Laparotomy, Rat*