

پاسخ های ریوی رت های مواجه شده با نانو ذرات دی اکسید تیتانیوم به صورت تزریق داخل نایی

سعید حبیبیان^{۱*}، جمال مشتاقیان^۲، ایرج کریمی^۳، فرزانه حسینی^۴، رشید امامی^۵، حامد صادقی^۱، زینب نظریان سامانی^۱

^۱گروه فارماکولوژی، دانشگاه شهرکرد، شهرکرد، ایران؛ ^۲گروه فیزیولوژی جانوری، دانشگاه اصفهان، اصفهان، ایران؛ ^۳گروه پاتولوژی، دانشگاه شهرکرد، شهرکرد، ایران؛ ^۴گروه رادیولوژی، دانشگاه شهرکرد، شهرکرد، ایران؛ ^۵دامپزشک شاغل در بخش خصوصی، شهرکرد، ایران.

تاریخ پذیرش: ۹۴/۱۰/۱۰

تاریخ دریافت: ۹۴/۱/۲۷

چکیده:

زمینه و هدف: نانو ذرات دی اکسید تیتانیوم در سطح وسیعی در جهان کاربرد دارند. مطالعه‌ی حاضر، برای ارزیابی مدت ماندگاری سمیت ریوی حاصل از نانو ذرات دی اکسید تیتانیوم انجام شد.

روش بررسی: در این مطالعه تجربی ۶۰ سر موش صحرایی نر در ۳ گروه (هر گروه شامل ۴ زیر گروه ۵ سری) تقسیم شدند. حیوانات در زیر گروه‌های اول، دوم و سوم هر یک از گروه‌ها به ترتیب ۲۵، ۵۰ و ۱۰۰ میلی گرم بر کیلوگرم از نانو ذرات و در زیر گروه چهارم (گروه کنترل) هر گروه حجم برابری از نرمال سالین را به صورت داخل نایی دریافت کردند. در روزهای ۱۵، ۳۰ و ۴۵، به ترتیب حیوانات گروه‌های اول، دوم و سوم بی هوش شدند. پس از گرفتن گراف های رادیولوژی حیوانات کشته و نمونه های خونی و بافتی جمع آوری شد. نتایج به دست آمده از بررسی های هماتولوژی و بیوشیمیایی با آزمون آماری ANOVA و تست تعقیبی Tukey و نتایج حاصله از مطالعات پاتولوژی و رادیولوژی نیز با استفاده از آزمون آماری Fisher exact test مورد تجزیه و تحلیل آماری قرار گرفتند.

یافته ها: نتایج، اختلاف معنی داری را در شمارش کلی گلبول های سفید، لنفوسیت ها، مونوسیت ها و گرانولوسیت ها و در فعالیت آنزیم های LDH و ALP را در روز ۱۵ آزمایش نشان داد. بررسی های هیستوپاتولوژی و رادیولوژی دلالت بر پاسخ ریه ها به صورت ضایعات آماسی وابسته به دوز مصرفی می کرد. این ضایعات بیشتر به شکل نفوذ سلول های آماسی و ضخیم شدن بافت بینایی بود.

نتیجه گیری: تحقیق حاضر پیشنهاد می کند که دوز مصرفی نقش مهمی را در سمیت ریوی بازی می کند و اثرات التهابی نانو ذرات دی اکسید تیتانیوم برای زمان محدودی باقی مانده و حیوان می تواند بعد از طی یک دوره زمانی مجدداً به حالت طبیعی باز گردد.

واژه های کلیدی: دی اکسید تیتانیوم، نانو ذرات، تزریق داخل نایی، سمیت ریوی، فیروز ریوی.


مقدمه:

نفوذ به درون سلول های بدن و تشکیل ساختارهایی متفاوت و در مقیاسی بزرگ تر از آن ها می کنند. مطالعات زیادی نشان داده است که ذرات نانو قادرند از ریه ها به داخل جریان خون وارد شده و در سایر ارگان های بدن انتشار یابند (۲). نتیجه نمونه گیری و مطالعات روی حیوانات حاکی از آن است که تماس با ترکیبات نانو ممکن است باعث تغییرات پاتولوژیکی ریه از جمله ایجاد

نانو ذرات دی اکسید تیتانیوم به صورت تجاری در سطح وسیعی در جهان کاربرد دارند. این نانو ذرات قادر به عبور از غشاهای زیستی هستند و به سلول ها، بافت ها و اعضای که اجازه عبور مواد در اندازه های معمول را نمی دهند، وارد می شوند (۱).

ذرات نانو در مقایسه با ذرات بزرگ تر نسبت سطح به حجم بسیار بزرگ تری دارند که ذرات را قادر به

آماده استاندارد شامل ۲۰٪ پروتئین، ۵۰٪ نشاسته، ۱۰٪ سلولز، ۱۵٪ چربی و ویتامین‌ها بود. حیوانات در طول دوره آزمایش به آب و غذای کافی دسترسی داشتند. موش‌های صحرایی ابتدا وزن و سپس با استفاده از ترکیبی از کتامین (۸۷ میلی گرم بر کیلوگرم) و زایلازین (۱۳ میلی گرم بر کیلوگرم) به صورت عضلانی بی‌هوش می‌شوند. در این مرحله مطابق روش شرح داده شده توسط Liu و همکاران، ۱۰۰ میکرولیتر از نانو ذرات دی اکسید تیتانیوم تولید شده به روش سنتز شیمیایی ساخت کارخانه Plasma chem GmbH (cat Number: pl-tio-10g) آلمان (اندازه ذرات بین ۸-۴ نانومتر، تصویر شماره ۱) با یک غلظت مشخص (۲۵، ۵۰ و ۱۰۰ میلی گرم بر کیلوگرم رقیق شده در سرم فیزیولوژی استریل) به ترتیب در نای موش‌های صحرایی زیر گروه‌های اول، دوم و سوم هریک از گروه‌ها و ۱۰۰ میکرولیتر سرم فیزیولوژی در نای موش‌های صحرایی زیر گروه چهارم (کنترل) هریک از گروه‌ها تزریق شد (۵).



۲۰ نانومتر

تصویر شماره ۱: تصویر الکترون میکروسکوپی نانو ذرات دی اکسید تیتانیوم

در روزهای ۱۵، ۳۰ و ۴۵ پس از تزریق، به ترتیب موش‌های صحرایی گروه‌های اول، دوم و سوم ابتدا با استفاده از کلروفورم بی‌هوش و پس از گرفتن عکس‌های رادیولوژی از قفسه صدری، کشته شدند و مقدار ۲ میلی لیتر خون در لوله‌های حاوی ماده ضد انعقاد EDTA جهت ارزیابی تابلوی خونی و ۲ میلی لیتر در لوله‌های بدون ماده ضد انعقاد جهت

سرطان‌ها، التهاب، فیروز و مشکلات تنفسی شود (۳). مطالعات متعددی نشان داده است که نانو ذرات مختلف با سایزهای کوچک تر از ۱۰۰ نانومتر موجب التهاب و سمیت سلولی بیشتری در مقایسه با ذرات بزرگ تر می‌شوند (۴). از آنجا که نانو ذرات دی اکسید تیتانیوم از پرمصرف‌ترین نانو ذرات هستند (۵). انسان‌ها به دلیل افزایش مصرف محصولات حاوی نانو ذرات دی اکسید تیتانیوم به طور روزافزونی در معرض این ذرات بوده و ارگان‌هایی همچون ریه‌ها و پوست اصلی‌ترین ارگان‌های درگیر می‌باشند (۶، ۷). مطالعات متعددی نشان داده است که نانو ذرات می‌توانند منجر به افزایش التهاب ریوی شوند و جابجایی آن‌ها در ریه در مقایسه با ذرات معمولی بسیار بیشتر صورت پذیرد؛ بنابراین مکانیسم سمیت آن‌ها در مقایسه با ذرات دی اکسید تیتانیوم با سایز معمولی متفاوت است (۷، ۸).

از این رو با توجه به تنوع گسترده ذرات نانو و خصوصیات بالقوه هر یک، هدف از تحقیق حاضر، بررسی تأثیرات طولانی مدت نانو ذرات دی اکسید تیتانیوم وارد شده به بدن از راه استنشاق در موش‌های صحرایی، به منظور شناسایی اثرات نانو تیتانیوم موجود در مواد گوناگون مصرفی و آلاینده‌های هوای محیط اطراف می‌باشد که می‌تواند سلامت جامعه را به خطرات جدی سوق دهد.

روش بررسی:

این تحقیق تجربی بر روی ۶۰ سر موش صحرایی بالغ با نام علمی *Rattus norvegicus alluvius* نژاد Wistar و جنس نر، با میانگین 20 ± 20 گرم انجام گردید. ابتدا موش‌های صحرایی به طور تصادفی به ۳ گروه (در هر گروه ۲۰ سر موش صحرایی) تقسیم شدند. در مرحله بعد هر گروه به ۴ زیر گروه ۱، ۲، ۳ و کنترل (در هر زیر گروه ۵ موش صحرایی) تقسیم شد. به منظور تطبیق با شرایط محیط جدید، حیوانات به مدت ۲ هفته در دما، نور و حرارت مناسب لانه نگه‌داری و سپس تحت تیمار قرار گرفتند. تغذیه موش‌های صحرایی با استفاده از مواد غذایی

نرم افزار کامپیوتری Prism5 و با آزمون آماری ANOVA و تست تعقیبی Tukey و نتایج حاصله از مطالعات پاتولوژی و رادیولوژی نیز با استفاده از آزمون آماری Fisher exact test مورد تجزیه و تحلیل آماری قرار گرفتند. از نظر آماری اختلاف نتایج بین گروه های تحت بررسی در سطح $P > 0.05$ معنی دار قلمداد گردید.

یافته ها:

نتایج مطالعات هیستوپاتولوژی اثر غلظت های مختلف نانو دی اکسید تیتانیوم به صورت تریق داخل نایی بر بافت ریه در جدول شماره ۱ نشان داده شده است.

اندازه گیری آنزیم های ALP و LDH جمع آوری شد. پس از باز کردن قفسه صدری، کل بافت ریه بیرون آورده شده و پس از شستشو با سرم فیزیولوژی در ظروفی حاوی فرمالین ۱۰٪ بافر فیکس شد. این فرمالین ۲۴ ساعت بعد با فرمالین ۱۰٪ بافر تازه جایگزین شد. بررسی تغییرات تابلوی خونی و آنزیم های مورد نظر با استفاده از روش های معمول آزمایشگاهی انجام شد و نمونه های بافتی نیز پس از انجام عملیات معمول هیستولوژی، مقطع گیری و به روش معمول هماتوکسیلین و ائوزین رنگ آمیزی و با میکروسکوپ نوری مورد ارزیابی قرار گرفت. نتایج به دست آمده از بررسی های هماتولوژی و بیوشیمیایی با استفاده از

جدول شماره ۱: فراوانی تغییرات هیستوپاتولوژی مشاهده شده در گروه های تیمار (تحت تأثیر نانو ذرات دی اکسید تیتانیوم) و کنترل در روزهای مختلف

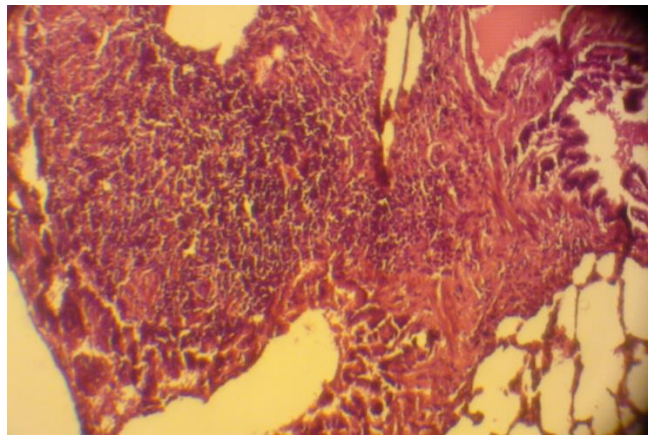
طول دوره	گروه های تیمار	افزایش ضخامت دیواره آلئولوی	هیپرپلازی سلول های جامی شکل برونشیول	نفوذ سلول های آماسی در اطراف عروق و برونشیول	هیپرپلازی بافت های لنفوئیدی اختصاصی اطراف برونش	اتساع مویرگ های آلئولوی	تجمع ماکروفاژها درون آلئول ها	فیروز ریوی	آمفیزم آلئولار	اتلکتنازی آلئولار
۱۵ روز	کنترل	۰	۰	۰	۰	۰	۰	۰	۰	۰
	۲۵mg/kg	۴	۰	۲	۲	۴	۰	۰	۱	۲
	۵۰mg/kg	۴	۱	۴	۳	۴	۰	۰	۲	۳
	۱۰۰mg/kg	۵	۲	۴	۳	۲	۰	۰	۲	۵
	P	۰/۰۰۵۴	۰/۵۶۱۴	۰/۰۴۷۸	۰/۲۰۶۲	۰/۰۴۸۷	-	۰/۲۱۰۵	۰/۶۷۷۵	۰/۰۱۶۳
۳۰ روز	کنترل	۰	۰	۰	۰	۰	۰	۰	۰	۰
	۲۵mg/kg	۳	۰	۳	۱	۲	۰	۰	۱	۱
	۵۰mg/kg	۲	۰	۲	۱	۲	۱	۲	۴	۲
	۱۰۰mg/kg	۴	۰	۴	۲	۳	۲	۳	۴	۳
	P	۰/۱۱۲۹	-	۰/۱۱۲۹	۰/۸۷۱	۰/۲۰۶۲	۰/۵۶۱۴	۰/۰۹۷	۰/۰۴۱۴	۰/۳۸۰
۴۵ روز	کنترل	۰	۰	۰	۰	۰	۰	۰	۰	۰
	۲۵mg/kg	۲	۰	۲	۱	۲	۱	۲	۳	۳
	۵۰mg/kg	۳	۰	۲	۱	۲	۱	۲	۴	۳
	۱۰۰mg/kg	۴	۰	۲	۲	۳	۳	۳	۴	۵
	P	۰/۱۱۲۹	-	۰/۰۴۸۴	۰/۸۷۱	۰/۳۵۵	۰/۲۹۰۵	۰/۳۵۵	۰/۰۴۱۴	۰/۰۱۴۶

تعداد حیوانات در هر گروه ۵ عدد می باشد.

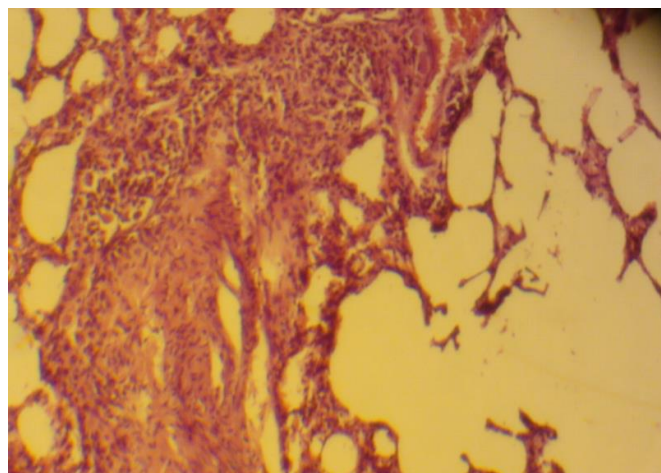
همان گونه که در جدول شماره ۱ نیز ذکر شده نتایج مطالعات هیستوپاتولوژی اثر نانو دی اکسید تیتانیوم به صورت تریق داخل نایی بر بافت ریه نشان داد که نانو دی اکسید تیتانیوم در ریه ها حالت هایی چون افزایش ضخامت دیواره آلوئولی، در تعدادی از تیمارها هیپرپلازی سلول های جامی شکل برونشیول ها، نفوذ سلول های آماسی در اطراف عروق و برونشیول ها، اتساع مویرگ ها و نیز آمفیزم آلوئول ها، هیپرپلازی بافت های لنفوئیدی اختصاصی اطراف برونش ها، اتلکتازی آلوئولارها، تجمع ماکروفاژها داخل آلوئول ها و فیبروز ریوی را موجب می شود. این تغییرات دلیل بر ایجاد آماس و ادم و

فیبروز ریوی می باشند. لازم به ذکر است در گروه های مختلف با گذر زمان، بر میزان و شدت تکثیر سلول های دیواره آلوئولی، تجمع ماکروفاژها درون آلوئول ها، فیبروز ریوی و آمفیزم آلوئولارها افزوده می شود؛ ولی از میزان و شدت نفوذ سلول های آماسی، هایپرپلازی بافت های لنفوئیدی اختصاصی اطراف برونش ها و اتساع مویرگ های آلوئولی کاسته می شود.

همچنین قابل توجه است که در یک گروه، شدت و میزان تغییرات هیستوپاتولوژی با توجه به افزایش دوز مصرفی نانو دی اکسید تیتانیوم در زیر گروه های تیمار شده بیشتر می شود (تصویر شماره ۲).



تصویر شماره ۲: الف- هیپرپلازی سلول های لنفوئیدی در اطراف آلوئول و برونشیول در روز ۱۵ و دوز ۵۰ میلی گرم بر کیلوگرم (بزرگنمایی ۱۰۰X)



تصویر شماره ۲: ب- آمفیزم آلوئولار و فیبروز ریوی در روز ۴۵ و دوز ۵۰ میلی گرم بر کیلوگرم (بزرگنمایی ۱۰۰X)

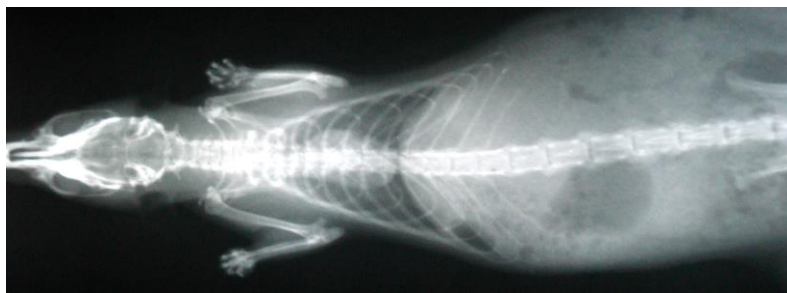نتایج مطالعات رادیوگرافی اثر غلظت های مختلف نانو دی اکسید تیتانیوم به صورت تزریق داخل نایی بر بافت ریه در جدول شماره ۲ نشان داده شده است.

جدول شماره ۲: فراوانی یافته های رادیوگرافی انجام شده در گروه های تیمار (تحت تأثیر نانو ذرات دی اکسید تیتانیوم) و کنترل در روزهای مختلف

طول دوره	گروه های تیمار	افزایش رادیوآپسیته ریه	الگوی اینتراستیشیال	الگوی برونشیال	الگوی آلئولار	ایربرونکوگرام	هایپروسکولاریشن	ادم برونش ها	آماس ریه ها
۱۵ روز	کنترل	۰	۰	۰	۰	۰	۰	۰	۰
	۲۵mg/kg	۴	۳	۳	۲	۳	۰	۴	۴
	۵۰mg/kg	۴	۳	۳	۳	۳	۰	۴	۴
	۱۰۰mg/kg	۵	۴	۴	۳	۳	۰	۴	۴
P	۰/۰۰۵۴	۰/۱۱۳۷	۰/۱۱۳۷	۰/۲۰۶۲	۰/۱۱۳۷	۰/۱۱۶۷	-	۰/۰۱۵۶	۰/۰۱۵۶
۳۰ روز	کنترل	۰	۰	۰	۰	۰	۰	۰	۰
	۲۵mg/kg	۴	۳	۴	۱	۳	۲	۴	۴
	۵۰mg/kg	۴	۴	۴	۱	۴	۴	۴	۴
	۱۰۰mg/kg	۵	۵	۴	۲	۴	۵	۴	۵
P	۰/۰۰۵۴	۰/۰۱۱۷	۰/۰۱۵۶	۰/۸۷۱	۰/۰۱۵۶	۰/۰۴۱۴	۰/۰۰۷۵	۰/۰۱۵۶	۰/۰۰۵۴
۴۵ روز	کنترل	۰	۰	۰	۰	۰	۰	۰	۰
	۲۵mg/kg	۴	۴	۲	۱	۴	۳	۲	۴
	۵۰mg/kg	۴	۵	۳	۱	۴	۴	۲	۵
	۱۰۰mg/kg	۵	۵	۳	۲	۴	۴	۳	۵
P	۰/۰۰۵۴	۰/۰۰۱۵	۰/۲۰۶۲	۰/۸۷۱	۰/۲۰۶۲	۰/۰۱۵۶	۰/۰۴۱۴	۰/۳۵۵	۰/۰۰۱۵

تعداد حیوانات در هر گروه ۵ عدد می باشد.

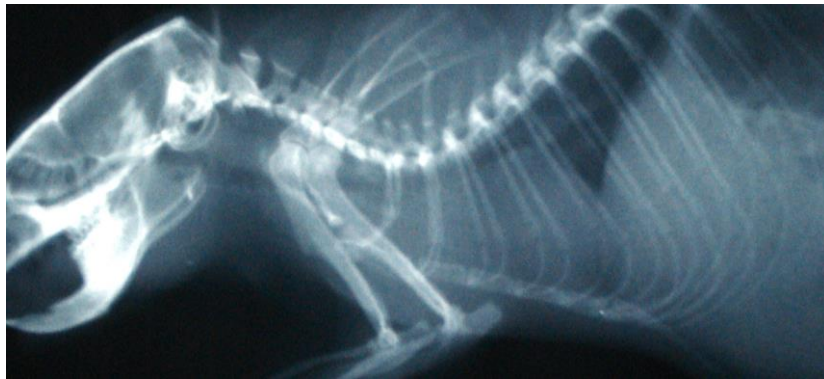در گراف های رادیولوژی گروه کنترل دانسیته هوای موجود در ریه ها رادیو آپسیته مناسبی را ایجاد کرده است و عارضه ای را در ناحیه ی ریه ها نشان نمی دهد (تصویر شماره ۳).



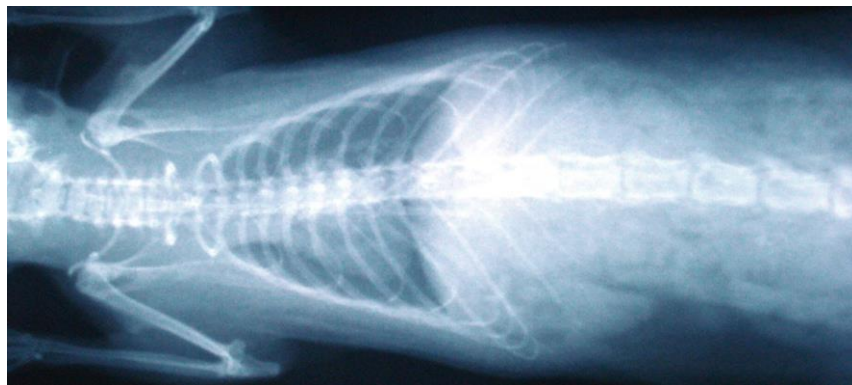
تصویر شماره ۳: گراف DV از ریه موش صحرائی گروه کنترل در روز ۴۵

ایجاد آماس و ادم و فیروز ریوی باشند که با گذر زمان بر میزان ایجاد الگوهای اینتراستیشیالی و آلوئولاری افزوده و از میزان الگوی برونشالی کاسته می شود یعنی بر میزان و شدت فیروز و آماس ریوی افزوده؛ ولی از میزان ادم کاسته می شد. لازم به ذکر است که میزان و شدت تغییرات رادیولوژی از جمله الگوهای آلوئولار و اینتراستیشیال و هایپروسکولاریزیشن با توجه به دوز مصرفی افزایش می یابند؛ ولی با گذر زمان از میزان الگوی برونشال کاسته می شود (تصویر شماره ۴).

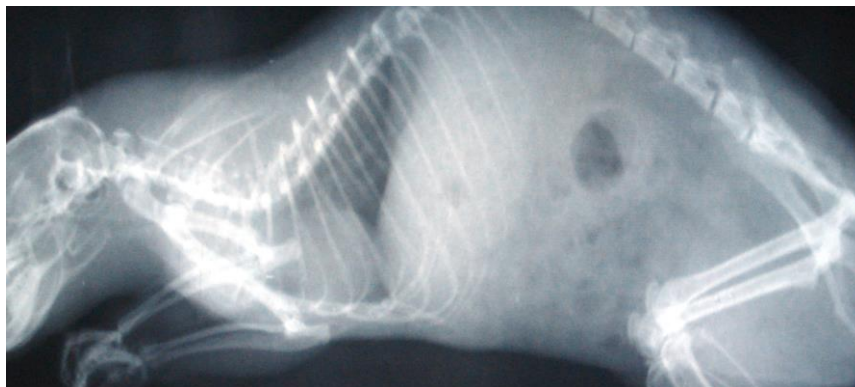
نتایج رادیوگرافی که در جدول شماره ۲ آورده شده اند، نشان داد که نانو ذرات دی اکسید تیتانیوم می توانند باعث افزایش رادیو اپسسته گراف های گرفته شده ریوی و مشاهده به صورت الگوهای اینتراستیشیال و آلوئولاری شوند؛ همچنین به دلیل افزایش رادیو اپسسته، ریه ها به صورت یک دست و یک نواخت دیده شدند. به نحوی که لبه قدامی قلب قابل تشخیص نبود. در نواحی پشتی نیز الگوی آلوئولار و نیز برونشالی به صورت برونشال رینگ هایی مشاهده شد که می تواند دلیل بر



تصویر شماره ۴: الف- گراف LL از ریه موش صحرائی تیمار شده با دوز ۱۰۰ میلی گرم بر کیلوگرم در روز ۱۵



تصویر شماره ۴: ب- گراف DV از ریه موش صحرائی تیمار شده با دوز ۵۰ میلی گرم بر کیلوگرم در روز ۳۰



تصویر شماره ۴: ج- گراف LL از ریه موش صحرائی تیمار شده با دوز ۱۰۰ میلی گرم بر کیلوگرم در روز ۴۵

جدول شماره ۳: تغییرات هماتولوژی مشاهده شده در گروه های تیمار (تحت تأثیر نانو ذرات دی اکسید تیتانیوم) و کنترل در روزهای مختلف

گروه های تیمار	طول دوره				روز ۱۵				روز ۳۰				روز ۴۵			
	کنترل	۲۵mg/kg	۵۰mg/kg	۱۰۰mg/kg	کنترل	۲۵mg/kg	۵۰mg/kg	۱۰۰mg/kg	کنترل	۲۵mg/kg	۵۰mg/kg	۱۰۰mg/kg	کنترل	۲۵mg/kg	۵۰mg/kg	۱۰۰mg/kg
تعداد گلبول های سفید ۱۰۰۰ ×	۵/۹±۰/۷	۸/۱±۱/۳*	۸/۸±۰/۷*	۹/۸±۰/۸*	۵/۴±۲/۲	۷/۲±۰/۵	۸/۱±۰/۱	۸/۶±۰/۴	۵/۲±۰/۳	۷/۸±۰/۳	۸/۲±۰/۳	۵/۲±۰/۳	۶/۲±۲/۳	۸/۴±۰/۸	۷/۱±۱/۳	۷±۱/۳
درصد لنفوسیت ها	۸۶±۸	۷۴/۶±۲/۷*	۶۴/۳±۱۰/۹*	۶۸/۱±۱۸/۸*	۷۸±۰/۲	۷۷±۰/۹	۷۹/۳±۳/۷	۷۹±۳/۱	۷۸±۲	۷۸±۲	۷۹±۳/۱	۷۸±۰/۳	۸۸±۴/۷	۸۸±۵/۸	۸۲/۱±۱/۹	۸۲±۱/۹
درصد مونوسیت ها	۶/۲±۳/۶	۱۰/۱±۰/۶*	۱۱/۶±۲/۵*	۱۱/۶±۲/۵*	۹/۵±۰/۳	۸/۴±۰/۳	۷/۷±۱/۷	۷/۷±۱/۵	۷/۷±۰/۳	۷/۷±۰/۳	۷/۷±۱/۵	۷/۷±۰/۳	۵/۲±۱/۱	۵/۹±۰/۵	۶/۱±۱/۷	۶/۱±۱/۷
درصد گرانولوسیت ها	۱۰/۵±۲/۷	۱۴/۸±۲/۵*	۱۷/۳±۲/۹*	۱۶/۵±۲/۸*	۱۲/۴±۰/۵	۱۳/۳±۱/۹	۱۴±۲	۱۴/۶±۲/۱	۸±۲/۱	۱۳±۲	۱۴±۲/۱	۸±۲/۱	۸/۸±۳/۱	۹/۸±۳/۱	۱۱/۴±۱/۳	۱۱/۴±۱/۳
تعداد گلبول های قرمز × ۱۰۰۰۰	۷/۴±۰/۳	۷±۰/۹	۷/۴±۰/۴	۷/۴±۰/۵	۷/۳±۰/۳	۷/۷±۰/۷	۷/۱±۰/۷	۷/۱±۰/۷	۷±۰/۲	۷±۰/۲	۷/۱±۰/۷	۷/۳±۰/۲	۶/۹±۰/۵	۶/۹±۰/۵	۷±۰/۲	۷±۰/۲
درصد هماتوکریت	۳۷/۸±۱/۷	۳۶/۳±۳/۲	۳۶/۴±۲/۵	۳۸±۲/۷	۳۸/۶±۲/۵	۴۱/۵±۳/۸	۳۷±۴/۶	۳۹/۱±۳	۳۸±۰/۶	۳۸±۰/۶	۳۹/۱±۳	۳۸±۰/۶	۳۶/۶±۲/۳	۳۷/۴±۲	۳۷/۴±۲	۳۷/۴±۲
مقدار هموگلوبین	۱۴/۸±۰/۱	۱۳/۱±۱/۵	۱۳/۱±۰/۹	۱۳/۳±۰/۷	۱۴/۴±۱/۶	۱۵/۶±۱/۸	۱۳±۱/۸	۱۵±۲/۲	۱۴/۱±۰/۴	۱۴/۱±۰/۴	۱۵±۲/۲	۱۵±۰/۷	۱۴/۱±۰/۸	۱۴/۱±۰/۸	۱۴/۷±۱	۱۴/۷±۱
MCV	۵۳/۹±۵/۴	۵۲±۲/۳	۵۴/۷±۳/۳	۶۱/۹±۸/۳	۵۲/۸±۳/۱	۵۳/۹±۰/۵	۵۳/۱±۱/۱	۵۵/۳±۱/۹	۵۴/۴±۰/۶	۵۴/۴±۰/۶	۵۵/۳±۱/۹	۵۲/۶±۲	۵۱/۳±۰/۴	۵۳/۳±۱/۷	۵۳/۳±۱/۷	۵۳/۳±۱/۷
MCH	۲۰/۱±۱/۷	۲۰/۷±۱/۵	۱۹/۷±۰/۴	۲۰/۳±۰/۵	۱۹/۷±۲	۲۰/۴±۰/۶	۲۰/۲±۰/۶	۲۱/۸±۱/۶	۲۰/۳±۰/۵	۲۰/۳±۰/۵	۲۱/۸±۱/۶	۲۰/۵±۱/۴	۲۰/۳±۰/۶	۲۰/۳±۰/۶	۲۱±۰/۸	۲۱±۰/۸
MCHC	۳۹/۲±۰/۳	۴۱/۸±۱/۵	۳۴/۴±۲/۱	۳۱/۸±۴/۹	۳۷/۳±۱/۸	۳۷/۸±۱	۳۸/۱±۰/۵	۳۸/۲±۳	۳۷/۳±۱/۴	۳۷/۸±۱	۳۸/۲±۳	۳۸/۱±۰/۵	۳۸/۹±۱/۴	۳۹/۵±۱	۳۹/۳±۱/۲	۳۹/۳±۱/۲

تعداد حیوانات در هر گروه ۵ عدد می باشد.

معنی دار داشتند ($P > 0.05$). در تعداد گلبول های قرمز و مقادیر هماتوکریت، هموگلوبین، MCH، MCV و MCHC تغییرات چشمگیر و معنی داری مشاهده نگردید ($P < 0.05$).

باتوجه به جدول شماره ۴ مشخص می شود که میزان فعالیت سرمی آنزیم های ALP و LDH در گروه های آزمایشی در روز ۱۵ آزمایش نسبت به گروه کنترل اختلاف معنی داری را نشان داده است ($P > 0.05$). در بقیه روزهای آزمایشی نسبت به گروه کنترل در هیچ غلظتی تفاوت معنی داری مشاهده نمی شود ($P < 0.05$).

نتایج به دست آمده از آزمایشات هماتولوژیک انجام شده در این تحقیق، به صورت میانگین و انحراف معیار پارامترهای مختلف اندازه گیری شده در گروه های مختلف در روزهای ۱۵، ۳۰ و ۴۵ در جدول شماره ۳ بیان شده است.

نتایج مطالعات هماتولوژی (جدول شماره ۳) نشان داد که نانو ذرات دی اکسید تیتانیوم می توانند باعث تغییر در تعداد گلبول های سفید و در درصد انواع آن ها شوند، به نحوی که در گروه آزمایشی اول درصد لنفوسیت ها کاهش معنی دار و درصد مونوسیت ها و گرانولوسیت ها و تعداد کلی گلبول های سفید افزایش

جدول شماره ۴: تغییرات بیوشیمیایی مشاهده شده در گروه های تیمار (تحت تأثیر نانو ذرات دی اکسید تیتانیوم) و کنترل در روزهای مختلف

طول دوره	گروه های تیمار	ALP	LDH
	کنترل	۷۴۶±۱۱۰/۳	۳۲۲۴±۳۰۱
۱۵ روز	۲۵ میلی گرم بر کیلوگرم	۱۰۰۷/۸±۲۳۸/۷*	۳۵۶۰±۱۲۹/۸*
	۵۰ میلی گرم بر کیلوگرم	۱۱۶۳/۶±۱۶۸/۸*	۳۷۸۲±۴۰۱*
	۱۰۰ میلی گرم بر کیلوگرم	۱۲۸۲/۶±۱۷۲/۷*	۳۹۲۳±۱۸۲/۷*
	کنترل	۷۲۶±۹۷/۶	۲۹۱۵±۵۵۸
۳۰ روز	۲۵ میلی گرم بر کیلوگرم	۸۶۱/۲±۲۷۶	۲۷۹۲±۱۱۱/۹
	۵۰ میلی گرم بر کیلوگرم	۸۸۵/۶±۹۷	۳۰۱۶±۶۷۲/۴
	۱۰۰ میلی گرم بر کیلوگرم	۸۹۹±۳۶۵/۴	۳۳۳۸±۲۰۹/۲
	کنترل	۷۸۲±۲۸۷	۳۱۳۰±۷۷۷
۴۵ روز	۲۵ میلی گرم بر کیلوگرم	۷۷۸/۸±۱۶۲/۵	۲۸۷۵±۱۷۸/۶
	۵۰ میلی گرم بر کیلوگرم	۷۶۵/۶±۱۲۳/۴	۲۹۹۱±۲۶۹/۶
	۱۰۰ میلی گرم بر کیلوگرم	۷۵۵/۶±۲۴۸/۷	۳۲۷۵±۵۰۰/۲

تعداد حیوانات در هر گروه ۵ عدد می باشد.

بحث:

که موش صحرایی بعد از در معرض دی اکسید تیتانیوم قرار گرفتن احتمالاً پاسخ های التهابی ریوی بیشتری نشان می دهد. در همین رابطه Bermudez و همکاران گزارش کردند که تفاوت معنی داری بین گونه های مختلف در پاسخ ریوی به ذرات دی اکسید تیتانیوم وجود دارد (۶). در این تحقیق آنالیز پارامترهای ریوی

در تحقیق حاضر برای مطالعه و بررسی اثرات سمیت ریوی ناشی از نانو ذرات دی اکسید تیتانیوم از روش تلقیح داخل نای به جای روش استنشاقی استفاده شد. دلیل آن نیز صرفه جویی در وقت و هزینه ها بوده است. علاوه بر این در مطالعه حاضر از موش صحرایی به عنوان مدل استفاده شد؛ زیرا اینگونه تصور می شود

از جمله پاکسازی ذرات از ریه، التهاب، پرولیفراسیون سلول های اپی تلیال ریوی و تغییرات هیستوپاتولوژیک نشان داد که موش صحرایی نسبت به موش و هامستر پاسخ التهابی ریوی شدیدتری نشان می دهد. در مجموع مطالعه حاضر برای بررسی تغییرات هیستوپاتولوژی، رادیوگرافی، بیوشیمیایی و هماتولوژی ایجاد شده در طول زمان و با دوزهای مختلف تزریق داخل نای نانو ذرات دی اکسید تیتانیوم طراحی و اجرا شد.

دی اکسید تیتانیوم یک ترکیب غیر سمی است و LD₅₀ آن بیش از ۱۰۰۰۰ گرم بر کیلوگرم است. معمولاً در مطالعات سم شناسی ذرات مختلف از این ترکیب به دلیل حلالیت و سمیت پایین آن به عنوان کنترل منفی استفاده می شود (۹،۷). هر چند Warheit و همکاران هیچ گونه تفاوتی در پاسخ التهابی سلول های ملتهب و آسیب دیده در هنگام مواجهه با ذرات معمول دی اکسید تیتانیوم، میکرو ذرات دی اکسید تیتانیوم و نانو ذرات دی اکسید تیتانیوم مشاهده نکردند (۱۰)؛ اما مطالعات جدید در مورد سمیت ریوی دی اکسید تیتانیوم نشان داده است که این ذرات موجب افزایش پاسخ التهابی ریه ها به صورت وابسته به سائز ذرات می شوند (۱۱،۸). تحقیقات در مورد سمیت ریوی ناشی از ذرات دی اکسید تیتانیوم در موش صحرایی نشان داده است که نانو ذرات دی اکسید تیتانیوم نسبت به دی اکسید تیتانیوم با سائز معمولی برای ریه بسیار سمی تر هستند (۴). این نانو ذرات از پرمصرف ترین نانو ذرات موجود بوده و به همین دلیل انسان ها به طور روزافزونی در معرض این ذرات هستند، ارگان هایی همچون ریه ها و پوست نیز اصلی ترین ارگان های درگیر می باشند (۵). اندازه کوچک این ذرات سبب عبور آسان این ذرات از غشاء سلولی و تأثیر بر ساختمان های درون سلولی و آسیب سلول می شود (۷،۶). در تحقیق حاضر بیشترین تأثیر این نانو ذرات در روز ۱۵ آزمایش مشاهده شده است. در موافقت با این نتایج مطالعات جدید در مورد نانو ذرات دی اکسید تیتانیوم نشان داده است که این ذرات تنها

اثرات التهابی موقتی تولید کرده که بعد از یک دوره زمانی به حالت عادی بر می گردند (۱۲). این گونه گزارش شده است که حتی با استنشاق نانو ذرات دی اکسید تیتانیوم پاسخ های التهابی تنها برای ۲ تا ۳ هفته باقی می ماند (۱۳). در راستای نتایج به دست آمده از تحقیق پیش رو نتایج سایر محققین نیز نشان داده است که دوزهای مختلف و سائزهای متفاوت نانو ذرات دی اکسید تیتانیوم درجات متفاوتی از سمیت ریوی ایجاد می کنند. در موش های صحرایی دریافت کننده نانو ذرات دی اکسید تیتانیوم با اندازه ۵ نانومتر افزایش میزان LDH دیده شد که دلیل آن آسیب های وارده به غشاء سلولی سلول ها گزارش شد؛ همچنین افزایش مقدار ALP در ریه موش های صحرایی دریافت کننده نانو ذرات دی اکسید تیتانیوم با غلظت بالاتر از ۵ میلی گرم بر کیلوگرم نیز گزارش شده است (۵). در تحقیق حاضر نیز اندازه ذرات دی اکسید تیتانیوم به کار رفته در حدود ۸-۴ نانومتر بوده است که موجب عبور راحت این ذرات و آسیب به غشاء سلول ها و نهایتاً بالا رفتن LDH و ALP در روز ۱۵ بعد از شروع آزمایش شده است. تغییر در مقادیر برخی از پارامترهای بیوشیمیایی سرم (LDH و ALT/AST) متعاقب مصرف نانو ذرات دی اکسید تیتانیوم در موش توسط محققین دیگری هم گزارش شده است (۱۴).

در مدل های حیوانی مختلفی اثرات نانو ذرات دی اکسید تیتانیوم به دنبال تجویز به روش های گوناگونی از جمله استنشاقی، خوراکی، پوستی و سیستمیک مطالعه شده است (۱۵). محققین مختلف افزایش غلظت سرمی LDH را به دنبال مصرف خوراکی نانو ذرات دی اکسید تیتانیوم و به دلیل صدمات بافتی گزارش کردند. این محققین بزرگی سائز و سختی پاکسازی دی اکسید تیتانیوم را دلایل اصلی صدمات بافتی ناشی از تجویز دی اکسید تیتانیوم گزارش کرده اند (۴). برخی از محققین هم دلیل بالا بودن میزان LDH سرم را کمبود اکسیژن در سلول های قلب عنوان کرده اند (۱۶).

در موافقت با تحقیق حاضر، دیگر محققین نیز نشان داده اند که استنشاق ذرات تیتانیوم باعث ایجاد آماس و سمیت و تکثیر سلول های ریوی و تغییرات پاتولوژی مانند ضخیم شدن دیواره آلوئولاری و فیروز ریوی و همچنین افزایش تعداد ماکروفاژها، نوتروفیل ها و فعالیت آنزیم های سرمی چون LDH در موش های صحرائی می شود (۹،۶)؛ همچنین نشان داده شده است که ذرات دی اکسید تیتانیوم موجب آماس های سیستمیک در ریه و تجمع پلاکت ها در حوضچه های خونی می شود و مشابه تحقیق پیش رو با افزایش دوز مصرفی بر تعداد ماکروفاژها و نوتروفیل های مایع برونشوی آلوئولاری افزوده می شود (۱۸).

نتیجه گیری:

نتایج تحقیق حاضر نشان می دهد که اگرچه ذرات دی اکسید تیتانیوم با ابعاد ۸-۴ نانومتر بعد از تلقیح در داخل نای موجب بروز تغییرات هیستوپاتولوژیک، بیوشیمیایی و هماتولوژیک در بدن موش صحرائی می شوند؛ ولی شدت این ضایعات در گروه های آزمایشی مختلف با گذر زمان کم می شود.

تشکر و قدردانی:

این پژوهش در قالب طرح تحقیقاتی کد ج با حمایت مالی معاونت پژوهشی دانشگاه شهرکرد اجرا شده است که بدین وسیله محققین مراتب تشکر و سپاس خود را اعلام می دارند.

ذرات نانو در مقایسه با ذرات بزرگ تر نسبت سطح به حجم بسیار بزرگ تری دارند که ذرات را قادر به نفوذ به درون سلول های بدن و تشکیل ساختارهایی متفاوت و در مقیاسی بزرگ تر از آن ها می کنند. مطالعات زیادی نشان داده است که ذرات نانو قادرند از ریه ها به داخل جریان خون وارد شده و در سایر ارگان های بدن انتشار یابند (۲).

مواجهه موش های صحرائی نر با آئورسل های نانو ذرات دی اکسید تیتانیوم موجب افزایش آماس ریوی متناسب با افزایش دوز می شود؛ علاوه بر این در تمام دوزهای مورد استفاده میزان تکثیر و ترازد سلولی در نایزه های متوسط، بزرگ و انتهایی افزایش می یابد (۱۷). در همین راستا در تحقیق حاضر نیز تغییرات هیستوپاتولوژی، رادیوگرافی، بیوشیمیایی و هماتولوژی با افزایش دوز ذرات تجویزی شدیدتر بود.

یکی از یافته های تحقیق حاضر بروز فیروز و افزایش ضخامت دیواره آلوئولی بود که احتمالاً به دلیل تجمع ذرات در آلوئول ها و برونشول ها بوده است. فیروز و افزایش ضخامت دیواره آلوئولی به دنبال مصرف نانو ذرات دی اکسید تیتانیوم در موش های صحرائی توسط Wahrheit و همکاران هم گزارش شده است؛ همچنین در موافقت با مطالعه حاضر این محققان افزایش تعداد گرانولوسیت ها و افزایش میزان LDH را گزارش کردند. قابل ذکر است که این محققین برخلاف تحقیق حاضر هیچ تغییری در میزان ALP مشاهده نکردند (۱۰). Liu و همکاران نیز در ارزیابی سمیت حاد نانو ذرات تیتانیوم دی اکساید القاء شده به نای موش ها افزایش میزان فعالیت LDH و عدم تغییر در فعالیت ALP را گزارش کردند (۱۱).

منابع:

1. Mo Y, Mo Y, Zhu X, Mo Y, Zhu X, Hu X, et al. Cytokine and NO release from peripheral blood neutrophils after exposure to metal nanoparticles: In vitro and ex vivo studies. *Nanotoxicol.* 2008; 2(2): 79-87.
2. McAuliffe ME, Perry MJ. Are nanoparticles potential male reproductive toxicants? A literature review. *Nanotoxicol.* 2007; 1(3): 204-10.

3. Renne R, Brix A, Harkema J, Herbert R, Kittel B, Lewis D, et al. Proliferative and nonproliferative lesions of the rat and mouse respiratory tract. *Toxicol Pathol.* 2009; 37(7): 5S-73S.
4. Oberdorster G, Oberdorster E, Oberdorster J. Nanotoxicology: an emerging discipline evolving from studies of ultrafine particles. *Environ Health Perspect.* 2005; 113(7): 823-39.
5. Liu R, Yin L, Pu Y, Liang G, Zhang J, Su Y, et al. Pulmonary toxicity induced by three forms of titanium dioxide nanoparticles via intra-tracheal instillation in rats. *Prog Nat Sci.* 2009; 19(5): 573-9.
6. Bermudez E, Mangum JB, Wong BA, Asgharian B, Hext PM, Warheit DB, et al. Pulmonary responses of mice, rats, and hamsters to subchronic inhalation of ultrafine titanium dioxide particles. *Toxicol Sci.* 2004; 77(2): 347-57.
7. Iavicoli I, Leso V, Fontana L, Bergamaschi A. Toxicological effects of titanium dioxide nanoparticles: A review of in vitro mammalian studies. *Eur Rev Med Pharmacol Sci.* 2011; 15(5): 481-508.
8. Li J, Li Q, Xu J, Li J, Cai X, Liu R, et al. Comparative study on the acute pulmonary toxicity induced by 3 and 20nm TiO₂ primary particles in mice. *Environ Toxicol Pharmacol.* 2007; 24(3): 239-44.
9. Bermudez E, Mangum JB, Asgharian B, Wong BA, Reverdy EE, Janszen DB, et al. Long-term pulmonary responses of three laboratory rodent species to subchronic inhalation of pigmentary titanium dioxide particles. *Toxicol Sci.* 2002; 70(1): 86-97.
10. Warheit DB, Brock WJ, Lee KP, Webb TR, Reed KL. Comparative pulmonary toxicity inhalation and instillation studies with different TiO₂ particle formulations: impact of surface treatments on particle toxicity. *Toxicol Sci.* 2005; 88(2): 514-24.
11. Liu H, Ma L, Zhao J, Liu J, Yan J, Ruan J, et al. Biochemical toxicity of nano-anatase TiO₂ particles in mice. *Biol Trace Elem Res.* 2009; 129(1-3): 170-80.
12. Hext PM, Tomenson JA, Thompson P. Titanium dioxide: inhalation toxicology and epidemiology. *Ann Occup Hyg.* 2005; 49(6): 461-72.
13. Grassian VH, O'Shaughnessy PT, Adamcakova-Dodd A, Pettibone JM, Thorne PS, Titanium Dioxide Nanoparticles: Grassian et al. *Respond. Environ Health Perspect.* 2008; 116(4): A152-A153.
14. Wang J, Zhou G, Chen C, Yu H, Wang T, Ma Y, et al. Acute toxicity and biodistribution of different sized titanium dioxide particles in mice after oral administration. *Toxicol Lett.* 2007; 168(2): 176-85.
15. Wang C, Li Y. Interaction and nanotoxic effect of TiO₂ nanoparticle on fibrinogen by multi-spectroscopic method. *Sci Total Environ.* 2012; 429: 156-60.
16. Wang J, Liu Y, Jiao F, Lao F, Li W, Gu Y, et al. Time-dependent translocation and potential impairment on central nervous system by intranasally instilled TiO₂ nanoparticles. *Toxicology.* 2008; 254(1-2): 82-90.
17. Ma-Hock L, Burkhardt S, Strauss V, Gamer AO, Wiench K, Van Ravenzwaay B, et al. Development of a short-term inhalation test in the rat using nano-titanium dioxide as a model substance. *Inhal Toxicol.* 2009; 21(2): 102-18.
18. Nemmar A, Melghit K, Ali BH. The acute proinflammatory and prothrombotic effects of pulmonary exposure to rutile TiO₂ nanorods in rats. *Exp Biol Med.* 2008; 233(5): 610-9.

Pulmonary responses of rats exposed to titanium dioxide nanoparticles injected intratracheally

Habibian S^{1*}, Moshtaghian J², Karimi I³, Hoseini F⁴, Imami R⁵, Sadeghi H¹, Nazarian Samani Z¹

¹Pharmacology Dept., Shahrekord University, Shahrekord, I.R. Iran; ²Animal Physiology Dept., University of Isfahan, Isfahan, I.R. Iran; ³Pathology Dept., Shahrekord University, Shahrekord, I.R. Iran; ⁴Radiology Dept., Shahrekord University, Shahrekord, I.R. Iran; ⁵Private Veterinarian, Shahrekord, I.R. Iran.

Received: 16/Apr/2015 Accepted: 31/Dec/2015

Background and aims: Titanium dioxide (TiO₂) nanoparticles are used widely in the world. The present study was conducted to evaluate the lasting of pulmonary toxicity induced by nano-TiO₂ particles.

Methods: In this experimental study, 60 male rats were randomly divided in three groups. Furthermore, rats in each group were subdivided in four subgroups of 5 in each. Rats in subgroups 1, 2 and 3 of each group were intratracheally instilled with 25, 50, or 100mg/kg of TiO₂ particles, respectively. Rats in subgroup 4 (control group) of each group received the same volume of normal saline, intratracheally. On days 15, 30 and 45 after injection, rats in groups 1, 2 and 3 were anaesthetized, respectively. Radiographic pictures were taken and rats were then sacrificed. Blood and tissue samples were collected, subsequently. Results from hematologic and biochemical studies were analyzed statistically using ANOVA and Tukey test, results of the radiographic and pathological studies were analyzed statistically using Fisher exact test.

Results: The results showed significant difference of total WBC, Lymphocytes, monocytes, Granulocytes percentages and serum activity of LDH and ALP on day 15 of experiment. Moreover, histopathologic and radiographic examination of lung tissues indicated that the pulmonary response to exposure to TiO₂ particles in rats manifested as dose-dependent inflammatory lesions, which mainly consisted of infiltration of inflammatory cells and interstitial thickening.

Conclusion: These results suggest that consumed dose may have important role in pulmonary toxicity and inflammatory effects of TiO₂ nanoparticles sustained for a limited time and rat recovered from these effects after a length of time.

Keywords: Titanium dioxide, Nanoparticles, Intratracheally instillation, Pulmonary toxicity, Pulmonary fibrosis.

Cite this article as: Habibian S, Moshtaghian J, Karimi I, Hoseini F, Imami R, Sadeghi H, Nazarian Samani Z. Pulmonary responses of rats exposed to titanium dioxide nanoparticles injected intratracheally. J Shahrekord Univ Med Sci. 2016; 18(3): 19-30.

***Corresponding author:**

Pharmacology Dept., Shahrekord University, Shahrekord, I.R. Iran. Tel: 00983832324427,
E-mail: habibian_dehkordi@yahoo.com