

SINDROMI PRENAPREZANJA U ŠACI, PODLAKTICI I LAKTU

RANKO BILIĆ, ROBERT KOLUNDŽIĆ I
MISLAV JELIĆ

*Klinika za ortopediju Medicinskog
fakulteta Sveučilišta u Zagrebu,
KBC Zagreb, Zagreb*

Primljeno listopad 2001.

Primarna uloga čitavoga gornjeg ekstremiteta, tj. ramena, nadlaktice, lakta, podlaktice i ručnog zgloba jest postavljanje šake u prikladan položaj za obavljanje nekog rada, a kao krajnji dio ruke istodobno je i osjetni organ. Kompleksna anatomija šake izražava obje funkcije koje su temeljne u čovjekovoj komunikaciji s okolinom. Zbog toga vrlo su učestale akutne ozljede i kronična oštećenja (hrskavica, mišić, tetiva, kost ili živac), odnosno sindromi prenaprezanja u području šake i drugih dijelova gornjeg ekstremiteta.

U ovom radu opisani su najučestaliji sindromi prenaprezanja u području šake, ručnog zgloba, podlaktice i lakta s njihovim najkarakterističnijim simptomima te metodama dijagnosticiranja i liječenja.

Ključne riječi:

epicondylitis humeri, gimnastičarski ručni zglob, škljocavi prst, tendovaginitis, teniski lakat, veslačka podlaktica

Primarna uloga čitavoga gornjeg ekstremiteta, tj. ramena, nadlaktice, lakta, podlaktice i ručnog zgloba jest postavljanje šake u prikladan položaj za obavljanje nekog rada, a kao krajnji dio ruke istodobno je i osjetni organ.

Kompleksna anatomija šake izražava obje funkcije koje su temeljne u čovjekovoj komunikaciji s okolinom. Zbog toga su vrlo učestale akutne ozljede i kronična oštećenja (hrskavica, mišić, tetiva, kost ili živac), odnosno sindromi prenaprezanja u području šake i drugih dijelova gornjeg ekstremiteta (1-7).

Sindromi prenaprezanja u području šake, ručnog zgloba, podlaktice i lakta mogu nastati jednim od tri mehanizma: izloženosti konstantnim slabim direktnim udarcima; izvođenjem konstantnih ponavljanih kontroliranih pokreta; izvođenjem iznenadno nekontroliranog snažnog pokreta. Svi ovi mehanizmi izazivaju upalni proces sa svim svojim fazama, a nastavljaju s procesom cijeljenja (8-11).

Kada uzmemo u obzir velik broj anatomske važnih struktura u području šake, ručnog zgloba, podlaktice i lakta te njihovu zadaću u radnim i sportskim aktivnostima, logična je visoka učestalost sindroma prenaprezanja. Oni se najviše manifestiraju u obliku upale mioentezijskog aparata kao što su tendinitis, tendovaginitis ili entezitis, a rjeđe u obliku patoloških promjena drugih anatomske struktura.

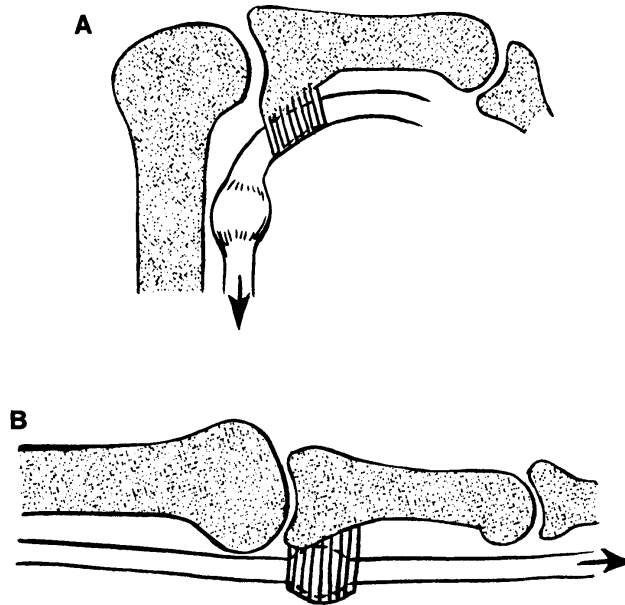
Klinička je slika gotovo u svim slučajevima sindroma prenaprezanja karakteristična, počinje s osjećajem zatezanja, a zatim se pojavljuju bol i otok u mioentezijskom aparatu pri pasivnim ili aktivnim pokretima, odnosno pri istezanju zahvaćenog dijela. Klinička je dijagnostika osnovna i najvažnija, a druge su metode važne, ali nisu jedine za dobivanje dijagnoze. Od drugih dijagnostičkih metoda najviše se rabe rendgenogram, ultrazvuk, kompjutorizirana tomografija, scintigrafija kosti, magnetska rezonancija te dijagnostička artroskopija (12-14).

Liječenje sindroma prenaprezanja najčešće je neoperativno, a mora početi u što ranijoj fazi upale. Principi liječenja su isti kao i za druge lokalizacije sindroma prenaprezanja. Kirurško liječenje temelji se na izravnom rješavanju uzroka nastajanja sindroma ili palijativnih zahvata pri čemu je osnovni cilj poboljšanje prokrvljenosti zahvaćenog područja ili ako se radi o rupturi ili prijelomu, rješava se rekonstruktivnim zahvatom. Na kraju, kada govorimo o metodama liječenja, moramo reći da ni jedna od ovih metoda liječenja sindroma prenaprezanja ne daje stopostotne uspješne rezultate. Stoga se mora raditi na prevenciji ovih sindroma, a riječ je o dobrom poznavanju predisponirajućih čimbenika sindroma prenaprezanja te o preventivnom provođenju vježbi istezanja, ispravljanju nepravilnih pokreta, uporabi raznih ortotskih proizvoda (15-20).

U ovom radu opisani su najučestaliji sindromi prenaprezanja u području šake, ručnog zgloba, podlaktice i lakta.

ŠKLJOCAVI PRST - PRST NA OTPONAC

Škljocavi prst ili *trigger finger* označava pojavu otežane ili aktivno neizvodive ekstenzije i/ili fleksije prsta. Ako je kretnja moguća, čuje se zvučni fenomen - škljocaj. Patološkoanatomski, radi se o stenozirajućem tendovaginitisu fleksornih tetiva koji nastaje zbog kroničnog struganja tetiva fleksora u koštano izbočinu glavice metakarpalne kosti i to samo pri prvih tridesetak stupnjeva fleksije, odnosno zadnjih tridesetak stupnjeva ekstenzije s posljedicom zadebljanja same tetive te otežanog prolaska tetive ispod prvog anularnog ligamenta (slika 1). Promjene se pojavljuju najčešće na dominantnoj šaci, češće u žena. Liječenje može biti konzervativno instilacijom kortikosteroida u područje A1-ligamenta. U određenom broju slučajeva potreban je kirurški zahvat koji se sastoji u uzdužnoj disciziji A1-ligamenta u području metakarpofalangealnog zgloba.



Slika 1 Prst na otponac: A) Pri fleksiji zadebljanje tetive fleksora klize proksimalno od A1-ligamenta. B) Pri ekstenziji zadebljanje tetive klize distalno. Zadebljanje tetive otežano ulazi ispod A1-ligamenta, a kada se to dogodi, dolazi do preskoka (18)

GIMNASTIČARSKI RUČNI ZGLOB

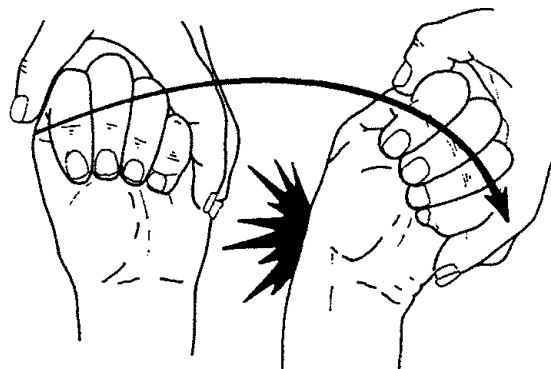
Izvođenje konstantnih ponavljanih kontroliranih pokreta u ručnom zglobu, osobito dorzifleksija, pogotovo ako se izvodi pod opterećenjem (gimnastika), može dovesti do sindroma sudaranja na dorzalnoj strani radiokarpalnog zgloba.

Klinički je izražena bol s dorzalne strane ručnog zgloba koja se pojačava pri forsiranoj dorzalnoj fleksiji. Zbog boli ograničena je aktivna dorzalna fleksija. Od dijagnostičkih pretraga koristimo se standardnim rendgenogramima, a profilna je projekcija od velikog značenja, jer ako ju vršimo i u maksimalnoj dorzalnoj fleksiji, možemo vidjeti da li dolazi do sudaranja karpalnih kostiju i radiusa, ili uočiti osteofite na nekoj od tih kostiju. Scintigrafija nam može pomoći u diferencijalnoj dijagnozi prijeloma zamora.

Liječenje akutnog stadija zasniva se na mirovanju (imobilizacija ortozom), krioterapiji te uzimanju nesteroidnih protuupalnih lijekova. Nakon sanacije boli, potrebno je provesti rehabilitaciju koja se sastoji od vježbi jačanja mišića fleksora ručnog zgloba kako bi se postiglo dinamičko ograničenje dorzifleksije. Ako se stvori dorzalni osteofit, potrebno ga je operacijski odstraniti.

MORBUS DEQUERVAIN

DeQuervainova bolest je naziv upale tetiva i tetivnih ovojnica, m. abductor pollicis longus i m. extensor pollicis brevis, strukture koje prolaze kroz prvi ekstenzorni odjeljak, te nakon izlaska zavijaju pod određenim kutom koji se povećava pri ulnarnoj devijaciji šake. Ponavljani pokreti ulnarne devijacije šake dovode do upalnih promjena, koje za posljedicu imaju zadebljanja tetiva i tetivnih ovojnica što dodatno čini kanal relativno užim s posljedičnom iritacijom struktura. Ovaj sindrom prenaprezanja pojavljuje se u sportaša, muzičara (bubnjari), krojača, fizičkih radnika i nekada kod pralja kod kojih je izražena aktivnost ručnog palca. U žena bolest je češća 7-9 puta. Klinički, bol dominira u području radijalnog stiloidnoga nastavka uz prisutne krepitacije, a pojačava na palpaciju. Najkarakterističniji test je Finkelsteinov test (slika 2), koji se izvodi tako da se palac uoči u dlan, zatim se prsti saviju, a ispitivač izvrši forsiranu ularnu devijaciju. Ako se pojavi



Slika 2 Pozitivan Finkelsteinov znak upućuje na DeQuervainovu bolest (18)

bol, kažemo da je test pozitivan. S obzirom na to da svaka tetiva ima svoju ovojnicu pa tako m. extensor pollicis brevis prolazi svojom ovojnicom, može nastati tzv. palac na otponac ili škljocavi palac. U literaturi opisuju takvu anatomsku varijaciju u oko 40% slučajeva. Liječenje je uvijek prvo konzervativno, mirovanje uz imobilizaciju ručnog zgloba uključujući i palac, te primjenu nestereoidnih protuupalnih lijekova. Ako ne dolazi do poboljšanja, moguće je aplicirati kortikosteroid u kombinaciji s anestetikom nakon čega dolazi do poboljšanja. U kasnijem stadiju bolesti kada je došlo do izrazite stenoze i zadebljanja tetivnih ovojnica od koristi je jedino kirurško liječenje, i to dekompresija i presijecanje krova prvog ekstenzornog odjeljka uz odstranjenje promijenjenih dijelova tetivnih ovojnica. Dva dana nakon kirurškog zahvata počne se s fizikalnom terapijom i rehabilitacijom.

TENDOVAGINITIS U OSTALIM EKSTENZORNIM ODJELJCIMA ŠAKE

U svim ekstenzornim odjeljcima moguća je pojava tendovaginitisa, od kojih je najčešći, ako izuzmemo DeQuervainovu bolest, tendovaginitis m. extensor carpi ulnarisa. Slijedi tendovaginitis struktura koje prolaze kroz drugi karpalni kanal (*m. extensor carpi radialis longus et brevis*) koji ne smijemo zamijeniti s *veslačkom podlakticom*. Simptomi za svih tendovaginitisa identični, a dominira bol. Liječenje je u pravilu konzervativno kao i za druge sindrome prenaprezanja (mirovanje, fizikalna terapija, analgetici). U rijetkim slučajevima potrebno je kirurški odstraniti kalcifikate i/ili zadebljanu tetivnu ovojniciu.

VESLAČKA PODLAKTICA

Veslačka ili škripeća podlaktica nastaje na mjestu gdje tetive m. extensor pollicis brevis i m. abductor pollicis longus prelaze preko m. extensor carpi radialis longus i m. extensor carpi radialis brevis. Na tom mjestu zbog izvođenja konstantnih ponavljanih pokreta ručnog zgloba (ekstenzija i radijalna devijacija) dolazi do upale burze. Samo ime sindroma govori da se najčešće pojavljuje u veslača i kajakaša, a katkad i kod tenisača, dizača utega, hokejaša i sportaša koji se bave bacačkim disciplinama. Bolna krepitacija s radijalne strane podlaktice uz smanjenu snagu šake najkarakterističniji su simptomi ovog sindroma. Klinički se nalaze palaptorna bolnost i krepitacije 6-8 cm proksimalnije od Listerova tuberkula. Liječenje burzitisa sastoji se u izbjegavanju provocirajućih pokreta, u akutnom stanju od imobilizacije i nesteroidnih protuupalnih lijekova, nakon čega je potrebno provesti fizikalnu terapiju.

TENDINITIS FLEXOR CARPI ULNARISA

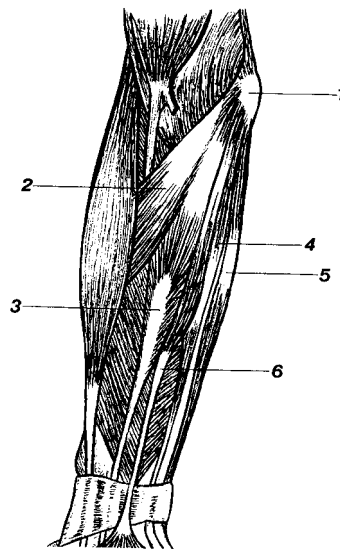
Sindrom prenaprezanja u području m. flexor carpi ulnarisa može se pojaviti na svim razinama mioentzijskog aparata (miotendinitis, tendovaginitis, enthesitis ossis pisiformis, bursitis). Nastaju pri ponavljanim kretnjama fleksije i ulnarne devijacije u ručnom zglobovima koje su česte u nekim sportskim i radnim aktivnostima. Bolnost pri fleksiji i ulnarnoj devijaciji uz otpor najkarakterističniji je simptom. Liječenje tendinitisa sastoji se u izbjegavanju provocirajućih pokreta, u akutnom stanju od imobilizacije i nesteroidnih protuupalnih lijekova, nakon čega je potrebno provesti fizikalnu terapiju. Ako se radi o entezitisu graškaste kosti ili burzitisu, a tegobe nisu prošle nakon fizikalne terapije, u obzir dolazi kirurško odstranjenje graškaste kosti.

TENDINITIS FLEXOR CARPI RADIALISA

Tendinitis flexor carpi radialisa mnogo je rjeđi od tendinitisa s ulnarne strane ručnoga zgloba. Tendinitis i stenozirajući tendovaginitis, koji nastaje u koštanom-vezivnom kanalu gdje je tetiva obavijena ovojnicom, nastaju pri ponavljanim kretnjama fleksije i radijalne devijacije u ručnom zglobu. Klinički najkarakterističniji simptom je bol pri fleksiji i radijalnoj devijaciji protiv otpora i pasivna ekstenzija ručnog zgloba. Liječenje se zasniva na osnovnim načelima liječenja sindroma prenaprezanja (mirovanje, fizikalna terapija, nesteroidni antireumatici). Ako se radi o stenozirajućem tendovaginitisu, potrebno je izvršiti dekompresiju unutar kanala.

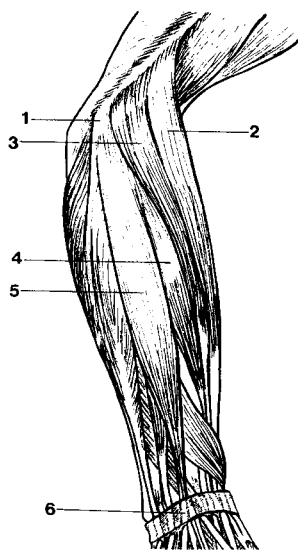
TENISKI LAKAT

Epicondylitis humeri je entezitis koji se pojavljuje na polazištu caput commune ekstenzora šake i prstiju, na lateralnom epikondilu humerusa (slika 3) i naziva se lateralni epikondilitis. Entezitis koji se pojavljuje na polazištu caput commune flexora šake i prstiju,



Slika 3 Prikaz mišića koji polaze s medijalnog epikondila nadlaktične kosti. 1 epicondylus medialis; 2 m. pronator teres; 3 m. flexor carpi radialis; 4 m. flexor digitorum superficialis; 5 m. flexor carpi ulnaris; 6 m. palmaris longus (18)

na medijalnom epikondilu humerusa (slika 4), naziva se medijalni epikondilitis. Lateralni epikondilitis pojavljuje se 7-10 puta češće nego medijalni. Zahvaća srednju životnu dob, podjednako muškarce i žene, ali češće zahvaća dominantnu ruku. Zbog učestalije pojave



Slika 4 Prikaz mišića koji polaze s lateralnog epikondila nadlaktične kosti. 1 epicondylus lateralis; 2 m. brachioradialis; 3 m. extensor carpi radialis longus; 4 m. extensor carpi radialis brevis; 5 m. extensor digitorum communis; 6 retinaculum extensorum (18)

ovih sindroma prenaprezanja u nekih sportova po njima su i dobili svoja imena. Lateralni epikondilitis naziva se teniski lakat, dok se medijalni epikondilitis zove lakat bacača lopte u bejzbolu ili bacački lakat. Osim u sportu, češće ga susrećemo kao profesionalnu bolest daktilografa, zidara, vozača kamiona, zubara i kirurga gdje se pojavljaju kontrakcije ekstenzora i supinatora (lateralni epikondilitis) ili fleksora i pronatora (medijalni epikondilitis). Glavni je simptom bol u području epikondila od intenziteta blage boli nakon aktivnosti do konstantne boli koja onemogućava aktivnost. Uz bol prisutna je smanjena snaga šake. Pri kliničkom pregledu testovi se zasnivaju na principu kontrakcije određene skupine mišića uz otpor s rezultirajućom boli te boli na palpaciju u predjelu epikondila. Liječenje se sastoji, kao i u drugih sindroma prenaprezanja, od konzervativnog pa sve do kirurškog liječenja. Kada govorimo o konzervativnom liječenju, onda moramo primjenjivati vrstu liječenja sukladno s intenzitetom upale odnosno boli te kontrolu daljnje aktivnosti. Osnova uspješnog liječenja je smanjiti iritirajuće pokrete odnosno staviti u mirovanje određenu skupinu mišića, provoditi krioterapiju, kvalitetne izotoničke vježbe i vježbe istezanja. Ako na terapiju ne dobijemo zadovoljavajući odgovor ili kod rezistentnih slučajeva,

možemo davati injekcije kortikosteroida. Ako ustraju simptomi epikondilitisa (5-10% bolesnika), potrebno je kirurško liječenje, koje se zasniva na dezinserciji zahvaćene skupine mišića. Nakon kirurškog zahvata postavi se podlaktična imobilizacija tjedan dana te je potrebno provesti ponovno fizikalnu terapiju.

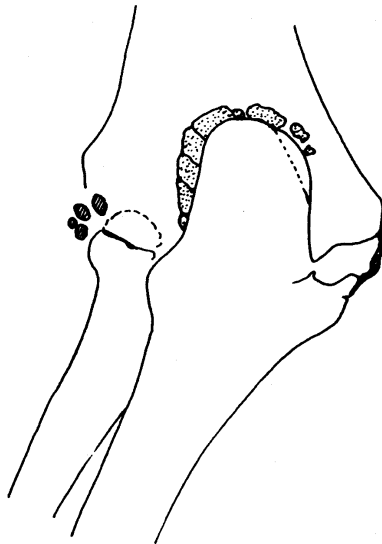
STRAŽNJI SINDROM SRAZA U LAKTU

Stražnji sindrom sraza lakta može nastati kada se izvode nagli i snažni ponavljani pokreti ekstenzije u laktu pri čemu dolazi do udaranja olekranona o dno udubine olekranona (*fossa olecrani*). Takvi su pokreti karakteristični za mnoge sportove - rukomet, vaterpolo, tenis, bacačke sportove itd. Glavni simptom je oštra bol koja se pojavljuje pri sudaru u maksimalnoj ekstenziji. Bol je lokalizirana straga i širi se na medijalnu stranu lakta. Osim boli prisutne su: ograničene kretnje u laktu, krepitacije pri pokretima te difuzan otok. Diferencijalnodijagnostički, ako je pri ekstenziji lakta prisutna bol, a vrši se ekstenzija uz otpor i ako se pojavi bol, tada treba sumnjati na tendinitis tricepsa. Radiološki uočavamo osteofite u stražnjem dijelu olekranona te eventualno nalazimo slobodna zglobova u stražnjem dijelu lakatnog zgloba. Liječenje se zasniva na smanjenju opterećenja lakatnog zgloba u fazi boli, otoka i upale te primjeni nesteroidnih protuupalnih lijekova i krioterapiji bolnog područja. Od kirurškog liječenja mogu se primijeniti palijativni zahvati u smislu čišćenja zgloba i osteotomije vrha olekranona.

RUKOMETAŠKI LAKAT

Pod ovim nazivom nalazi se skupina sindroma prenaprezanja u području lakta koji se očituju bolima i ograničenom pokretljivošću lakta. Najčešće su to ponavljani valgus stresovi u području lakta, kao u rukometu, vaterpolu, bacačkim sportovima odnosno kod sportova gdje igrač izvodi nepravilno bacanje. Kod valgus stresova dolazi do medijalne tenzije i lateralne kompresije (slika 5). S medijalne strane najčešće se radi o ekstraartikularnim oštećenjima kao što su entezitis fleksora i pronatora šake i prstiju, oštećenje ulnarnoga kolateralnog ligamenta lakta te avulzijskih prijeloma medijalnog epikondila koji su rjeđi. S lateralne strane zbog kompresije nastaju intraartikularna oštećenja kao što je osteochondritis dissecans capituluma humerusa i degenerativne promjene u lakatnom zglobu. Kod intraartikularnih promjena s lateralne strane lakta od najvećeg je značenja radiološka obrada, dok je kod ekstraartikularnih promjena, s medijalne strane, najvažniji klinički pregled.

Liječenje ekstraartikularnih promjena s medijalne strane zasniva se na principima liječenja sindroma prenaprezanja - mirovanje, nesteroidni analgetici, krioterapija, fizikalna terapija, a intraartikularne promjene s lateralne strane danas se najčešće rješavaju kirurškim liječenjem.



Slika 5 Rukometaški lakat. Sindrom medijalne tenzije i lateralne kompresije u lakatnom zglobu (18)

PRIJELOMI ZAMORA U PODRUČJU ŠAKE, PODLAKTICE I LAKTA

U odbojkaša je opisan prijelom zamora graškaste kosti osobito kod igrača u bloku, gdje dolazi do ponavljane traume te kosti. Kod gimnastičara pojavlju se prijelomi zamora polumjesečaste i čunaste kosti u kostima ručja, a najučestaliji prijelom zamora u gimnastičara je prijelom distalne metafize radijusa. U predjelu lakatne kosti, prijelomi zamora su najčešći u predjelu olekranona ili dijafizi (kod igrača golfa i bacača koplja) (21).

Za sve te prijelome karakteristična je bol za vrijeme ili nakon sportske aktivnosti koja prolazi nakon odmora i ponovno počinje s aktivnošću. Dijagnosticirati se može radiološkom obradom, a u početnim stadijima ili pri postojanju stresne reakcije bitna je scintigrafska pretraga. Liječenje se zasniva na mirovanju tijekom dužeg vremena.

KANALIKULARNI SINDROMI

Kanalikularni sindromi kao posljedica kontinuiranih mikrotrauma struktura (živac, tetiva) unutar samih kanala mogu se također svrstati u grupu sindroma prenaprezanja, gdje je za takva stanja odgovoran prvi i drugi mehanizam etiopatogeneze sindroma prenaprezanja, kao što je navedeno u uvodu (22-25).

Najčešći kanalikularni sindromi su:

Sindrom m. supinatora

Kompresija ili istezanje ramusa profundusa n. radialis preko Frohseova tetivnog luka pri ponavljanim pokretima pronacije šake, te ekstenzije lakta uz istodobnu fleksiju šake (biciklizam, plivanje).

Sindrom žlijeba ulnarnog živca

Učestale mikrotraume i istezanje živca u njegovu žlijebu pri bacačkim sportovima, boksu te upotrebom pneumatskog i vibracijskog oruđa dovode do sindroma žlijeba ulnarnog živca, koji se po svojem patomehanizmu može svrstati u sindrome prenaprezanja.

Sindrom n. musculocutaneusa u području lakta

Sindrom može nastati zbog nagle i forsirane ekstenzije lakta uz pronaciju podlaktice. Takve su kretnje najčešće pri igranju tenisa i osobito backhand udarca.

Sindrom karpalnog kanala

Različiti su uzroci mehaničke iritacije i oštećenja n. medianusa u karpalnom kanalu. Jedan od njih je izloženost konstantnim mikrotraumama koje se pojavljuju pri obavljanju nekih poslova (rad s vibracijskim oruđem, daktilografija) ili u sportu (tenis).

Sindrom Guyonova kanala

Sindrom može nastati zbog učestale mikrotraume odnosno kontinuiranog pritiska na ulnarni živac u području Guyonova kanala. U njemačkoj literaturi opisuje se kao "Radfahrerlaemung", a samo ime govori da nastaje zbog pritiska upravljača pri vožnji bicikla. Također, sličan patomehanizam nastanka sindroma imaju: sindrom tetivnog luka mišića hipotenara i sindrom tetivnog luka musculus adductora pollicis.

LITERATURA

1. De Smet L, Ghyselen H, Lysens R. Incidence of overuse syndromes of the upper limb in young pianists and its correlation with hand size, hypermobility and playing habits. *Chir Main* 1998;17:309-13.
2. Holtzhausen LM, Noakes TD. Elbow, forearm, wrist, and hand injuries among sport rock climbers. *Clin J Sport Med* 1996;6:196-203.
3. Howse C. Wrist injuries in sport. *Sports Med.* 1994;17:163-75.
4. Murray PM, Cooney WP. Golf-induced injuries of the wrist. *Clin Sports Med* 1996;15:85-109.
5. Parlitz D, Peschel T, Altenmuller E. Assessment of dynamic finger forces in pianists: effects of training and expertise. *J Biomech* 1998;31:1063-7.
6. Rohrbough JT, Mudge MK, Schilling RC. Overuse injuries in the elite rock climber. *Med Sci Sports Exerc* 2000;32:1369-72.
7. Silver JK, Rozmaryn LM. Overuse tendinitis of the intrinsic muscles. *Orthopedics* 1998;21:891-4.
8. Osterman AL, Moskow L, Low DW. Soft-Tissue Injuries of the Hand and Wrist in Racquet Sports. *Clin. Sports Med.* 1988;7:329-48.
9. Pećina M, Bojanić I. *Overuse injuries of the musculoskeletal system.* Boca Raton (FL): CRC Press; 1993.
10. Verdon ME. Overuse syndromes of the hand and wrist. *Prim Care* 1996;23:305-19.
11. Williams R, Westmorland M. Occupational cumulative trauma disorders of the upper extremity. *Am J Occup Ther.* 1994;48:411-20.
12. Byers GE 3rd, Berquist TH. Radiology of sports-related injuries. *Curr Probl Diagn Radiol* 1996;25:1-49.
13. Davies AM, Pettersson H *Orthopaedic Imaging.* Berlin, Springer-Verlag 1998.
14. Sheon RP. Repetitive strain injury. 2. Diagnostic and treatment tips on six common problems. The Goff Group. *Postgrad Med* 1997;102:72-78, 81, 85.
15. Briner WW Jr, Kacmar L. Common injuries in volleyball. Mechanisms of injury, prevention and rehabilitation. *Sports Med* 1997;24:65-71.
16. Hess GP, Cappiello WL, Poole RM, Hunter SC. Prevention and treatment of overuse tendon injuries. *Sports Med* 1989;8:371-384.
17. Koh TJ, Grabiner MD, Weiker GG. Technique and ground reaction forces in the back handspring. *Am J Sports Med* 1992;20:61-6.
18. Pećina M. *Sindromi prenaprezanja.* Zagreb: Globus; 1992.
19. Pećina M. *Vježbe istezanja.* Zagreb: Globus; 1992.
20. Stroede CL, Noble L, Walker HS. The effect of tennis racket string vibration dampers on racket handle vibrations and discomfort following impacts. *J Sports Sci* 1999;17:379-85.
21. Koskinen SK, Mattila KT, Alanen AM, Aro HT. Stress fracture of the ulnar diaphysis in a recreational golfer. *Clin J Sport Med* 1997;7:63-5.
22. Messer RS, Bankers RM. Evaluating and treating common upper extremity nerve compression and tendonitis syndromes without becoming cumulatively traumatized. *Nurse Pract Forum* 1995;6:152-66.
23. Pećina M, Krmpotić-Nemanić J, Markiewitz AD. *Tunnel syndromes.* 2. izdanje. Boca Raton (FL): CRC Press; 1997.
24. Sheon RP. Peripheral nerve entrapment, occupation-related syndromes, and sports injuries. *Curr Opin Rheumatol.* 1992;4:219-25.
25. Weinstein SM, Herring SA. Nerve problems and compartment syndromes in the hand, wrist, and forearm. *Clin Sports Med* 1992;11:161-88.

*Summary***OVERUSE SYNDROMES OF HAND, WRIST, FOREARM, AND ELBOW**

The basic role of the shoulder, upper arm, elbow, forearm, and wrist is to place the hand in the appropriate position, so that it can fulfil its function. The upper extremity, especially the wrist and the hand, has a very complex anatomy with a large number of bones, muscles, tendons and nerves. They are essential to work and sport activities and are subject to acute and/or chronic mechanical injuries. This is why overuse injuries are the most common in these regions. They are often characterised by tendinitis, tenosynovitis, tunnel syndromes, or stress fractures.

This paper gives an overview of the most common overuse syndromes of the hand, wrist, forearm and elbow, describing their characteristic symptoms and methods of diagnosis and treatment. The syndromes are trigger finger, dorsal radiocarpal impingement syndrome (gymnast's wrist), DeQuervain's disease, tenosynovitis of other dorsal compartments, intersection syndrome (oarsman's wrist), flexor carpi ulnaris tendinitis, flexor carpi radialis tendonitis, humeral epicondylitis (tennis elbow), posterior impingement syndrome of the elbow, medial tension and lateral compression syndrome, stress fracture in the hand, wrist, forearm and elbow, and tunnel syndromes.

Key words:

injuries, trigger finger, gymnast's wrist, tendovaginitis, oarsman's wrist, tennis elbow

REQUESTS FOR REPRINTS:

prof. dr. sc. Ranko Bilić, dr. med.
Klinika za ortopediju Medicinskog fakulteta
Sveučilišta u Zagrebu
KBC Zagreb, Šalata 7, HR-10000 Zagreb