

OSIFICACIONES HETEROTOPICAS, EN PACIENTES SOMETIDOS A REEMPLAZO TOTAL DE CADERA PRIMARIO MEDIANTE ABORDAJE LATERAL INDIRECTO MODIFICADO, EN EL HOSPITAL MILITAR CENTRAL DE BOGOTA EN LOS AÑOS 2005-2008.

DR WILLIAM. R. ARBELAEZ A.* DR. PEDRO. J. FARIA. M**, DR. JUAN P. SUESCUN M***

*Ortopedista y Traumatólogo. Coordinador Fellow – Jefe Clínica de Cadera. Hospital Militar Central. (Investigador Principal)

** Fellow de Cirugía Reconstructiva y del Reemplazo articular de Cadera y Rodilla. UMNG. Hospital Militar. (Coinvestigador.)

*** Fellow de Cirugía Reconstructiva y del Reemplazo articular de Cadera y Rodilla. UMNG. Hospital Militar. (Coinvestigador)

RESUMEN.

La formación de osificaciones heterotópicas peri articulares después de una cirugía de la cadera es un fenómeno bien conocido, su incidencia varia ampliamente desde autores que reportan 6% hasta otros que llegan al 70%. Se han estudiado múltiples factores de riesgo que favorezcan a la aparición de estas, en donde destacan el antecedente de cirugía previa sobre la cadera a operar, la edad y el sexo del paciente así también como la reacción biología ósea de la artrosis que presente el paciente. Como vemos su desarrollo se puede catalogar como multifactorial por lo que es importante tener en cuenta todos estos factores a la hora de intervenir nuestros pacientes y sin dejar a un lado respuesta biológica al trauma o stress quirúrgico que es individual de cada organismo. Las osificaciones heterotópicas posterior a un reemplazo de cadera generalmente son asintomáticas y sin repercusión clínica en nuestros pacientes. Nos propusimos estudiar su incidencia en la serie de prótesis totales de cadera primaria de nuestro hospital, y su posible repercusión clínica

Materiales y Métodos: Estudio descriptivo, retrospectivo, tipo serie de casos, dirigido a paciente sometidos a reemplazo primario de cadera. Se estudiaron las osificaciones heterotópicas ocurridas en 230 reemplazos totales de cadera por técnica ALIM en el hospital militar central de Bogotá durante el periodo 2005-2008. Los estudios radiológicos se realizaron a los 3 meses, luego a los 6 meses y anualmente durante un periodo de seguimiento mínimo de 24 meses. Se realiza la clasificación radiológica de las osificaciones según Brooker, analizamos nuestras

variables cualitativas mediante promedios, desviaciones estándar y rango, y nuestras variables cuantitativas mediante frecuencia y proporciones.

Resultados: de un total de 230 pacientes intervenidos un 8% (18) desarrollaron osificaciones heterotópicas como potencial complicación postoperatoria. De estos 18 pacientes un 67% fueron masculinos y más de un 70% en general eran pacientes mayores de 70 años. Un 61% de nuestras caderas fueron izquierdas y la reacción biológica hipertrófica según Bombelli predominó en los pacientes con un 61%. Un 55% de nuestros pacientes habían sido sometidos a cirugía previa de la cadera a operar y las osificaciones Brooker tipo I fueron las que más se observaron en nuestro estudio en más del 70% de nuestros pacientes. El 83% de nuestros pacientes presentaron una cadera móvil según la clasificación de Bombelli a pesar de presentar osificaciones demostradas radiológicamente. Solo un 5 % de nuestros pacientes presentaron dolor y el mismo porcentaje requirió algún tipo de tratamiento.

Conclusiones: la incidencia encontrada para el desarrollo de osificaciones heterotópicas fue de 8% en nuestro estudio. El desarrollo de esta complicación es multifactorial no encontrándose un factor de riesgo con significancia estadística mostrada, sin embargo es importante conocer los más relevantes y estudiados como los son las cirugías previas y las artrosis hipertróficas. La mayoría de los pacientes que presentaron esta complicación no tuvieron repercusión clínica y se encontraban en su gran mayoría asintomáticos. Mas que la vía de abordaje a utilizar para la cirugía como factor de riesgo para el desarrollo de las osificaciones, nos atrevemos a decir que es lo traumática que sea la cirugía, el respeto que se les dé a los tejidos blandos durante el acto quirúrgico y la correcta hemostasia, los factores de riesgos más importantes a tener en cuenta para prevenir el desarrollo de las osificaciones heterotópicas. El seguimiento radiológico debe ser estricto y estandarizado para realiza un diagnostico precoz de esta complicación y así instaurar el tratamiento adecuado.

Palabras clave: Osificaciones Heterotópicas, Reemplazo total de Cadera, Complicaciones del reemplazo de cadera, Clasificación de Brooker.

Heterotopic ossification, IN PATIENTS UNDERGOING A PRIMARY TOTAL HIP REPLACEMENT BY LATERAL MODIFIED INDIRECT APPROACH, IN THE CENTRAL MILITARY HOSPITAL IN BOGOTA IN THE YEARS 2005-2008.

DR WILLIAM. R. ARBELAEZ A.* DR. PEDRO. J. FARIA. M**, DR. JUAN P. SUESCUN M***

*Ortopedista y Traumatólogo. Coordinador Fellow – Jefe Clínica de Cadera . Hospital Militar Central. (Investigador Principal)

** Fellow de Cirugía Reconstructiva y del Reemplazo articular de Cadera y Rodilla. UMNG. Hospital Militar. (Coinvestigador.)

*** Fellow de Cirugía Reconstructiva y del Reemplazo articular de Cadera y Rodilla. UMNG. Hospital Militar. (Coinvestigador)

ABSTRACT.

The formation of peri-articular heterotopic ossification after hip surgery is a well known phenomenon; its incidence varies widely from 6% authors who report to others that amount to 70%. We have studied multiple risk factors favoring the emergence of these, where stand the previous surgery on the hip surgery, age and sex of the patient as well as the reaction of bone biology of osteoarthritis that patients have. As we see their development can be categorized as multifactorial and it is important to consider all these factors in our patients and intervene on the side while biological response to trauma or surgical stress is individual to each agency. Heterotopic ossification after hip replacement is usually asymptomatic and no clinical consequences in our patients. We studied its effect on the number of primary total hip prosthesis in our hospital, and its potential clinical impact

Materials and Methods: A retrospective, case series, aimed at patients undergoing primary hip replacement. We studied heterotopic ossification occurred in 230 total hip replacements ALIM technique in the central military hospital of Bogotá during the period 2005-2008. Radiologic studies were performed at 3 months, then at 6 months and annually during follow-up period of our last 24 months. We classify according to radiological Brooker classification , analyze our qualitative variables by averaging, standard deviation and range, and often our quantitative variables and proportions.

Results: A total of 230 patients who underwent an 8% (18) developed heterotopic ossification as a potential postoperative complication. Of these 18 patients 67% were male and over 70% overall were patients over 70 years. 61% of our hips were left and the biological reaction Bombelli hypertrophic as predominant in patients

with 61%. 55% of our patients had undergone previous surgery of the hip to operate and ossification Brooker type I were the most frequently observed in our study in more than 70% of our patients. 83% of our patients had mobile hip as classified by Bombelli, despite ossification having demonstrated radiologically. Only 5% of our patients had pain and the same percentage required some type of treatment.

Conclusions: The incidence found for the development of heterotopic ossification was 8% in our study. The development of this complication is multifactorial not found a risk factor with statistical significance ; however it is important to know the most important and are studied as previous surgery and hypertrophic arthritis. Most patients with this complication had no clinical significance and were mostly asymptomatic. But the surgical approach used for surgery as a risk factor for the development of ossification, dare we say what the surgery is traumatic, respect to be given to soft tissue during surgery and adequate hemostasis, the most important risk factors to take into account to prevent the development of heterotopic ossification. The radiological monitoring should be strict and standardized for early diagnosis of this complication and thus appropriate therapy.

Keywords: heterotopic ossification, total hip replacement, hip replacement complications, Brooker classification.

1. Introducción:

Se define la osificación heterotópica (O.H) como la presencia de hueso en partes blandas donde normalmente no existe (1). Cuando se habla de complicaciones tras un reemplazo total de cadera normalmente se habla de infecciones, luxaciones, fracturas periprotésicas y trombosis venosa profunda en porcentajes que oscilan entre el 1 y el 5%(1,2). Raramente se ha incluido la osificación heterotópica ya que se ha etiquetado como poco frecuente sin embargo la incidencia de las mismas puede ser mayor ya que muchas veces no son diagnosticadas (1,3).

Existe una gran variación en su incidencia oscilando entre 1 al 80%, aunque habitualmente asintomáticas, las osificaciones heterotópicas pueden ser una complicación extremadamente grave, siendo causa de fallo precoz de los reemplazos totales de cadera (5). Dentro de las causas habituales o factores de riesgos para el desarrollo de las O.H podemos mencionar: el sexo varón, la edad mayor de 60 años, la espondilitis anquilosante, la artrosis hipertrófica según Bombelli; dentro de los factores predisponentes se consideran la cirugía previa de la cadera y la existencia de osificaciones heterotópicas previas, existen otras variables las cuales no se han podido relacionar directamente con la aparición de

(O.H) como el tipo de abordaje utilizado, el diseño de la prótesis, el uso de polimetil-metacrilato(7,14).

Existen muchas clasificaciones para valorar las osificaciones heterotopicas sin embargo la de Brooker basada en la extensión de la osificación en la radiografía antero-posterior de pelvis sigue siendo la más utilizada (10).

El esqueleto humano es un sistema orgánico complejo que incluya más de 200 hueso articulados, cuyos tamaños y formas son diversos (2). Durante la embriogénesis, el esqueleto se desarrolla a través de un mesenquima indiferenciado, siguiendo un plan genético que controla su formación temporo-espacial con precisión (2). Tras el nacimiento la formación de nuevos elementos esqueléticos suele quedar restringida a la formación de focos de fracturas óseos (4).

Las osificaciones heterotópicas (O.H) que consiste en la formación de hueso normal en una localización anormal como en las partes blandas, se produce por una alteración de la regulación normal de la génesis del esqueleto; la formación de hueso donde no es necesario ni deseable puede ir desde un hallazgo radiológico incidental hasta un síndrome doloroso que puede afectar gravemente el estilo de vida de un paciente (1).

Las causas de las O.H son múltiples, y entre ellas destacan los traumatismos de partes blandas, las lesiones del sistema nervioso central y las vasculopatías (1, 2,3). Al hablar de traumatismo de partes blandas se puede producir tanto por trauma externos así como un trauma quirúrgico que pueden ir desde cirugías previas de la cadera así como el mismo acto quirúrgico en el que se realizara el reemplazo total de cadera (4).

También las podemos clasificar como las adquiridas y las genéticas; las genéticas menos frecuentes, no serán tema de revisión en este trabajo sin embargo es bueno saber que existen dos enfermedades relacionadas directamente con la aparición exagerada de dichas osificaciones como son la fibrodisplasia osificante progresiva y la heteroplasia osificante progresiva(5).

Dentro de las adquiridas tenemos múltiples causas dependiendo de donde se encuentre la lesión en donde cabe destacar:

Lesiones a nivel de sistema nervioso central en donde la noxa puede estar a nivel de cerebro como sucede en el traumatismo craneal cerrado o accidente cerebro vascular (5). A nivel de la medula espinal como en los casos de paraplejia, cuadriplejia y lesiones de moto neurona inferior como la poliomielitis. (1,5).

A nivel de las partes blandas también se producen lesiones capaces de disparar todo el proceso fisiopatológico para el desarrollo de las O.H en donde unas pueden ser por traumatismos como hematomas musculares o posterior a luxaciones de grandes articulaciones y otras de origen postquirúrgico que en este caso es motivo de nuestra revisión como las que ocurren tras cirugías de grandes articulaciones como son el reemplazo articular tanto de cadera como de rodilla (8).

Existen otras causas como las de origen vascular en donde encontramos la arterioesclerosis y la enfermedad valvular cardiaca; y las relacionadas con artropatías las cuales además de contribuir a la formación de osificaciones heterotópicas son frecuente causa de coxa y gonartrosis por lo tanto factores de riesgos importantes a tener en cuenta a la hora de realizar un reemplazo articular en estos pacientes como son: las espondilitis anquilosante, la artritis psoriatica y artropatías seronegativas(11).

La patogénesis de las osificaciones heterotópicas peri articulares no está claramente entendida aun, alguno autores han postulado la diferenciación de células mesenquimales en osteoblastos formando hueso no mineralizado y otra posible explicación es que las partículas de hueso “activo” que proviene del rimado tanto del fémur como del acetábulo pueden quedar atrapadas dentro de los músculos peri articulares y pueden ser capaces de desencadenar el proceso de formación ósea, aunque esta última teoría ha sido rebatida por los últimos estudios al respecto(1,5).

A parte de las causas habituales de las osificaciones heterotopicas, existen otras causas hereditarias rara ya mencionadas antes pero muy esclarecedoras (5).

Independientemente de su origen molecular o genético, la patogenia de las O.H tiene tres componentes fundamentales: unas vías inductoras de señal, una células osteoprogenitoras inducibles y un entorno heterotópico que conduzca a la osteogénesis(5) . Se ha implicado a muchos genes en la osteogénesis, pero pocos se han relacionados con la inducción esquelética (5). Sin embargo el estudio de enfermedades genéticas en las que la inducción esquelética está mal regulada ha servido para describir específicamente algunos genes responsables de las mismas, así como las vías subyacen a las calcificaciones heterotópicas(5).

Estudios recientes involucran a la proteína morfogenética como potencial desencadenante de la cascada de la formación ósea tras trauma externo o quirúrgico así como la O.H de causa genética (6). La evolución histológica de la osificación heterotópica posterior a cualquier trauma comienza con la proliferación de células fusiformes durante la primera semana del evento traumático con posterior formación del osteoide primitivo a los 10 días del trauma, ya formación de tejido cartilaginoso y óseo primitivo se pueden apreciar alrededor el final de la cuarta semana o comienzo de la quinta semana, este es más o menos el proceso histopatológico de la llamada por alguno autores osificación heterotópica traumática diferenciándolas así de las a traumáticas o asociados a otro factor desencadenante(15).

En cuanto a los factores de riesgo para el desarrollo de la O.H la raza no parece jugar un papel importante en el desarrollo de las mismas, sin embargo en los casos de origen genética de la misma existen enfermedades que pueden tener predisposición por distintas etnias lo que puede ser tomado en cuenta como un factor indirecto (7,13).

Los pacientes varones con lesión medular son dos veces más propensos a desarrollar O.H que las mujeres, fuente de predilección por sexo masculino puede encontrarse en esta misma relación 2:1 en osificaciones heterotópicas traumáticas (7).

Las osificaciones heterotópicas pueden presentarse a cualquier edad pero es rara en niños pequeños (11). La O.H es más frecuente si es de causa traumática en el adulto joven en un rango de edad que va de los 20 a 30 años (7,11). Otros estudios no han encontrado correlación entre la formación de osificaciones

heterotópicas y la edad, sin embargo la O.H como consecuencia de un traumatismo quirúrgico de articulaciones grandes se ve con mayor frecuencia en pacientes mayores de 60 años(7,14).

La osificación heterotópica postraumática se puede encontrar en cualquier sitio, estudios demuestran que el sitio más frecuente de las mismas es la cadera como consecuencia de un reemplazo articular de la misma (14,20). La cadera es también el sitio más común de O.H en pacientes con lesión cerebral o espinal traumática (7,9).

Los síntomas, los signos y los datos de laboratorio son similares en la mayoría de las osificaciones heterotópicas(2, 3). Los síntomas locales suelen ser dolor, inflamación y movilidad limitada de la articulación adyacentes. Una historia clínica detallada puede ayudar a confirmar o a excluir otro diagnóstico no relacionado con las O.H (1, 2,16).

En el caso de las O.H posterior a un reemplazo total de cadera, el dolor es un síntoma infrecuente, la clínica consiste más que todo en una creciente limitación funcional, que se acompaña de una disminución en los rangos de movimientos de la cadera operada, los demás síntomas que acompañan esta patología como el dolor, el rubor a nivel articular y la fiebre son inespecíficos y muy poco se presentan en pacientes sometidos a este tipo de cirugía; la clínica puede variar desde pacientes asintomáticos con compromiso documentado radiológicamente severo, o al contrario pacientes clínicamente muy limitados con escaso compromiso radiológico(2,5).

Los niveles de calcio y fósforo séricos son normales en todas las formas de osificaciones heterotópicas y por lo tanto sirven para descartar otros problemas relacionados con la mineralización (16). El nivel de la fosfatasa alcalina que es un marcador de la actividad osteoblástica, suele estar elevado en las fases iniciales de la O.H, aunque tras concluir su proceso de maduración vuelven a sus niveles de normalidad (16). Las gammagrafías óseas con isótopos marcados son útiles pero no específicas (5). En ellas se suele observar un marcado aumento de las captaciones durante las fases iniciales de las osificaciones heterotópicas, antes de que las radiografías simples muestren claramente la mineralización (5). La biopsia

puede ser útil para excluir los tumores osificantes de partes blandas cuando se tengan dudas diagnósticas (11).

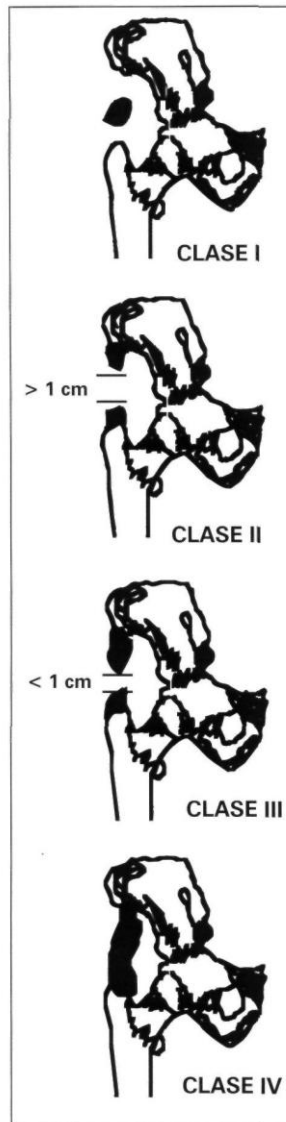
Las radiografías simples son el método de elección y preferido de evaluación inicial para casi todos los trastornos del aparato locomotor dado su importancia diagnóstica y su bajo costo y las osificaciones heterotópicas no son la excepción de este concepto (5,10). Sin embargo las radiografías no pueden detectar el proceso de mineralización temprana (primeras dos semanas) posterior al trauma quirúrgico, así como su uso en pacientes embarazadas a nivel de la zona pélvica pone en riesgo de irradiación al feto por lo que no se recomienda su uso (2,5). Es en esta situación donde juega un papel importante la ecografía de partes blandas en el diagnóstico de las O.H., este método es observador dependiente y se necesita de manos expertas para confirmar el diagnóstico (1,2).

No existe una clasificación clínica de esta patología (10). La clasificación de Brooker, basada solamente en criterios radiológicos sobre una adecuada placa antero posterior de pelvis, es ampliamente aceptada y utilizada (10). En esta clasificación la radiografía postoperatoria debe de ser comparada con la radiografía pre quirúrgico para compararla y descartar procesos heterotópicos anteriores a la cirugía (10).

En su artículo original Brooker distingue cuatro tipos de osificaciones: en el tipo 1 se observan islotes óseos aislados dentro de los tejidos blandos peri articulares; en el tipo 2 se observan espículas ósea desde el hueso iliaco y/o el trocánter mayor con una distancia entre ellos mayor de 1 cm; en el tipo 3 se encuentran también espículas óseas en el iliaco y en el trocánter mayor con una separación entre ellos menor de 1cm y en el tipo 4 denominado anquilosis por Brooker se observa una sola imagen grande de osificación desde el iliaco al trocánter mayor, un adecuado diagnóstico de anquilosis de la cadera debido a una osificación heterotópica de la cadera tras un reemplazo total de cadera debe siempre de estar acompañado de una proyección lateral de la cadera así como de una adecuada valoración del rango de movilidad de la cadera de preferencia bajo anestesia antes de tomar una decisión en cuanto al tratamiento que se le debe ofrecer al paciente. (10,12). La sensibilidad inter e intra observador es alta en esta clasificación, sin embargo la correlación clínica radiológica no es tan específica ni sensible ya que muchas veces las tipo 1 pueden ser mas sintomáticas que la tipo 4(2,10). Por lo

que un pronóstico de las osificaciones no debe hacerse solo con el análisis radiológico sino que debe hacerse una correlación con la clínica del paciente (11).

Existen esfuerzos actuales en proponer nuevas clasificaciones para el diagnóstico, manejo y pronóstico de las osificaciones heterotópicas como la de Della Valle o Combinada, sin embargo sigue siendo la de Brooker la más utilizada a nivel internacional (12).



Clasificación de Brooker. Tomado de Brooker AF, Boweman JW, Robinson R, Riley LH.

Ectopic ossification following total hip replacement. Incidence and a method of classification. J Bone Joint Surg 1992; 55A:1629-32.

En cuanto a los diagnósticos diferenciales a tener en cuenta de las osificaciones heterotópicas tenemos: la trombosis venosa profunda de los miembros inferiores que es una complicación también posterior a las cirugías de grandes articulaciones, la cual debemos diagnosticar con un adecuado examen físico acompañado de ecografía doppler y pletismografía (2,11). Los procesos infecciosos peri articulares posterior a un reemplazo total de cadera también nos puede confundir un diagnóstico de (O.H) sobre todo cuando la osificación produce dolor en nuestros pacientes pero los signos de flogosis son más marcados como lo son el eritema de la herida quirúrgica, el calor local y otros más sugestivos como la presencia de secreción o fistulas alrededor del sitio operatorio, además de la clínica antes descrita se deben solicitar los reactantes de fase aguda los cuales probablemente se encuentren aumentados en un proceso infeccioso(16). Otro diagnóstico diferencial importante a tener en cuenta por la severidad del mismo son los tumores benignos o malignos tanto de partes blandas como óseas peri articulares en los cuales se deben solicitar otras pruebas diagnósticas más específicas para lesiones tumorales y una valoración en conjunto con ortopedista oncólogos ya que la mayoría de los exámenes complementarios como la resonancia magnética y la gammagrafía pueden ser mal interpretados sobre todo posterior a una cirugía de reemplazo articular(5,12).

Como la mayoría de las enfermedades es mejor prevenir que tratar las osificaciones heterotópicas. La prevención y tratamiento de las osificaciones heterotópicas se basan en tres principios básicos: la interrupción de importantes vías señalizadores inductivas, la alteración de células osteoprogenitoras fundamentales en el tejido o tejidos diana y la modificación del entorno conductor a la osteogénesis heterotópica(5,9). Para la mayoría de las O.H tanto adquiridas como congénitas la identidad de dichas dianas es desconocida. No obstante, observaciones importantes y ensayos clínicos controlados han conducido a nuevas modalidades de prevención y tratamiento prometedoras; algunas de estas investigaciones se aplican hoy en día mientras que otras están todavía en diversos estadios de investigación preclínica y clínica (5,6).

Para interrumpir las vías señalizadores inductivas tenemos que las prostaglandinas inflamatorias son moléculas coestimuladoras potentes que junto con las proteínas morfogénica (PMO), inducen la formación de hueso heterotópico(1,5). La disminución de los niveles de prostaglandinas en animales experimentales ha mostrado que hace más difíciles la formación de hueso heterotópico(17). Tras la inyección intramuscular de matriz ósea desmineralizada

con PMO, los animales pre tratados con inhibidores de las prostaglandinas (Indometacina) forman menos hueso heterotópico que los animales del grupo control (5,17).

Diversos ensayos aleatorizados recientes, referentes a sustancias antiinflamatorias no esteroideas (AINE) para la prevención de la formación de hueso heterotópico tras cirugía mayor de cadera, apoyan la idea de que los AINE son útiles en este tipo de pacientes; sin embargo, el régimen de tratamiento, la dosis y la duración de dicha profilaxis varían mucho de un estudio a otro (15,17).

Dos estudios recientes indican el papel fundamental de la cicloxigenasa 2 (COX-2) en la regeneración inflamatoria ósea de la consolidación de las fracturas y, por tanto, aumentan la posibilidad de que los inhibidores de la COX-2 pueden tener utilidad clínica en las osificaciones heterotópicas(18,22).

Con bases a estos estudios se han desarrollado varios buscando conseguir las dosis preoperatoria y el tiempo de duración para conseguir una adecuada profilaxis para prevenir el desarrollo de una O.H posterior a una cirugía mayor de cadera, las drogas más utilizadas son el Diclofenaco a dosis de 75mg BID y la Indometacina a dosis de 50mg BID por 7 a 14 días, no arrojando datos concluyentes al respecto, sin embargo con cierta preferencia por el uso de Indometacina en comparación con Diclofenaco e ibuprofeno(22). No se debe dejar a un lado los efectos adversos de estas drogas como lo son las complicaciones gastrointestinales (enfermedad ulcero péptica) y su retraso en la osteointegración de los componentes sobre todo cuando usamos copas acetábulares no cementadas (19).

La terapia génica con antagonista de la PMO es un tratamiento prometedor teniendo en cuenta que estudios recientes demuestran que la hiperexpresión de PMO4 y que la hipoexpresión de múltiples antagonista de la PMO tienen importantes implicaciones en el desarrollo de las osificaciones heterotópicas sobre todo de origen genético (5).

Para alterar las células progenitoras del tejido diana es la radioterapia el método de elección (9,19). Diversos estudios sugieren que la radiación preoperatoria previene de forma eficaz las osificaciones heterotópicas tras prótesis totales de cadera, eliminando las molestias y la morbilidad de los tratamientos postoperatorios convencionales (9,19). Es más, la eficacia de la radiación

preoperatoria sugiere que las células madres mesenquimales o las células precursoras osteogénicas que están activas en este proceso provienen, al menos en parte, de los tejidos locales del campo quirúrgico (9,19).

La radiación pre o postoperatoria recomendada es de 10Gy en dosis fraccionadas o de 8Gy en una sola dosis (19).

La modificación del entorno que conduce a las osificaciones heterotópicas puede ayudar a prevenir la formación de hueso en zonas anómalas (5). Para la formación y desarrollo del esqueleto, para la consolidación correcta de las fracturas y para la formación de hueso heterotópico, la angiogénesis es fundamental (5,8). El objetivo de la terapia antiangiogénica en las osificaciones heterotópicas es inhibir la formación de nuevos vasos sanguíneos, para inhibir o hacer más lenta la posterior producción de hueso heterotópico(5).

El Etidronato sódico se ha utilizado empíricamente por que inhibe la mineralización de la matriz ósea y puede afectar la osificación en altas dosis (8). Sin embargo, cuando se utiliza a dosis elevadas durante largos periodos de tiempo, el Etidronato sódico produce osteomalacia y puede afectar la osificación de hueso normal. Por lo tanto su utilidad clínica es limitada (5,8).

La causa subyacente de las osificaciones heterotópicas puede ser lo más importantes a la hora de pensar en el tratamiento quirúrgico (14). Aunque en algunos casos de O.H postraumática la resección quirúrgica puede ser beneficiosa, en otros es ineficaz o perjudicial sobre todo cuando hay patologías de bases o genéticas (1,14). En los casos donde se decide por la resección quirúrgica de la osificación heterotópica tras el reemplazo articular de cadera esta debe hacerse no antes de los 6 a 9 meses posterior a la misma, en donde ya está establecida como tal la osificación y el cuadro clínico del paciente (1).

Todas y cada una de las medidas profilácticas o terapéuticas antes descritas deben de ir acompañadas obligatoriamente de un régimen de fisioterapia exhaustivo en donde se busque conservar al máximo los rangos de movimientos

articulares o por lo menos un rango que no interfiera de manera significativa con el estilo de vida del paciente (20).

La prevención de las lesiones de partes blandas, del daño muscular durante el acto quirúrgico, una adecuada técnica quirúrgica, una meticulosa hemostasia durante la cirugía, la extracción de los pequeños fragmentos óseos, la prevención de las infecciones, buena irrigación antes del cierre de la herida y la prevención de las caídas sigue siendo la pieza fundamental para la prevención y tratamiento de las osificaciones heterotópicas(21). Las mencionadas recomendaciones demuestran que incluso en la era los mecanismos moleculares de las enfermedades, ciertas medidas sencillas pueden prevenir daños catastróficos (19,22).

3. Metodología.

3.1. Diseño.

Se desarrollara un estudio descriptivo, tipo serie de casos. Los datos se recolectaran inicialmente a partir de la revisión de las historias clínicas, y posteriormente con el análisis clínico y radiológico del paciente valorado en consulta externa.

3.2. Población y muestra.

Se seleccionaran los pacientes a quienes se les realizo reemplazo total de cadera primario mediante abordaje lateral indirecto modificado en el hospital militar de Bogotá durante los años 2005-2008.

3.3. Criterios de inclusión: Pacientes sometidos a reemplazo total primario de cadera mediante abordaje tipo alim, durante los años 2005-2008 que fueron seguidos durante 24 meses post-operatorios, con seguimiento radiológico a los 3 meses, a los 6 meses y al año, en los que se encuentra una historia clínicas con los datos completos.

3.4. Criterios de exclusión: pacientes sometidos prótesis de revisión de cadera. Pacientes con historias clínicas incompletas.

3.5. Recolección de la información.

Registro documental en base de datos en Microsoft Excel basado en las historias clínicas de los pacientes, los cuales deben de tener seguimiento post-operatorio que consiste en radiografías post-operatoria inmediata con una estancia hospitalaria promedio de 4 días, luego egreso con control a los 15 días sin radiografías valorando en esta consulta el dolor, la marcha y la herida quirúrgica. Se cita el paciente a los 3 meses después de la cirugía con radiografías control y valoración clínica. La próxima cita se realizan a los 6 meses, luego al años y continuando nuestros pacientes con controles anuales individualizando cada paciente según evolución.

3.6. Variables del estudio.

VARIABLE	ESCALA DE MEDICIÓN	OPERACIONALIZACIÓN
EDAD	CUANTITATIVA	AÑOS CUMPLIDOS AL MOMENTO DE LA CIRUGIA.
SEXO	NOMINAL	SEXO DEL PACIENTE
LATERALIDAD DE CIRUGIA	NOMINAL	LADO DEL REEMPLAZO DE CADERA: IZQUIERDO, DERECHO Ó BILATERAL.
COMORBILIDAD	NOMINAL	PRESENCIA Ó NO DE COMORBILIDAD
DOLOR	NOMINAL	PRESENCIA Ó AUSENCIA DE DOLOR
LIMITACION FUNCIONAL	NOMINAL	PRESENCIA Ó AUSENCIA DE LIMITACION FUNCIONAL
OSIFICACION HETEROTOPICA.	NOMINAL.	PRESENCIA O NO DE OSIFICACION.
SEVERIDAD DE LA OSIFICACION.	ORDINAL.	SEGÚN LA CLASIFICACION DE BROOKER. TIPO 1: ISLAS OSEAS AISLADAS. TIPO 2: ESPICULAS OSEAS SEPARADAS POR MAS DE 1 CM. TIPO 3: ESPICULAS OSEAS

		CON MENOS DE 1CM DE SEPARACION. TIPO 4 : ANQUILOSIS.
--	--	---

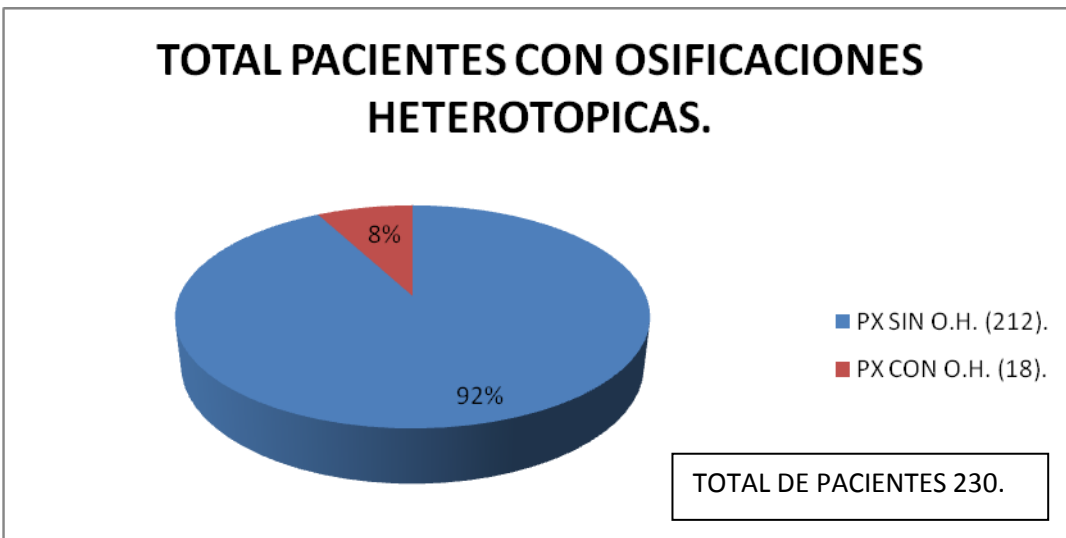
4. RESULTADOS.

TABLA NÚMERO 1. PACIENTES CON OSIFICACION HETEROTOPICA. (O.H).

PTES O.H.	CON	%	PTES SIN O.H.	%	TOTAL DE PACIENTE	%
18.		8.	212.	92	230.	100

FUENTE: REGISTRO MEDICO H.O.M.I.C.

GRAFICA NUMERO 1. PACIENTES CON OSIFICACION HETEROTOPICA.



FUENTE: REGISTRO MEDICO H.O.M.I.C.

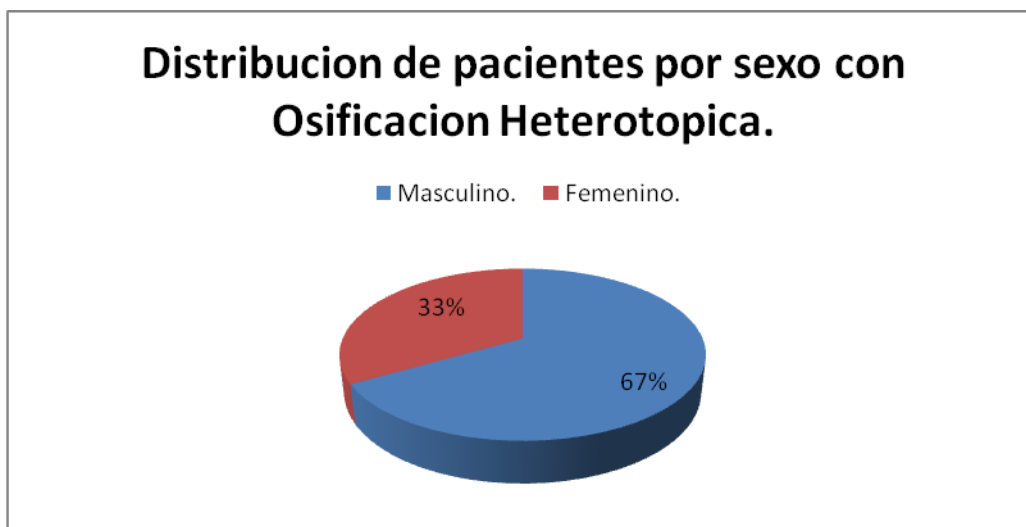
En la tabla y grafica numero 1, podemos ver que del total de pacientes operados un 8% (18 pacientes) presentaron como complicación del reemplazo total de cadera primario una osificación heterotópica. Se operaron un total de 230 pacientes de los cuales 156 (68%) fueron hombres y 74 (32%) fueron mujeres, los pacientes presentaron una media de edad entre 71 a 80 años, siendo el más joven operado de 24 años y el de mayor edad con 87 años.

TABLA 2. DISTRIBUCION POR SEXO DE PACIENTES CON OSIFICACION HETEROTOPICA.

SEXO.	PTES.	%.
Masculino.	12.	67.
Femenino.	6.	33.
Total.	18.	100.

FUENTE: REGISTRO MEDICO H.O.M.I.C.

GRAFICA 2. DISTRIBUCION POR SEXO DE PACIENTES CON OSIFICACION HETEROTOPICA.



FUENTE: REGISTRO MEDICO H.O.M.I.C.

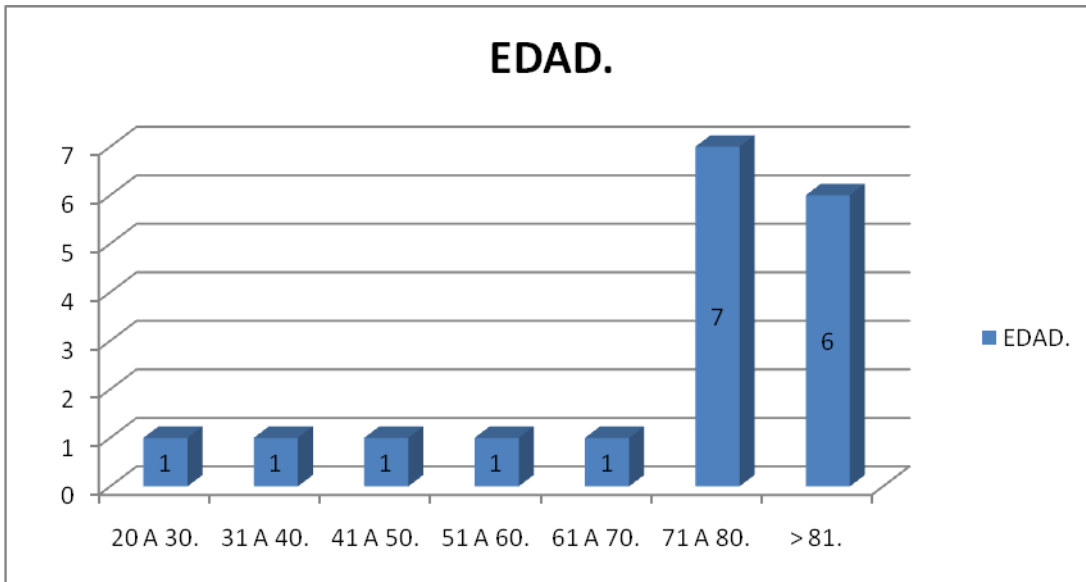
En la grafica y tabla anterior podemos ver que del total de pacientes (18) con osificaciones heterotópicas el 67% (12) son masculinos y el 33% restante femeninos.

TABLA 3. PACIENTES POR GRUPO DE EDAD.

EDAD.	PTES.	%.
20 a 30 años.	1.	5,5.
31 a 40 años.	1.	5,5.
41 a 50 años.	1.	5,5.
51 a 60 años.	1.	5,5.
61 a 70 años.	1.	5,5.
71 a 80 años.	7.	39.
➤ 81 años.	6.	33,5.
TOTAL.	18.	100%

FUENTE: REGISTRO MEDICO H.O.M.I.C.

GRAFICA 3. PACIENTES POR GRUPO DE EDAD.



FUENTE: REGISTRO MEDICO H.O.M.I.C.

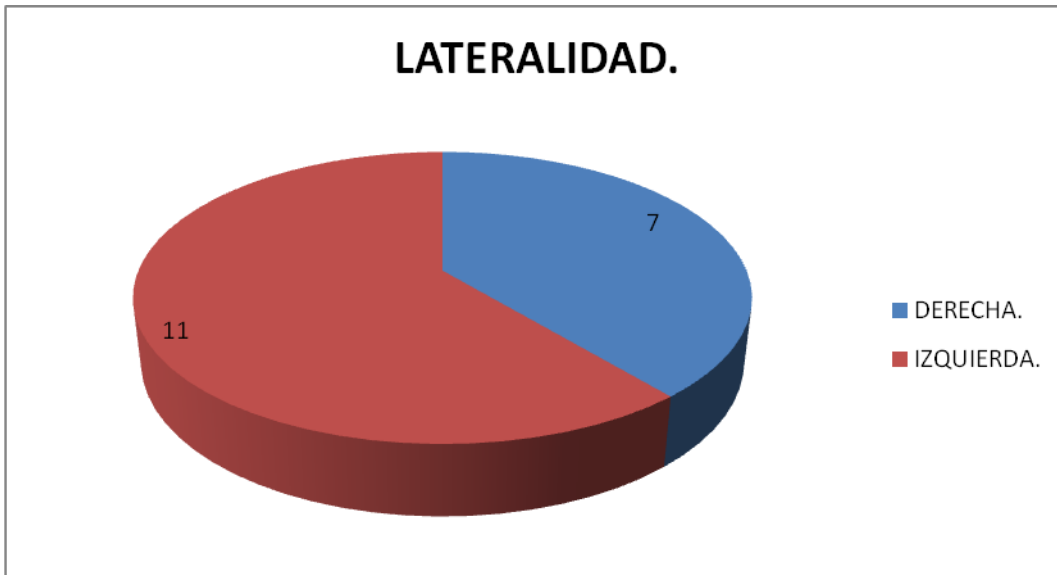En la tabla y grafica 3 podemos ver que el grupo etario más frecuente en donde se presento la osificación heterotópica es el de 71 a 80 años con 7 pacientes (39%), seguido del grupo mayor de 81 años con 6 pacientes (33,5%).

TABLA 4. LATERALIDAD DE LA PATOLOGÍA.

LATERALIDAD.	PTES.	%.
DERECHA.	7.	39%.
IZQUIERDA.	11.	61%.
TOTAL.	18.	100%

FUENTE: REGISTRO MEDICO H.O.M.I.C.

GRAFICA 4. LATERALIDAD DE LA PATOLOGÍA.



FUENTE: REGISTRO MEDICO H.O.M.I.C.

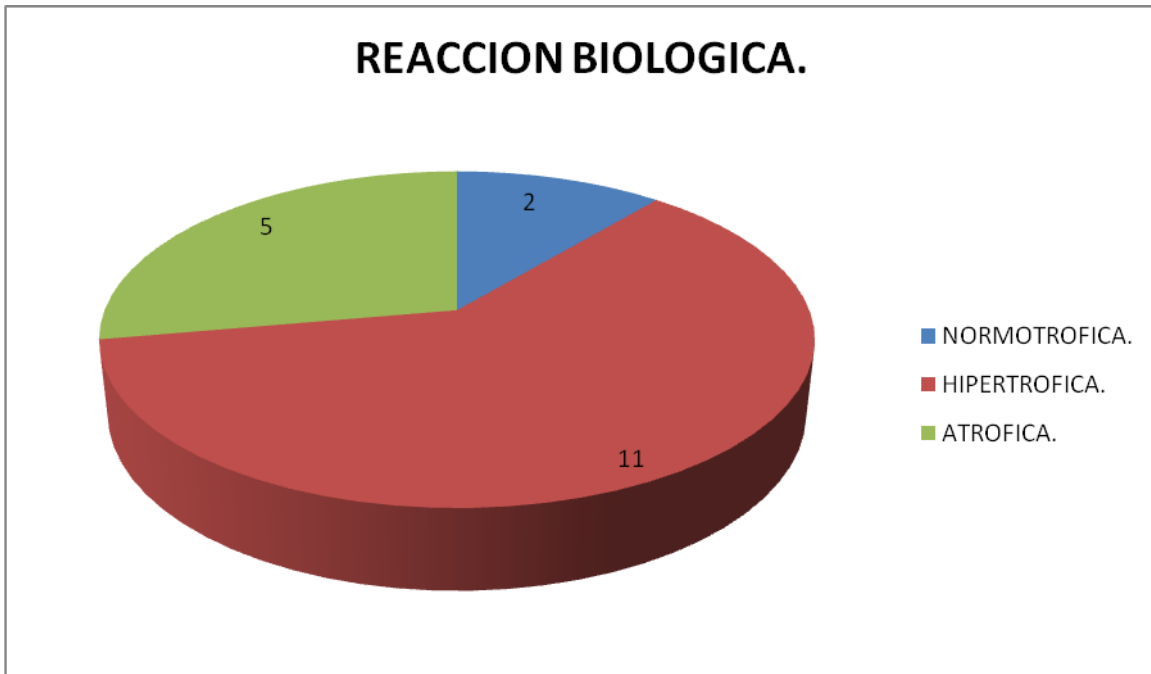
De la tabla y grafica anterior podemos notar que el mayor porcentaje de caderas con osificación heterotópica es la izquierda con un 61% (11pacientes.), la cadera derecha representó un 39% (7 caderas).

TABLA 5. REACCION BIOLOGICA SEGÚN BOMBELLI.

REACCION BIOLOGICA.	PTES.	%.
NORMOTRÓFICA.	2.	11%.
HIPERTRÓFICA.	11.	61%.
ATRÓFICA.	5.	28%.
TOTAL.	18.	100%.

FUENTE: REGISTRO MEDICO H.O.M.I.C.

TABLA 5. REACCION BIOLOGICA SEGÚN BOMBELLI.



FUENTE: REGISTRO MEDICO H.O.M.I.C.

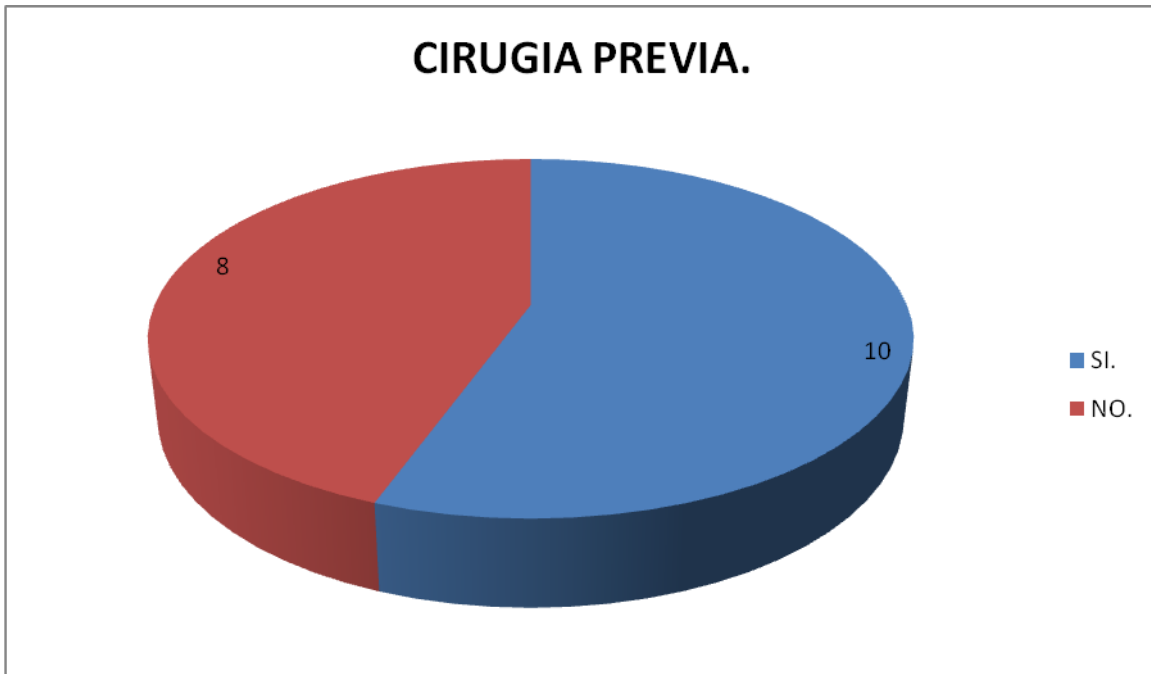
De la tabla y grafica 5 observamos que las caderas con reacción biológica tipo hipertrófica según Bombelli es la más frecuente con 61% seguida de la atrófica con un 28%.

TABLA 6. CIRUGIA PREVIA EN LA CADERA OPERADA.

CX PREVIA.	PTES.	%.
SI.	10.	55%.
NO.	8.	45%.
TOTAL.	18.	100%.

FUENTE: REGISTRO MEDICO H.O.M.I.C.

GRAFICA 6. CIRUGIA PREVIA EN LA CADERA OPERADA.



FUENTE: REGISTRO MEDICO H.O.M.I.C.

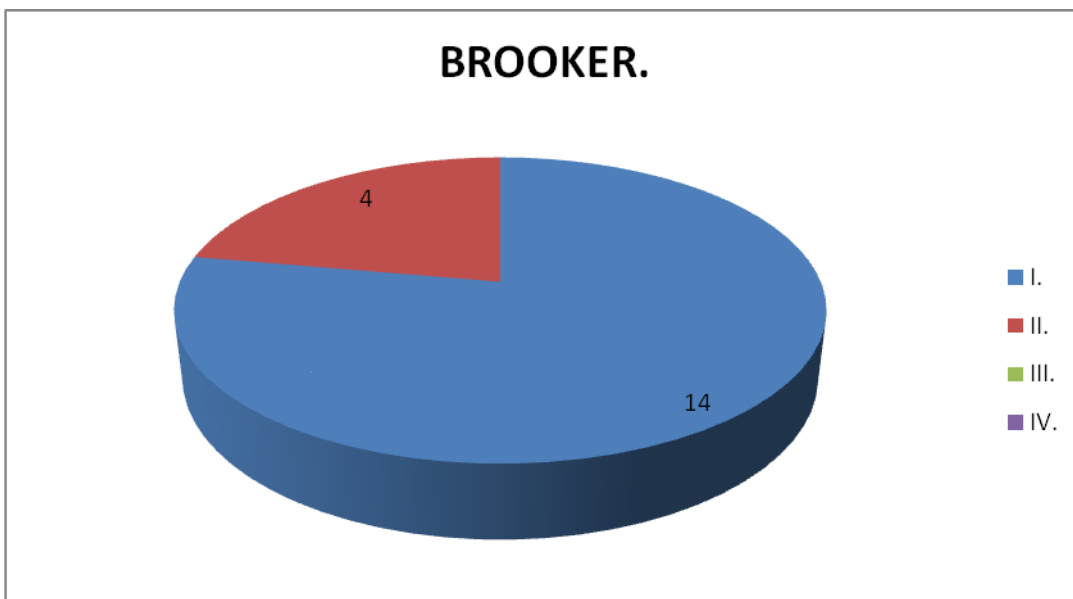
De la grafica y tabla anterior podemos notar que 10 (55%) de las caderas que desarrollaron una osificación heterotópica habían tenido una cirugía previa en la cadera operada.

TABLA 7. CLASIFICACION DE BROOKER.

BROOKER.	PTES.	%.
I.	14.	78%.
II.	4.	22%.
III.	0.	0.
IV.	0.	0.
TOTAL.	18.	100%.

FUENTE: REGISTRO MEDICO H.O.M.I.C.

GRAFICA 7. CLASIFICACION DE BROOKER.



FUENTE: REGISTRO MEDICO H.O.M.I.C.

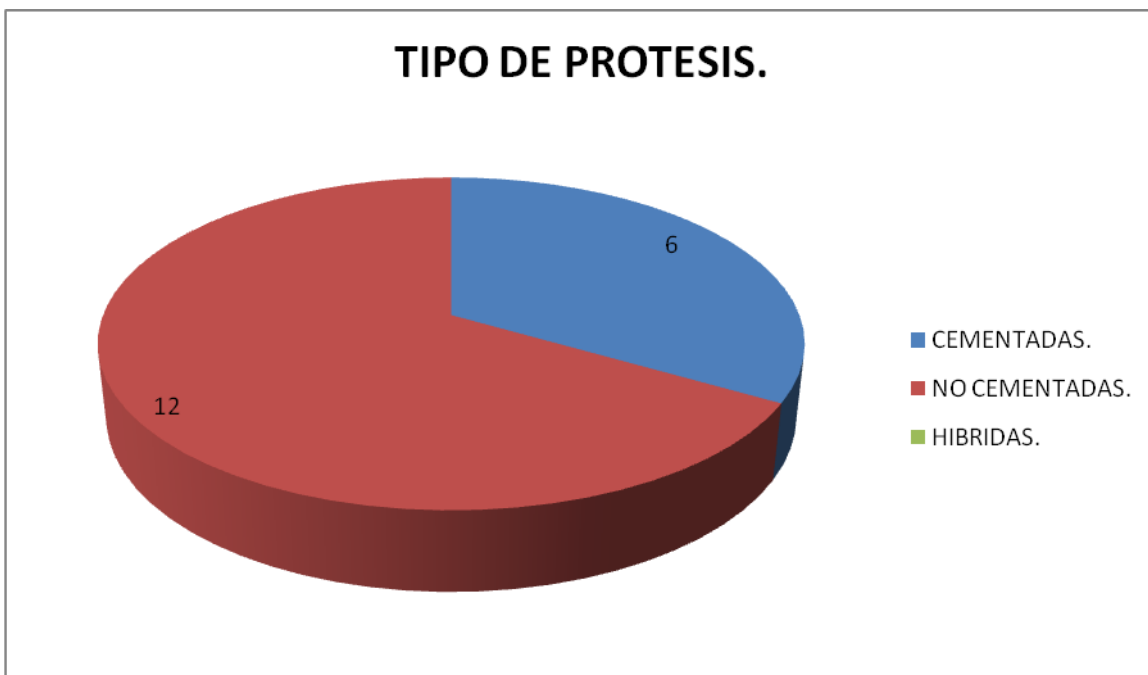
De la tabla 7 y su grafica correspondiente vemos que de la clasificación de Brooker para las osificaciones heterotopicas, 14 caderas (78%) presentaban un Brooker I, seguido de un 22% (4caderas) con un Brooker II y no se presento ninguna Brooker III ni IV.

TABLA 8. TIPO DE PROTESIS.

TIPO DE PROTESIS.	PTES.	%.
CEMENTADAS.	6.	33%
NO CEMENTADAS.	12.	67%
TOTAL.	18.	100%.

FUENTE: REGISTRO MEDICO H.O.M.I.C.

GRAFICA 8. TIPO DE PROTESIS.



FUENTE: REGISTRO MEDICO H.O.M.I.C.

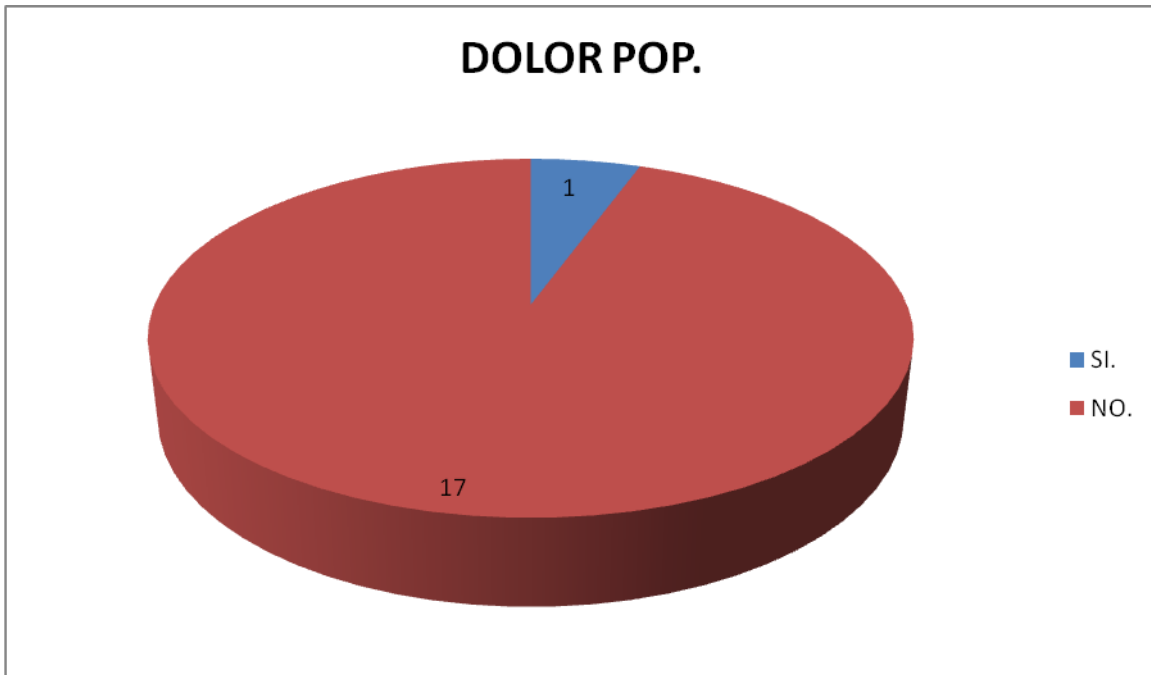
En la tabla y grafica arriba expuesta observamos que 12 caderas (67%) fueron del tipo de reemplazos no cementados y el resto 6 caderas se realizaron por una técnica de cementada total, ninguna cadera hibrida se observo en este estudio.

TABLA 9. DOLOR POSTOPERATORIO.

DOLOR.	PTES.	%.
SI.	1.	5%.
NO.	17.	95%.
TOTAL.	18.	100%.

FUENTE: REGISTRO MEDICO H.O.M.I.C.

GRAFICA 9. DOLOR POSTOPERATORIO.



FUENTE: REGISTRO MEDICO H.O.M.I.C.

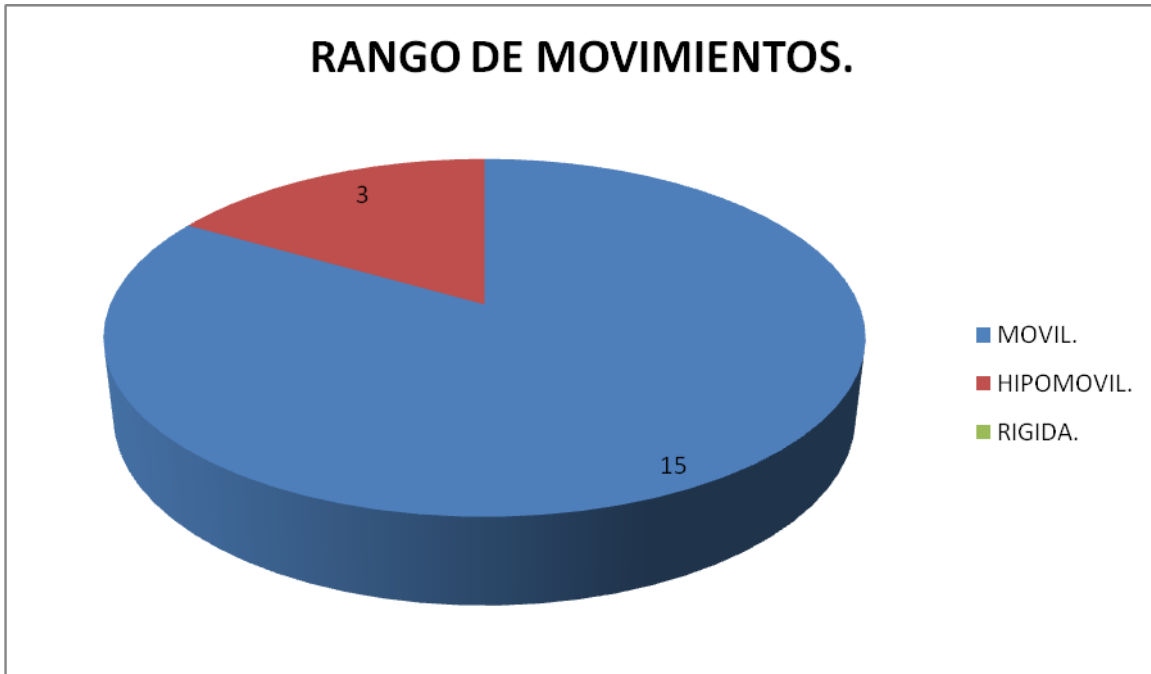
De la tabla y grafica anterior vemos que solo un paciente 5% presento dolor pop que se pudiese relacionar con la presencia de la osificación heterotopica el 95% restantes no presentan dolor.

TABLA 10. RANGO DE MOVIMIENTO.

RANGO MOV.	PTES.	%.
MOVIL.	15.	83%.
HIPOMOVIL.	3.	17%.
RIGIDA.	0.	0
TOTAL.	18.	100%.

FUENTE: REGISTRO MEDICO H.O.M.I.C.

GRAFICA 10. RANGO DE MOVIMIENTO.



FUENTE: REGISTRO MEDICO H.O.M.I.C.

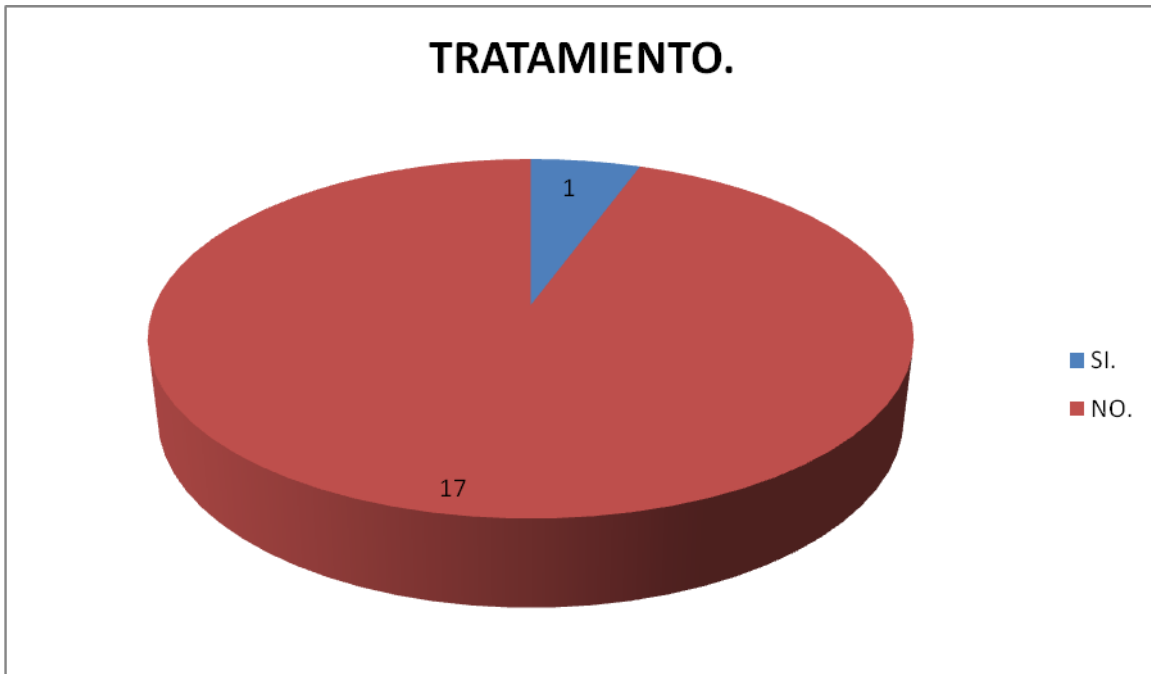Al ver la tabla y grafica de esta página vemos que ninguna cadera presento rigidez postoperatoria siendo la gran mayoría móviles con un 83% (17 caderas) , y el 17% restante (3 caderas) hipomóviles, analizadas bajo el rango de movimiento de la Clasificación de Bombelli.

TABLA 11. TRATAMIENTO.

TRATAMIENTO.	PTES.	%.
SI.	1.	5%.
NO.	17.	95%.
TOTAL.	18.	100%.

FUENTE: REGISTRO MEDICO H.O.M.I.C.

GRAFICA 11. TRATAMIENTO.



FUENTE: REGISTRO MEDICO H.O.M.I.C.

De la tabla 10 y su grafica correspondiente vemos que solo un paciente 5% amerito tratamiento alguno y el resto 95% (17 pacientes) no requirieron tratamiento.

Discusión.

La literatura hace referencia a la osificación heterotópica como una complicación frecuente posterior a un reemplazo de cadera con una incidencia que varía entre un 6 hasta un 69% con un porcentaje siempre mayor que el que se presenta en otras articulaciones probablemente por la gran cantidad de partes blandas que rodean la cadera. El 7,8 % de nuestros pacientes presentaron como complicación el desarrollo de una osificación heterotópica en la cadera posterior a la realización de un reemplazo primario lo que representa una incidencia baja con respecto a diferentes estudios que se revisaron.

Diversos autores entre ellos William Healy, relaciona la aparición de esta complicación con factores de riesgo como la edad y el sexo, en donde observaron

que existía mayor incidencia de esta patología en los hombres y pacientes mayores de 65 años. Correlacionando los resultados de nuestro trabajo con los de ellos nosotros también observamos que el 67% de nuestros pacientes son masculinos y que alrededor del 73% son mayores de 65 años. Otros autores no encuentran correlación alguna entre género, edad y el desarrollo de esta patología.

La lateralidad de la cadera operada no es conocida como factor de riesgo en la mayoría de los estudios revisados, nosotros la analizamos consiguiendo que un 61% de las caderas que desarrollaron las osificaciones eran izquierda, consideramos que probablemente al ser mayor la incidencia de displasia de la cadera del lado izquierdo pudiese ser esta la causa de este incremento.

Otro factor importante para el desarrollo de las osificaciones heterotópicas es la clasificación previa de la reacción biológica de la cadera a operar, en donde coincidimos con todos los autores en que las que poseen una reacción biológica hipertrófica con más propensas a desarrollar dichas osificaciones, en este estudio el 61% de los pacientes presentaban una reacción biológica hipertrófica previa a la cirugía de cadera.

Coincidimos con la gran bibliografía revisada en que cuando aparece esta complicación la gran mayoría de los pacientes son asintomáticos, es decir no presentan dolor ni limitación funcional y con escasa repercusión clínica, solo 1 paciente de este estudio (5%) presentó dolor post operatorio y requirió tratamiento a base de antiinflamatorio no esteroides con buena respuesta al mismo. Así mismo más del 80% de nuestros pacientes presentaron una cadera móvil al momento de ser evaluados después de la cirugía.

En general los sistemas de clasificación de las osificaciones se basan en su extensión, siendo la clasificación de Brooker la más utilizada y la que más se correlaciona con la clínica y su tratamiento, la incidencia de la misma varía entre autores. En los pacientes estudiados por nosotros el 78% presentaron un Brooker I y el 22% restante un Brooker II, no registramos ningún caso de Brooker III o IV.

Las caderas que han tenido cirugías previas y luego desarrollan artrosis que ameritan un reemplazo articular tienen mayor riesgo de desarrollar una osificación heterotópica posterior a la cirugía según varios autores. 10 pacientes de nuestro estudio habían sido sometidos a una cirugía previa de la cadera operada, algunos en la infancia y otros en la adultez para el tratamiento de fracturas previa alrededor de la cadera.

Aunque no existe una causa claramente establecida en el desarrollo de las osificaciones heterotópicas son numerosos los factores que se atribuyen como

predisponentes a su aparición, como los son los arribas mencionados por lo que es importante tenerlos en cuenta a la hora de enfrentarse a este tipo de pacientes. Sin embargo no se debe olvidar como otro factor importante la respuesta individual del individuo es decir, la capacidad de responder a un estímulo osteoinductor como puede ser el fenómeno inflamatorio ocasionado al realizar una técnica quirúrgica traumática o una complicación en el postoperatorio.

Con respecto al abordaje quirúrgico que se utiliza para realizar la cirugía, muchos autores asocian al abordaje anterior o antero-lateral con mayor riesgo para el desarrollo de las osificaciones, aunque esto no está confirmado estadísticamente, la baja incidencia que encontramos en nuestro estudio con el abordaje antero-lateral indirecto modificado (A.L.I.M.) tampoco es una confirmación estadística para refutar dicha teoría, pero si nos pone a pensar que más que la vía de abordaje como factor de riesgo es lo atraumática que sea nuestra cirugía.

Conclusiones.

1. En los pacientes sometidos a reemplazo primario de cadera mediante abordaje antero-lateral indirecto modificado (A.L.I.M.), en el hospital militar central de Bogotá durante los años 2005-2008, la incidencia encontrada para el desarrollo de osificaciones heterotópica fue de 8%.
2. El desarrollo de esta complicación es multifactorial no encontrándose un factor de riesgo con significancia estadística mostrada, sin embargo es importante conocer los más relevantes y estudiados como los son las cirugías previas y las artrosis hipertróficas.
3. La mayoría de los pacientes que presentaron esta complicación no tuvieron repercusión clínica y se encontraban en su gran mayoría asintomáticos. Por lo que hacemos énfasis en lo importante que debe ser las evaluaciones periódicas de nuestros pacientes y el estudio radiológico correspondiente para realizar un correcto diagnóstico precoz y tratamiento adecuado.
4. Mas que la vía de abordaje a utilizar para la cirugía como factor de riesgo para el desarrollo de las osificaciones, nos atrevemos a decir que es lo traumática que sea la cirugía, el respeto que se les dé a los tejidos blandos durante el acto quirúrgico y la correcta hemostasia, los factores de riesgos más importantes a tener en cuenta para prevenir el desarrollo de las osificaciones heterotópicas.

5. El presente estudio, tipo descriptivo, aporta información importante para futuros estudios que quizás pueden tener mayor relevancia estadística.

Bibliografía.

1. Ochsner P.E. total hip replacement : implantation technique and local complications. Berlin. Springer. 2003.
2. Shehab D, Elgazzar A, Collier D. Heterotopic ossification. J Nucl Med 2002; 43:346-353.
3. Naraghi F, De coster T, Moneim M, Miller R, Rivera D. Heterotopic ossification of the hip. Orthop Int De 1996, 4:131-138.
4. Ahrengart L, Lindgren U. functional significance of heterotopic bone formation after total hip artropasty. J Arthroplasty, 4:125-131.
5. Frederick S, Kaplan M, David L, et al. The heterotopic calcification. J Am Acad Orthop Surg 2004; 12:116-125.
6. Gazzero E, Gangji V, Canalis E. Bone morphogenetic proteins induce the expression of noggin, wich limits their activity in cultured rat osteoblast. J Clin Invest 1998; 102:2106-2114.
7. Ahrengart L, Lindgren U. Heterotopic bone after hip arthroplasty. Defining the patient risk. Clin Orthop 1993; 293:153-159.
8. Sodeman B, Persson P, Nilsson O. Periarticular ossification after total hip arthroplasty for primary coxarthrosis. Clin Orthop 1998; 237:150-157.
9. Ayers D, Pellegrini V, Everts C. Prevention of heterotopic ossification in high-risk patients of radiation therapy. Clin Orthop 2000; 263:87-93.
10. Brooker A, Bowerman J, Robinson R, Riley L. Ectopic ossification following total hip replacement. Incidence and method of classification. J Bone Joint Surg (Am) 1973; 55:1629-1632.
11. Iorio R, Healy W. heterotopic ossification after hip and knee arthroplasty: risk factors, prevention, and treatment. J Am Acad Orthop Surg 2002; 10:409.
12. Della Valle A, Ruzo P, Pavone V, et al. Heterotopic ossification after total hip arthroplasty: a critical analysis of the Brooker classification and proposal of a simplified rating system. J Arthroplasty 2002; 17 (7):870.
13. Higo T, Mawatari M, Shigematsu M, et al. The incidence of heterotopic ossification after cementless total hip arthroplasty. J Arthroplasty 2006; 21:852.
14. Goel A, Sharp D. Heterotopic bone formation after hip replacement. The influence of the type of osteoarthritis. J Bone Joint Surg Br 1991; 73:255.
15. Chalmers J, Gray D, Rush J. Observation on the induction of bone in soft tissues. J Bone Joint Surg 1975; 57b:36-45.

- 16.Orzel J, Rudd T. Heterotopic bone formation: clinical laboratory and imaging correlation. J Nucl Med 1985; 26:125-132.
- 17.Mcmahon J, Waddell J, Morton J. effect of short course indomethacin on heterotopic bone formation after uncemented total hip arthroplasty . J Arthroplasty 1991 6: 259-264.
- 18.Tozun R, Pinar H, Yesiller E, Hamzaoglu A. indomethacin for prevention of heterotopic ossification after total hip arthroplasty. J Arthroplasty 1992; 7:57-61.
- 19.Dlima D, Venn-Watson E, Tripuraneni P, Colwel C. indomethacin versus radiation therapy for heterotopic ossification after hip arthroplasty. Orthopedics 2001; 24:1139-1143.
- 20.Sonny B, Jason A, Ann E, et al. Heterotopic ossification after 2-incision total hip arthroplasty.J Arthroplasty 2010; 25:538-540.
- 21.Sneath R, Bindi F, Davies J, Parnell J. the effect of pulsed irrigation on the incidence of heterotopic ossification after total hip arthroplasty. J arthroplasty 2001; 16:547-551.
- 22.Neal B, Rodgers A, ClarkT, et al. A systematic survey of 13 randomized trials of non-steroidal anti-inflammatory durgs for the prevention of heterotopic bone formation after major hip surgery. Acta Orthop Scand 2000; 71:122-128.