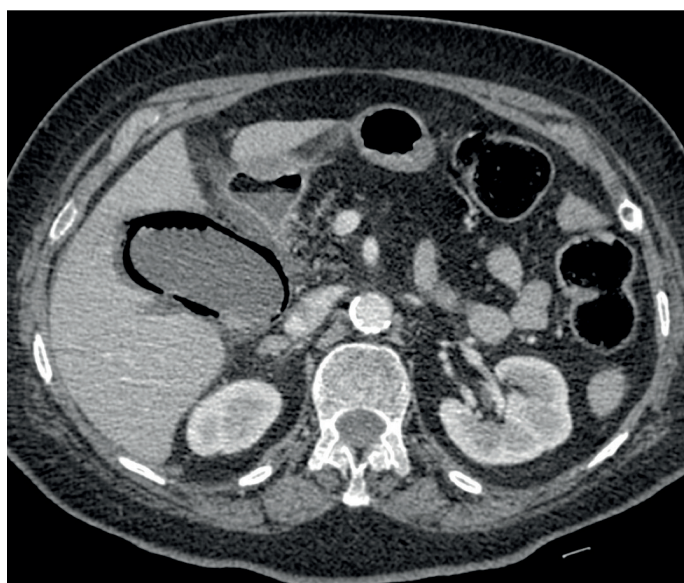

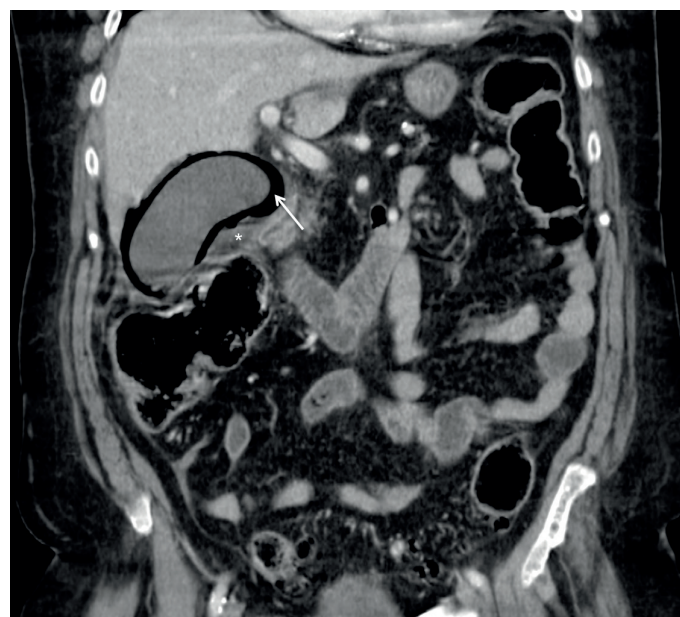
# COLECISTITE ENFISEMATOSA

## EMPHYSEMATOUS CHOLECYSTITIS

<sup>1,2</sup>Pedro Pegado, <sup>1</sup>José Maria Barros, <sup>1,2</sup>Rui Mateus Marques



**Figura 1:** Tomografia Computorizada (TC) – corte axial com contraste endovenoso em fase portal, identifica-se vesícula biliar distendida, com densidade aérea envolvendo todo o seu contorno parietal, compatível com colecistite enfisematosa.



**Figura 2:** Reformatação multiplanar a 4 mm em corte coronal, documenta-se a presença de gás, com nível líquido/gás (seta) em todo contorno parietal vesicular; associa-se densificação da gordura mesentérica envolvente.

Mulher, 79 anos, com antecedentes de Diabetes Mellitus tipo 2 insulino dependente, recorreu ao Serviço de Urgência com dor abdominal tipo cólica, que irradiava para o dorso e flanco direito, associada a náuseas e paragem de emissão de fezes e gases com 3 dias de evolução. Encontrava-se febril, a palpação abdominal era globalmente dolorosa, mais intensa no flanco direito e estava hemodinamicamente estável. Da avaliação laboratorial salienta-se aumento ligeiro dos parâmetros inflamatórios.

Realizou TC (tomografia computadorizada) abdominal identificando-se colecistite aguda enfisematosa. Foi submetida a colecistectomia, e medicada com antibioterapia empírica de largo espectro. O pós-operatório complicou-se por insuficiência respiratória global, vindo a falecer decorridas duas semanas.

A colecistite enfisematosa tem elevada mortalidade e representa 1% de todas as colecistites agudas operadas.<sup>1</sup> Tem um

curso insidioso sendo clinicamente indistinguível da colecistite aguda não enfisematosa.<sup>2</sup>

A Radiografia convencional e a ecografia são as técnicas imagiológicas inicialmente usadas para investigação das queixas abdómino-pélvicas associadas. Contudo, quando persistem dúvidas no diagnóstico diferencial, a TC é considerada a melhor técnica no estabelecimento deste diagnóstico. A elevada sensibilidade e especificidade diagnóstica da TC na detecção de gás intra-abdominal permite a sua exacta localização anatómica e avaliar o seu volume. Cerca de 28-80% dos doentes com colecistite enfisematosa apresentam cálculos vesiculares no entanto, é bem conhecida a associação entre colecistite enfisematosa e colecistite acalculosa.<sup>4</sup>

O diagnóstico de colecistite enfisematosa é quase sempre imagiológico, idealmente o mais precoce possível.<sup>2,3</sup>

**Palavras-chave:** Colecistite aguda; Colecistite enfisematosa; Diabetes mellitus

### BIBLIOGRAFIA

1. Garcia-Sancho Tellez L, Rodriguez-Montes JA, Fernández de Liz S, Garcia-Sancho Martín L. Acute emphysematous cholecystitis. Report of twenty cases. *Hepatogastroenterology*. 1999;46(28):2144-8.
2. Elsayes KM, Menias CO, Sierra L, Dillman JR, Platt JF. Gastrointestinal manifestations of diabetes mellitus: spectrum of imaging findings. *J Comput Assist Tomogr*. 2009;33(1):86-9.
3. Grayson DE, Abbott RM, Levy AD, Sherman PM. Emphysematous infections of the abdomen and pelvis: A pictorial review. *Radiographics*. 2002; 22(3):543-61.
4. Mentzer RM Jr, Golden GT, Chandler JG, et al. A comparative appraisal of emphysematous cholecystitis. *Am J Surg*. 1975 Jan. 129(1):10-5

<sup>1</sup> Centro Hospitalar Lisboa Central (Hospital de São José), Serviço de Radiologia, Lisboa, Portugal

<sup>2</sup> Universidade Nova de Lisboa, Faculdade de Ciências Médicas, Lisboa, Portugal

✉ [pedropegado@hotmail.com](mailto:pedropegado@hotmail.com)