

Numero del
póster

Importancia De La Evaluación De La Vertical Subnasal En Pacientes Rehabilitados Con Prótesis Completa En La Asignatura Prótesis B.

Alsina, María Belén; Gugnali, María Renata; Cazzola, Verónica; Marchioni, Aldana

Asignatura Prótesis B. Titular: Prof. Dr. Gabriel Lazo – FOLP - UNLP

Categoría: Trabajos de Investigación

Resumen

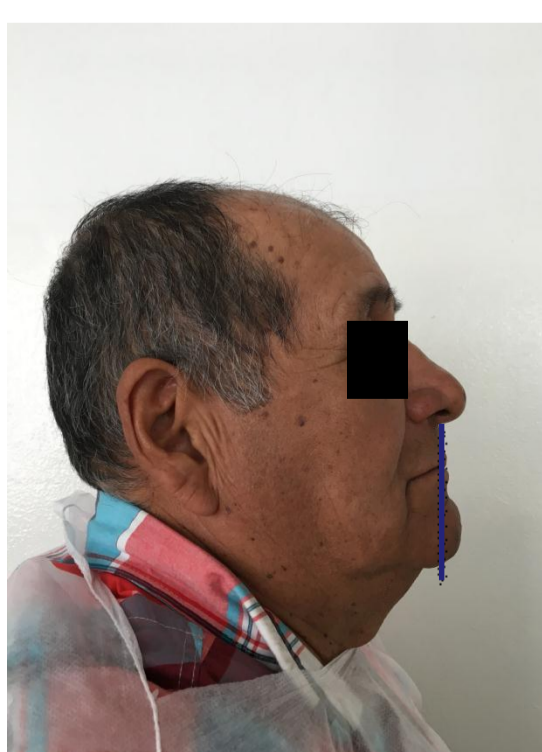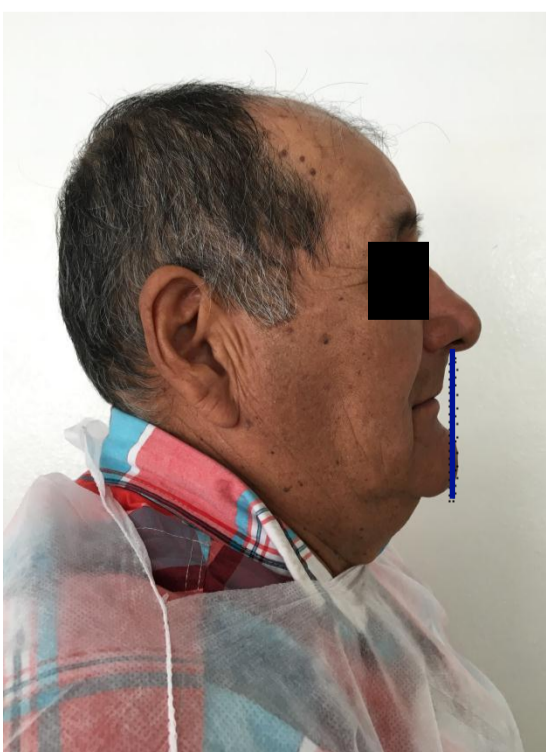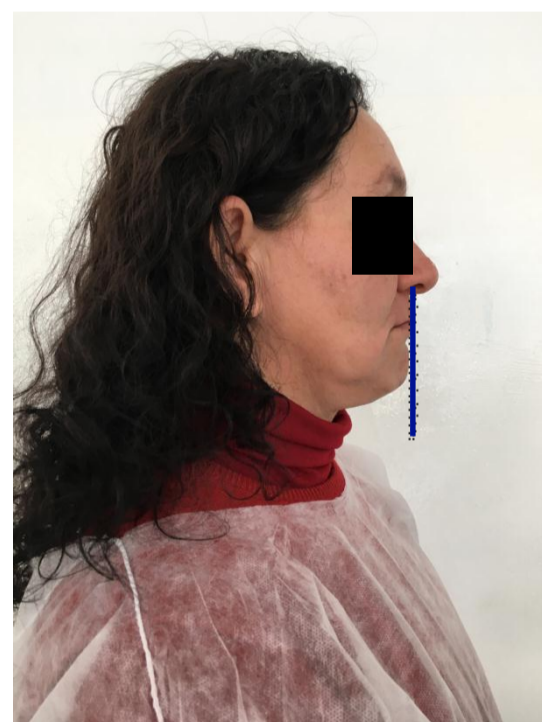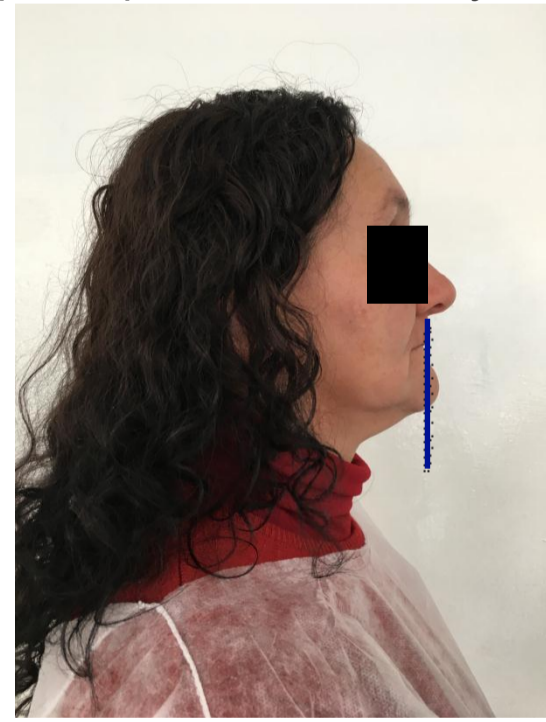Un completo análisis de los tejidos blandos consiste en realizar una evaluación facial del paciente en el sentido sagital, frontal y vertical. Se hace mediante el estudio de fotos de frente y de perfil en posición natural de la cabeza. El plano de referencia es la horizontal verdadera a partir de una perpendicular a la misma trazamos la vertical verdadera que la obtenemos mediante el uso de registros fotográficos. Se debe evaluar la cara del paciente y proporciones con el fin de definirla y clasificarla, identificando las anomalías locales y maloclusiones valorando cómo afectan la armonía facial del paciente.

Introducción y Objetivos

En base a esta línea denominada vertical subnasal evaluamos la posición anteroposterior del labio superior donde la norma es + 2 mm a +5 mm dependiendo del tamaño nasal, labio inferior de 0 a +3 mm y del mentón de 0 a -4 dependiendo del biotipo facial. La diferencia se da entre hombres y mujeres debido a la posición del mentón. Este estudio tiene el objetivo de analizar las modificaciones que se producen en estas medidas al rehabilitar pacientes desdentados totales con prótesis completas. Y esta medida permite tomar decisiones respecto al balance estético del perfil entre labios y mentón.

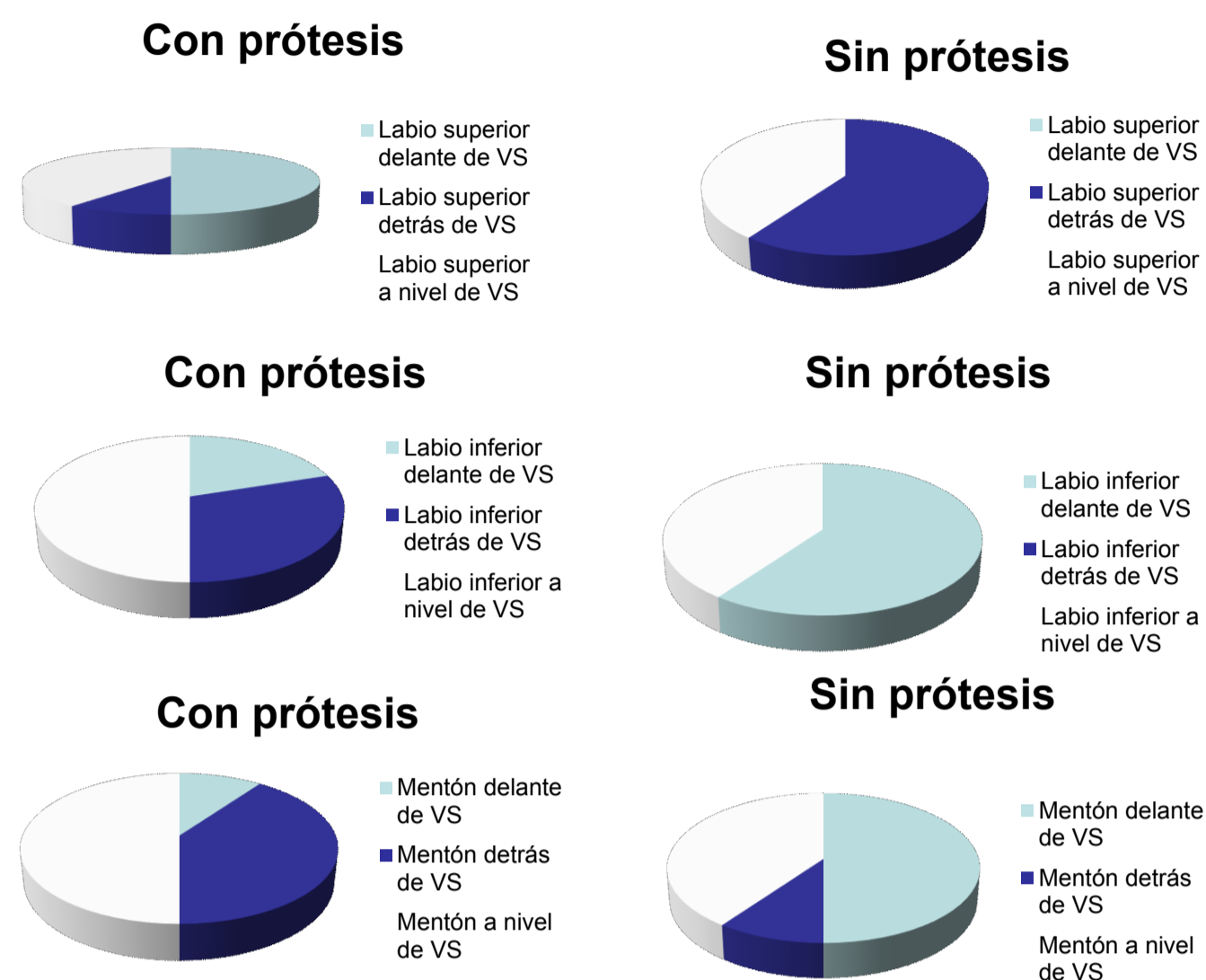
Material y Métodos

Mediante consentimiento informado, se tomaron fotografías a 20 pacientes (10 de sexo femenino y 10 de sexo masculino) atendidos en la cátedra de Prótesis "B" de la Facultad de Odontología de la Universidad Nacional de La Plata, antes de realizar la rehabilitación y después de la misma. Las fotografías se realizaron con la cámara trasera del iPhone 6S, de 12 megapíxeles con apertura de F/2.2. Para el estudio del tercio inferior de la cara trazamos una línea paralela a la vertical verdadera que pase por el punto subnasal. Sobre fotografías tomadas se realizaron los trazados correspondientes para poder determinar los cambios que se producen en los tejidos blandos en referencia a la vertical subnasal.

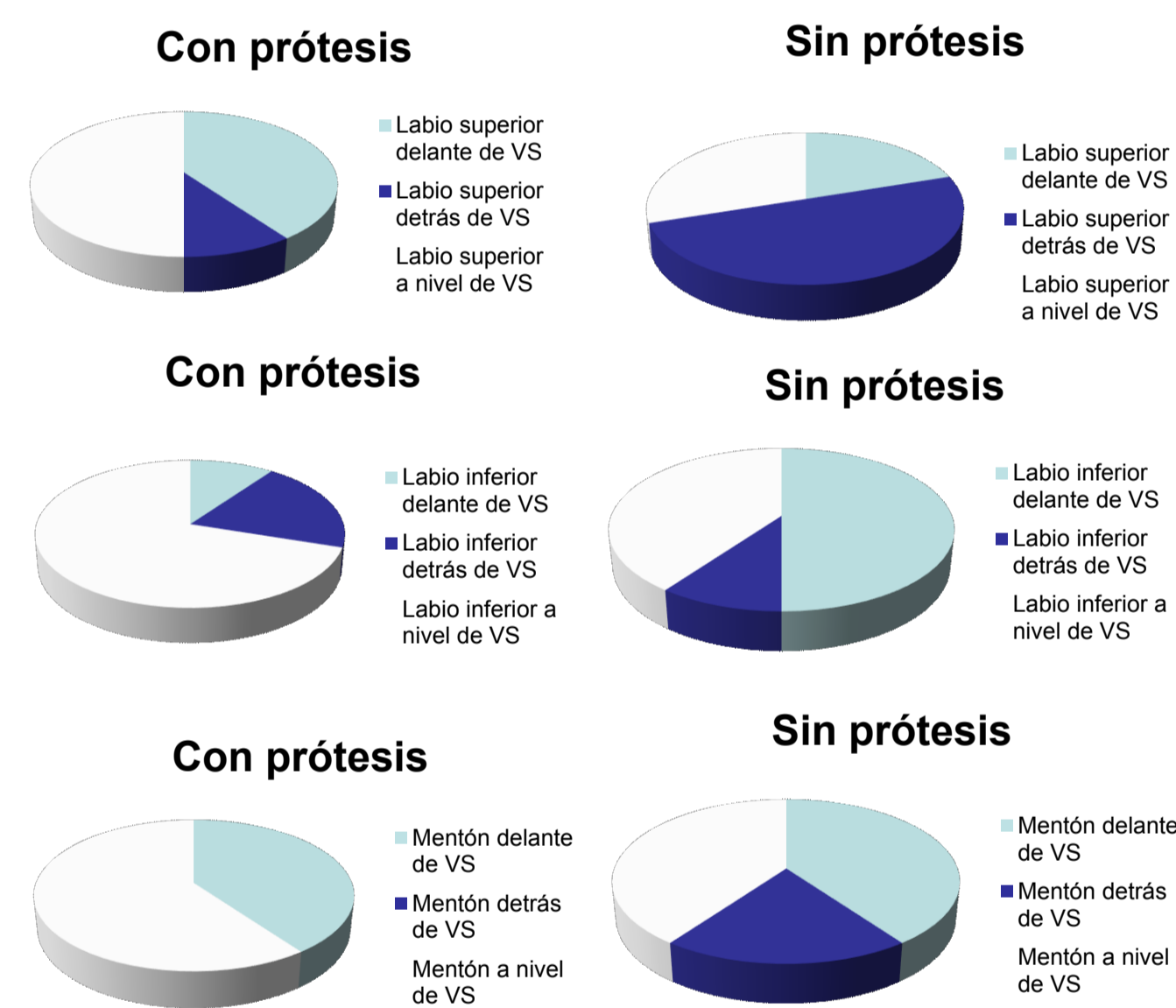


Resultados

PACIENTES DE SEXO FEMENINO



PACIENTES DE SEXO MASCULINO



Conclusiones

La valoración de los tejidos blandos faciales es relevante por el papel que juegan la estética facial en el momento de la rehabilitación. Su apreciación desde una vista frontal y de perfil es esencial para comprender integralmente las características estéticas del paciente. Esto es de gran interés a la hora de realizar el plan de tratamiento protético con el fin de cambiar un perfil en busca de armonía.

Referencias

1. Sabri R. The Eight Component of a balanced smile, journal of clinical orthodontics 2005.
2. Discrepancias en medidas cefalométricas en relación a la posición natural de la cabeza, Dayhanara Ramirez Martinez 2004.
3. Principales análisis cefalométricos utilizados para el diagnóstico ortodoncia. Juan B cubillo. 2006
4. Salud bucal en pacientes adultos mayores y su asociación con la calidad de vida. Marlene Sanchez Murguiondo. 2011.

