

1

УДК 611.41.018: 612.014.461:616-0929

О. О. Приходько, асистент кафедри анатомії людини Сумського державного університету.

Вплив позаклітинної дегідратації на гістоморфометричні параметри селезінки щурів

Автор: О. О. Приходько, асистент кафедри анатомії людини Сумського державного університету.

Назва статті. Вплив позаклітинної дегідратації на гістоморфометричні параметри селезінки щурів

Сумський державний університет, вул. Римського-Корсакова, 2, м. Суми, Україна, 40007, olyastr1@yandex.ua

Резюме

У статті наведені дані, отримані при гістоморфометричному аналізі структурних компонентів селезінки за умов дії експериментальної позаклітинної дегідратації організму щурів. Позаклітинну дегідратацію створювали шляхом пиття тваринами води з діуретиком (LASIX®). Для вивчення структурних компонентів селезінки гістологічні зрізи забарвлювали гематоксилін-еозином та за Ван-Гізон. У селезінці виникають неспецифічні дистрофічно-дегенеративні та дисциркуляторні процеси, як при легкому, так і при середньому ступені дегідратації. Вони проявляться делімфатизацією білої пульпи та редукцією червоної та білої пульпи. За даними морфометрії, відбувається зменшення площі білої пульпи на фоні збільшення площі червоної пульпи та сполучнотканинного компоненту при обох термінах експерименту. Критерії χ^2 -Пірсона та λ -Колмогорова – Смірнова свідчать про те, що зміна вимірюваних параметрів селезінки мають приблизно однакове значення як після одного, так і після двох місяців позаклітинної дегідратації, інтенсивність зменшення відсотку площі білої пульпи та збільшення відсотку червоної пульпи відбувається рівномірно як після першого місяця, так і після другого місяців експерименту, найбільш інтенсивно

збільшення сполучнотканинного компоненту відмічається після двох місяців експерименту.

Ключові слова: селезінка, біла пульпа, морфометрія, дегідратація.

Резюме

Приходько О.А.

Название статьи. Изучение влияния внеклеточной дегидратации на гистоморфометрические параметры селезенки крыс

Учреждение: Сумский государственный университет, Сумы, Украина,
olyastr1@yandex.ua

В статье приведены данные, полученные при гистоморфометричному аналізі структурних компонентів селезенки в умовах дії експериментальної внеклеточной дегідратації організму крыс. Внеклеточную дегідратацію створювали шляхом вживання тваринами води з діуретиком (LASIX®). В селезенці виникають неспецифічні дистрофічно-дегенеративні та дисциркуляторні процеси, як при легкій, так і при середній ступені дегідратації. Вони проявляються делімфатизацією білої пульпи та редукцією червоної та білої пульпи. За даними морфометрії, відбувається зменшення площі білої пульпи на фоні збільшення площі червоної та сполучнотканинного компонента при обох термінах експерименту. Критерії χ^2 -Пірсона та λ -Колмогорова – Смирнова свідчать про те, що зміна вимірюваних параметрів селезенки має приблизно однакове значення як після одного, так і після двох місяців внеклеточной дегідратації, інтенсивність зменшення частки площі білої пульпи та збільшення частки червоної пульпи відбувається рівномірно як після першого місяця, так і після другого місяців експерименту, найбільш інтенсивно збільшення сполучнотканинного компонента відзначається після двох місяців експерименту.

Ключевые слова: селезенка, белая пульпа, морфометрия, дегидратация.

Summary

O. Prykhodko, Assistant of Anatomy Department

The name of the article: The study of the influence of extracellular dehydration on histomorphometrical parameters of the rats spleen

The institution: Sumy State University, Department of Human Anatomy, 31 Sanatornaya Street, Sumy 40007, Ukraine, olyastr1@yandex.ua

The article presents the data obtained in during the analysis of structural components of the spleen under the conditions of extracellular dehydration of the experimental rats. The extracellular dehydration was created by giving the animals water with a diuretic (LASIX®). To study the structural components of the spleen histological sections were stained with hematoxylin-eosin and by Van Hizon. In the spleen appear nonspecific dystrophic-degenerative and discirculatory processes, both during the light and the average degree of dehydration. They appear in delymphatisation of the white pulp and reduction of red and white pulp. According to morphometry, there is reduction of the area of the white pulp on background of increase of the area of red pulp and connective tissue component at both terms of the experiments. Criteria of Pirson and Kolmogorov - Smirnov indicate that the change of the measured parameters of the spleen have approximately the same meaning as after one and after two months of extracellular dehydration, intensity of the decrease of the per cent of the white pulp square and the increase of the per cent of the red pulp is as evenly after the first month and after the second month of the experiment, the most intensive increase of the connective tissue component is observed after two months of the experiment.

Постановка проблеми і аналіз останніх досліджень. Аналіз літератури з питань дегідратації організму людини та тварин свідчить про високу зацікавленість науковців до цієї проблеми [1,2]. Зневоднення викликають посилені тривалі фізичні навантаження, трудова діяльність у гарячих цехах, глибоких шахтах в умовах впливу високої навколишньої температури, захворюваннях шлунково-кишкового тракту, коли мають місце блювання і пронос, при цукровому і нецукровому діабеті, недостатності ниркових залоз, гіпервітамінозі В, передозуванні сечогінних засобів при анорексії, крововтраті та ін. [3,4,10,11].

Різноманітні порушення водно-електролітного обміну неминуче супроводжуються змінами структури різних органів та тканин і тільки кількісна морфологічна оцінка будь-яких структур дозволяє об'єктивно оцінювати їх якості.

Селезінка - це периферійний орган імунної системи, який є найбільшим колектором лімфоїдної тканини в організмі. Вона виконує важливі гематологічні та імунологічні функції. Структура функціональних зон селезінки в більшій мірі залежить від функціонального стану імунної та кровотворної систем, які визначають стан гемопоезу, інтенсивність імунної відповіді та індивідуальну реактивність [5, 6, 7, 8].

Дослідження морфологічних змін, які відбуваються в селезінці при дегідратації залишаються поза увагою широкого кола науковців, і на сьогоднішній день є до кінця нез'ясованими.

Мета дослідження: провести гістоморфометричний аналіз структурних компонентів селезінки за умов дії експериментальної позаклітинної дегідратації організму щурів.

Матеріали та методи. Об'єктом дослідження служили 24 безпородних білих щурів (самці) 8-місячного віку масою $260,6 \pm 10$ г. Тварини перебували в умовах віварію Сумського державного університету на звичайному раціоні харчування. Дослідження проводилося у відповідності до етичних норм та рекомендацій щодо гуманізації роботи з лабораторними тваринами (Страсбург, 1985). 12 тварин складала контрольну групу. Шість щурів перебували в умовах позаклітинної дегідратації легкого ступеню 1 місяць, тваринам давали бідистильовану воду з розчиненим у ній діуретиком (LASIX®), а їх харчовий раціон складався із знесоленої їжі протягом місяця та 6 щурам - моделювалося позаклітинне зневоднення середнього ступеня протягом двох місяців дослідження. Усіх тварин виводили з експерименту шляхом декапітації під анестезією 10 % натрій тіопенталовим наркозом, який вводили підшкірно 0,5 мл на 100 грам маси тварини. Забір, фіксацію селезінки та виготовлення парафінових блоків з розміщеними в них шматочками органу виконували у відповідності до уніфікованих методик. Для вивчення структурних компонентів селезінки

гістологічні зрізи забарвлювали гематоксилін-еозином та за Ван-Гізон. Мікроскопічне дослідження проводили у світловому мікроскопі "Olympus" з фотографічною реєстрацією морфологічної картини відеокамерою Baumer/optronic. Тур: CX05c. Виділення структурних компонентів проводили, згідно з Міжнародною гістологічною номенклатурою. Морфометрію здійснювали за допомогою системи комп'ютерного аналізу «Digimaizer». Визначали частку білої та червоної пульпи, сполучнотканинного компоненту у площі поля зору, у відсотках.

Достовірність розбіжності експериментальних і контрольних даних оцінювали з використанням критерію Стюдента, достатньою вважали ймовірність помилки менше 5% ($p < 0,05$). Порівняльний аналіз експериментальних значень показників для різних періодів часу базується на критеріях χ^2 –Пірсона та λ –Колмогорова – Смірнова. Розрахунки проводились із використанням програми “Differences”, реалізованої на мові С [11].

Результати дослідження та їх обговорення.

Структура поперечного зрізу селезінки тварин, які перебували в умовах позаклітинної дегідратації легкого ступеня має на гістологічному рівні типову для щурів будову. Вона представлена білою пульпою (лімфатичними вузликами, периартеріальними лімфатичними піхвами), сполучнотканинним компонентом (капсула, система трабекул і ретикулярний каркас червоної та білої пульпи), та червоною пульпою (синусоїдними капілярами і пульпарними тяжами), але виявлені певні відмінності. Межі білої і червоної пульпи в окремих полях зору чітко не контуруються. У червоній пульпі селезінки відзначаються диффузне кровонаповнення. В венозних синусах червоної пульпи ендотелій стінок стає значно сплющеним. Лімфатичні вузлики зменшені, мають у своєму складі поодинокі гермінативні центри, які визначаються тільки у вторинних лімфатичних фолікулах і чітко не виявляються. периферійної зони фолікулів. По периферії лімфоїдних вузликів і в пульпарних тяжках відмічається помірна делімфатизація, водночас з'являється велика кількість еритроцитів. В

периартеріальних лімфоїдних зонах, які знаходяться навколо пульпарних артерій щільність лімфоцитів зменшується та з'являються дифузно розкидані по всьому периметру поодинокі еритроцити та їх мікрогрупи.

При фарбуванні за Ван-Гізон відмічається дезорганізація волокнистих структур капсули. Вони стають, фрагментованими, лежать рихлими пучками. Трабекули потовщуються, їх колагенові та ретикулярні волокна направлені поздовжньо.

При морфометричному дослідженні встановили достовірне зниження площі білої пульпи з $28,92 \pm 0,85\%$ до $20,92 \pm 0,80\%$, на $27,67\%$ ($p < 0,05$) та збільшення відсотку площі червоної пульпи з $65,35 \pm 1,67\%$ до $72,86 \pm 0,99\%$ на $11,5\%$ ($p < 0,05$) на тлі збільшення відсотку сполучної тканини стосовно площі зрізу селезінки в порівнянні з контрольними значеннями з $5,73 \pm 0,09\%$ до $6,22 \pm 0,1\%$, на $8,6\%$ ($p < 0,05$).

Проведені гістологічні дослідження через 2 місяці експерименту встановили також зміни всіх структурних компонентів селезінки. В органі спостерігається дифузне кровонаповнення червоної пульпи (рис.1). В окремих зонах білої пульпи спостерігались дегенерація і деструкція лімфоїдної тканини у вигляді невеликих скупчень лімфоцитів, атрофії лімфоїдних фолікулів, дезорганізації периартеріальних лімфоїдних зон, одні стінки центральних артерій витончені, а інші зі значно потовщеними пухкими стінками та значно звуженим просвітом. Ендотелій судин набряклий, з деструктивно зміненими ядрами. Венозні синуси червоної пульпи заповнені еритроцитами. У поодиноких лімфоїдних вузликах з центрами розмноження відзначаються розростання волокон сполучної тканини.

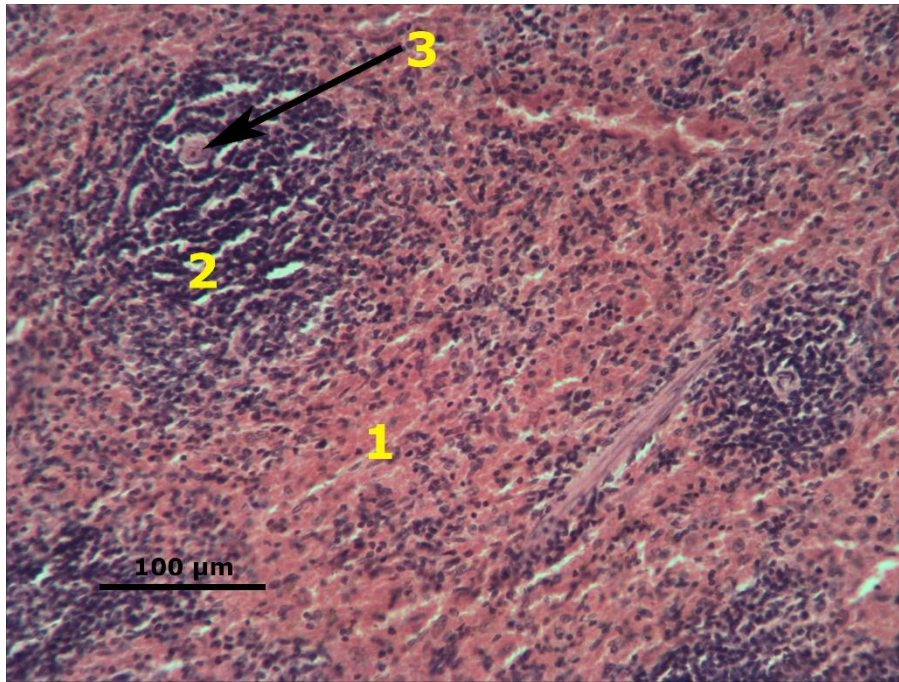


Рис. 1. Мікроскопічна організація селезінки шурів за умов дії позаклітинної дегідратації середнього ступеня. Червона пульпа переповнена еритроцитами (1). Деструкція білої пульпи (2), стінка центральної артерії зі звуженням просвіту (3). Забарвлення гематоксиліном та еозином. x 100

При фарбуванні за Ван-Гізон відмічали розрихлення капсули. В червоній пульпі відмічається значна кількість різної величини колагенових і еластичних волокон.

У цей термін досліджу відсоткове відношення білої пульпи до загальної площі зрізу становило $25,25 \pm 0,6\%$, що нижче контрольних значень ($30,71 \pm 2,03\%$) на 17% ($p < 0,05$). Що стосується червоної пульпи, то відсоткове відношення її до загальної площі зрізу складало $68,21 \pm 1,12\%$, що вище контрольних значень ($63,67 \pm 0,76\%$) на $7,14\%$ ($p < 0,05$). Середній показник площі перетину сполучнотканинного компоненту збільшився на $16,5\%$ ($p < 0,05$) від контрольних значень та дорівнює $6,53 \pm 0,23\%$.

Критерії χ^2 –Пірсона та λ –Колмогорова – Смірнова свідчать про те, що зміна вимірюваних параметрів селезінки мають приблизно однакове значення як після одного, так і після двох місяців позаклітинної дегідратації, інтенсивність

зменшення відсотку площі білої пульпи та збільшення відсотку червоної пульпи відбувається рівномірно як після першого місяця, так і після другого місяців експерименту, найбільш інтенсивно збільшення сполучнотканинного компоненту відмічається після двох місяців експерименту.

Висновки

При позаклітинному зневодненні у селезінці переважають дистрофічно-дегенеративні та дисциркуляторні процеси як при легкому, так і при середньому ступені дегідратації. Гістоморфометричні дослідження структурних компонентів селезінки показали, що позаклітинне зневоднення викликає достовірні зміни всіх досліджуваних параметрів і структур, які проявляються у збільшенні сполучнотканинного компоненту селезінки, зменшенні площі перетину білої пульпи та її редукції, збільшенні площі перетину червоної пульпи. Подібні зміни можуть бути причиною розвитку імунодефіцитних станів при данному експерименті.

Перспективи подальших досліджень. Планується вивчення морфологічних особливостей селезінки щурів при тяжкому ступені позаклітинної дегідратації.

Список використаної літератури.

1. Слісаренко О. В. Структурні зміни кісткового регенерату за умов клітинного зневоднення організму / О. В. Слісаренко // Журнал клінічних та експериментальних медичних досліджень. – 2013. – Т. 1. № 2. – С.163–168.
2. Мосендз Т. М. Морфо-функціональна характеристика нервово-м'язових закінчень при короткотривалій загальній дегідратації організму / Т. М. Мосендз // Світ медицини та біології. – 2013.– № 3. – С.66 – 68.
3. Ольховская, О. Н. Синдром токсикоза с эксикозом у детей раннего возраста / О. Н. Ольховская, М. С. Зимина, С. В. Кузнецов // Перинатология та педіатрія. - 2013. – № 4. – С. 121– 126.
- 4.Вдовенко Н.В. Водно-сольовий баланс і терморегуляція організму спортсменів та його корекція в умовах жаркого клімату / Н.В. Вдовенко // Актуальні проблеми фізичної культури і спорту. – 2007. – № 12. – С. 54–59.

- 5.Макалиш Т.П. Морфофункциональные особенности селезенки при воздействии на организм факторов различного генеза /Т.П. Макалиш// Таврический медико – биологический вестник. – 2013. – Т. 16, №1, ч.1 (61) – С.255 – 269.
- 6.Стаценко Е. А. Современные представления об анатомии селезенки человека // Український медичний альманах. – 2009. – Т. 12, №3.– С. 229 – 232.
7. Клименко Н. А. Морфофункциональное состояние селезенки в динамике хронического иммунного воспаления / Н. А. Клименко, С. В. Татарко, И.В. Сорокина //Теоретична і експериментальна медицина. – 2009. – №1. – С. 35– 38.
- 8.Боголюбов В.А. Патогенез и клиника водно-электролитных расстройств / В.А. Боголюбов. – М.: Медицина, 2008. – 428 с.
- 9.Сидоренко Е. В. Методы математической обработки в психологии / Сидоренко Е. В.– Санкт – Петербург: Речь, 2003. – 349 с.
10. Collins N. Nutrition 411. Avoiding dehydration in patients with wounds. / Collins N. // Ostomy Wound Manage. – 2015.– № 61(2) – P. – 8–11.
11. Watts A.G. The functional architecture of dehydration – anorexia / A.G. Watts, C.N. Boyle // Physiology and Behavior. – 2010. – V. 100, № 5. – P. 472 – 477.

Приходько О.О. Вплив позаклітинної дегідратації на гістоморфометричні параметри селезінки щурів. /О.О.Приходько // Галицький лікарський вісник.– 2015. – Т. 22.–№3, Ч. 2.–С.–55–58.