

УДК [616.127 – 018 – 098 – 005.98 – 053.9 : 577.128]

Ярмоленко О. С.

Особливості морфологічної перебудови міокарду щурів старечого віку за умов впливу гіпоосмолярної гіпергідратації.

Кафедра анатомії людини (завідувач кафедри професор Сікора В. З.)
Сумського державного університету.

lorolga@rambler.ru

Дана робота є фрагментом НДР "Закономірності вікових і конституціональних морфологічних перетворень внутрішніх органів і кісткової системи за умов впливу ендо- і екзогенних чинників і шляхи їх корекції", № державної реєстрації 0013U001347.

Резюме: Ярмоленко О.С. ОСОБЛИВОСТІ МОРФОЛОГІЧНОЇ ПЕРЕБУДОВИ МІОКАРДУ ЩУРІВ СТАРЕЧОГО ВІКУ ЗА УМОВ ВПЛИВУ ГІПООСМОЛЯРНОЇ ГІПЕРГІДРАТАЦІЇ. Тяжка серцево-судинна недостатність у літніх пацієнтів часто супроводжується розладами водно-електролітного балансу. Тому вивчення особливостей перебудови старіючого міокарду при порушеннях водно-сольового обміну та вибір шляхів її корекції та профілактики є актуальним. Метою роботи став аналіз структурної перебудови міокарду шлуночків щурів старечого віку за умов гіпоосмолярної гіпергідратації. Дослідження було проведено на 48 білих щурах-самцях 22-місячного віку, які склали 2 групи: контрольну та експериментальну, по 24 тварини в кожній. Експериментальні тварини годувалися знесоленими харчами та тричі на добу через зонд отримували по 10 мл дистильованої води. Разом з водою щурам вводився препарат "Mynyrin" (Ferring) у дозі 0,01 мг 2 рази на добу. Тварини контрольної серії отримували нормальну питну воду і їжу, а також їм вводився "Mynyrin" (Ferring) двічі на день в дозі 0,01 мг, зважаючи на потенційний вплив вазопресину на серцево-судинну систему. Міокард шлуночків досліджували за допомогою світлового мікроскопу "OLIMPUS" на різних збільшеннях, комп'ютерної програми «Відео Розмер 5,0» та скануючого електронного мікроскопу "SEM 102". Морфологічні перетворення міокарду щурів старечого віку за умов гіпоосмолярної гіпергідратації проявляються прогресуючим контрактурним пошкодженням та хвилеподібною деформацією м'язових волокон. Первинність порушень в позаклітинному секторі спричинює розвиток стромального набряку, особливо правого шлуночку, на початку експерименту та клітинного набряку при продовженні дії пошкоджувального чинника. При досягненні тваринами важкого ступеню гіпергідратації в стромі практично зникає колаген, що сприяє стрімкому розширенню камер шлуночків та погіршенню функції серця в умовах перевантаження об'ємом.

Вступ. Останнє десятиріччя в світі спостерігається тенденція до "постаріння" населення. За прогнозами, до 2020 року кількість людей старіше 65 років складе більше ніж 20% загальної кількості населення. Причиною смерті літніх людей найчастіше стають захворювання серця та судин. У людей віком 85-89 років смертність від серцево-судинних захворювань у 1000 разів вища за відповідний показник серед людей віком 25-29 років[6]. Тяжка серцево-судинна недостатність у літніх пацієнтів може бути спричинена втратою функції нирок, запаленням, недоїданням і гіпертонією[9]. Цей стан супроводжується розладами водно-електролітного балансу, який, в свою чергу, ускладнюється віковими порушеннями метаболізму як передсердного натрійуретичного фактору, так і вазопресину[2]. Тому вивчення особливостей перебудови старіючого міокарду при порушеннях водно-сольового обміну та вибір шляхів її корекції та профілактики є актуальним. В науковій літературі достатньо клінічних доповідей щодо порушень функції серцево-судинної системи, спричинених розладами водно-сольового обміну[7,8,10,12]. Але ці наукові праці не містять морфологічного підґрунтя для пояснення механізмів структурної перебудови міокарду. Існують лише поодинокі експериментальні роботи по вивченню даної проблеми. Описані морфофункціональні зміни міокарду щурів за умов загального зневоднення [5], вікові структурні особливості секреторних та скорочувальних кардіоміоцитів щурів на введення вазопресину[2], вплив хронічного перевантаження об'ємом на міокард зрілих щурів[11]. **Метою роботи** став аналіз структурної перебудови міокарду шлуночків щурів старечого віку за умов впливу гіпоосмолярної гіпергідратації.

Об'єкт і методи досліджень. Експеримент було виконано на 48 білих щурах-самцях 22-місячного віку, які склали 2 групи: контрольну та експериментальну, по 24 тварини в кожній. Утримання та експерименти на тваринах проводилися згідно «Європейської конвенції про захист хребтових тварин, що використовуються для експериментальних та інших наукових цілей» (Страсбург, 1986), "Загальних етичних принципів щодо експериментів на тваринах", затверджених Першим Національним конгресом з біоетики (Київ, 2001), Гельсінкської декларації Генеральної Асамблеї Всесвітньої медичної асоціації(2000). Експериментальні тварини годувалися знесоленими харчами та тричі на добу через зонд отримували по 10 мл дистильованої води. Разом з водою щурам вводився препарат "Мунурин" (Ferring) у дозі 0,01 мг 2 рази на добу. Тварини виводились з експерименту на 11-ту, 21-шу та 26-ту добу експерименту відповідно досягненню ними легкого, середнього та важкого ступеню гіпергідратації [3]. Тварини контрольної серії отримували нормальну питну воду і їжу в межах щоденних фізіологічних потреб, а також їм вводився "Мунурин" (Ferring) двічі на день в дозі 0,01 мг, зважаючи на потенційний вплив вазопресину на серцево-судинну систему. Контрольних щурів виводили з експерименту одночасно з тваринами, що зазнали впливу водного навантаження. Евтаназія дослідних тварин здійснювалась шляхом декапітації

під ефірним наркозом. Міокард шлуночків досліджували за допомогою світлової мікроскопії та скануючої електронної мікроскопії. Для приготування гістологічних препаратів шматочки міокарда стінок лівого та правого шлуночків, міжшлуночкової перегородки фіксували в 10% розчині нейтрального формаліну та після відповідної проводки в спиртах заливали в парафін. Гістологічні зрізи товщиною 10-15 мкм забарвлювали гематоксилін-еозином та за ван Гізон. Отримані препарати вивчали за допомогою світлового мікроскопа "OLIMPUS" на різних збільшеннях. За допомогою комп'ютерної програми «Видео Розмер 5,0» вираховувались основні морфометричні параметри міокарду піддослідних тварин. Для скануючої електронної мікроскопії серця фіксували в 1% глутаральдегіді, промивали тричі у фосфатному буфері та зневоднювали розчином етанолу у зростаючих концентраціях. Поперечні перерізи серця фіксували на графітових столиках і висушували на повітрі. Перед переглядом у скануючому мікроскопі вони були напилені сріблом у вакуумній універсальній установці "ВУП-5". Зразки розглядали в скануючому електронному мікроскопі з камерою низького вакууму "SEM 102" і фотографували при збільшеннях від $\times 12$ до 5000.

Результати дослідження та їх обговорення. На гістологічних зрізах волокна кардіоміоцитів (КМЦ) щурів контрольної групи мають однакову спрямованість та добре виражену поперечну посмугованість. Цитоплазма КМЦ рівномірно забарвлена, ядра овальної форми, нормохромні, розташовані в центрі клітини. Периваскулярні та стромальні крововиливи відсутні. В стромі міокарду візуалізуються колагенові волокна. На сканограмах стінки серця контрольних тварин міофібрили розташовані пухко за рахунок збільшення об'єму стромального компонента в старіючому міокарді (рис.1).




Рис. 1. Сканोगрама стінки серця щура старечого віку контрольної серії. Пухке розташування міофібрил, волокна колагену в стромі.

На ранніх стадіях гіпергідратації розвивається стромальний набряк, а також з'являються КМЦ різного розміру з ділянками хвилеподібної деформації та фрагментації м'язових волокон. Продовження дії пошкоджувального чинника призводить до дисбалансу електролітів міокарду, що на

гістопрепаратах проявляється посиленням хвилеподібної деформації м'язових волокон та їх локальним контрактурним пошкодженням, а також до появи ознак судинних розладів: поодинокі крововиливи, стаз крові в судинах, периваскулярний набряк. В міокарді лівого шлуночка посилюється поперечна посмугованість міофібрил з ділянками цитолізу, з'являються поодинокі без'ядерні клітини. При тяжкому ступеню гіпергідратації КМЦ набряклі, з ділянками цитолізу та фрагментації м'язових волокон, ядра КМЦ поліморфні, інтенсивно забарвлені (каріопікноз). Судинні розлади проявляються численними крововиливами. Має місце стромальний набряк та зменшення кількості колагенових волокон(рис.2).

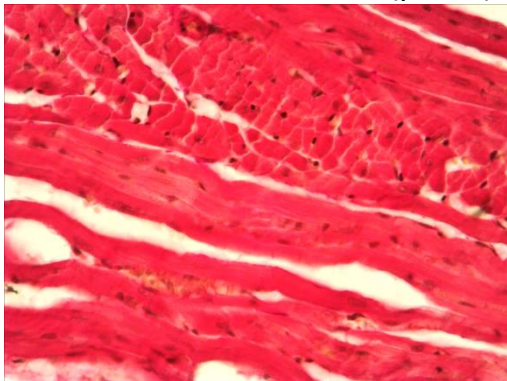


Рис. 2. Міокард правого шлуночка щура 22-місячного віку на 26-ту добу експерименту. Стромальний та клітинний набряк, крововиливи, відсутність колагенових волокон. Забарвлення за Ван Гізон. Збільшення об.х20,ок.х40.

Скануюча електронна мікроскопія при тяжкому ступеню гіпергідрії демонструє набряк міофібрил, їх дезорієнтацію та хвилеподібну деформацію. Поперечна посмугованість мязових волокон місцями ослаблена. Міжклітинні проміжки розширені, волокна колагену практично відсутні (рис.3).




Рис. 3. Сканограма міокарду лівого шлуночка щура 22-місячного віку на 26-ту добу експерименту. Набряк міофібрил, хвилеподібна деформація, стромальний набряк, відсутність колагенових волокон.

Морфометричними вимірами встановлено збільшення діаметру КМЦ (ДКМЦ) лівого шлуночка на 2,28% ($p \leq 0,05$) вже при легкому ступеню гіпергідрії та зростання відносного об'єму його строми на 1,41% ($p \leq 0,05$). Водночас в правому шлуночку ДКМЦ достовірно не змінюється, а стромальний набряк розвивається інтенсивніше, на що вказує зменшення відносного об'єму КМЦ (ВОКМЦ) на 0,55% ($p \leq 0,05$) та збільшення відносного об'єму строми (ВОСТ) на

3,71%($p \leq 0,05$). При досягненні тваринами середнього ступеню гіпергідрії в лівому шлуночку продовжується збільшення ДКМЦ на 8,61%($p \leq 0,05$), ВОКМЦ зменшується на 0,61% ($p \leq 0,05$), а ВОСТ зростає на 4,64% ($p \leq 0,05$). У правому шлуночку ДКМЦ збільшується на 8,91% ($p \leq 0,05$), ВОКМЦ зменшується на 0,79%($p \leq 0,05$), а ВОСТ є більшим за контроль на 5,66% ($p \leq 0,05$). При тяжкому ступеню гіпергідрії (рис.6) ДКМЦ лівого шлуночка зростає на 15,44% ($p \leq 0,05$), діаметр ядер(ДЯКМЦ) – на 6,1% ($p \leq 0,05$), ВОКМЦ є меншим за контроль на 0,56% ($p \leq 0,05$), відносний об'єм судин(ВОС) – на 2,22% ($p \leq 0,05$), ВОСТЛШ збільшується на 5,18% ($p \leq 0,05$). В той самий час у правому шлуночку відмічається збільшення ДКМЦ на 15,18% ($p \leq 0,05$), та ДЯКМЦ – на 5,05%($p \leq 0,05$). Відносний об'єм ВОКМЦ є меншим за контроль на 0,89% ($p \leq 0,05$), а ВОС – на 2,69% ($p \leq 0,05$). ВОСТ правого шлуночка зростає на 7,47% ($p \leq 0,05$). Стромально-паренхіматозне відношення в обох шлуночках не змінюється, що пояснюється розвитком як стромального, так і клітинного набряку.

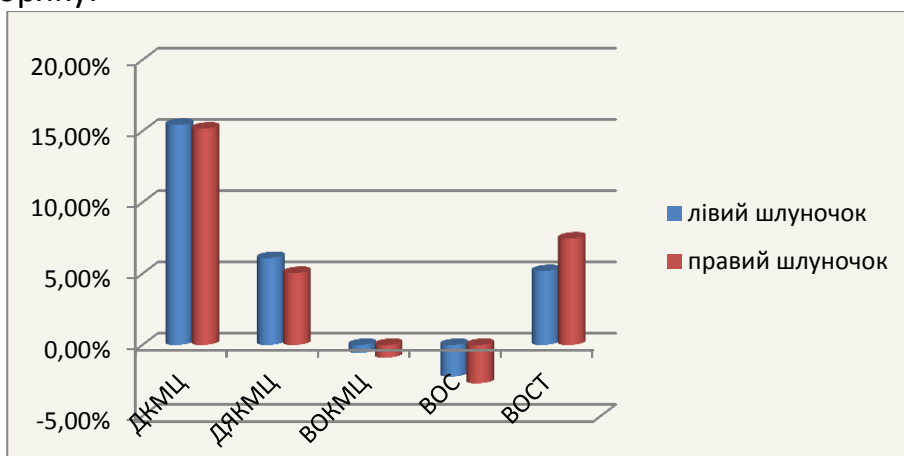


Рис. 2. Зміни морфометричних показників міокарду шлуночків щурів старечого віку за умов тяжкого ступеню гіпоосмолярної гіпергідратації.

Більш стрімке збільшення відносного об'єму строми правого шлуночка можна пояснити більшою його гідрофільністю, що знаходить підтвердження в літературних джерелах [4]. Зниження відносного об'єму судин в міокарді обох шлуночків тварин старечого віку пов'язано зі зниженням компенсаторних можливостей міокарду з віком [1].

Висновки. Морфологічні перетворення міокарду щурів старечого віку за умов гіпоосмолярної гіпергідратації в першу чергу спричинені порушеннями електролітного складу серця і проявляються прогресуючим контрактурним пошкодженням та хвилеподібною деформацією м'язових волокон. Первинність порушень в позаклітинному секторі спричинює розвиток стромального набряку, особливо правого шлуночку, на початку експерименту та клітинного набряку при продовженні дії пошкоджувального чинника. При досягненні тваринами тяжкого ступеню гіпергідратації в стромі практично зникає колаген, що сприяє

стрімкому розширенню камер шлуночків та погіршенню функції серця в умовах перевантаження об'ємом.

Перспективи подальших досліджень. Планується вивчення змін хімічного складу серця щурів різних вікових груп за умов гіпергідратаційних порушень та пошук коректору морфофункціонального стану міокарду за умов гіпергідратаційних порушень.

Список використаної літератури:

1. Ахтемійчук Ю.Т. Макроскопічна анатомія артеріальних судин серця людини / Ю.Т. Ахтемійчук, О. В. Ахтемійчук, М. В. Ющак // Клінічна анатомія та оперативна хірургія. – 2009. – Т. 8, № 1. – С.88-98

2. Квитницкая – Рыжова Т. Ю. Возрастные структурные особенности реакции секреторных и сократительных кардиомиоцитов на введение вазопрессина / Т. Ю. Квитницкая – Рыжова, А. С. Ступина, Г. В. Хаблак // Проблемы старения и долголетия – 2005.- Т. 14, № 4. – С. 323-331.

3. Методика експериментального відтворення водно-електролітних розладів/ В.З. Сікора, Г.Ф. Ткач, В.І. Бумейстер [та ін.] / Матеріали науково-практичної конференції "Морфологічний стан тканин і органів систем організму в нормі та патології", Тернопіль 10-11 червня 2009 р.-С.160-161.

4. Резник А. Г. Судебно-медицинская оценка гидратации сердца при некоторых причинах смерти /А. Г Резник // Международный журнал прикладных и фундаментальных исследований. – 2013. – №4 – С. 58-61.

5. Творко В.М. Морфофункціональні особливості міокарда при адаптації організму до загального зневоднення автореф. дис. на здобуття наук. ступеня канд. мед. наук: спец. 14.03.01 «Нормальна анатомія» / В.М. Творко - Тернопіль, 2002.- 19 с.

6. Chaudhary K.R. Mitochondria and the aging heart / K. R. Chaudhary, H. El-Sikhry, J. M. Seubert // Journal of Geriatric Cardiology – 2011. – Vol.8. - P. 159–167

7. Diagnosis and management of fluid overload in heart failure and cardio-renal syndrome: the "5B" approach / C. Ronco, M. Kaushik, R. Valle, [et all] // Seminars in nephrology. – 2012. – Vol. 32(1). – P. 129-141.

8. Fan S. Extracellular volume expansion in peritoneal dialysis patients / S. Fan, R. H., A. Davenport // The International journal of artificial organs. – 2012. – Vol. 35(5). – P. 338-345.

9. Nutritional problems, overhydration and the association with quality of life in elderly dialysis patients /I. K. Lægreid, A. Bye, K. Aasarød [et all] // International urology and nephrology. – 2012 – Vol. 44(6). – P.1885-1892.

10. Passeron A. Hyponatremia: from physiopathology to practice / A. Passeron, S. Dupeux, A.Blanchard // Rev Med Interne. – 2010. – Vol. 31(4). - 277-286. [Hyponatremia: from physiopathology to practice].

11.Temporal valuation of cardiac myocyte hypertrophy and hyperplasia in male rats secondary to chronic volume overload / Y. Du, E. Plante, J. S. Janicki, G. L. Brower// The American Journal of Pathology. – 2010. – Vol. 177(3). – P. 1155–1163.

12.The mortality risk of overhydration in haemodialysis patients/ V. Wizemann, P.Wabel, P.Chamney [et all] // Nephrol Dial Transplant. – 2009. – Vol. 24(5). – P.1574-1579.

Резюме: ОСОБЕННОСТИ МОРФОЛОГИЧЕСКИХ ПРЕОБРАЗОВАНИЙ МИОКАРДА СТАРЫХ КРЫС В УСЛОВИЯХ ГИПООСМОЛЯРНОЙ ГИПЕРГИДРАТАЦИИ.

Ярмоленко О. С. Тяжелая сердечно-сосудистая недостаточность у пожилых пациентов часто сопровождается расстройствами водно-электролитного баланса. Поэтому изучение особенностей перестройки стареющего миокарда при нарушениях водно-солевого обмена и выбор путей ее коррекции и профилактики является актуальным. Целью работы стал анализ структурной перестройки миокарда желудочков старых крыс под воздействием гипоосмолярной гипергидратации. Исследование было проведено на 48 белых крысах-самцах 22-месячного возраста, которые составили 2 группы: контрольную и экспериментальную, по 24 животных в каждой. Экспериментальных животных кормили обессоленными продуктами и трижды в сутки через зонд получали по 10 мл дистиллированной воды. Вместе с водой крысам вводился препарат "Munyrin" (Ferring) в дозе 0,01 мг 2 раза в сутки. Животные контрольной серии получали нормальную питьевую воду и еду, а также им вводился "Munyrin" (Ferring) дважды в день в дозе 0,01 мг, принимая во внимание потенциальное воздействие вазопрессина на сердечно-сосудистую систему. Миокард желудочков исследовали с помощью светового микроскопа "OLIMPUS" на разных увеличениях, компьютерной программы «Видео Размер 5,0» и сканирующего электронного микроскопа "SEM 102". Морфологические изменения миокарда старых крыс под воздействием гипоосмолярной гипергидратации проявляются прогрессирующим контрактурным повреждением и волнообразной деформацией мышечных волокон. Первичность изменений во внеклеточном секторе обуславливает развитие стромального отека, особенно правого желудочка, в начале эксперимента и клеточного отека при продолжении воздействия повреждающего фактора. При достижении животными тяжелой степени гипергидратации в строме практически исчезает коллаген, что способствует стремительному расширению камер желудочков и ухудшению функции сердца в условиях перегрузки объемом.

Summary. CHARACTERISTIC OF MORPHOLOGICAL TRANSFORMATIONS IN MYOCARDIUM OF OLD RATS UNDER HYPOSMOLAR HYPERHYDRATION

Yarmolenko O. S.

Key words: myocardium, hyperhydration, aging, morphological changes.

Severe cardio-vascular insufficiency in elderly patients is often accompanied by disorders of water and electrolyte balance. Therefore, the investigation of the age-related features in the restructuring of the myocardium under disturbances of

water-salt metabolism and the choice of ways of its correction and prevention is of great importance. The aim of the work was to analyze the restructuring of aging ventricular

myocardium in old rats under hyposmolar hyperhydration. The study was conducted on 48 white male rats of 22 months of age who were divided into 2 groups: the control and the test groups, 24 animals in each. Experimental animals were kept on desalted diet and three times a day they were given by tube 10 ml of distilled water. Water injected contained a preparation "Mynyrin" (Ferring) in a dose of 0.01 mg (2 times a day). The animals of the control series received normal drinking water and food, and they were introduced "Mynyrin" (Ferring) twice daily in a dose of 0.01 mg as well, taking into account the potential effect of vasopressin on the cardiovascular system. Morphological changes in the myocardium of old rats exposed to hyposmolar hyperhydration manifested by progressive contracture damage and wavy deformation of the muscle fibers. Primacy of changes in the extracellular sector causes the development of stromal edema, especially of the right ventricle in the beginning of the experiment, and cellular edema with continued exposure to damaging factors. Upon reaching the animals severe fluid overload the collagen virtually disappears in the stroma that contributes to the rapid expansion of the ventricular chambers and the deterioration of cardiac function in terms of volume overload.

Ярмоленко О. С. Особливості морфологічної перебудови міокарду щурів старечого віку за умов впливу гіпоосмолярної гіпергідратації / О.С. Ярмоленко//Вісник Української медичної стоматологічної академії. – 2014. – Т.14 № 4 (48). – С.246-249.

