

# CORNER DIAGNOSTICO

## Esotici



Dario d'Ovidio<sup>1</sup>, Med Vet, MSc, Spec PACS, PhD, Dipl ECZM (Small Mammal),  
Leonardo Meomartino<sup>2</sup>, PhD, Prof Med Vet

<sup>1</sup> Libero Professionista Napoli, Veterinari Esotici Campani - Clinica Veterinaria "Vetlan" Battipaglia (SA)

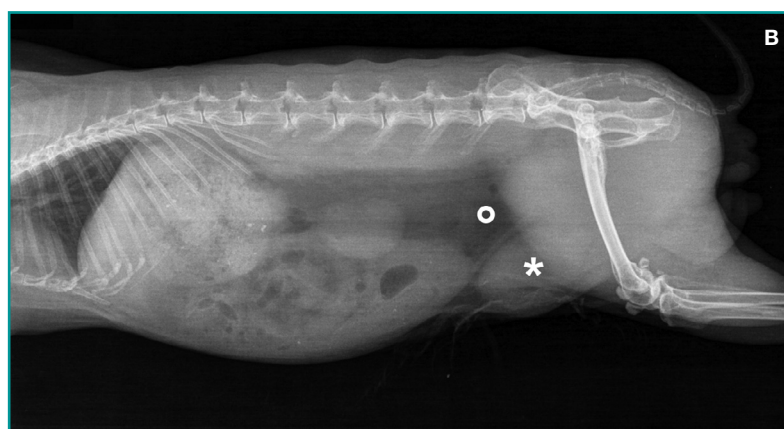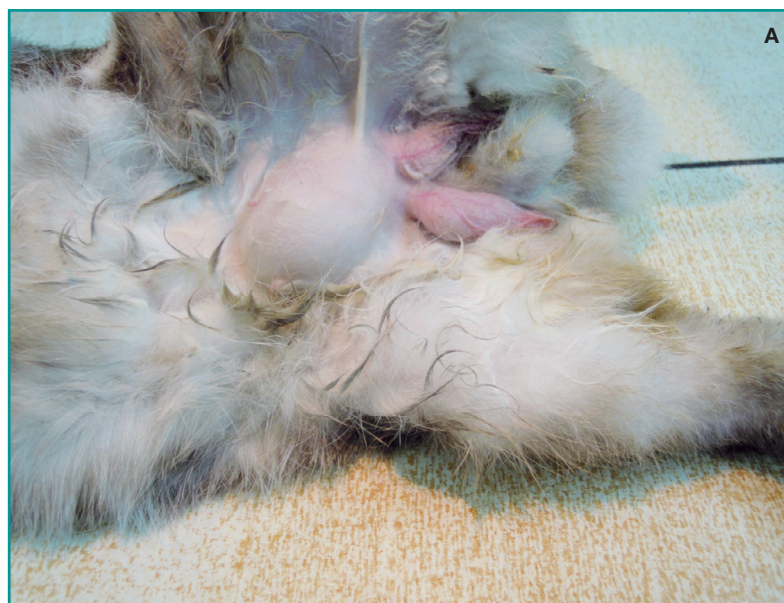<sup>2</sup> Centro Interdipartimentale di Radiologia Veterinaria, Dipartimento di Medicina Veterinaria e Produzioni Animali, Università degli Studi di Napoli "Federico II", Napoli

### PRESENTAZIONE CLINICA

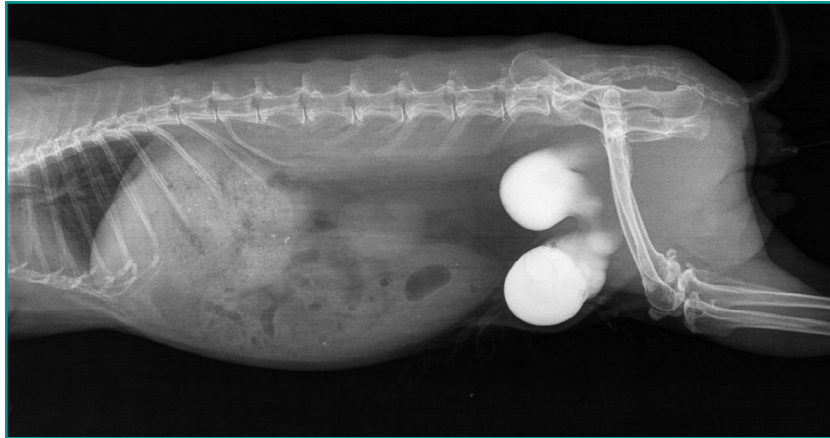
Un coniglio nano (*Oryctolagus cuniculus*) maschio intero, di otto anni di età, del peso di 1,54 kg veniva presentato d'urgenza dopo aver manifestato letargia, inappetenza e disuria. L'animale viveva in appartamento e veniva alimentato con fieno, verdure e cibo pellettato. Nessun recente problema sanitario veniva riferito ed erano state eseguite regolarmente le vaccinazioni per mixomatosi e malattia emorragica virale. All'esame clinico, il coniglio appariva vigile, responsivo e in buono stato di nutrizione. L'ispezione dell'addome evidenziava la presenza di una tumefazione tra i cavi inguinali (Fig. 1A). Alla palpazione, la tumefazione aveva consistenza elastica e la sua delicata compressione dava luogo alla fuoriuscita di urine. Un prelievo ematico eseguito dalla vena safena laterale non rivelava anomalie. Venivano effettuate radiografie addominali (Fig. 1B) ed una ecografia addominale.

Qual è la diagnosi più probabile in questo coniglio?

Qual è il trattamento di elezione per tale condizione clinica?



**Figura 1 - (A)** Superficie ventrale addominale di un coniglio maschio intero. Si noti la tumefazione a livello dei cavi inguinali. Tale tumefazione aveva consistenza elastica alla palpazione e la sua compressione determinava la fuoriuscita di urine. **(B)** Esame RX diretto (proiezione LL). All'esame diretto, l'area di proiezione dell'opacità vescicale appare occupata solo da grasso (o) mentre, caudo-ventralmente al profilo della parete addominale, è visibile un'opacità ovoidale a densità omogenea di tipo liquido (\*).



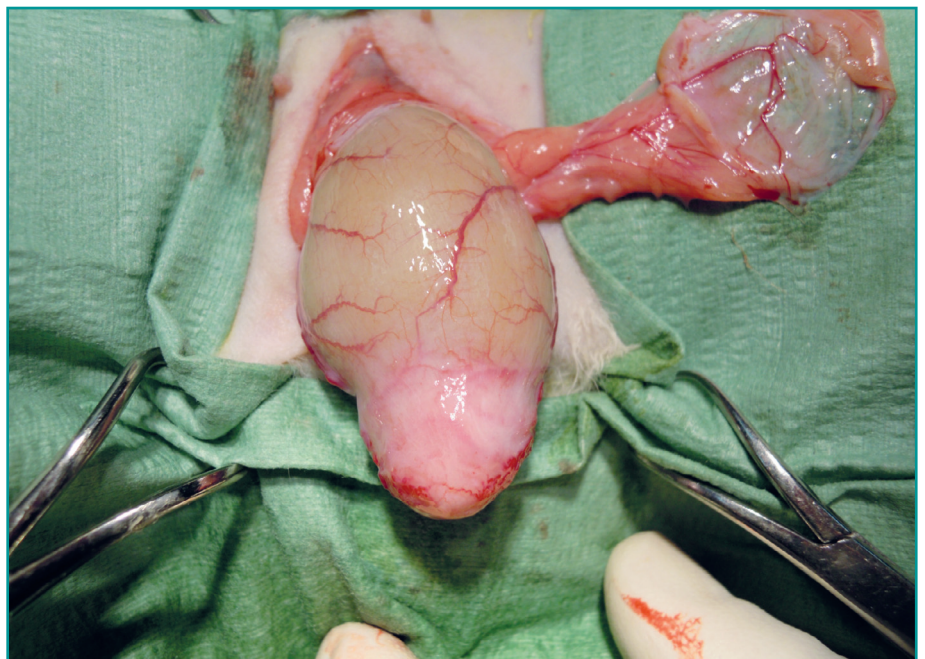
**Figura 2** - Cistografia retrograda in un coniglio affetto da ernia vescicale inguinale. La cistografia dimostra la parziale dislocazione della vescica in sede sottocutanea inguinale.

## DISCUSSIONE

L'esame radiografico e l'esame ecografico suggerivano la dislocazione di parte della vescica urinaria in sede sottocutanea. Su questa base si eseguiva una cistografia retrograda dopo cateterizzazione uretrale e introduzione di contrasto iodato diluito al 50% (8 ml Iopamidolo 370, Bracco Imaging, Milano, Italy) che permetteva di confermare la diagnosi di ernia vescicale inguinale (Fig. 2). In seguito ad un trattamento iniziale con enrofloxacin (5 mg/kg, SC q 12h Baytril, Bayer Animal Health, Milano, Italy) meloxicam (0,5 mg/kg PO q12h Meloxoral, Fatro Spa, Ozzano, Italy), fluidoterapia EV (Ringer lattato, 10 mL/kg/ora) e alimentazione forzata con un liofilizzato disciolto in acqua (Rescue feed, Bunny, Germany) l'animale veniva sottoposto ad intervento di ernioraffia (Fig. 3). L'ernia inguinale e inguino-scrotale della vescica urinaria è stata riportata sporadicamente nel coniglio da compagnia.<sup>1-3</sup> Tale condizione è prevalente nei maschi rispetto alle femmine e si verifica in conigli di età compresa tra i 4 e gli 8 anni.<sup>1,3</sup> Le ernie inguinali possono essere classificate come indirette o dirette. Nelle ernie indirette l'organo protrude nel canale inguinale attraverso il processo vaginale, mentre in quelle dirette il viscere si colloca adiacentemente al processo vaginale.<sup>2,3</sup> Da un punto di vista eziologico si distinguono ernie congenite e acquisite. Queste ultime possono conseguire a traumi,

chirurgie e processi degenerativi tissutali della parete addominale.<sup>2</sup> I principali sintomi clinici riportati sono la presenza di una tumefazione di consistenza fluttuante in sede inguinale, associata o meno a letargia, anoressia, urine maleodoranti, ematuria e diarrea.<sup>1-3</sup> Un fondato sospetto diagnostico di ernia vescicale viene posto sulla base dei sintomi clinici e della palpazione di una tumefazione fluttuante della parete addominale pelvica ventrale. Tuttavia, la conferma definitiva richiede il ricorso a tecniche diagnostiche. L'esame radiografico diretto evidenzia la presenza di un'opacità a

densità di tipo liquido lungo i profili ventrali dell'addome eventualmente associata all'assenza della vescica in addome; l'ecografia consente di definire il contenuto liquido delimitato dalla parete vescicale e di differenziare, in caso di ernia inguino-scrotale, altre cause di accumulo di fluido extra-testicolare (idrocele, ematocele, piocele, cisti dell'epididimo).<sup>2</sup> La diagnosi di certezza, però, richiede l'esecuzione di un esame contrastografico della vescica che può essere realizzato mediante due tecniche, descritte anche nel coniglio, quali l'urografia discendente e la cistografia retrograda.<sup>1-3</sup> Entrambe permettono di evidenziare con precisione i profili mucosali e la posizione del viscere erniato.<sup>2</sup> In questo caso si sceglieva di impiegare una cistografia retrograda perché la distensione della vescica è istantanea e, quindi, il contrasto è migliore;



**Figura 3** - Immagine intraoperatoria di un coniglio affetto da ernia vescicale durante l'intervento di ernioraffia. Si noti il fondo della vescica erniata, scollata dal sacco erniario.

inoltre, trattandosi di un maschio, la cateterizzazione uretrale era di semplice esecuzione. La terapia è chirurgica e viene realizzata dopo stabilizzazione del paziente. In seguito al riposizionamento della vescica in cavità addominale, la chiusura dell'anello inguinale può essere realizzata mediante suture monofilamento non-riassorbibili di calibro 3-0 o 4-0. È possibile eseguire una cistopessi assicurando la vescica alla parete addominale.<sup>1-3</sup> La castrazione dei soggetti maschi e l'eventuale ablazione dei sacchi scrotali sono raccomandate.<sup>1,3</sup> Nel nostro caso, un'ernia inguinale sinistra vera, si procedeva agli interventi di ernioraffia, castrazione e chiusura dell'anello inguinale. La chirurgia non è stata accompagnata da complicazioni ed il recupero postoperatorio, con ripresa del

normale appetito e della defecazione, avveniva in circa 48 ore. I successivi controlli clinici a distanza di 3, 6 e 12 mesi non hanno evidenziato alcuna anomalia né recidive della condizione iniziale.

## BIBLIOGRAFIA

1. Grunkemeyer VL, Sura PA, Baron ML, et al. Surgical repair of an inguinal herniation of the urinary bladder in an intact female domestic rabbit (*Oryctolagus cuniculus*). *Journal of Exotic Pet Medicine*, 249-254, 2010.
2. Petritz OA, Guzman DS, Gandolfi RC, et al. Inguinal-scrotal urinary bladder hernia in an intact male domestic rabbit. *Journal of Exotic Pet Medicine*, 248-254, 2012.
3. Thas I, Harcourt-Brown F. Six cases of inguinal urinary bladder herniation in entire male domestic rabbits. *Journal of Small Animal Practice*, 662-6, 2013.