

PRÒTESI INVERTIDA D'ESPATLLA: ESTUDI
RETROSPECTIU DEL CONFLICTE ESCAPULAR EN 2
MODELS DIFERENTS DE PRÒTESIS

Treball de Recerca

Autor: Llicenciat Joan Carles Bonilla López

Director del treball:

Catedràtic Enric Cáceres Palou

Co-director del treball:

Doctor Josep Maria Mora Guix

Departament de Cirurgia – Univeristat Autònoma de Barcelona

Setembre 2012

ÍNDEX

1	INTRODUCCIÓ.....	9
2	REVISIÓ I ACTUALITZACIÓ BIBLIOGRÀFICA.....	10
	2.1 RUPTURA MASIVA DEL MANEGOT.....	10
	2.1.1. CUFF TEAR ARTHROPATHY.....	10
	2.1.2. CLASSIFICACIONS.....	13
	2.1.2.1. CLASSIFICACIÓ DE HAMADA.....	13
	2.1.2.2. CLASSIFICACIÓ DE SEEBAUER.....	16
	2.1.2.3. CLASSIFICACIÓ DE FAVARD.....	20
	2.1.2.4. CLASSIFICACIÓ DE GOUTALLIER.....	21
	2.1.3. TRACTAMENT.....	22
	2.1.3.1 HEMIARTROPLÀSTIA.....	22
	2.1.3.2. PRÒTESI TOTAL D'ESPATLLA.....	24
	2.2 PRÒTESI INVERSA D'ESPATLLA.....	25
	2.2.1. REVISIÓ HISTÒRICA.....	25
	2.2.2. BIOMECÀNICA I DISSENY.....	28
	2.2.3. INDICACIONS I CONTRAINDICACIONS.....	35
	2.2.4. CONTRAINDICACIONS.....	36

	2.2.5. TÈCNICA QUIRÚRGICA.....	37
	2.2.6. COMPLICACIONS.....	41
	2.2.7. RESULTATS.....	53
	2.2.8. TIPUS DE PRÒTESI.....	55
	2.2.8.1. DELTA XTEND.....	56
	2.2.8.2. COMPREHENSIVE.....	59
3	HIPÒTESI.....	62
4	OBJECTIU DEL TREBALL.....	63
5	MATERIAL I MÈTODES.....	64
6	RESULTATS.....	67
	6.1. SEXE.....	67
	6.2. LATERALITAT.....	68
	6.3. EDAT.....	69
	6.4. CONSTANT PREOPERATORI.....	70
	6.5. MOBILITAT PREOPERATÒRIA	71
	6.5.1. ELEVACIÓ ANTERIOR.....	71
	6.5.2. ABDUCCIÓ.....	72
	6.5.3. ROTACIÓ INTERNA.....	73
	6.5.4. ROTACIÓ EXTERNA.....	74

6.6. CONFLICTE ESCÁPULO-HUMERAL (NOTCH).....	75
6.7. CONSTANT POSTOPERATORI.....	77
6.8. MOBILITAT POSTOPERATÒRIA.....	78
6.8.1. ELEVACIÓ ANTERIOR.....	78
6.8.2. ABDUCCIÓ.....	79
6.8.3. ROTACIÓ INTERNA.....	80
6.8.4. ROTACIÓ EXTERNA.....	81
6.9. COMPLICACIONS.....	82
7 DISCUSSIÓ.....	83
8 CONCLUSIONS.....	86
9 BIBLIOGRAFIA.....	87

ÍNDEX D'IMATGES

Fig. 1. Patología associada a una ruptura massiva del manegot.....	10
Fig.2. Limitació important de l'elevació anterior activa.....	11
Fig.3. Canvis radiogràfics en el Cuff Tear Arthropathy.....	12
Fig.4. Tipus 1 de la classificació d'Hamada.....	13
Fig.5. Tipus 2 de la classificació d'Hamada.....	14
Fig.6. Tipus 3 de la classificació d'Hamada.....	14
Fig.7. Tipus 4 A de la classificació d'Hamada.....	15
Fig.8. Tipus 4 A de la classificació d'Hamada.....	15
Fig.9. Tipus 5 de la classificació d'Hamada.....	16
Fig.10. Tipus 1A de la classificació de Seebauer.....	17
Fig.11. Tipus 1B de la classificació de Seebauer.....	18
Fig.12. Tipus 2A de la classificació de Seebauer.....	18
Fig.13. Tipus 2B de la classificació de Seebauer.....	19
Fig.14. Classificació de Favard sobre l'erosió de la glena.....	20
Fig.15. Pròtesi total d'espatlla en ruptura masiva i irreparable de manegot.....	22
Fig.16. Hemiartroplàstia d'espatlla.....	24
Fig.17. Model "Ovoide" com a pròtesi invertida d'espatlla.....	26

Fig.18. Model “Trompette” com a pròtesi invertida d’espalla.....	27
Fig.19. Components de la pròtesi invertida d’espalla: (A) diàfisi, (B) epífisi, (C) polietilè (D) glenosfera, (E) metaglena.....	27
Fig.20. Pròtesi d’espalla amb un centre de rotació lateralitzat.....	29
Fig.21. Esquema comparatiu que demostra l’estabilitat de la pròtesi invertida.....	30
Fig.22. Efecte del centre de rotació medialitzat.....	31
Fig.23. Efecte del centre de rotació lateralitzat.....	31
Fig.24. Esquema de l’efecte que provoca tenir el centre de rotació medialitzat.....	32
Fig.25. Esquema de la falta de tensió del deltoides.....	33
Fig.26. Esquema de la tensió restaurada del deltoides gràcies a la pròtesi invertida....	33
Fig.27. Sutura al tendó del subescapular.....	38
Fig.28. Guia preparada al cap de l’húmer.....	38
Fig.29. Visió correcta de la glenoides.....	39
Fig.30. Preparació de la metaglena	39
Fig.31. Implantació definitiva de la metaglena.....	40
Fig.32. Implantació de la glenosfera.....	40
Fig.33. Classificació de Nerot-Sirveaux per descriure el notch.....	46
Fig.34. Esquema de les diferències en la visualització del notch segons la projecció realitzada.....	47

Fig.35. Angle escapular.....	49
Fig.36. Radiografia anteroposterior d'espatlla. Càlcul de l'angle escapular.....	49
Fig.37. Angle pròtesi-coll scapular.....	50
Fig.38. Radiografia anteroposterior d'espatlla. Càlcul de l'angle pròtesi-coll escapular.....	50
Fig.39. Radiografia anteroposterior d'espatlla. Mesura de l'angle glenometafisari.....	52
Fig.40. Component humeral Delta Xtend.....	56
Fig.41. Polietilè Delta Xtend.....	57
Fig.42. Component glenoidal Delta Xtend.....	58
Fig.44. Vàstag humeral Comprehensive.....	59
Fig.45. Polietilè Comprehensive.....	59
Fig.46. Glenosfera Comprehensive.....	60
Fig.47. Metaglena Comprehensive amb cargol central.....	60
Fig.48. Sistema Comprehensive de pròtesi invertida d'espatlla, a excepció del vàstag humeral.....	61
Gràfica 1. Diagrama de columnes. Número de pròtesis incloses en l'estudi.....	66
Gràfica 2. Diagrama de columnes. Seguiment mig de les pròtesis.....	66
Gràfica 3. Diagrama de columnes. Edat mitja dels pacients en el moment de l'intervenció quirúrgica.....	68

Gràfica 4. Diagrama de sectors. Prevalença d'homes i dones en les pròtesis invertides d'espalla del model Delta Xtend.....	69
Gràfica 5. Diagrama de sectors. Prevalença d'homes i dones en les pròtesis invertides d'espalla del model Comprehensive.....	69
Gràfica 6. Diagrama de sectors. Prevalença de lateralitat en les pròtesis invertides d'espalla del Delta Xtend.....	70
Gràfica 7. Diagrama de sectors. Prevalença de lateralitat en les pròtesis invertides d'espalla del model Comprehensive.....	70
Gràfica 8. Diagrama de columnes. Constant preoperatori.....	71
Gràfica 9. Diagrama de columnes. Elevació anterior preoperatòria.....	72
Gràfica 10. Diagrama de columnes. Abducció preoperatòria.....	73
Gràfica 11. Diagrama de columnes. Rotació interna preoperatòria.....	74
Gràfica 12. Diagrama de columnes. Rotació externa preoperatòria.....	75
Gràfica 13. Diagrama de sectors. Casos de notch que s'han produït en el model Delta Xtend.....	76
Gràfica 14. Diagrama de columnes. Casos de notch que s'han produït en el model Delta Xtend, en cada grau de la classificació de Nerot-Sirveaux.....	76
Gràfica 15. Diagrama de sectors. Casos de notch que s'han produït en el model Comprehensive.....	77
Gràfica 16. Diagrama de columnes. Constant postoperatori.....	78
Gràfica 17. Diagrama de columnes. Elevació anterior postoperatòria.....	79

Gràfica 18. Diagrama de columnes. Abducció postperatòria.....	80
Gràfica 19. Diagrama de columnes. Rotació interna postperatòria.....	81
Gràfica 20. Diagrama de columnes. Rotació externa postperatòria.....	82
Gràfica 21. Diagrama de columnes. Complicacions del model Delta Xtend.....	83

INTRODUCCIÓ

L'artrosi glenohumeral secundària a la destrucció irreparable del manegot dels rotadors pot provocar una espatlla dolorosa i pseudoparalítica¹.

En aquesta situació l'utilització de pròtesis no-constrenyides no ha donat un bon resulta^{2,3,4}. Per altra banda, les pròtesis constrenyides tampoc han estat efectives, per l'alt índex d'afluixament del component de la glena que s'ha produït degut a la lateralització del centre de rotació respecte l'escàpula^{5,6,7,8,9}.

L'any 1985 Paul Grammont introdueix millores biomecàniques en el disseny de la pròtesi d'espalla^{10,11}, utilitzant una pròtesi semi-constrenyida, que millora considerablement els resultats respecte els dissenys previs, gràcies al descens i a la medialització del centre de rotació escapulo-humeral.

Tot i la millora considerable dels resultats funcionals dels pacients gràcies a aquest disseny, és un procés que no està exent de complicacions. Una de les complicacions més habituals és el conflicte escapular^{12, 13, 14, 15, 16, 17, 18, 19, 20}.

S'han utilitzat diferents estratègies per minimitzar el conflicte escapulo-humeral, algunes d'elles han incidit en el disseny de la pròtesi^{13, 18, 21, 22, 23, 24, 25, 26, 27}.

Aquest treball analitza les diferències que es produeixen en els resultats postoperatoris utilitzant 2 tipus de pròtesi diferents.

REVISIÓ I ACTUALITZACIÓ BIBLIOGRÀFICA

2.1. RUPTURA MASIVA DEL MANEGOT

2.1.1. CUFF-TEAR ARTHROPATHY

L'any 1983, Charles Neer va descriure de forma extensa l'entitat clínica coneguda com a Cuff-Tear Arthropathy, és a dir, l'artrosi glenohumeral secundària a ruptura masiva del manegot¹.

Defineix aquesta entitat, com una ruptura massiva del manegot amb migració superior de l'humer proximal, i una disminució de la distància acromio-humeral amb erosió de les tuberositats (femuralització) de l'húmer proximal i altres canvis artròsics en l'articulació glenohumeral.

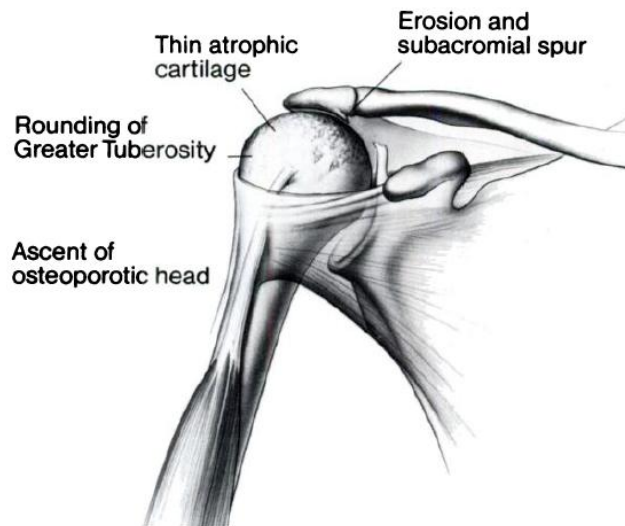


Fig. 1. Patologia associada a una ruptura massiva del manegot¹.

En el seu article clàssic, posa les bases de les troballes a nivell clínic i radiològic:

A. Clínica:

- Dolor de llarg temps d'evolució, que augmenta progressivament, i que empitjora per la nit.
- Dolor que s'exacerba amb l'activitat.
- Inflamació de l'espatlla, moltes vegades associada a una bursitis subacromial.
- Limitació important de la movilitat activa, sobretot de l'elevació anterior i de la rotació externa.

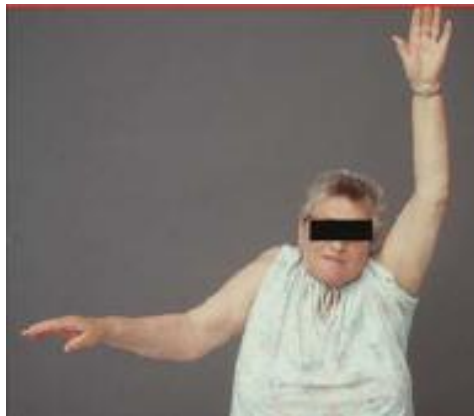

Fig. 2. Limitació important de l'elevació anterior activa.

B. Radiologia:

- Col·lapse de la superfície articular de l'húmer proximal amb disminució de l'espai acromi-humeral.
- Artrosi de l'articulació acromi-humeral.
- Esclerosi i petits osteofits a nivel de l'articulació gleno-humeral.

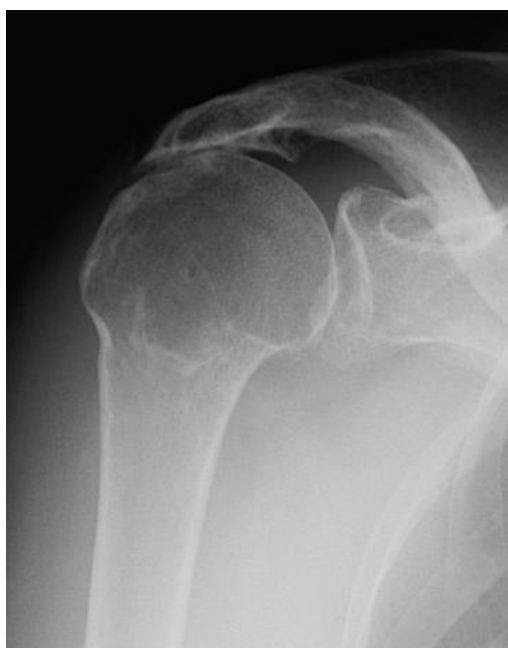

Fig. 3. Canvis radiogràfics en el Cuff Tear Arthropathy¹.

2.1.2. CLASSIFICACIONS

2.1.2.1. CLASSIFICACIÓ DE HAMADA

L'any 1989 Hamada ²⁸ estableix una classificació radiogràfica de les ruptures massives del manegot, segons la distància de l'interval acromi-humeral. Un espai acromi-humeral de 6-7 mm és el límit inferior en espatlles no afectades de ruptura del manegot. Diferència 5 graus:

1. **Tipus 1:** interval acromi-humeral major de 6 mil·límetres.

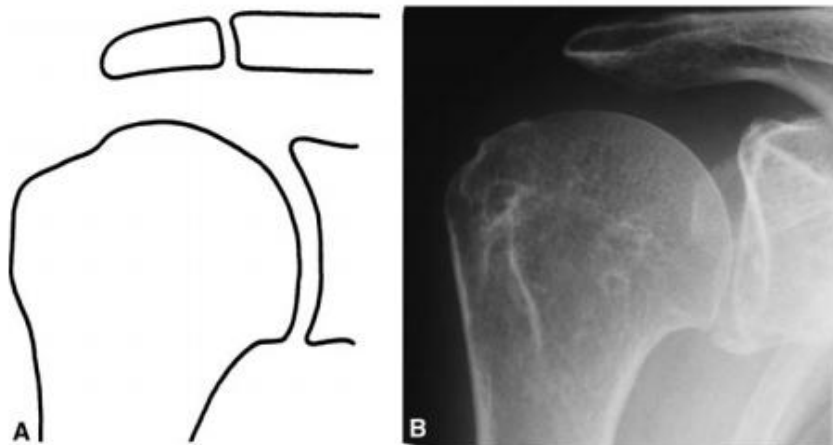


Fig. 4. Tipus 1 de la classificació d'Hamada. Distància AH \geq 6mm ²⁹.

2. Tipus 2: interval acromi-humeral igual o menor a 5 mil·límetres.

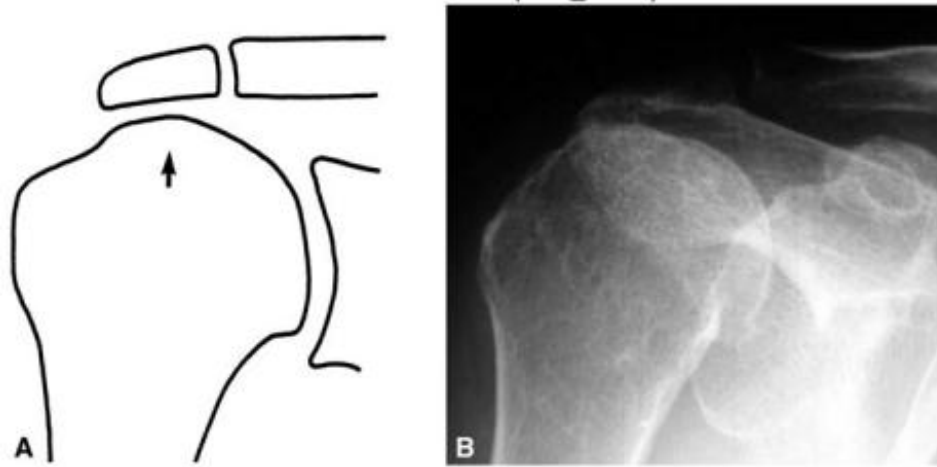


Fig. 5. Tipus 2 de la classificació d'Hamada. Distància $AH \leq 5\text{mm}$ ²⁹.

3. Tipus 3: a les característiques del tipus 2, s'afegeix l'acetabulització, que defineix com la deformitat còncava de la superfície inferior de l'acromion. Té 2 subtipus; un és una deformitat excavada en l'acromion, i l'altre és la deformitat formada per l'excessiva calcificació al llarg del lligament coracoacromial.

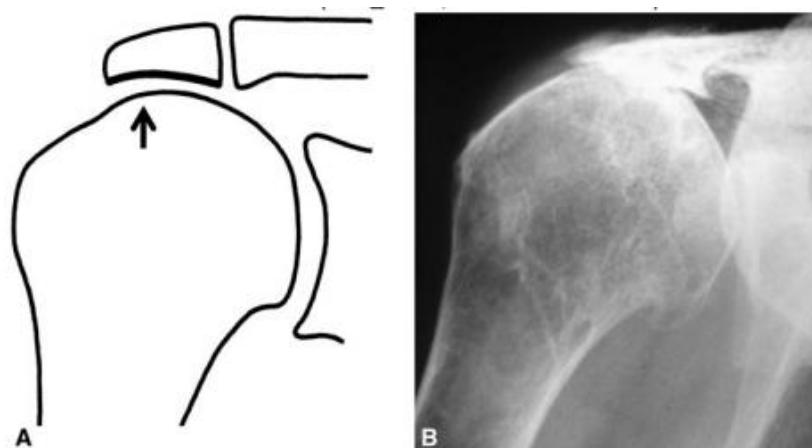


Fig. 6. Tipus 3 de la classificació d'Hamada. Distància $AH \leq 5\text{mm}$, amb acetabularització ²⁹.

4. Tipus 4: s'afegeix la disminució de l'espai a l'articulació gleno-humeral.

Més tard, Walch subdivideix aquest subtipus en 2 ²⁹:

A. Tipus 4 A: en aquest subtipus no hi ha acetabularització.

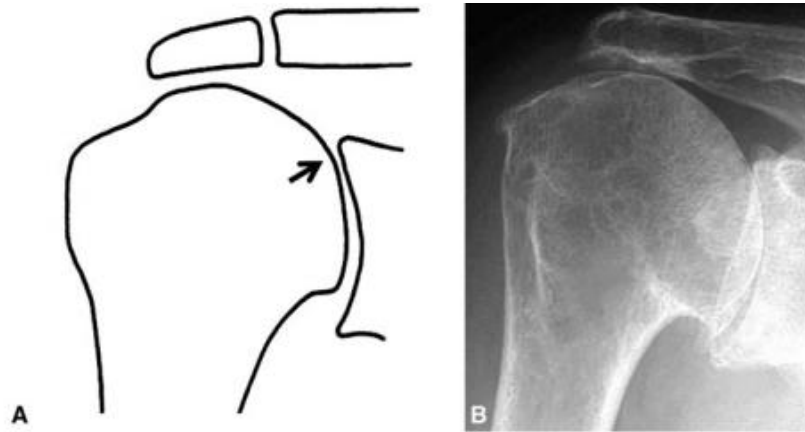


Fig. 7. Tipus 4 A de la classificació d'Hamada. Artrosi glenohumeral, sense acetabularització ²⁹.

B. Tipus 4 B: es dona l'acetabularització.

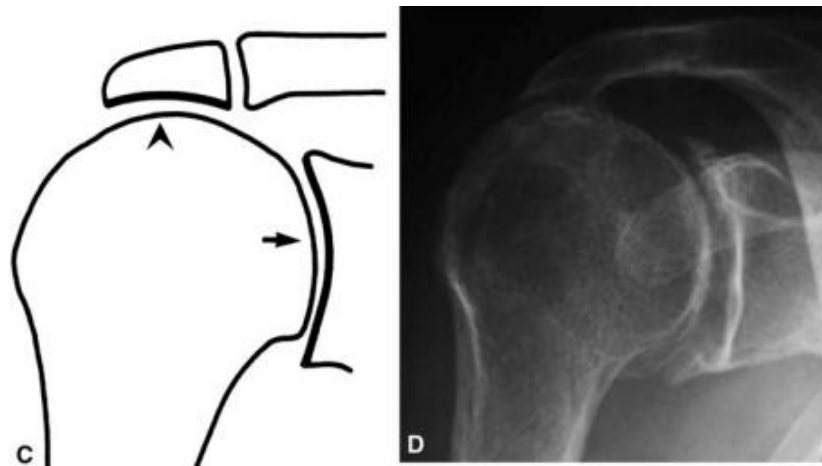


Fig. 8. Tipus 4 B de la classificació d'Hamada. Artrosi glenohumeral, amb acetabularització ²⁹.

5. Tipus 5: col·lapse del cap humeral.

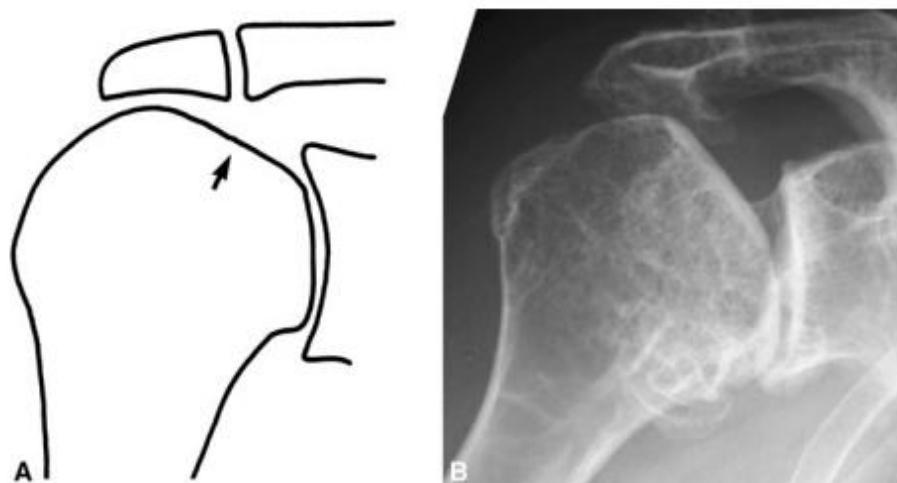


Fig. 9. Tipus 5 de la classificació d'Hamada. Col·lapse del cap humeral ²⁹.

2.1.2.2. CLASSIFICACIÓ DE SEEBAUER

Seebauer³⁰ va proposar una classificació radiogràfica de la ruptura masiva del manegot.

Diferencia els 2 grups segons la presència de la migració superior estàtica del centre de rotació, la quantitat d'instabilitat del centre de rotació, i els canvis associats a les estructures de l'arc coraco-acromial.

1. Tipus 1: no hi ha una migració superior estàtica del cap de l'húmer.

A. Tipus 1A – CENTRAT ESTABLE: hi ha una acetabularització de l'acromion i una femoralització del cap de l'húmer.

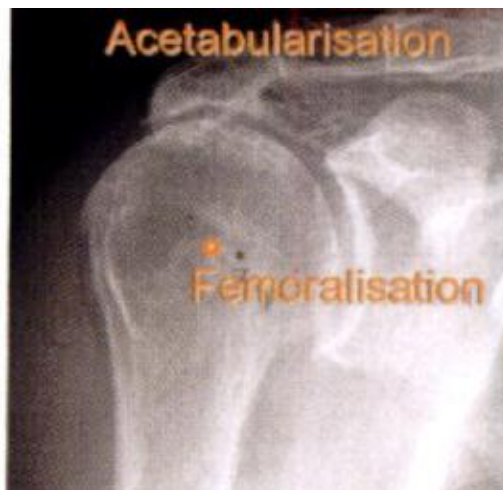


Fig. 10. Tipus 1A de la classificació de Seebauer. Cap centrat i estable³⁰.

B. Tipus 1B – CENTRAT MEDIALITZAT: hi ha una erosió a nivell de la glena.

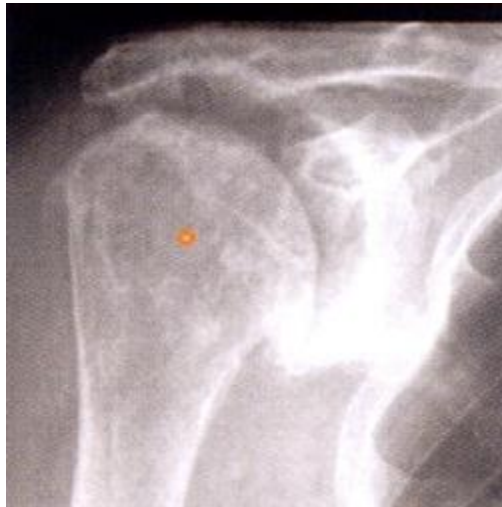

Fig. 11. Tipus 1B de la classificació de Seebauer. Cap centrat i medialitzat ³⁰.

2. Tipus 2: hi ha una migració superior estàtica del cap de l'húmer.

A. Tipus 2A – DESCENTRAT MÍNIMAMENT ESTABLE: hi ha una migració proximal significativa, però encara relativament estabilitzada per l'arc coraco-acromial.

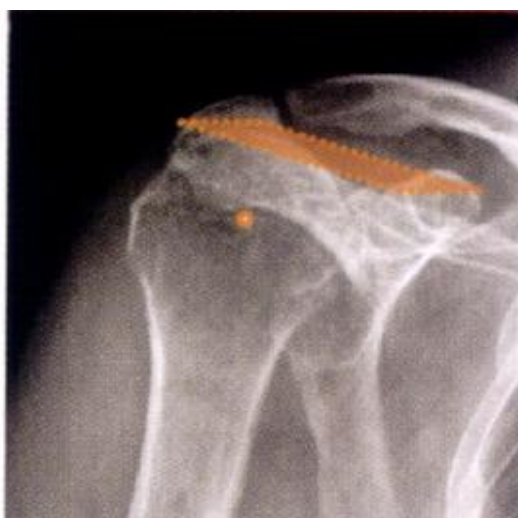

Fig. 12. Tipus 2A de la classificació de Seebauer. Cap descentrat mínimament estable ³⁰.

B. Tipus 2B – DESCENTRAT INESTABLE: hi ha una pèrdua total de l'estabilització de l'arc coraco-acromial, i el cap migra de forma anterosuperior.

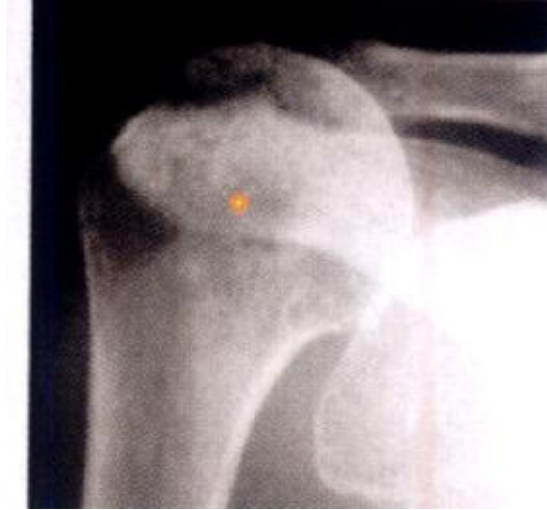

Fig 13. Tipus 2B de la classificació de Seebauer. Cap descentrat inestable³⁰.

2.1.2.3. CLASSIFICACIÓ DE FAVARD

És una classificació que fa referència a l'erosió que presenta la glena en una radiografia anteroposterior ³¹.

Els diferents tipus són:

- E0: hi ha una migració superior del cap humeral sense erosió de la glena.
- E1: hi ha una erosió concèntrica de la glena.
- E2: l'erosió és limitada a la part superior de la glenoides.
- E3: aquesta erosió s'extén fins a la part inferior de la glenoides.
- E4: l'erosió és limitada a la part inferior de la glenoides.

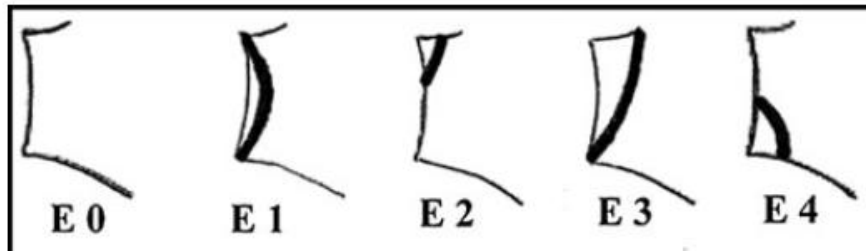


Fig. 14. Classificació de Favard sobre l'erosió de la glena ³¹.

2.1.2.4. CLASSIFICACIÓ DE GOUTALLIER

Aquesta classificació fa referència a l'estat en que es troben els músculs que formen part del manegot dels rotadors, i el grau de degeneració, és a dir, infiltració de greix que pateixen ³².

Els diferents graus són:

- Estadi 0: múscul completament normal.
- Estadi 1: el múscul conté alguna línia de greix.
- Estadi 2: infiltració de greix important, però encara hi ha bastant més múscul que greix.
- Estadi 3: hi ha tan greix com múscul.
- Estadi 4: hi ha més greix que múscul.

La classificació de Goutallier està basada en la TAC. També hi ha una classificació basada en la RNM ³³.

2.1.3. TRACTAMENT

2.1.3.1. PRÒTESI TOTAL D'ESPATLLA

L'objectiu de l'intervenció quirúrgica amb la pròtesi total d'espatlla és treure el dolor i millorar la funció, restituint anatòmicament les superfícies articulars dels pacients afectats d'artrosi glenohumeral. És una pròtesi no-constrenyida, i permet a un manegot i a una musculatura extrínseca sana restuarar la funció de l'espatlla. En aquesta situació, els tendons del manegot rotador donen una estabilitat dinàmica a l'espatlla augmentant el mecanisme de concavitat-compensació a nivell de l'articulació⁸.

La intervenció amb una pròtesi total anatómica d'espatlla en presència d'una ruptura completa i irreparable del manegot dona resultats insatisfactoris^{5,6,7}.

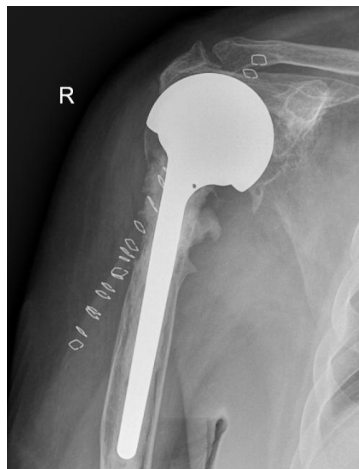


Fig. 15. Pròtesi total d'espatlla en ruptura masiva i irreparable de manegot.

La migració superior del cap humeral pròtesic es veu sovint en les ruptures massives del manegot, fent possible l'elevació de l'espatlla només a través del movimentt escapulotoràcic, mentre que el moviment glenohumeral està disminuït. A més a més d'aquesta disminució del moviment de l'espatlla, la translació humeral incontrolada,

provoca un augment de les forces a l'interfase os-glena, donant lloc a un ràpid afluixament i fallada del component glenoidal ⁹.

2.1.3.2. HEMIARTROPLÀSTIA

L'hemiartroplàstia s'ha utilitzat pel tractament de la ruptura massiva del manegot per prevenir l'afluixament a nivell de la glena que es dona en les pròtesis totals d'espatlla. El seu ús no ha estat del tot satisfactori, degut a una funció limitada i a una milloria inconsistent del dolor ^{2,3,4}. L'ús de l'hemiartroplàstia es recomana sobretot en els casos tipus 1^a i 1B de la classificació de Seebauer, en els quals al tenir un cap centrat es pota aconseguir una elevació anterior d'entre 80 i 100^o ³⁰.

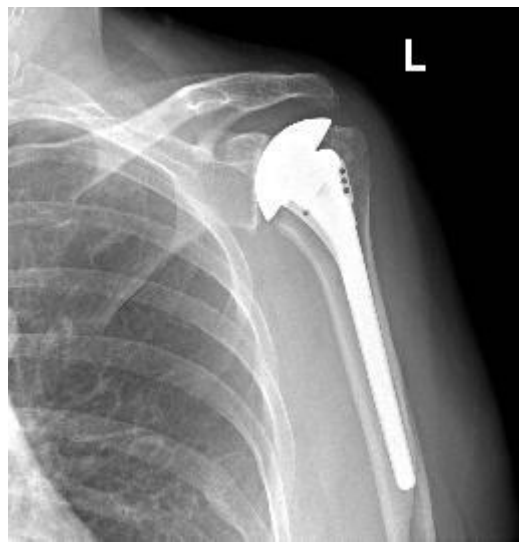

Fig. 16. Hemiartroplàstia d'espatlla.

2.2. PRÒTESI INVERSA D'ESPATLLA

2.2.1. REVISIÓ HISTÒRICA

L'any 1985, Paul Grammont, va revolucionar el tractament de l'artrosi secundària a ruptura masiva del manegot, i la ruptura masiva irreparable del manegot, al introduir canvis importants en un tipus de pròtesi, la pròtesi invertida ^{11,12}, que fins a aquells moments no havia obtingut uns resultats satisfactoris, degut a l'alt índex d'afluixaments i complicacions mecàniques ³⁴.

La idea que va desenvolupar Paul Grammont no va ser fortuita, sinó que va ser una evolució de diferents estudis durant més de 20 anys ³⁵. L'estudi de l'anatomia comparativa, en concret l'adquisició de la bipedestació per l'home, el va portar a dissenyar una osteotomia amb translació-elevació-rotació de l'acromion per tractar les ruptures cròniques del manegot ³⁶. Aquesta lateralització de l'acromion provocava un augment del component d'abducció del deltoïdes, a la vegada que disminuïa el component d'elevació. Aquesta troballa es va reafirmar més endavant amb un estudi biomecànic, on va trobar que medialitzant el centre de rotació de l'articulació glenohumeral, augmentava el braç de palanca del deltoïdes, compensant la manca d'activitat del supraespinós ³⁷.

D'aquesta manera tenia 2 mecanismes que influeixen en el deltoïdes: o bé lateralitzant l'acromion sense moure el centre de rotació; o bé medialitzant el centre de rotació sense moure l'acromion.

La primera pròtesi que incorporava la medialització del centre de rotació amb un disseny invertit va ser el model "Ovoide"³⁵, però es va abandonar ràpidament degut als problemes d'instabilitat que presentava.



Fig .17. Model "Ovoide" com a pròtesi invertida d'espatlla³⁵.

El següent model que es va dissenyar va ser el model "Trompette", format per un component glenoidal, de 2/3 d'una esfera de 44 mil·límetres de diàmetre. Aquest component de ceràmica, estava cimentat a la glenoides. El component humeral, era un conus concau de polietilè que també estava cimentat¹⁰.

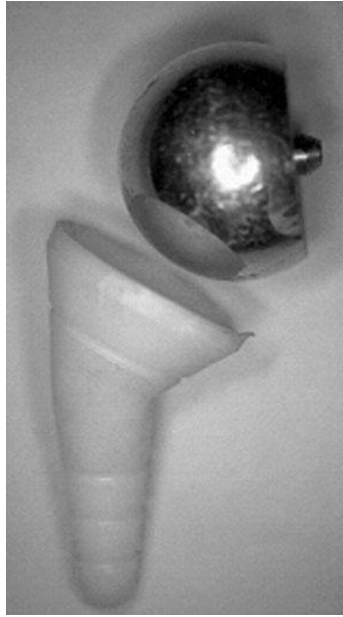


Fig. 18. Model "Trompette" com a pròtesi invertida d'espatlla ³⁵.

La primera generació modular va ser la Delta III, que és la que ha revolucionat el tractament de les ruptures massives del manegot ^{11, 38}. Estava composta per 5 components: una base a la glenoides, una hemisfera glenoidal, un polietilè, una metàfisi humeral, i una diàfisi humeral.




Fig 19. Components de la pròtesi invertida d'espatlla: (A) diàfisi, (B) epífisi, (C) polietilè (D) glenosfera, (E) metaglena ³⁸.

2.2.2. BIOMECÀNICA I DISSENY

Hi ha diversos models de pròtesi invertida, amb els seus dissenys específics, però tots segueixen els principis bàsics proposats per Paul Grammont ¹⁰:

1. **Inversió dels components concav i convex:** abans de que Paul Grammont introduís els seus principis en la pròtesi invertida d'espatlla, la tendència era aplicar els mateixos principis quirúrgics del maluc per a l'espatlla, degut a la seva similitud anatómica. Grammont considera que això només és vàlid pels quadrúpedes, perquè en els humans no es pot aplicar que l'húmer és l'articulació de càrrega, com seria el fémur per l'articulació del maluc. En aquest cas, ell considera que l'articulació de càrrega és el tronc, ja que és la part del cos que eleva el braç; aquest punt es localitzaria en la glena. D'aquest concepte, es desprén la lògica que hi ha darrere de proposar una pròtesi invertida, és a dir, una esfera convexa al component de càrrega (glena), i una copa cóncava a la part que no és de càrrega (l'húmer) ¹¹.

Els intents previs d'utilitzar una pròtesi invertida l'espatlla havien fracassat, degut a la lateralització del centre de rotació que tenien aquestes pròtesis, provocant un alt índex d'afluixament degut a les forces de torsió que s'efectuaven sobre el component glenoidal ^{34,39}.

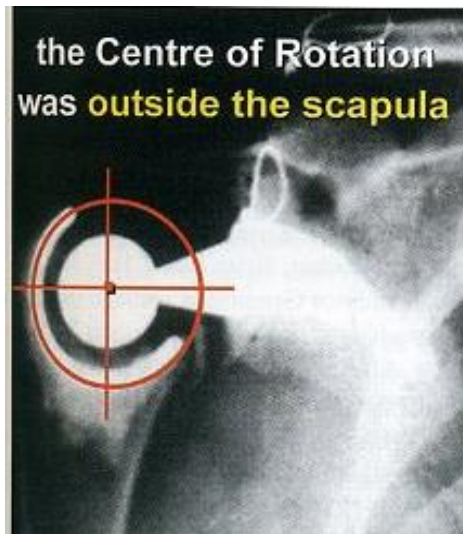


Fig. 20. Pròtesi d'espalla amb un centre de rotació lateralitzat.

- 2. Estabilitat inherent:** la translació glenohumeral està limitada pel constrenyiment que ve donat que el component humeral concau, s'articula profundament amb una gran glenosfera.

A diferència dels altres tipus de pròtesi utilitzades per l'articulació gleohumeral, la pròtesi invertida d'espalla no té diferències en els radis de curvatura dels seus components, és a dir, tenen el mateix radi de curvatura, provocant un arc de moviment concèntric. En els últims models dissenyats, el component convex és més gran del que era en les primeres pròtesis invertides, augmentant la seva mobilitat ⁴⁰.

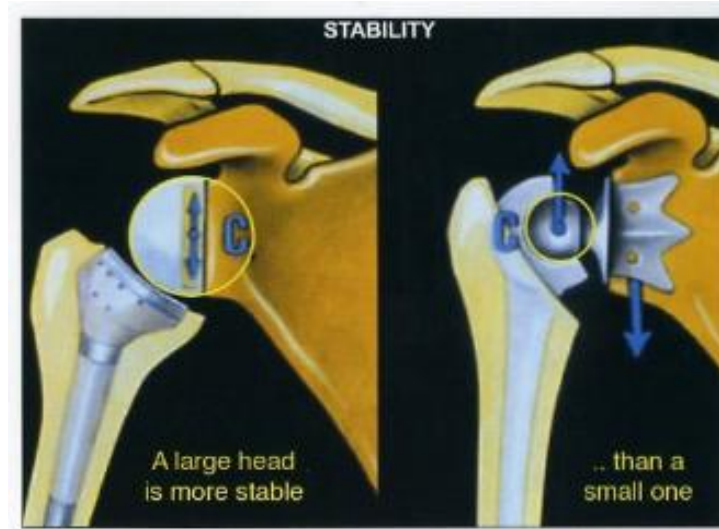


Fig. 21. Esquema comparatiu que demostra l'estabilitat de la pròtesi invertida. Hi ha una major estabilitat de la pròtesi invertida degut al major tamany del cap.

L'estabilitat s'augmenta si la ratio entre la profunditat i el diàmetre del component humeral concau augmenta el seu tamany absolut ⁴¹. D'altra banda, una pròtesi que tingui una gran ratio entre la profunditat i el diàmetre del component humeral, a part de ser més estable, és més probable que tingui més tendència a provocar un conflicte escàpulo-humeral (notch), al contrari d'una pròtesi on aquesta ratio fos menor, i fos una pròtesi menys estable ⁴².

A diferència de la pròtesi total d'espalla, el component convex glenoidal és més petit, mentre que el component humeral concau és més gran i profund. L'angle cap-coll- diàfisi del component humeral és de 155°, per tant, una contracció del deltoïdes no luxa superiorment l'articulació, sinó que indueix una rotació sobre el centre de rotació medialitzat, convertint la subluxació superior de l'húmer en una elevació o abducció glenohumeral ⁴².

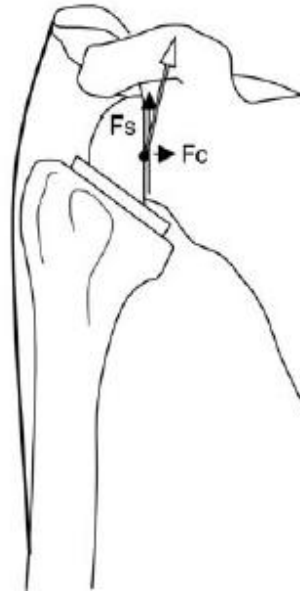


Fig. 22. Efecte del centre de rotació medialitzat. Entre les forces de torsió (F_s), i les forces de compressió (F_c), la força resultant (fletxa blanca) passa pel centre de rotació de la glenosfera ⁴².

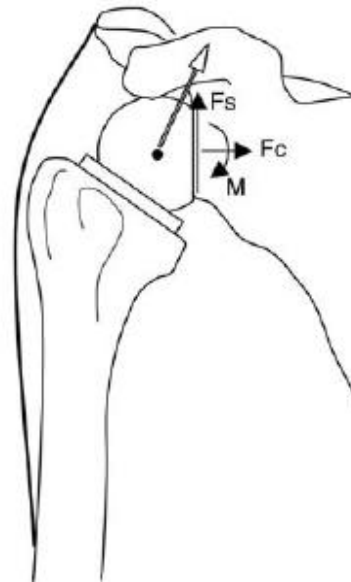


Fig. 23. Efecte del centre de rotació lateralitzat. Amb la lateralització del centre de rotació, es crea una força adicional (M), que fa que augmenti l'afluixament del component glenoidal ⁴².

3. Eliminació del coll, medialització i distalització del centre de rotació en l'escàpula: en el disseny innovador d'aquesta pròtesi, s'elimina el coll, i per tant, de forma automàtica es medialitza el centre de rotació en la superfície glenoidal ¹⁰. Totes les forces que actuen en la pròtesi, passen a través del centre de rotació, i al no tenir coll el component glenoidal hemisfèric, les forces de torsió, es converteixen en forces de compressió en l'interfase os-pròtesi, millorant considerablement l'afluïxament que es produïa amb els altres tipus de pròtesi. D'aquesta manera també es medialitza el centre de rotació.

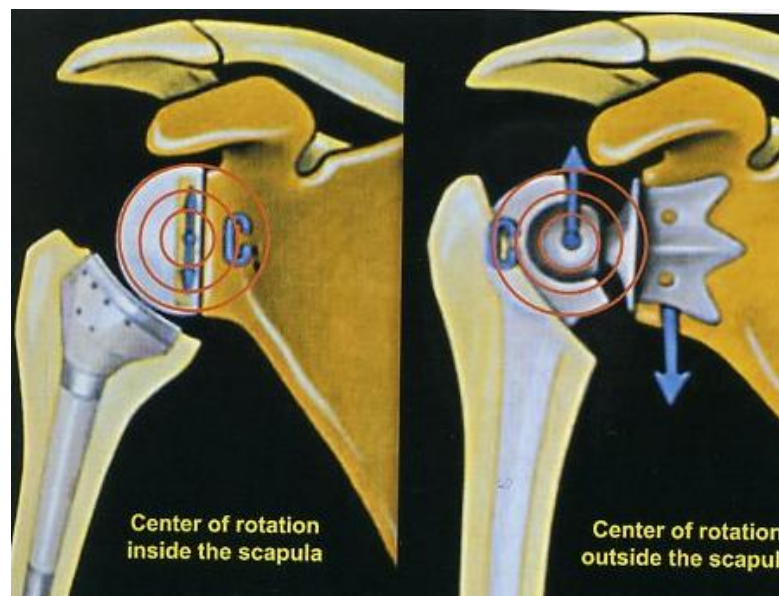


Fig. 24. Esquema de l'efecte que provoca tenir el centre de rotació medialitzat. En l'imatge de l'esquerra, la pròtesi invertida d'espalla al no tenir coll, fa que les forces siguin de compressió.

En canvi, en les pròtesis prèvies que tenien el centre de rotació fora de l'escàpula, aquestes forces eren de torsió.

En el seu treball original, Grammont explica que un angle d'abducció de 60° i una medialització del centre de rotació de 10 mil·límetres augmenta la força del deltoïdes en un 20%; i la distalització del centre de rotació en 10 mil·límetres

augmenta la força del deltoides en un 30%. Per tant, l'eficàcia del deltoides amb una pròtesi invertida d'espatlla per a realitzar l'abducció augmenta en un 50%¹⁰.

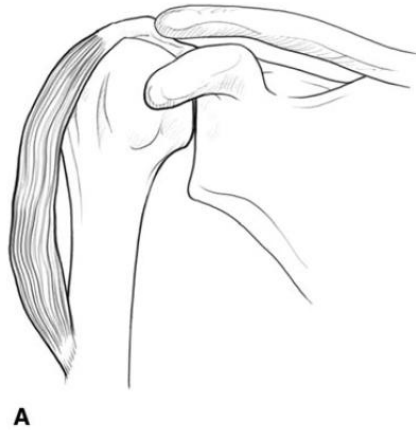


Fig. 25. Esquema de la falta de tensió del deltoides. La migració proximal de l'húmer associada amb la ruptura del manegot fa que hi hagi una pèrdua de tensió en el deltoides, i la seva contracció provoca una traslació superior del cap humeral, en comptes d'una elevació de l'húmer⁴³.

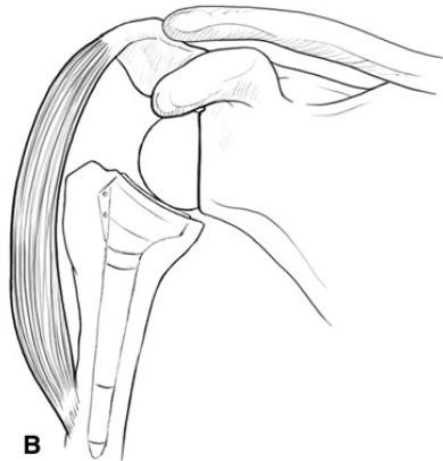


Fig. 26. Esquema de la tensió restaurada del deltoides gràcies a la pròtesi invertida. La pròtesi invertida restuara la tensió del deltoides i crea un fulcre apropiat perquè el deltoides pugui fer l'elevació humeral⁴³.

El major moment de força del deltoïdes en la pròtesi invertida d'espatlla, és degut a que recluta fibres anteriors i posteriors del deltoïdes, per a realitzar l'elevació i l'abducció, quan en una espatlla sense patologia, són les fibres de la zona mitja del deltoïdes les encarregades de realitzar l'abducció. Per altra banda, això provoca una disminució de les rotacions, sobretot de la rotació externa ¹².

2.2.3. INDICACIONS I CONTRAINDICACIONS

La pròtesi invertida es pot utilitzar en els següents casos:

1. Pacients que presenten clínicament una ruptura massiva del manegot irreparable, amb dolor, i una impotència per a realitzar una elevació/abducció del braç de més de 90º, tant si presenten artrosi glenohumeral com si no.
2. Funció deltoidea preservada.

L'estoc ossi a la glena ha de ser suficient per garantir una fixació segura d'un component glenoidal de la pròtesi inversa ⁴².

Amb el temps, les indicacions quirúrgiques s'han ampliat i són bastant diverses⁴³, i a part de les anteriors indicacionjs citades, també trobem:

1. Malunions o no unions de l'extrem proximal de l'húmer ^{44, 45}.
2. Fractures agudes de l'extrem proximal de 4 parts ^{45, 46}.
3. Luxació glenohumeral crònica ⁴⁵.
4. Artrosi postraumática ^{45, 47}.
5. Tumors ^{45, 48, 49}.
6. Revisió d'artroplàsties d'espatlla prèvies ^{44, 45, 50, 51}.
7. Artritis reumatoide ⁵².

2.2.4. CONTRAINDICACIONS

Les contraindicacions absolutes serien:

1. Absència o afectació important de la contracció a nivell del deltoides, com la que es dóna en una paràlisi completa del nervi axilar. La funció deltoidea és l'element bàsic a l'hora de recuperar l'elevació activa en una pròtesi invertida d'espatlla ^{42,43}.
2. Infecció.
3. Defectes ossis importants a nivell de la glena.

2.2.5. TÈCNICA QUIRÚRGICA

Al ser un tipus de pròtesi relativament nova, amb característiques diferents a les anteriors pròtesis implantades a nivel de l'espatlla, es fa una descripció de la tècnica quirúrgica.

Com a model per a explicar la tècnica quirúrgica, s'ha triat el model Delta III (De-Puy International Ltd), el primer model dissenyat per aquest tipus de pròtesi, i un dels més implantats i amb més bibliografia publicada ^{10, 11, 12, 13, 14, 15, 21, 42, 44, 45, 53, 54, 55}. En una revisió sistemàtica, on s'havien revisat tots els estudis publicats fins a desembre del 2008, un 67'1% dels casos, corresponien al model Delta III ¹⁵.

La pròtesi invertida d'espatlla es pot realitzar tant per una via d'abordatge deltopectoral, com per una via d'abordatge superolateral, i en un número menor de casos per via d'abordatge transdeltoidea.

La via d'abordatge superolateral s'ha demostrat que té millors resultats en el menor nombre d'instabilitats postoperatòries que es produeixen; i a la vegada també és millor a l'hora de prevenir fractures de l'espina de l'escàpula i de l'acromion ⁵⁶. Per altra banda, la via deltopectoral preserva millor la rotació externa, ofereix una millor orientació del component glenoidal, millora el percentatge d'afluixaments a nivel de la glena, i disminueix el percentage de conflicto escápulo-humeral a nivell inferior^{42, 56}.

Explicarem la via deltopectoral, que per el moment és la via d'abordatge més utilitzada ¹⁵. Es col·loca al pacient en posició de cadira de platja, semisentat. Al

fer la via d'abordatge deltopectoral, en els pacients en els que està conservat el tendó del subescapular, es desinserta la part superior del tendó del subescapular del troquíter, per després tornar-lo a insertar mitjançant sutures transòssies.

Fig 26. La pròtesi invertida restuara la tensió del deltoides i crea un fulcre apropiat perquè el deltoides pugui fer l'elevació humeral.

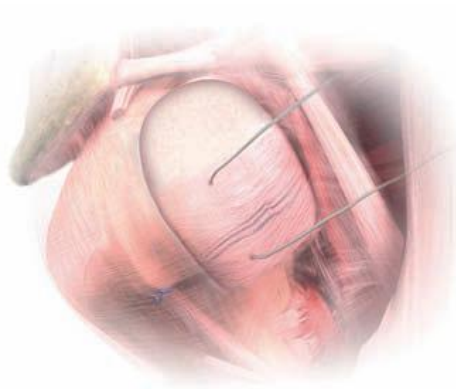


Fig. 27. Sutura preparada al tendó del subescapular per a poder reinsertar-lo un cop implantada la pròtesi.

S'exposa el nervi axil·lar, alhora que es protegeix. Es preparen les guies per a realitzar el tall a nivell de l'extrem proximal de l'húmer, amb una inclinació de 155° , i amb una retroversió que pot variar entre $0-30^{\circ}$, segons el cirurgià.

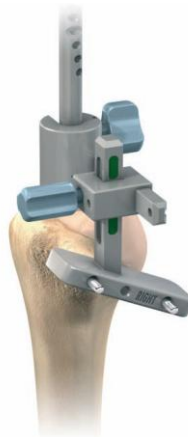

Fig. 28. Guia preparada al cap de l'húmer per a poder realitzar el tall a 155° .

Normalment es deixa l'implant humeral de prova, per protegir l'húmer proximal durant la preparació de la glenoides. Quan s'exposa la glenoides, es retiren els teixits tous que l'envolten; com la porció llarga del bíceps si aquesta es present, el labrum, i els osteofits perifèrics si aquests son presents. Es necessita una bona visió de la glena a l'hora d'implantar el component glenoidal, per aquesta raó, sistemàticament es realitza una alliberació curcunferencial de la càpsula per millorar l'accés.

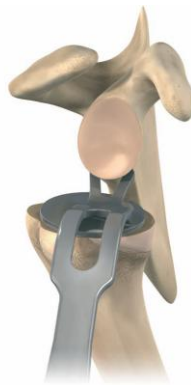

Fig 29. Visió correcta de la glenoides. Es necessita una adequada visió de la glenoides per a l'implantació del component glenoidal.

S'inserta una agulla guia, centrada a nivell anteroposterior, i amb una tendència a situar-la més inferior que el que deïa la tècnica original, per després passar la broca on s'insertarà el tetó central de la metaglena.

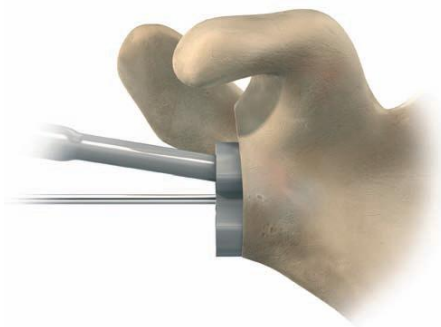


Fig. 30. Preparació de la metaglena. És important col·locar la metaglena en la vora més inferior de la glena.

Després que hem obtingut una superfície plana i uniforme a la glena, broquem per posar els cargols perifèrics de la metaglena. Implantem la metaglena, posant els cargols anterior i posterior en primer llocs, per obtenir la compressió entre la metaglena, i la glena òssia, i després els cargols superior i inferior de forma divergent per augmentar la fixació.

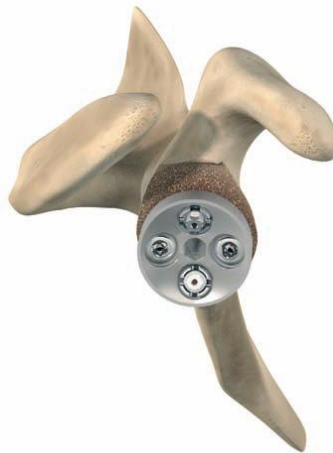

Fig. 31. Implantació definitiva de la metaglena.

Fixem la glenosfera (que té diferents tamanys) amb una cargol central a la metaglena.

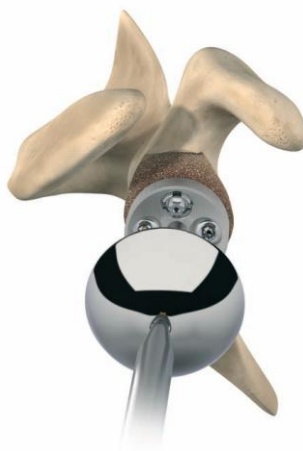

Fig. 32. Implantació de la glenosfera.

Es cimenta el component humeral, amb l'inserció d'un tap previ al canal endomedular, i es col·loca el polietilè de 2-3cm d'alçada, i que variarà segons l'estabilitat i l'arc de moviment que hi hagi un cop estigui reduïda la pròtesi

14, 42, 54 .

De forma armònica, s'intenta reduir la pròtesi, i es comproba l'estabilitat i l'arc de moviment de la pròtesi. Es repara el tendó del subescapular amb sutures transòssies, i es deixa un drenatge durant 48 hores per minimitzar el possible hematoma postoperatori.

Es deixa el braç inmovilitzat amb un "sling", i s'autoritza al pacient a fer exercicis pendulars 5 vegades al dia, durant 5 minuts cada vegada durant 2 setmanes. Després de 2 setmanes, s'inicia la rehabilitació supervisada amb un fisioterapeuta ⁴⁴.

2.2.6. COMPLICACIONS

Tot i els bons resultats que ha tingut aquest tipus de pròtesi per al tractament de les ruptures irreparables del manegot, no és un procediment exent de complicacions ni molt menys, fet pel qual alguns autors recomanen utilitzar aquest tipus de pròtesi en pacients majors de 70 anys, amb una pobre funció, i un dolor important, en una situació on cap altre tractament pugui donar una resultat clínicament acceptable ^{14, 44}.

Les complicacions de la pròtesi invertida d'espatlla, són diverses, amb diferent taxes d'aparició segons la complicació, i amb diferent implicació en el resultat final segons la compliació.

S'ha vist que les taxes de complicació i de re-operació són més altes després d'una revisió que en una artroplastia primària d'espatlla ^{15, 16, 57}.

El tipus de patologia inicial de les pròtesis invertides d'espatlla que són revisades, té una influència significativa en les complicacions que es produeixen ^{14, 44, 45}.

Les complicacions són les següents:

A. Hematomes post-operatoris: és una complicació relativament freqüent, degut al gran espai buit que queda a nivell subacromial ^{14, 15}. Per disminuir la freqüència d'aquesta complicació es recomana una hemostàsia acurada,

un drenatge durant 48 hores, i inclús retrasar l'inici de la rehabilitació. Els grans hematomes requeriran un drenatge quirúrgic.

B. Infecció: és una complicació relativament freqüent i seriosa, es troba entre un 3 i un 5% dels casos ^{15,42}. És més freqüent en els casos de revisió que en els casos primaris. Està relacionada amb la formació d'hematomes, la revisió d'artroplasties prèvies, la magnitud de la cirurgia, i l'estat general compromès d'alguns pacients. Infeccions amb microorganismes de baixa virulència com *Propionobacterium acnes* i *Staphylococcus epidermidis* són particularment prevalents en pacients tractats amb pròtesis de revisió. És una complicació que es sol tractar amb desbridament, recollida de mostres per a cultius del microorganismes, canvis de politilé i/o components i antibiòtics de forma postoperatòria.

C. Inestabilitat: és una de les complicacions postoperatòries més freqüents, especialment després d'una revisió d'una artroplastia prèvia, quan els teixits ossis i musculars s'han vist distorsionats pel traumatisme previ, i quan hi ha malposició dels components ⁵⁷. S'ha observat que la desinserció completa del tendó del subescapular, incloent els lligaments glenohumerals inferior i mig a la seva inserció glenoidal, poden predisposar a una debilitat dels mecanismes anteriors que limiten la possible luxació en la via d'abordatge deltopectoral. El subescapular s'ha vist que és de vital importància per a l'estabilitat de la pròtesi, i que s'ha de reparar i protegir sempre que sigui possible ^{43,44,45}.

Una altra possible causa d'instabilitat és la pèrdua de tensió del deltoïdes. Aquesta pot ser per una atròfia preexistent o una insuficiència de la part anterior del deltoïdes ¹⁵.

Quan una luxació es dona en els 3 primers mesos després de la cirurgia, un error quirúrgic sol ser la causa més habitual, i la reducció tancada generalment no sol ser efectiva ⁴².

D. Fractures de l'acromion: solen ser fractures per insuficiència degut a una lesió prèvia, a una osteoporosi de l'acromion, o bé a una tensió excessiva de l'acromion. És una complicació que té una baixa freqüència, sobre el 1'5%^{14,15, 44}. El tractament conservador amb immobilització sol ser suficient i no influeixen en el resultat final. En canvi, les fractures de l'escapula provoquen dolor important i pèrdua de funció, solen requerir reducció oberta i osteosíntesis interna, i influeixen negativament en el resultat final^{15, 42, 47}.

E. Afluixaments asèptics de la glena: té una freqüència d'un 4'1% en les pròtesis de més de 2 anys d'evolució ⁵⁶. Aquest aflluixament no s'ha relacionat amb el conflicte escàpulo-humeral o notching ²¹. Els factors de risc perquè aquesta complicació es produeixin són una pacient de sexe femení, menor de 70 anys, i una via d'abordatge superolateral ⁴².

F. Fractures intraoperatòries d'húmer, glena i acromion: les fractures intraoperatòries d'húmer es produeixen principalment durant l'extracció

del component humeral cimentat en les cirugies de revisió, i es produeix en un 24'1% de totes les revisions ⁴⁶. Les fractures intraoperatòries de la glena són infreqüents, i estan relacionades amb el brocat inicial i/o la tècnica de fixació del component glenoidal ¹⁵. Totes dues complicacions influeixen negativament en el resultat final ⁴⁴. Les fractures intraoperatòries de l'acromion s'han vist associades amb la via d'abordatge transacromial ^{11, 38}.

G. Lesions neurològiques: s'han observat paràlisis de nervi axil·lar i de nervi radial ^{14, 15, 43}. Mentre les paràlisis de nervi axil·lar s'han produït en el post-operatori immediat, degut a la dissecció quirúrgica o a lesions per una excessiva tracció degut a un allargament del braç ^{14, 15} les paràlisis de nervi radial han estat conseqüència d'una fractura de diàfisi humeral durant el seguiment ⁴³.

H. Conflictè escàpulo-humeral (Notch): és la complicació més freqüent d'aquest procediment quirúrgic, es dona entre un 35% i un 96% dels casos, segons les sèries ^{12, 13, 14, 15, 16, 17, 18}.

El 1997 es va definir aquesta complicació per primera vegada ¹⁹. Es defineix com un defecte ossi a nivell del coll escapular, causat pel xoc que es produeix entre la vora medial de la copa del component humeral contra la part superior del pilar escapular quan el braç està en adducció ²³.

La classificació més utilitzada per descriure el grau de notch és la classificació de Nerot-Sirveaux ²⁰. En el grau 1, el defecte es produeix en el pilar de l'escàpula. En el grau 2, aquest defecte arriba a contactar amb el cargol més inferior de la metaglena. En el grau 3, el defecte s'extén per tot el cargol inferior de la metaglena. Finalment en el grau 4 el defecte arriba a la part central de la metaglena.

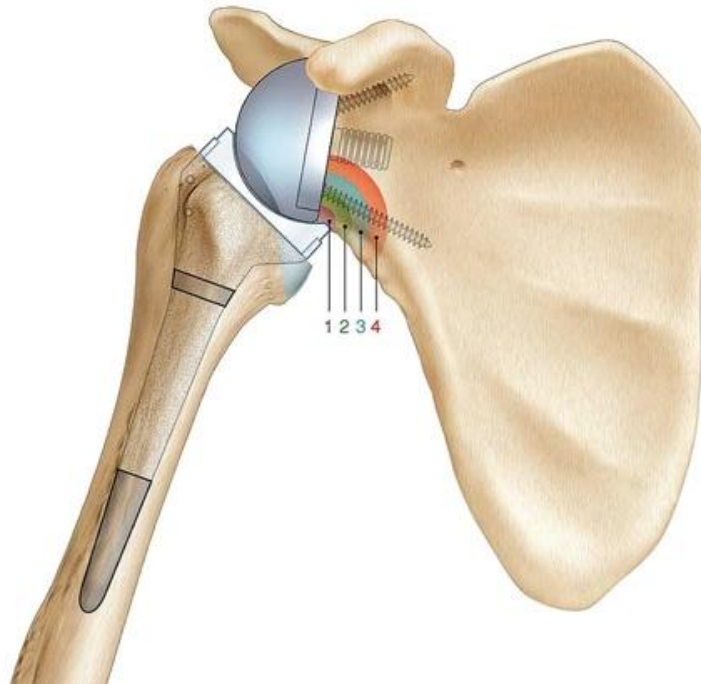


Fig. 33. Classificació de Nerot-Sirveaux per descriure el notch ²⁰.

L'evaluació radiogràfica del notch no és fàcil. El notch pot estar tapat per la glenosfera si el raig no està paral·lel a la metaglena en el pla horitzontal. En el pla sagital, l'orientació del raig ha de ser horitzontal (no cranicaudal) per demostrar de forma acurada l'existència del notch, que es produeix en la part inferior de la glena, i algunes vegades, en la zona posteroinferior, on es troba el pilar de l'escàpula ²⁰.

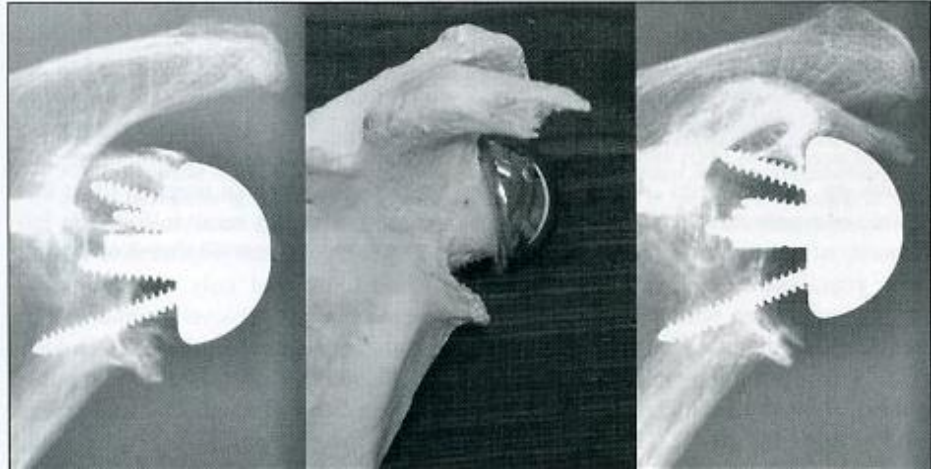


Fig. 34. Esquema de les diferències en la visualització del notch segons la projecció realitzada. En l'imatge de l'esquerra podem veure una pròtesi estreta d'un cadàver amb l'orientació del raig en la posició cranicaudal que mostra un notch grau 1. En l'observació de la peça anatòmica es veu un notch 2, que es confirma en l'orientació horitzontal del raig.

L'estudi d'una peça en cadàver ha suggerit que el contacte repetitiu entre entre el polietilè i l'os provoca un desgast del polietilè i una reacció osteolítica associada, i aquesta una inflamació crònica; tot això contribueix a la progressió del notch escapular ²¹.

Aquesta complicació s'observa durant els 6 primers mesos de la cirurgia i sembla que s'estabilitza en la majoria dels casos ^{12, 13}.

Per altra banda, altres estudis demostren que amb el temps augmenta l'incidència i la severitat del notch ²⁰.

Encara està molt discutit l'implicació en el resultat clínic que pot tenir el notch. Els primers estudis no trobaven cap relació entre l'aparició del notch, i un menor resultat funcional de la pròtesi invertida d'espatlla^{20, 44, 45}. Algun autor, explica que en els casos on hi ha un notch més sever (graus 3 i 4) si que tenen un resultat funcional pitjor¹². Estudis més recents, posen en dubte aquests resultats, afirmant que el notch es relaciona amb pobres resultats clínics^{13, 58}.

Els factors de risc que augmenten el risc d'aparició del notch no estan clars, però alguns estudis associen el notch amb el tipus de pròtesi invertida utilitzada⁵⁹, amb la via d'abordatge superolateral²³, la posició de la glenofera col·locada centralment i/o superiorment^{12, 13, 21, 59}, l'artrosi glenohumeral secundària a la destrucció irreparable del manegot dels rotadors²⁰ i pacients amb una infiltració grassa del infraespinòs de grau 3 o 4 en la classificació de Goutallier³² amb una disminució de la distància acromi-humeral, i amb una erosió superior de la glena (tipus 2 segons la classificació de Favard)^{23, 31}.

Són diverses les estratègies que s'han intentat per tal de minimitzar el notch. Nyffeler et al. després d'analitzar una pròtesi invertida d'espatlla en un cadàver, proposen col·locar la part inferior de l'implant glenoidal (metaglena) a la part inferior de la glenoides, i reduir l'angle coll-diàfisi²¹. Un estudi posterior reforça aquestes recomanacions per disminuir el notch. L'angle escapular es defineix com l'angle entre l'intersecció d'un punt que va des de la part més lateral i superior de la glena i un punt que va des de la part més lateral i inferior de la glena, amb una línia que connecta la part més lateral i inferior de la glena, amb un punt que es troba a 1 centímetre

d'aquest punt. Ells trien aquesta distància perquè diuen que en aquesta distància és on es produeixen tots els casos de notch ¹³.

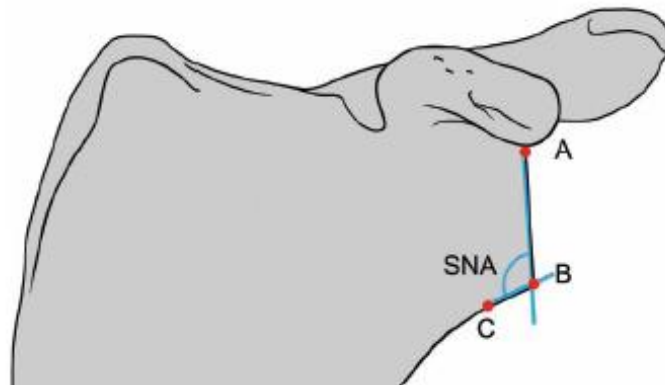


Fig. 35. L'angle escapular (SNA) és l'angle entre l'intersecció de la línia AB, i l'intersecció de la línia BC. El punt C es localitza a 1cm del punt més inferior i lateral de la glena ¹³.

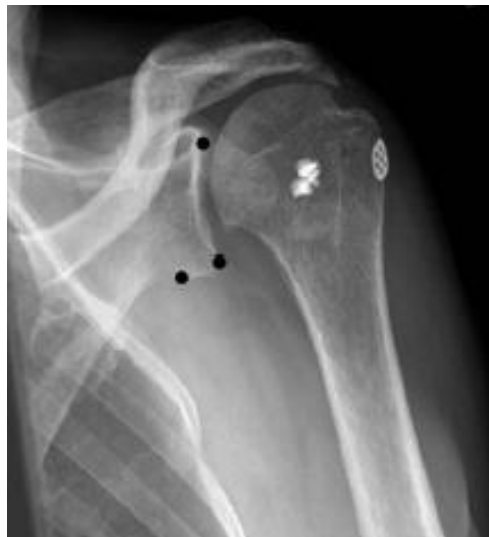

Fig. 36. En aquesta radiografia anteroposterior d'espalla que s'ha realitzat en el preoperatori, s'ha calculat un angle escàpular de $89^{\circ}49'$ ¹³.

Aquests mateixos autors, Simovitch et al., també proposen un angle a estudiar, l'angle pròtesi-coll escapular¹³. Aquest angle seria el que hem

definit anteriorment, però amb la pròtesi ja implantada. També miren la distància des de la vora inferior de la glena fins al cargol central de la metaglena.

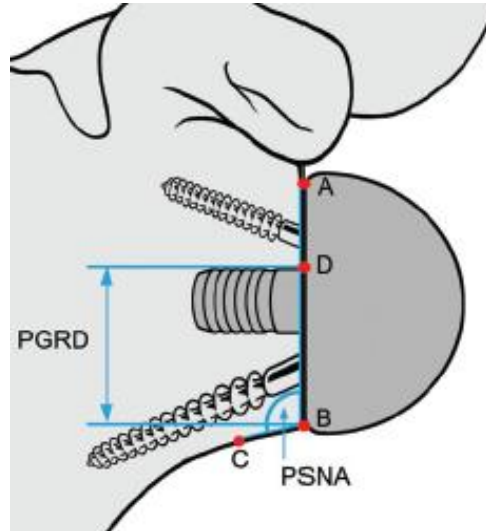


Fig. 37. L'angle pròtesi-coll escapular és l'angle entre l'intersecció de la línia AB, i l'intersecció de la línia BC. El punt C es localitza a 1cm del punt més inferior i lateral de la glena¹³.

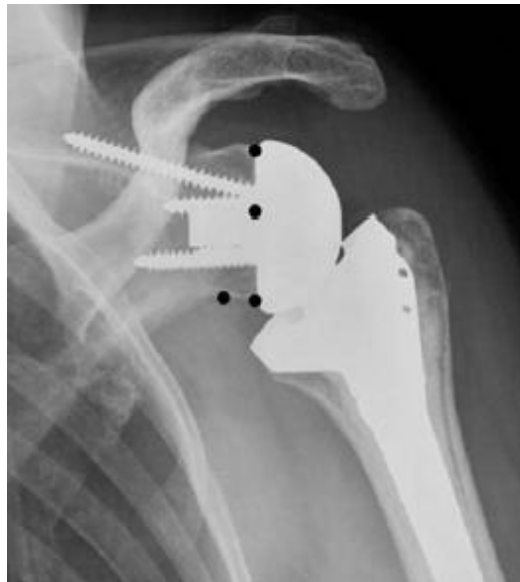

Fig. 38. En aquesta radiografia anteroposterior d'espalla que s'ha realitzat en el postoperatori, s'ha calculat un angle pròtesi- coll escàpular de $86^{\circ}1'$ ¹³.

Aquests autors afirmen que un major angle pròtesi-coll escapular, necessita una implantació més inferior de la metaglena, en contradicció amb el que recomana el fabricant, que recomana col·locar l'agulla central prèvia a passar la broca, en l'intersecció entre els diàmetres més grans anteroposterior, com superoinferior. Per altra banda, afirmen que una inclinació inferior de la metaglena augmenta el notch.

Kempton et al. utilitzen un angle similar al de Simovitch et al., però amb la diferència que situen el punt de medició de l'escàpula a 6 centímetres distalment, perquè afirmen que d'aquesta manera no es veu afectat pel possible notch ⁶⁰.

Altres autors, com Lévigne et al. creuen que no és suficient implantar la metaglena al nivell inferior de la glena, i recomanen a més a més, afegir el gest quirúrgic d'implantar la metaglena amb una inclinació inferior, perquè segons ells, això disminueix el risc de l'aparició del notch ²³. Això també ha estat reafirmat per altres autors ²⁴. Nicholson et al. incorporen aquests principis i els utilitzen per a realitzar modificacions per un nou model de pròtesi invertida, dels molts que actualment existeixen en el mercat ²⁵.

Falaise et al. segueixen aquests mateixos principis, i a més a més afegeixen una nova mesura, que és l'angle glenometafisari, i relacionen aquest angle amb l'índex de massa corporal, afirmant que un baix índex de massa corporal, predisposa a desenvolupar més notch ²⁶.

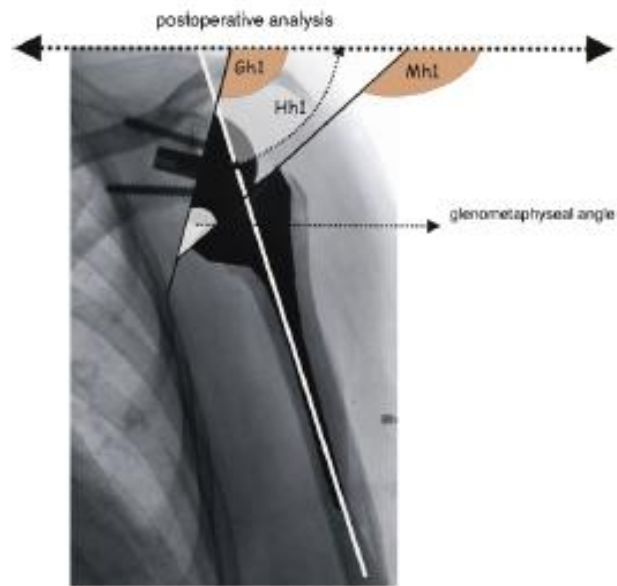


Fig. 39. Mesura de l'angle glenometafisari en la radiografia anteroposterior del postoperatori.

Una estratègia totalment diferent que s'ha proposat per reduir el notch ha estat la de lateralitzar el centre de rotació, que fa que desaparegui completament el notch, però per altra banda, no ha estat efectiva degut a que la lateralització del centre de rotació ha provocat una taxa d'afluixaments del component glenoidal voltant al 45%¹⁸.

Finalment, una de les últimes estratègies per averiguar com minimitzar el notch ha estat un anàlisi dinàmic del notch mitjançant l'artroscòpia d'espalla. Provant amb diferents tamanyes de metaglena, han arribat a la conclusió que un tamany major de 36 mil·límetres, fa que hi hagi una menor incidència de notch²⁷.

2.2.7. RESULTATS

La pròtesi invertida d'espatlla ha suposat una revolució en el tractament de la ruptura massiva del manegot irreparable, aportant bons resultats pel que fa a la mobilitat i en l'escala de Constant-Murley, un instrument de medició (que a la vegada fa una valoració subjectiva per part del pacient, i objectiva a través del que observa el cirurgià) que s'utilitza en la majoria d'estudis relacionats amb la patologia de l'espatlla, i que comprén diversos apartats (dolor, activitats de la vida diària, moviment i força) ⁶¹.

Els resultats són diferents segons la situació en la que s'utilitza la pròtesi invertida d'espatlla:

A. **Ruptura masiva del manegot irreparable:** la majoria d'estudis es centren en aquesta patologia. Boileau et al expliquen que l'elevació anterior va passar de 53º a 123º, i l'escala de Constant va passar de 18 punts preoperatòriament, a 66 punts sobre 100 postoperatòriament; amb un seguiment mig de 40 mesos ⁴⁴. En un estudi multicèntric francès amb 484 pacients, amb un seguiment mig de 52 mesos, l'escala de Constant havia passat dels 24 punts en el preoperatori, als 62 punts postoperatòriament, mentre que l'elevació anterior havia passat dels 71º als 130º ⁵⁶. Werner et al expliquen que passen de 42º d'elevació anterior, a 100º postoperatòriament; mentre que l'abducció passa de 43º preoperatòriament, a 90º postoperatòriament. En canvi la rotació externa empitjora, i passa de 17 a 12º. Han realitzat un seguiment clínic mig de 38 mesos ¹². Amb aquests resultats, i coneixent que l'estat del múscul rodó menor és important per a poder realitzar la rotació externa de l'espatlla, i a la vegada, la rotació externa és important poder-la realitzar per les

activitats de la vida diària com beure, menjar i pentinar-se, Simovitch et al realitzen un estudi per veure si l'infiltració de greix del múscul rodó menor influeix en la rotació externa de pacients operats amb pròtesi invertida d'espalla ⁶². En aquest estudi amb un seguiment clínic de 24 mesos mínim, separen els pacients que tenen una infiltració grau 0 i 1 segons la classificació de Goutallier ³² amb els pacients que tenen una infiltració grau 3 i 4 en el rodó menor, i observen que els pacients en el grup 1 tenen una rotació externa de 28º en el postoperatori, mentre que els pacients del grup 2 tenen una rotació externa de 2º només. Arriben a la conclusió, que la pròtesi invertida d'espalla per si sola no és suficient per donar un resultat funcional acceptable en els pacients que tenen una infiltració de greix avançada en el teres minor, i que la falta de rotació externa s'ha de solucionar d'alguna manera. Boileau et al ⁴⁴ realitzen una transferència conjunta del rodó major i del dorsal ample amb la via deltopectoral com a única via d'abordatge, en pacients amb un dèficit de rotació externa, i en els que s'ha implantat una pròtesi invertida d'espalla degut a una ruptura massiva del manegot irreparable, i observen com la rotació externa augmenta en uns 28º després del postoperatori, i la satisfacció dels pacients passa del 34% al 72% en una escala de valoració subjectiva per part del pacient.

B. Fractures de 3-4 fragments de l'extrem proximal de l'húmer en ancians:

els resultats en aquest procediment solen ser més variables. En un estudi de 43 pacients, amb una edat mitja de 78 anys i que havien patit una fractura de l'extrem proximal de l'húmer de 3-4 fragments, presentaven una elevació anterior de 97º, una rotació externa en abducció de 30º, i una puntuació de 44 en l'escala de Constant ⁶³.

C. Malunions o seqüeles de fractura de l'extrem proximal de l'húmer: en aquest cas, la pròtesi invertida d'espatlla millora l'estat previa del pacient, passant d'una puntuació en l'escala de Constant de 37 a 61 ⁴⁵. Un altre estudi explica que l'elevació anterior passa de 56º a 122º després de la cirurgia ⁴⁴. Per altra banda, un altre estudi té resultats similars en quant a l'escala de Constant i l'elevació anterior, però té un alt percentatge de luxació de la pròtesi (13'1%) ⁶⁴.

D. Revisió de pròtesis prèvies d'espatlla: aquí els resultats no són bons degut a l'alt índex de complicacions que presenta aquest procediment ⁴⁵, amb una taxa de complicacions del 50%.

E. Artritis reumatoide: els resultats no són del tot bons. Rittmeister et al expliquen que l'escala de Constant passa de 17 a 63 punts, però tenen un alt índex d'afluixament asèptic de la glena i de fractures de l'acromion ⁵².

2.2.8. TIPUS DE PRÒTESIS

2.2.8.1. DELTA XTEND

La delta Xtend (DePuy[®]) és l'evolució de la Delta III, la primera pròtesi invertida d'espatlla utilitzada amb èxit pel tractament de la ruptura massiva del manegot irreparable, i dissenyada per Paul Grammont.

A. Component humeral:

Aquesta pròtesi té la possibilitat d'utilitzar un component humeral que va cimentat, i l'altre versió del component que no es cimenta. Nosaltres hem utilitzat la versió que es cimenta.



Fig. 40. Component humeral que permet cimentar, amb les seves característiques.

Aquest component humeral té diverses característiques:

1. Vàstag en monobloc de cromi-cobalt.
2. Vàstag amb forats per passar sutures a través d'ell.
3. Àrea proximal prima.
4. Angle coll-diàfisi de 155°.

B. Polietilè, amb les seves característiques:

1. Opció de triar el model de gran mobilitat.
2. Diferents tamanys de gruix (3 tipus).



Fig. 41. Polietilè, amb les seves característiques.

C. Component glenoidal, amb les seves característiques:

1. Glenosferes de 38 i 42 mil·límetres, i amb l'opció de que sigui excèntrica.
2. Centre de rotació en la superfície de la glena.
3. Cargols canulats bloquejats amb angulació variable de 10°.
4. Metaglena de menor diàmetre.




Fig. 42. Component glenoidal, amb les seves característiques.

2.2.8.2. COMPREHENSIVE

Aquest model es basa en la modularitat dels seus components.

- A. Component humeral: és un vàstag no cimentat, i la seva modularitat permet fer recanvis a altres tipus de pròtesi sense l'extracció del component humeral en cas de que no sigui necessari. Presenta un angle coll-diàfisi de 135°.



Fig. 43. Vàstag humeral.

- B. Polietilè: presenta 3 tamanyos diferents de gruix, amb un angle de 12°, fent que l'angle coll-diàfisi sigui de 147°, i pestanyes antirotatòries.



Fig. 44. Polietilè.

C. Glenosfera, amb les següents característiques:

1. Tamany de 36 i 41 mil·límetres.
2. Centre de rotació medialitzat i lateralitzat (estàndar, +3mm, +6mm).



Fig. 45. Glenosfera.

D. Metaglena, o placa base per la glenoides, amb les següents característiques:

1. Metaglena de 28 mil·límetres.
2. Disposa de 4 forats perifèrics per posar cargols bloquejats, amb orientació variable.
3. Disposa de forat central per cargol central per poder fer compressió a la glena.



Fig. 46. Metaglena amb cargol central.



Fig. 47. Sistema Comprehensive de pròtesi invertida d'espatlla, a excepció del vàstag humeral.

3. HIPÒTESI

HIPÒTESI 0

No hi ha diferències en el conflicte escàpulo-humeral i en la mobilitat entre les pròtesis invertides Delta Xtend i Comprehensive Reverse System, implantades en pacients que presentaven ruptures massives del manegot o artrosis secundàries a ruptures massives del manegot.

HIPÒTESI 1

Hi ha diferències en el conflicte escàpulo-humeral i en la mobilitat entre les pròtesis invertides Delta Xtend i Comprehensive Reverse System, implantades en pacients que presentaven ruptures massives del manegot o artrosis secundàries a ruptures massives del manegot.

4. OBJECTIUS DEL TREBALL

Definir l'existència de diferències entre 2 models de pròtesi invertides: Delta Xtend (DePuy[®]) i Comprehensive (Biomet[®]), en relació al conflicte escàpulo-humeral i la mobilitat.

5. MATERIAL I MÈTODES

Estudi retrospectiu dels pacients intervinguts amb pròtesi invertida d'espatlla a l'Hospital de Terrassa entre els anys 2003-2011 per un mateix cirurgià.

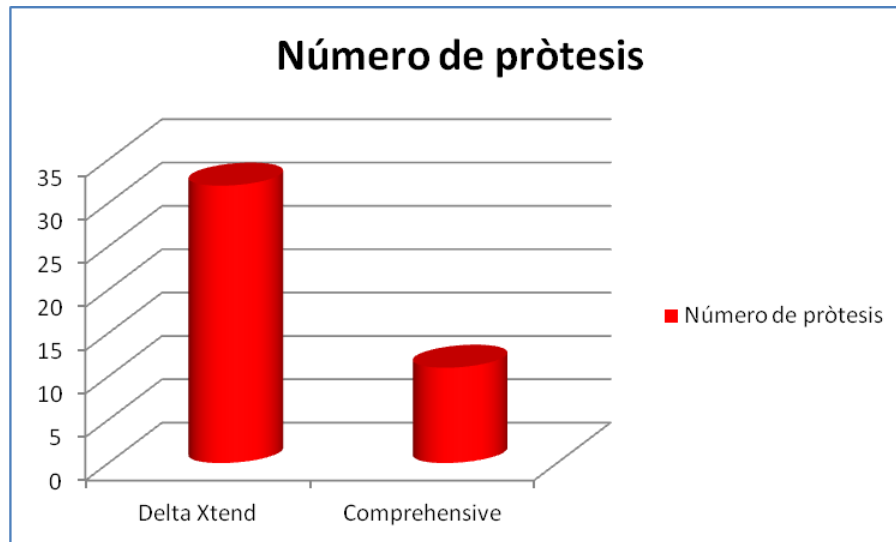
CRITERIS D'INCLUSIÓ

1. Pacients majors de 50 anys.
2. Diagnòstic d'artrosi secundària a ruptura masiva del manegot i/o ruptura masiva del manegot.
3. Seguiment clínic-radiològic mínim de 6 mesos.
4. Funció deltoidea conservada.

CRITERIS D'EXCLUSIÓ

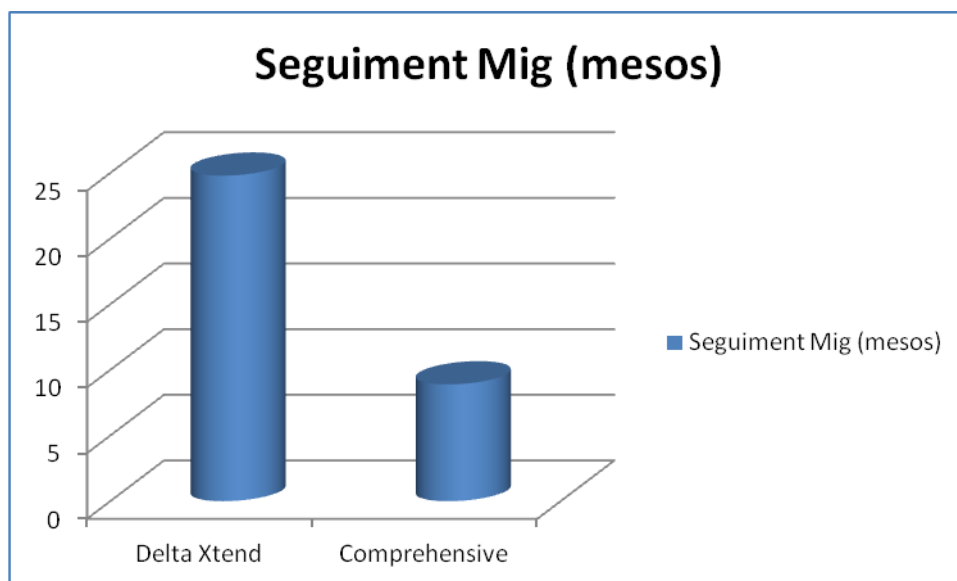
1. Pacients menors de 50 anys.
2. Implantació de pròtesi invertida d'espatlla per un diagnòstic diferent a artrosi secundària a ruptura masiva del manegot i/o ruptura masiva del manegot.
3. Seguiment clínic-radiològic menor de 6 mesos.
4. Infeccions prèvies, lesions del plexe braquial, desinsercions del deltoides.

Amb els criteris d'inclusió i d'exclusió descrits anteriorment, s'han inclòs 32 pròtesis del model Delta Xtend (DePuy®), en 30 pacients, i 11 pròtesis del model Comprehensive (Biomet®).



Gràfica 1. Diagrama de columnes on s'observa el número de pròtesis incloses en l'estudi.

El seguiment mig de les pròtesis Delta Xtend ha estat de 24'8 mesos (interval 6-90 mesos). El seguiment mig de les pròtesis Comprehensive ha estat de 8'9 mesos, (interval 6-14 mesos).



Gràfica 2. Diagrama de columnes on s'observa el seguiment mig de les pròtesis.

PROVES D'IMATGE

Radiografies antero-posteriors, perfil axilar.

EVALUACIÓ DEL CONFLICTE ESCÀPULO-HUMERAL EN LA GLENA

L'erosió de la zona inferior de la glena, distal a la metaglena s'ha descrit com a conflicte escàpulo-humeral o notch.

Aquesta erosió es produeix pel contacte de la part medial de l'insert del component humeral amb la glena, al realitzar l'adducció.

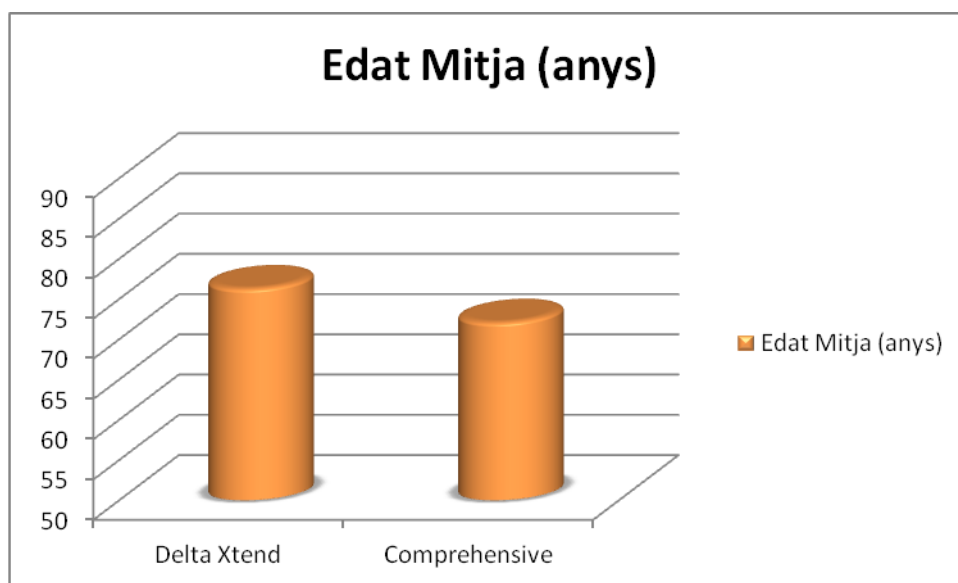
S'utilitzarà la classificació de Nerot per evaluar el conflicte escàpulo-humeral.

Per a realitzar l'avaluació clínic-funcional s'utilitzarà l'escala de Constant i els graus de mobilitat.

6. RESULTATS

6.1. EDAT

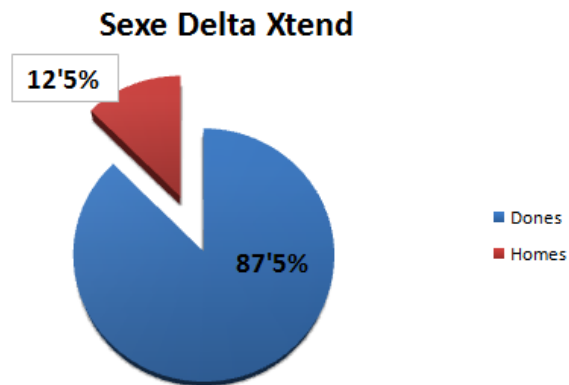
En les 32 pròtesis del model Delta Xtend l'edat mitja ha estat de 76'3 anys, mentre que en les 11 pròtesis del model Comprehensive l'edat mitja ha estat de 72'1 anys.



Gràfica 3. Diagrama de columnes on s'observa l'edat mitja dels pacients en el moment de l'intervenció quirúrgica.

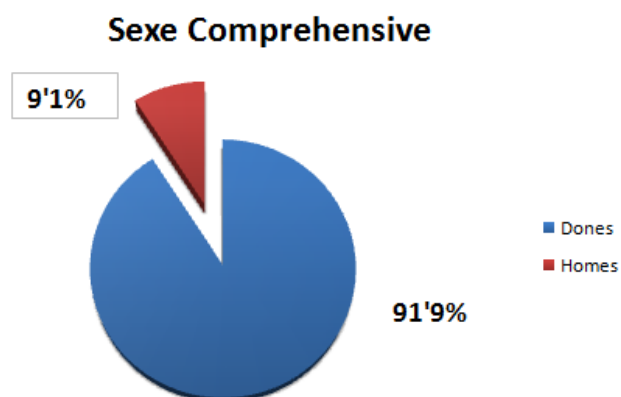
6.2. SEXE

En el model Delta Xtend, 26 pacients són dones, amb 2 pacients amb 2 pròtesis bilaterals, i els altres 4 casos restants són homes.



Gràfica 4. Diagrama de sectors. Prevalença d'homes i dones en les pròtesis invertides d'espalla del model Delta Xtend.

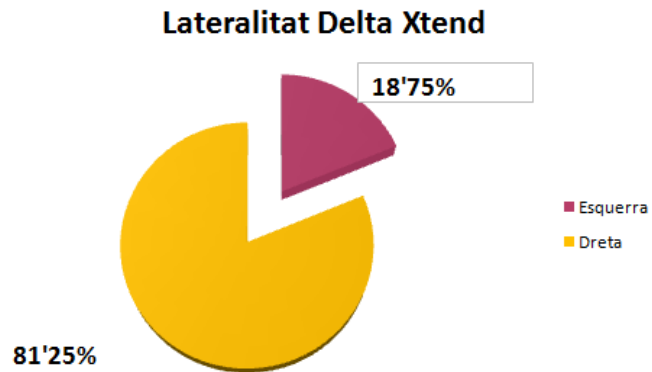
En canvi, en el model Comprehensive trobem 10 dones i 1 home.



Gràfica 5. Diagrama de sectors. Prevalença d'homes i dones en les pròtesis invertides d'espalla del model Comprehensive.

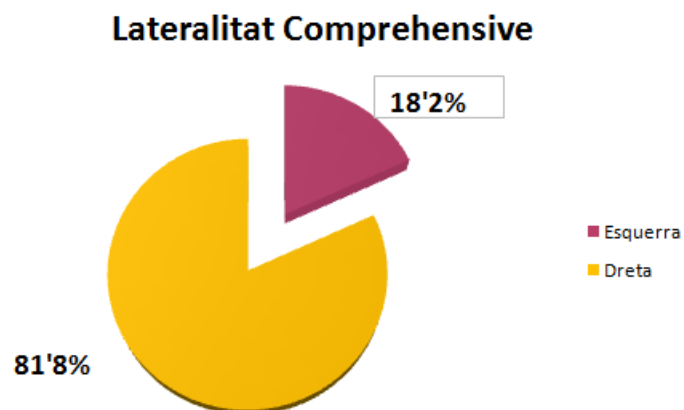
6.3. LATERALITAT

En el model Delta Xtend, 26 pròtesis s'han implantat en el braç dret, i 6 pròtesis en el costat esquerre.



Gràfica 6. Diagrama de sectors. Prevalença de lateralitat en les pròtesis invertides d'espalla del Delta Xtend.

En canvi, en el model Comprehensive 9 pròtesis s'han implantat en el braç dret, mentre que 2 pròtesis en el costat esquerre.

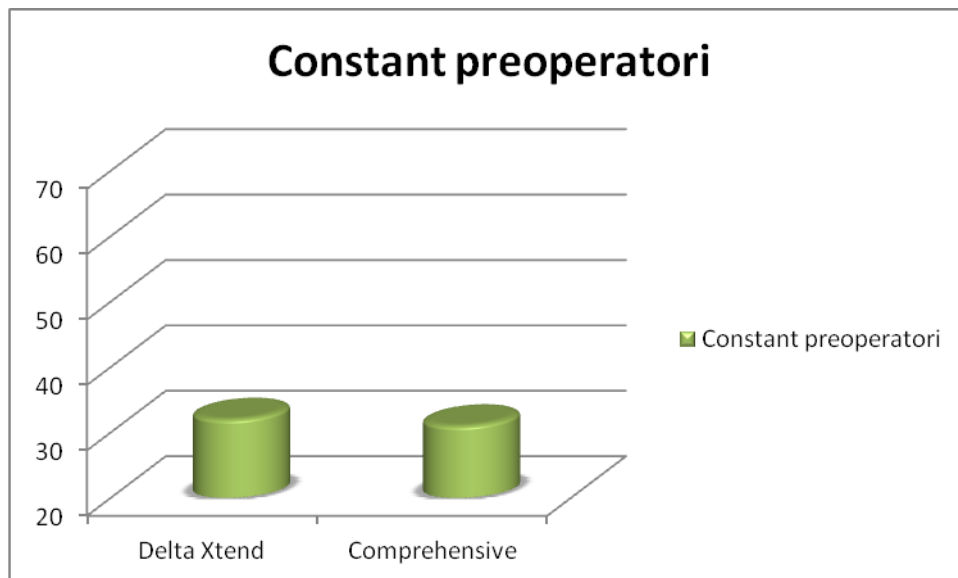


Gràfica 7. Diagrama de sectors. Prevalença de lateralitat en les pròtesis invertides d'espalla del model Comprehensive.

6.4. CONSTANT PREOPERATORI

Els pacients operats amb l'implant Delta Xtend presenten un constant preoperatori de 32, amb un interval entre 18 i 54.

Els pacients operats amb l'implant Comprehensive presenten un constant preoperatori de 31, amb un interval entre 12 i 40.



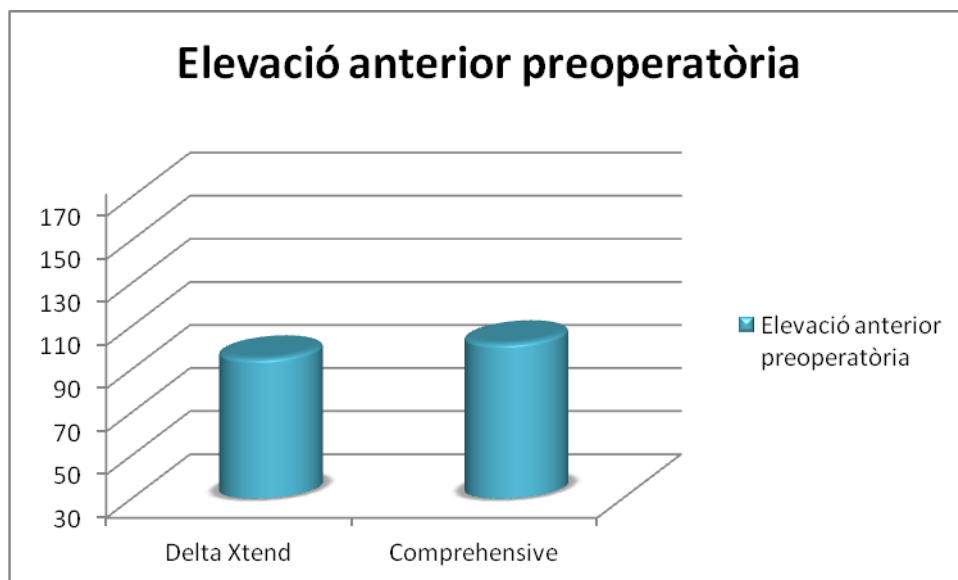
Gràfica 8. Diagrama de columnes on s'observa el Constant preoperatori.

6.5. MOBILITAT PREOPERATÒRIA

6.5.1. ELEVACIÓ ANTERIOR

Els pacients operats amb l'implant Delta Xtend presenten una elevació preoperatòria mitja de 95º.

Els pacients operats amb l'implant Comprehensive presenten una elevació preoperatòria mitja de 102º.

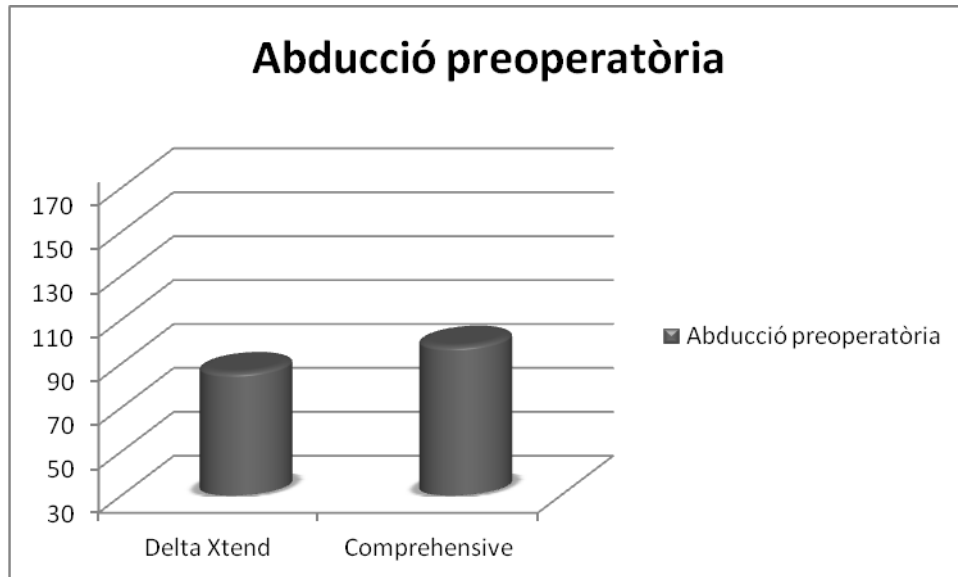


Gràfica 9. Diagrama de columnes on s'observa l'elevació anterior preoperatòria.

6.5.2. ABDUCCIÓ

Els pacients operats amb l'implant Delta Xtend presenten una abducció preoperatòria mitja de 86°.

Els pacients operats amb l'implant Comprehensive presenten una abducció preoperatòria mitja de 98°.

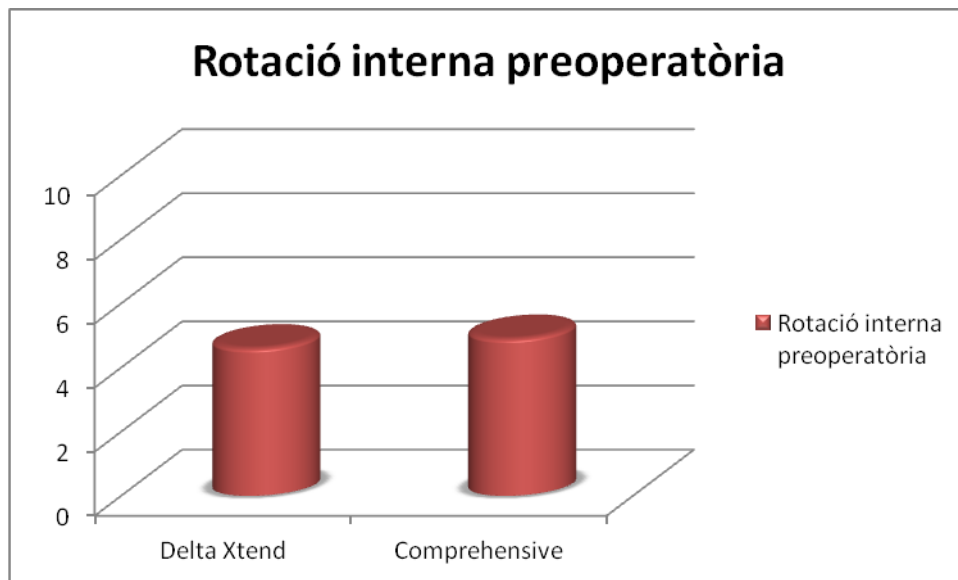


Gràfica 10. Diagrama de columnes on s'observa l'abducció preoperatòria.

6.5.3. ROTACIÓ INTERNA

Els pacients operats amb l'implant Delta Xtend presenten una rotació interna preoperatòria mitja de 4'6 sobre 10 (sacre).

Els pacients operats amb l'implant Comprehensive presenten una rotació interna preoperatòria mitja de 4'9 sobre 10 (sacre).

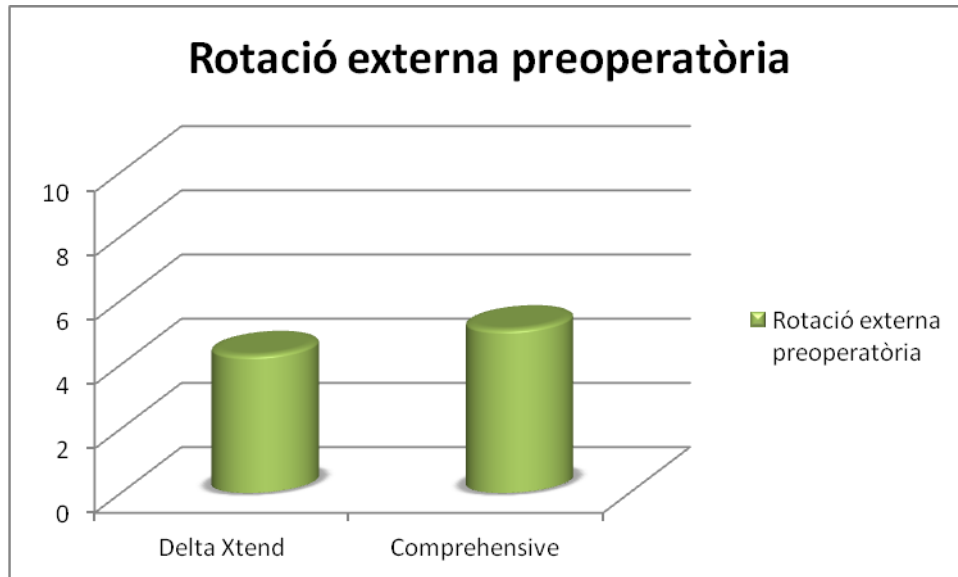


Gràfica 11. Diagrama de columnes on s'observa la rotació interna preoperatòria.

6.5.4. ROTACIÓ EXTERNA

Els pacients operats amb l'implant Delta Xtend presenten una rotació externa preoperatòria mitja de 4'3 sobre 10 (mà darrere del cap amb el colze darrere).

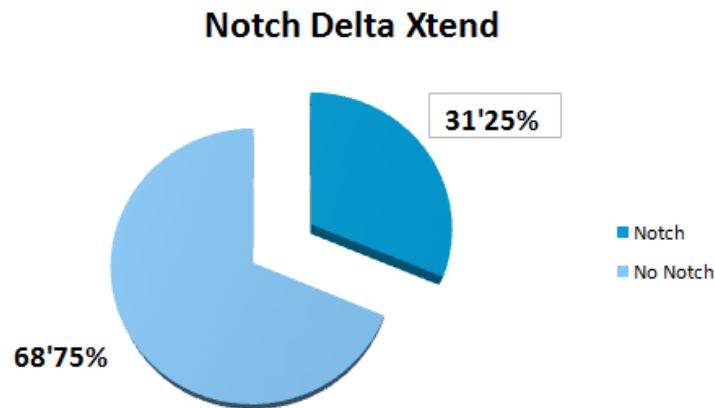
Els pacients operats amb l'implant Comprehensive presenten una rotació externa preoperatòria mitja de 5'1 sobre 10 (mà darrere del cap amb el colze darrere).



Gràfica 12. Diagrama de columnes on s'observa la rotació externa preoperatòria.

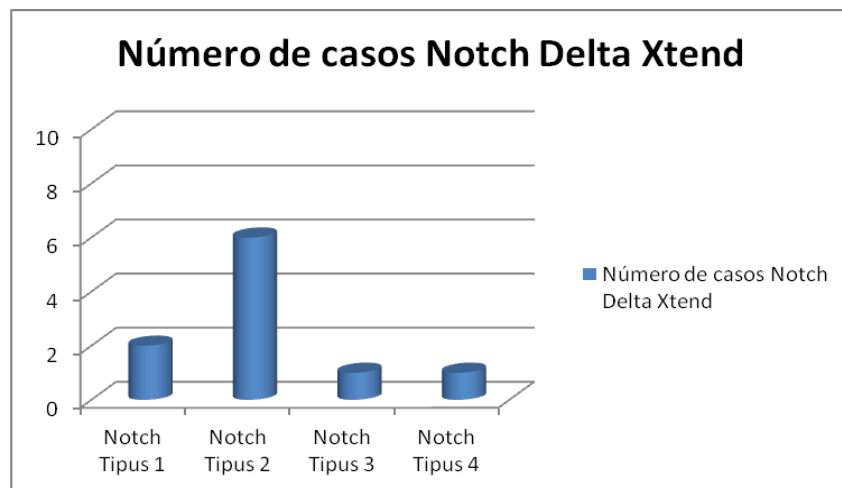
6.6. CONFLICTE ESCÁPULO-HUMERAL (NOTCH)

En el grup dels pacients operats amb l'implant Delta Xtend (32 pròtesis), 10 presenten notch.



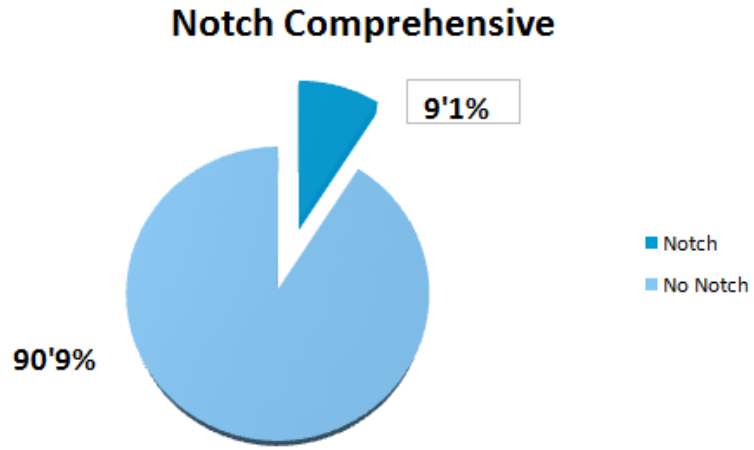
Gràfica 13. Diagrama de sectors que mostra els casos de notch que s'han produït en el model Delta Xtend.

D'aquests 10, 2 són de grau 1, 6 són de grau 2, 1 és de grau 3, i 1 és de grau 4. Aquest últim, degut a la movilització de la glena, va precisar un recanvi amb una pròtesi total d'espatlla.



Gràfica 14. Diagrama de columnes que mostra el número de casos de notch que s'han produït en el model Delta Xtend, en cada grau de la classificació de Nerot-Sirveaux.

En el grup dels pacients operats amb l'implant Comprehensive (11 pròtesis), només 1 presenta notch, sent aquest de grau 1.

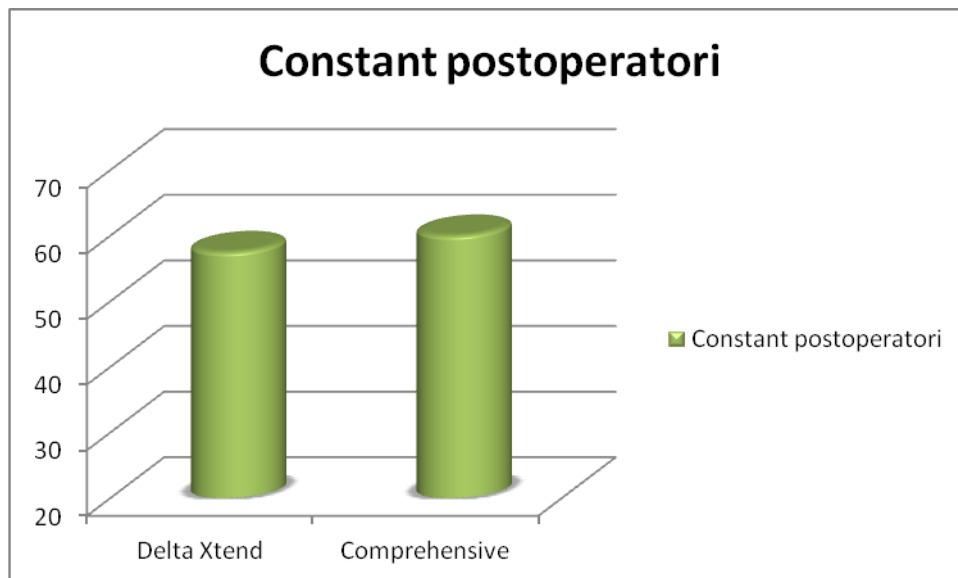


Gràfica 15. Diagrama de sectors que mostra els casos de notch que s'han produït en el model Comprehensive.

6.7. CONSTANT POSTOPERATORI

Els pacients operats amb l'implant Delta Xtend presenten un constant postoperatori de 57'5, amb un interval entre 40 i 73.

Els pacients operats amb l'implant Comprehensive presenten un constant postoperatori de 60, amb un interval entre 52 i 76.



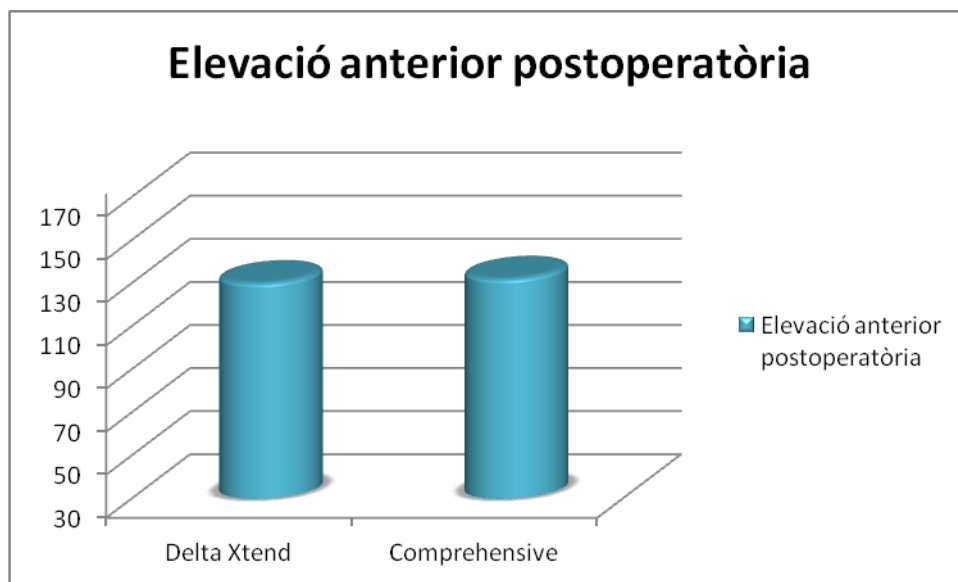
Gràfica 16. Diagrama de columnes on s'observa el Constant postoperatori.

6.8. MOBILITAT POSTOPERATÒRIA

6.8.1. ELEVACIÓ ANTERIOR

Els pacients operats amb l'implant Delta Xtend presenten una elevació postoperatòria mitja de 130°.

Els pacients operats amb l'implant Comprehensive presenten una elevació postoperatòria mitja de 132°.

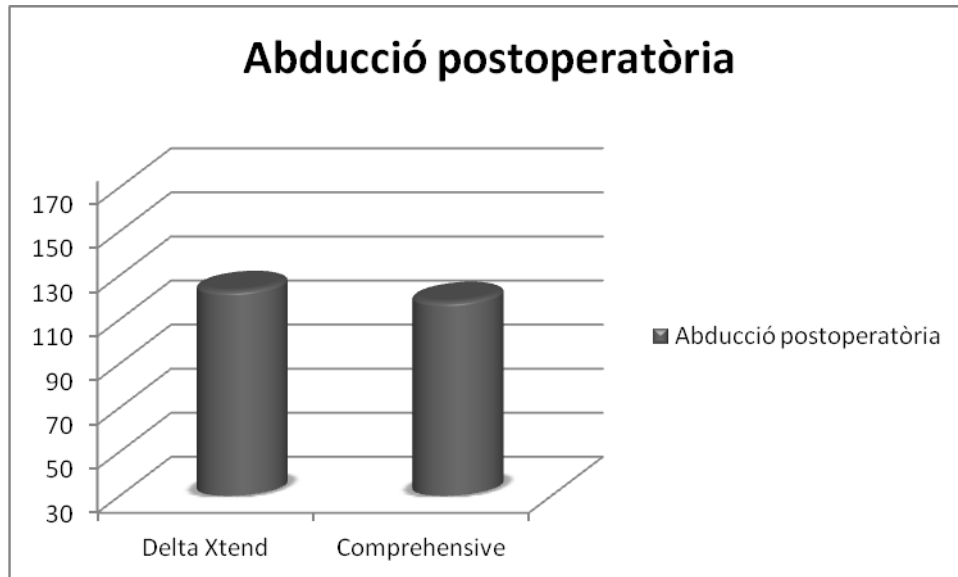


Gràfica 17. Diagrama de columnes on s'observa l'elevació anterior postoperatòria.

6.8.2. ABDUCCIÓ

Els pacients operats amb l'implant Delta Xtend presenten una abducció postoperatòria mitja de 123°.

Els pacients operats amb l'implant Comprehensive presenten una abducció postoperatòria mitja de 118°.

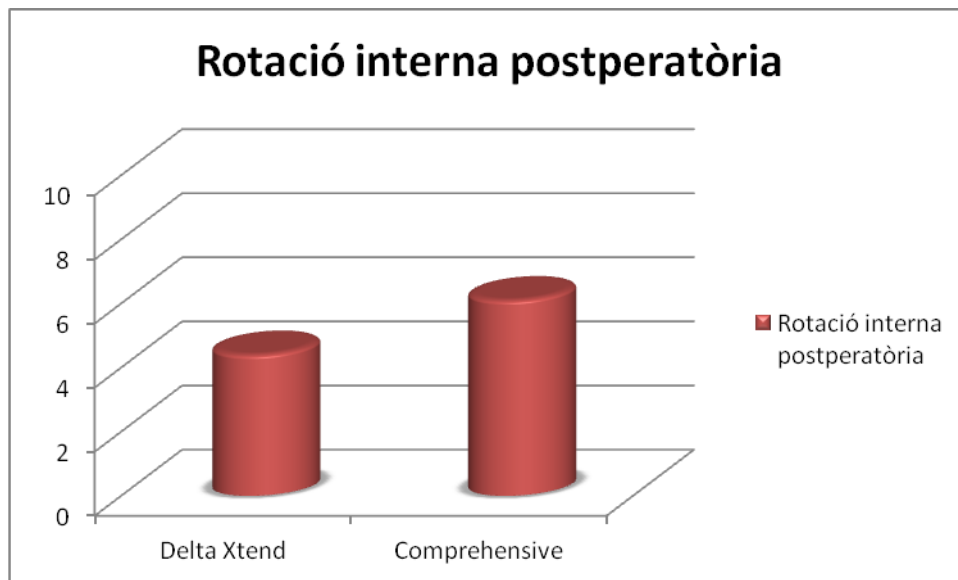


Gràfica 18. Diagrama de columnes on s'observa l'abducció postoperatòria.

6.8.3. ROTACIÓ INTERNA

Els pacients operats amb l'implant Delta Xtend presenten una rotació interna postoperatòria mitjana de 4'4 sobre 10 (sacre).

Els pacients operats amb l'implant Comprehensive presenten una rotació interna postoperatòria mitjana de 6'1 sobre 10 (cintura).

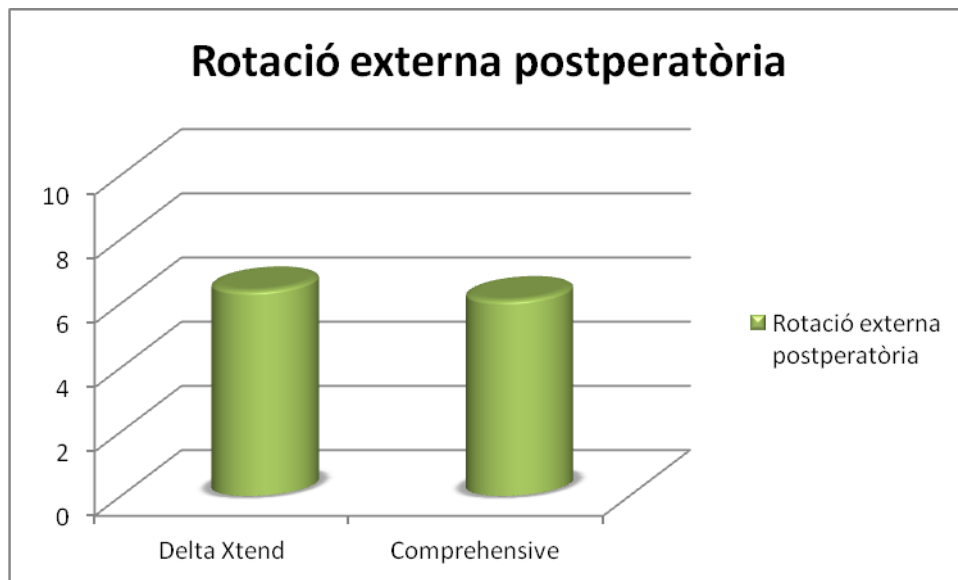


Gràfica 19. Diagrama de columnes on s'observa la rotació interna postoperatòria.

6.8.4. ROTACIÓ EXTERNA

Els pacients operats amb l'implant Delta Xtend presenten una rotació externa postoperatòria mitja de 6'4 sobre 10 (mà a sobre del cap amb el colze davant).

Els pacients operats amb l'implant Comprehensive presenten una rotació externa postoperatòria mitja de 6'1 sobre 10 (mà a sobre del cap amb el colze davant).

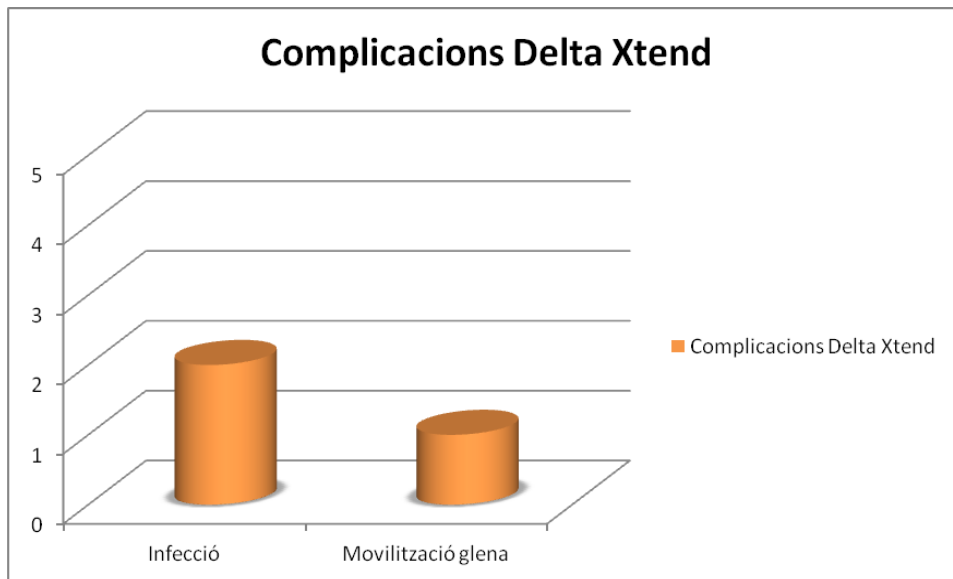


Gràfica 20. Diagrama de columnes on s'observa la rotació externa postoperatòria.

6.8. COMPLICACIONS

Apart del notch, ja descrit en un altre apartat, els pacients operats amb l'implant Delta Xtend presenten les següents complicacions:

- Infecció: 2 casos. Es van resoldre amb canvi del polietilè i de la glenofera més antibiòtics endovenosos.
- Movilització glena: 1 cas. Va requerir la substitució per una pròtesi total d'espatlla.



Gràfica 21. Diagrama de columnes on s'observen les complicacions del model Delta Xtend.

Els pacients operats amb l'implant Comprehensive no han presentat cap complicació.

8. DISCUSSIÓ

L'artrosi glenohumeral secundària a la destrucció irreparable del manegot dels rotadors pot provocar una espatlla dolorosa i pseudoparalítica ¹.

Els intents previs de tractar aquesta patologia amb diversos models de pròtesi no havia estat efectiu ^{2, 3, 4, 5, 6, 7, 8, 9}.

Paul Grammont va revolucionar el tractament d'aquesta patologia amb l'introducció de la pròtesi invertida d'espalla ^{10, 11}.

El disseny novel·lós d'aquesta pròtesi ha intentat solucionar els problemes que presentaven els dissenys de pròtesis anteriors ^{34, 39}.

És un procediment no exent de complicacions, i algun autor recomana utilitzar aquest procediment en persones majors de 70 anys, que presenten una pobre funció i un dolor important relacionats a la ruptura masiva del manegot ⁴⁴.

Els nostres resultats no difereixen molts dels resultats publicats en la literatura. Els resultats en quant a l'escala de Constant i a la mobilitat són similars en els 2 models de pròtesi estudiats, amb una escala de Constant postoperatòria de 57'5 punts pel model Delta Xtend, i de 60 punts pel model Comprehensive. Aquests resultats són similars als publicats per Boileau et al ⁴⁴ i als publicats per Wall et al ⁴⁵ sempre que comparem amb el subgrup de ruptura masiva del manegot irreparable, perquè són pitjors en les pròtesis invertides d'espalla implantades per alguna altra causa, com les fractures i les revisions.

Els nostres resultats també son similars als de l'estudi multicèntric francès, un estudi que analitza els resultats en francès 484 pacients, amb un seguiment mig de 52 mesos, on l'escala de Constant havia passat dels 24 punts en el preoperatori, als 62 punts postoperatòriament, mentre que l'elevació anterior havia passat dels 71º als 130º ⁵⁶.

En quant a la mobilitat, els resultats han estat similars en els 2 models. Comparats amb la literatura, també s'han observat resultats semblants ^{14, 44, 45, 54}. Dels pacients operats en el grup del model Delta Xtend, en 4 d'ells es va fer a la vegada una plàstia de dorsal ample i de rodó major segons la tècnica de Pascal Boileau ⁴⁸, però la seva millora en la rotació externa no s'ha reflectat degut a que són pocs casos dins del global de pròtesis del model Delta Xtend, i no s'han estudiat per separat.

Respecte el notch, aquí sí que s'han observat diferències en quant als 2 models. El model Delta Xtend ha presentat un 31'25% de notch, mentre que el model Comprehensive ha presentat un 9'1%. Tots 2 models, tenen diferències importants amb els resultats descrits per Werner et al ¹⁴ que descriuen un 96% de notch en els seus casos. El model Delta Xtend s'ha implantat a través d'una via transdeltoidea, fet que pot resultar en una pitjor visualització de la glena, i que pot haver influït en l'implantació de la metaglena en una posició superior a la recomanada actualment, on es recomana que estigui en la part més inferior de la glena per a disminuir el notch ²¹. Aquest grup ha tingut un seguiment mig de 24'8 mesos.

Els resultats del model Comprehensive són molt bons respecte al notch. Aquest fet pot estar relacionat a l'utilització de la via deltopectoral per a l'implantació de la pròtesi, fet que permet una millor visualització de la glena per a col·locar la metaglena inferiorment, i per a donar-li una inclinació inferior com recomanen alguns autors ²³. Per altra banda, el seguiment mig d'aquest model és de només 8'9 mesos, fet que pot fer pensar que el notch encara no s'hagi produït degut al curt seguiment. Alguns autors afirmen que el notch sol ser una complicació que apareix en els 6 primers mesos després de la cirurgia ^{12, 13}, i per aquesta raó, hem utilitzat un seguiment mínim de 6 mesos com a criteri d'inclusió per a l'estudi.

En quant a les complicacions també s'han observat diferències en els 2 grups. En el model Delta Xtend s'han produït 2 infeccions, i una movilització de la glena. Aquests resultats són similars als que s'han descrit en la literatura ¹⁵. El model Comprehensive no ha mostrat cap tipus de complicació.

Les limitacions d'aquest estudi venen donades pel seu disseny, ja que és un estudi retrospectiu, no aleatoritzat; al petit tamany de la mostra estudiada, fent que la mostra d'un subgrup sigui el triple de l'altre subgrup; i al seguiment curt en un dels subgrups.

8. CONCLUSIONS

Tenint en compte les limitacions del present estudi podem afirmar:

1. El baix índex de notch que es produeix amb el model Comprehensive pot fer ampliar la seva indicació a pacients menors de 70 anys, ja que la no existència de notch pot indicar una llarga supervivència de l'implant.
2. Es confirma l'hipòtesi nul·la, ja que tot i tenir menys índex de notch en el model Comprehensive, la mobilitat és igual entre els 2 models implantats.

9. BIBLIOGRAFIA

1. **Neer CS 2nd, Craig EV, Fukuda H.** Cuff-tear arthropathy. J Bone Joint Surg Am. 1983;65:1232-1244.
2. **Williams GR Jr, Rockwood CA Jr.** Hemiarthroplasty in rotator cuff-deficient shoulders. J Shoulder Elbow Surg. 1996;5:362-367.
3. **Sánchez-Sotelo J, Cofield RH, Rowland CM.** Shoulder hemiarthroplasty for glenohumeral arthritis associated with severe rotator cuff deficiency. J Bone Joint Surg Am. 2001;83:1814-1822.
4. **Field LD, Dines DM, Zabinski SJ, Warren RF.** Hemiarthroplasty of the shoulder for rotator cuff arthropathy. J Shoulder Elbow Surg. 1997;6:18-23.
5. **Franklin JL, Barret WP, Jackins SE, Matsen FA 3rd.** Glenoid loosening in total shoulder arthroplasty. Association with rotator cuff deficiency. J Arthroplasty. 1988;3:39-46.
6. **Post M.** Constrained arthroplasty of the shoulder. Orthop Clin North Am. 1987;18:455-462.
7. **Pollock RG, Deliz ED, McIlveen SJ, Flatow EL, Bigliani LU.** Prosthetic replacement in rotator cuff-deficient shoulders. J Shoulder Elbow Surg. 1992;1:173-186.
8. **Lee SB, Kim KJ, O'Driscoll SW.** Dynamic glenohumeral stability provided by the rotator cuff muscles in the mid-range and end-range of motion. A study in cadaver. J Bone Joint Surg Am. 2000;82:849-857.
9. **Hawkins RJ, Bell RH, Jallay B.** Total shoulder arthroplasty. Clin Orthop Relat Res. 1989;242:188-194.
10. **Grammont PM, Trouillod P, Laffay JP, Deries X.** Study and development of a new shoulder prosthesis. Rhumatologie. 1987;39:407-418.

11. **Grammont PM, Baulot E.** Delta shoulder prosthesis for rotator cuff rupture. *Orthopedics.* 1993;16:65-68.
12. **Werner CM, Steinmann PA, Gilbert M, Gerber C.** Treatment of painful pseudoparesis due to irreparable rotator cuff dysfunction with the Delta III reverse-ball-and-socket total shoulder prosthesis. *J Bone Joint Surg Am.* 2005 Jul;87(7):1476-86.
13. **Simovitch RW, Zumstein MA, Lohri E, Helmy N, Gerber C.** Predictors of scapular notching in patients managed with the Delta III reverse total shoulder replacement. *J Bone Joint Surg Am.* 2007 Mar;89(3):588-600.
14. **Sirveaux F, Favard L, Oudet D, Huquet D, Walch G, Molé D:** Grammont inverted total shoulder arthroplasty in the treatment of glenohumeral osteoarthritis with massive rupture of the cuff: Results of a multicentre study of 80 shoulders. *J Bone Joint Surg Br* 2004;86:388-395.
15. **Zumstein M, Pinedo M, Old J, Boileau P.** Problems, complications, reoperations, and revisions in reverse total shoulder arthroplasty: A systematic review. *J Shoulder Elbow Surg* 2011;20:146-157.
16. **Walch G, Wall B, Mottier F.** Complications and revision of the reverse prosthesis: a multicenter study of 457 cases. In: Boileau P, editor. *Reverse shoulder arthroplasty.* Nice: Saraumps; 2006. P. 335-52.
17. **Middernacht B, De Roo PJ, Van Maele G, De Wilde LF.** Consequences of scapular anatomy for reversed total shoulder arthroplasty. *Clin Orthop Relat Res.* 2008 Jun;466(6):1410-8.
18. **Cuff D, Pupello D, Virani N, Levy J, Frankle M.** Reverse shoulder arthroplasty for the treatment of rotator cuff deficiency. *J Bone Joint Surg Am.* 2008 Jun;90(6):1244-51.
19. **Sirveaux F.** **Grammont prosthesis in the treatment of shoulder arthropathies with massive cuff tear.** Multicenter series of 42 cases [in French]. Medical doctor thesis, Nancy I University (France), 1997.

20. **Lévigne C, Boileau P, Favard L, et al:** Scapular notching, in Walch G, Boileau P, Mole D, Favard L, Lévigne C, Sirveaux F (eds): Reverse Shoulder Arthroplasty: Clinical Results, Complications, Revision. Montpellier, France: Sauramps Médical, 2006, pp 353-372.
21. **Nyffeler RW, Werner CM, Simmen BR, Gerber C.** Analysis of a retrieved Delta III total shoulder prosthesis. J Bone Joint Surg Br. 2004 Nov;86(8):1187-91.
22. **Kempton LB, Balasubramaniam M, Ankersen E, Wiater JM.** A radiographic analysis of the effects of prosthesis design on scapular notching following reverse total shoulder arthroplasty. J Shoulder Elbow Surg. 2011 Jun;20(4):571-6.
23. **Lévigne C, Garret J, Boileau P, Alami G, Favard L, Walch G.** Scapular notching in reverse shoulder arthroplasty: is it important to avoid it and how? Clin Orthop Relat Res. 2011 Sep;469(9):2512-20.
24. **Kowalsky MS, Galatz LM, Shia DS, Steger-May K, Keener JD.** The relationship between scapular notching and reverse shoulder arthroplasty prosthesis design. J Shoulder Elbow Surg. 2011 Nov 11;1-12.
25. **Nicholson GP, Strauss EJ, Sherman SL.** Scapular notching: Recognition and strategies to minimize clinical impact. Clin Orthop Relat Res. 2011 Sep;469(9):2521-30.
26. **Falaise V, Levigne C, Favard L; SOFEC.** Scapular notching in reverse shoulder arthroplasties: the influence of glenometaphyseal angle. Orthop Traumatol Surg Res. 2011 Oct;97(6 Suppl):S131-7.
27. **Boughebrri O, Duparc F, Adam JM, Valenti P.** Arthroscopic dynamic analysis of scapular notching in reverse shoulder arthroplasty. Orthop Traumatol Surg Res. 2011 Dec;97(8):779-84.
28. **Hamada K, Fukuda H, Mikasa M, Kobayashi Y.** Roentgenographic findings in massive rotator cuff tears. A long-term observation. Clin Orthop Relat Res. 1990 May;(254):92-6.
29. **Hamada K, Yamanaka K, Uchiyama Y, Mikasa T, Mikasa M.** A radiographic classification of massive rotator cuff tear arthritis. Clin Orthop Relat Res. 2011 Sep;469(9):2452-60.

30. **Visotsky JL, Basamania C, Seebauer L, Rockwood CA, Jensen KL.** Cuff tear arthropathy: pathogenesis, classification, and algorithm for treatment. *J Bone Joint Surg Am.* 2004;86-A Suppl 2:35-40.
31. **Favard L, Lautmann S, Sirveaux F, Oudet D, Kerjean Y, Huguet D.** Hemiarthroplasty versus reverse arthroplasty in the treatment of osteoarthritis with massive rotator cuff tear. In: Walch G, Boileau P, Molé D, editors. 2000 prothèses d'épaule...recul de 2 à 10 ans. Paris: Sauramps Médical; 2001. p 261-268.
32. **Goutallier D, Postel JM, Bernageau J, Lavau L, Voisin MC.** Fatty muscle degeneration in cuff ruptures. Pre- and postoperative evaluation by CT scan. *Clin Orthop Relat Res.* 1994 Jul;(304):78-83.
33. **Fuchs B, Weishaupt D, Zanetti M, Hodler J, Gerber C.** Fatty degeneration of the muscles of the rotator cuff: assessment by computed tomography versus magnetic resonance imaging. *J Shoulder Elbow Surg.* 1999 Nov-Dec;8(6):599-605.
34. **Gérard Y, Leblanc JP, Rousseau B.** A complete shoulder prosthesis. *Chirurgie.* 1973;99:655-663.
35. **Baulot E, Sirveaux F, Boileau P.** Grammont's idea: The story of Paul Grammont's functional surgery concept and the development of the reverse principle. *Clin Orthop Relat Res.* 2011 Sep;469(9):2425-31.
36. **Grammont PM.** Place de l'ostéotomie de l'épine de l'omoplate avec translation, rotation, élévation de l'acromion dans les ruptures chroniques de la coiffe des rotateurs. *Lyon Chir.* 1979;55:327-329.
37. **Grammont PM, Bourgon J, Pelzer P.** Study of a Mechanical Model for a Shoulder Prosthesis: Realization of a Prototype. Thèse de Sciences de l'Ingénieur. Dijon, France: Université Dijon; Lyon, France: ECAM de Lyon; 1981.
38. **Baulot E, Chabernaud D, Grammont PM.** Results of Grammont's inverted prosthesis in omarthritis associated with major cuff destruction: report of 16 cases. *Acta Orthop Belg.* 1995;61:112-119.

39. **Kolbel R, Friedebold G.** Shoulder joint replacement. Arch Orthop Unfallchir. 1973;76:31-39.
40. **Boileau P, Watkinson DJ, Hatzidakis AM, Balg F.** Reverse prosthesis design, rationale, and biomechanics, in Walch G, Boileau P, Molé D, Favard L, Lévigne C, Sirveaux F (eds): Reverse Shoulder Arthroplasty. Montpellier, France: Sauramps Medical, 2006, pp 25-55.
41. **Gutierrez S, Luo ZP, Levy J, et al:** Arc of motion and socket depth in reverse shoulder implants. Clin Biomech 2009; 24:473-479.
42. **Gerber C, Pennington SD, Nyffeler RW.** Reverse total shoulder arthroplasty. J Am Acad Orthop Surg. 2009;17:284-295.
43. **Drake G, O'Connor D, Bradley T.** Indications for Reverse Total Shoulder Arthroplasty in Rotator Cuff Disease. Clin Orthop Relat Res. 2010;468:1526-1533.
44. **Boileau P, Watkinson D, Hatzidakis AM, Hovorka I.** Neer Award 2005: The Grammont reverse shoulder prosthesis: results in cuff tear arthritis, fracture sequelae, and revision arthroplasty. J Shoulder Elbow Surg. 2006;15:527-540.
45. **Wall B, Nove-Josserand L, O'Connor DP, Edwards TB, Walch G.** Reverse total shoulder arthroplasty: a review of results according to etiology. J Bone Joint Surg Am. 2007;89:1476-1485.
46. **Wall B, Walch G.** Reverse shoulder arthroplasty for the treatment of proximal humeral fractures. Hand Clin. 2007;23:425-430.
47. **Guery J, Favard L, Sirveaux F, Oudet D, Mole D, Walch G.** Reverse total shoulder arthroplasty. Survivorship analysis of eighty replacements followed for five to ten years. J Bone Joint Surg Am. 2006;88:1742-1747.

48. **Boileau P, Chuinard C, Roussanne Y, Neyton L, Trojani C.** Modified latissimus dorsi and teres major transfer through a single delto-pectoral approach for external rotation deficit of the shoulder: as an isolated procedure or with a reverse arthroplasty. *J Shoulder Elbow Surg.* 2007 Nov-Dec;16(6):671-82.
49. **De Wilde LF, Plasschaert FS, Audenart EA, Verdonk RC.** Functional recovery after a reverse prosthesis for reconstruction of the proximal humerus in tumor surgery. *Clin Orthop Relat Res.* 2005:156-162.
50. **Holcomb JO, Cuff D, Petersen SA, Pupello DR, Frankle MA.** Revision reverse shoulder arthroplasty for glenoid baseplate failure after primary reverse shoulder arthroplasty. *J Shoulder Elbow Surg.* 2009;18:717-723.
51. **Levy JC, Virani N, Pupello D, Frankle M.** Use of the reverse shoulder prosthesis for the treatment of failed hemiarthroplasty in patients with glenohumeral arthritis and rotator cuff deficiency. *J Bone Joint Surg Br.* 2007;89:189-195.
52. **Rittmeister M, Kerschbaumer F.** Grammont reverse total shoulder arthroplasty in patients with rheumatoid arthritis and nonreconstructible rotator cuff lesions. *J Shoulder Elbow Surg* 2001;10:17-22.
53. **Simovitch RW, Helmy N, Zumstein MA, Gerber C.** Impact of fatty infiltration of the teres minor muscle on the outcome of reverse total shoulder arthroplasty. *J Bone Joint Surg Am.* 2007 May;89(5):934-9.
54. **Naveed MA, Kitson J, Bunker TD.** The Delta III reverse shoulder replacement for cuff tear arthropathy: a single-centre study of 50 consecutive procedures. *J Bone Joint Surg Br.* 2011 Jan;93(1):57-61.
55. **Valenti PH, Boutens D, Nerot C.** Delta 3 reversed prosthesis for osteoarthritis with massive rotator cuff tear: long term results (more than 5 years). In: Walch G, Boileau P, Molé D, editors. 2000 Prosthèses d'épaule...recul de 2 à 10 ans. Paris: Sauramps Medical; 2001. P 253-9.

56. **Molé D, Favard L.** Excentered scapulohumeral osteoarthritis. *Rev Chir Orthop Reparatrice Appar Mot.* 2007 Oct;93(6 Suppl):37-94.
57. **Matsen III FA, Boileau P, Walch G, Gerber C, Bicknell RT.** The Reverse Total Shoulder Arthroplasty. *J Bone Joint Surg Am.* 2007;89:660-667.
58. **Sadoghi P, Leithner A, Vavken P, Hölzer A, Hochreiter J, Weber G, Pietschmann MF, Müller PE.** Infraglenoidal scapular notching in reverse total shoulder replacement: a prospective series of 60 cases and systematic review of the literature. *BMC Musculoskelet Disord.* 2011 May 19;12:101.
59. **Gutierrez S, Levy JC, Frankle MA, Cuff D, Keller TS, Pupello DR, Lee WE erd.** Evaluation of abduction range of motion and avoidance of inferior scapular impingement in a reverse shoulder model. *J Shoulder Elbow Surg.* 2008;17:608-615.
60. **Kempton LB, Balasubramaniam M, Ankersen E, Wiater JM.** A radiographic analysis of the effects of prosthesis design on scapular notching following reverse total shoulder arthroplasty. *J Shoulder Elbow Surg.* 2011 Jun;20(4):571-6.
61. **Constant CR, Murley AH.** A clinical method of functional assessment of the shoulder. *Clin Orthop Relat Res.* 1987;214:160-164.
62. **Simovitch RW, Helmy N, Zumstein MA, Gerber C.** Impact of fatty infiltration of the teres minor muscle on the outcome of reverse total shoulder arthroplasty. *J Bone Joint Surg Am.* 2007 May;89(5):934-9.
63. **Bufquin T, Hersan A, Hubert L, Massin P.** Reverse shoulder arthroplasty for the treatment of three- and four-part fractures of the proximal humerus in the elderly: a prospective review of 43 cases with a short-term follow-up. *J Bone Joint Surg Br.* 2007 Apr;89(4):516-20.
64. **Martinez AA, Calvo A, Bejarano C, Carbonel I, Herrera A.** The use of the Lima reverse shoulder arthroplasty for the treatment of fracture sequelae of the proximal humerus. *J Orthop Sci.* 2012 Mar;17(2):141-7. Epub 2012 Jan 19.