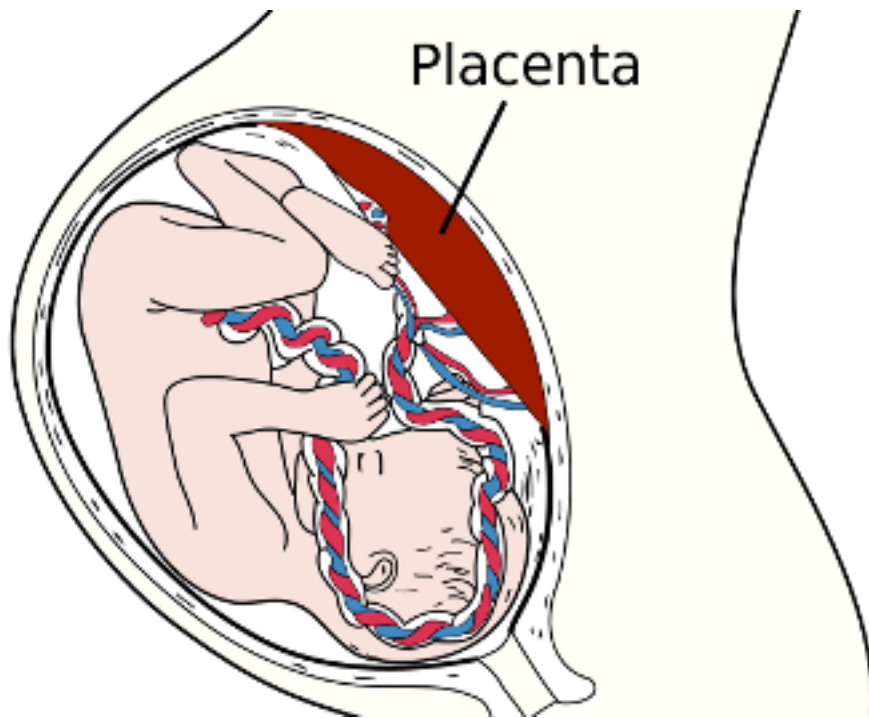


## El consum matern de substàncies d'abús pot provocar canvis adversos en la placenta

09/2012 - **Medicina i Salut.** Investigadors de la UAB han realitzat un estudi en el que controlant el creixement de més de dues-centes placentes han pogut apreciar canvis en els vasos sanguinis d'aquestes deguts al consum matern de substàncies d'abús, com el tabac o l'alcohol. Aquests canvis porten a una baixa aportació de sang a la placenta i al fetus, provocant així un ambient pobre en oxigen. Aquest tipus de canvis adversos es poden donar abans, durant i fins i tot, després del naixement. Segons aquests investigadors, calen més estudis per entendre millor els mecanismes pels quals el consum d'aquestes substàncies en les mares provoca una disminució en pes i talla en els acabats de néixer.



L'objectiu d'aquest estudi és buscar canvis morfològics en la unitat formada pel fetus i la placenta deguts a el consum de substàncies d'abús per part de la mare. Pel treball s'ha realitzat un estudi controlat de la histologia i la morfologia de 225 placentes.

D'acord amb els resultats de l'anàlisi de substàncies d'abús obtinguts en el meconi (les primeres femtes del nounat), els fetus s'han classificat com a exposats o no exposats a opiacis, cocaïna, cànnabis o alcohol. Per establir l'exposició prenatal al tabac, s'ha analitzat la presència de cotinina (un metabòlit de la nicotina) en sang de cordó.

A nivell microscòpic, s'ha observat una reducció dels vasos sanguinis placentaris en les mares consumidores de cocaïna, opiacis i alcohol. A més, les mares consumidores d'alcohol no han presentat un diàmetre dels vasos sanguinis placentaris més gran que els controls. Els nounats de les mares consumidores de cocaïna o tabac durant l'embaràs tenen un pes i una talla en néixer més petits que els controls y les mares consumidores de tabac tenen una taxa més alta d'avortaments.

A partir dels resultats obtinguts, podem concloure que el consum durant l'embaràs de tabac, cànnabis i alcohol pot induir canvis morfològics en la placenta a nivell dels seus vasos sanguinis. Aquests canvis vasculars donen lloc a una baixa aportació de sang a la placenta i al fetus, la qual cosa produeix un ambient pobre en oxigen.

Els esdeveniments adversos que es poden produir abans, durant i just després del naixement i les anomalies dels nounats en mares consumidores de substàncies d'abús es poden explicar per aquests canvis. Són necessaris nous estudis per a una millor comprensió del mecanisme a través del qual el consum durant l'embaràs de substàncies d'abús dona lloc a nounats amb un pes i una talla en néixer més baixos i un risc augmentat d'avortament.

Óscar García-Algar

Departament de Pediatria, d'Obstetrícia i Ginecologia i de Medicina Preventiva

Ortigosa S, Friguls B, Joya X, Martinez S, Mariñoso ML, Alameda F, Vall O, Garcia-Algar O. "Feto-placental morphological effects of prenatal exposure to drugs of abuse" *Reprod Toxicol.* 2012 Aug;34(1):73-9.