

Estudio comparativo de RM  
perfusión en pacientes  
diagnosticados de hidrocefalia  
normotensiva con pacientes  
controles.

TREBALL DE RECERCA 2009-2010

BLANCA CARRASCOSA BISQUERT

Estudio comparativo de RM perfusión en pacientes diagnosticados de hidrocefalia normotensiva con pacientes controles.

**AUTORA:** Blanca Carrascosa Bisquert

**AÑO DE ELABORACIÓN:** 2009-2010

**DIRECTORES DEL TRABAJO:**

Fernando Aparici Robles:

Médico Adjunto Especialista en Radiodiagnóstico. Hospital Universitario La Fe Valencia.

Profesor del Departamento de Imagen Médica. Universidad Católica de Valencia.

Francesc Xavier Romero Vidal:

Profesor asociado del Departamento de Medicina UAB.

**TIPO DE TRABAJO:** Treball de recerca

**TITULACIÓN:** Licenciada

**DEPARTAMENTO/CENTRO:**

Unidad de Radiodiagnóstico

Hospital Universitario La Fe Valencia

**PALABRAS CLAVE:**

Hidrocefalia normotensiva  
Estudio de dinámica de flujo del LCR  
RM perfusión

**PARAULES CLAU:**

Hidrocefàlia normotensiva  
Estudi de dinàmica de fluxe del LCR  
RM perfusió

**RESUMEN DEL TRABAJO:**

Diversos estudios han demostrado que existe una disminución en la irrigación de la sustancia blanca periventricular en pacientes diagnosticados de hidrocefalia normotensiva cuando se comparan con sujetos normales.

Con el objetivo de demostrar estos hallazgos, pacientes afectos de dicha patología se sometieron a una RM cerebral morfológica, un estudio de dinámica de flujo de LCR y un estudio de perfusión.

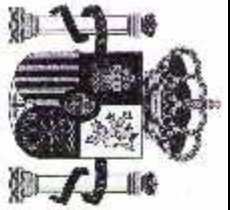
Con estas exploraciones se demostró un aumento en el índice de Evans y una disminución de los valores de VSC (Volumen Sanguíneo Cerebral) de la sustancia blanca periventricular en los pacientes casos frente a los controles.

**RESUM DEL TREBALL:**

Diversos estudis han demostrat que existeix una disminució en la irrigació de la substància blanca periventricular en pacients diagnosticats d'hidrocefàlia normotensiva quan es comparen amb subjectes normals.

Amb l'objectiu de demostrar aquestes troballes, pacients afectes d'aquesta patología es van sotmetre a una RM cerebral morfológica, un estudi de dinàmica de fluxe de LCR i un estudi de perfusió.

Amb aquestes exploracions es va demostrar un augment en l'índex d'Evans i una disminució dels valors de VSC (Volum Sanguini Cerebral) de la substància blanca periventricular als pacients casos enfront dels controls.



# Juan Carlos I, Rey de España

Es copia compulsada y contiene con el original Valencia,



24 SET 2004

Y en su nombre, el  
Por su parte, el

**RECTOR DE LA  
UNIVERSITAT DE VALÈNCIA**

**RECTOR DE LA  
UNIVERSITAT DE VALÈNCIA**  
SECRETARIA GENERAL

Concediendo que, conforme a las disposiciones y circunstancias prevenidas por la legislación vigente,

Así como al tener en cuenta las disposiciones y circunstancias prevenidas por la legislación vigente,

## Don Fernando Aparici Robles

nació el día 23 de marzo de 1973, en Valencia, provincia de Valencia, de nacionalidad española, y Licenciado en Medicina y Cirugía en 1997, por la Universidad de Valencia, ha obtenido el título de Doctor en el Departamento de Medicina Preventiva, Salud Pública, Microbiología, Inmunología y Medicina Legal, dentro del programa de Medicina Ambiental y Salud, y ha obtenido su suficiencia en esta Universidad el día 8 de noviembre de 2002, según el decreto Dado de

que ya existe el día 23 de junio de 2002, de Valencia, provincia de Valencia, de nacionalidad española. La obtiene en Medicina y Cirugía (en 1997, por la Universidad de Valencia) en el área de estudio de Doctor en el Departamento de Medicina Preventiva, Salud Pública, Microbiología, Inmunología y Medicina Legal, del programa de Medicina Ambiental y Salud, y ha obtenido su suficiencia en esta Universidad el día 8 de noviembre de 2002, (Visto el presente Dado de

**Doctor en Medicina y Cirugía (Sobresaliente "Cum Laude")**

**Doctor en Medicina y Cirugía (Excelente "Cum Laude")**

con carácter oficial y válido en todo el territorio nacional, que he sido a la persona interesada para acreditar sus derechos que a este título le otorgan las disposiciones vigentes.

amb carácter oficial i vàlides a tot el territori nacional que heu de la persona interessada per acreditar els seus drets que heu de les disposicions vigents. (Vistos el present Dado de

Valencia, 14 de noviembre de 2002.

València, 14 de novembre de 2002.

La persona interesada  
el person interessat

Fernando Aparici Robles

El Rector  
El Rector

Francisco Torres Ván

El Secretario  
El Secretari

Dolores Duran de Maza

2-AA-527567

Registro Medico de Titulos, Colegio de Centro, Impago Universitario de Maza  
20961073 4601471 12071

# INDICE

1. Introducción.....	7
1.1. Recuerdo anatómico.....	7
1.1.1. Meninges .....	7
1.1.2. Sistema ventricular .....	7
1.1.3. Perfusión cerebral.....	8
1.2. Recuerdo fisiológico .....	8
1.2.1. Formación/ reabsorción de líquido cefalorraquídeo .....	8
1.2.2. Condiciones patológicas.....	9
1.3. Hidrocefalia normotensiva .....	9
1.3.1. Diagnóstico por imagen .....	10
1.4. Técnicas de RM cerebrales .....	11
1.4.1. Estudio morfológico .....	11
1.4.2. Secuencia 3D EG potenciada en T2 (3D- FIESTA) .....	12
1.4.3. Estudios de dinámica de flujo (técnicas PC) .....	12
1.4.4. Técnicas potenciadas en perfusión .....	13
1.5. Tratamiento de la hidrocefalia .....	14
2. Hipótesis.....	15
3. Objetivo .....	15
4. Material y métodos.....	16
4.1. Pacientes .....	16
4.1.1. Criterios de inclusión .....	16
4.1.2. Criterios de exclusión .....	16
4.2. Diseño del estudio .....	17

4.3.	MRI: .....	19
4.3.1.	Estudio morfológico .....	19
4.3.2.	Estudio de cuantificación de flujo .....	19
4.3.3.	Estudio de perfusión .....	20
4.4.	Análisis estadístico .....	21
4.5.	Resultados esperados.....	22
5.	Resultados .....	23
5.1.	Datos demográficos muestrales .....	23
5.2.	Clínica de los casos .....	24
5.3.	Estudio morfológico .....	24
5.4.	Estudio dinámico de flujo LCR.....	25
5.5.	Estudios de perfusión .....	26
5.5.1.	Valores de VSC de los casos .....	26
5.5.2.	Valores de VSC de los controles .....	28
5.5.3.	Comparación valores medios de VSC .....	30
5.5.4.	Comparación valores VSC frontal vs occipital .....	32
6.	Discusión .....	34
6.1.	Diagnóstico clínico / morfológico .....	34
6.2.	Medición del índice de Evans.....	34
6.3.	Estudio de dinámica de flujo de LCR.....	35
6.4.	Cálculos en los estudios de perfusión .....	36
6.5.	Comparación de VSC entre casos y controles.....	37
6.6.	Diferencias entre los valores de VSC .....	37
6.7.	Limitaciones del estudio.....	38
7.	Conclusión.....	39
8.	Bibliografía.....	40

# 1. Introducción

## 1.1. Recuerdo anatómico

### 1.1.1. Meninges

El cerebro se encuentra recubierto por unas membranas denominadas meninges. Estas membranas se dividen en: paquimeninge (duramadre) y leptomeninge (formada a su vez por la aracnoides y la piamadre).

La **duramadre** es una capa dura y fibrosa que se encuentra adherida íntimamente al cráneo (1).

La **aracnoides** es una membrana delicada y avascular, adherida a la duramadre. Entre ellas existe un espacio virtual llamado espacio subdural que, en ciertas situaciones patológicas, puede albergar colecciones hemáticas o purulentas.

La **piamadre** es una fina capa que recubre íntimamente la superficie del cerebro siguiendo sus anfractuosidades e insinuándose para dar lugar a las telas coroideas ventriculares y a sus plexos (1).

Entre las leptomeninges (aracnoides y piamadre) existe un espacio virtual denominado espacio subaracnoideo por el que circula el líquido cefalorraquídeo (LCR).

### 1.1.2. Sistema ventricular

En el interior de la masa encefálica se hallan cuatro cavidades ventriculares comunicadas entre ellas: ventrículos laterales derecho e izquierdo, III ventrículo y IV ventrículo. Cada uno de ellos contiene un plexo coroideo, principal productor de LCR (1).

Los **ventrículos laterales** son unas cavidades extensas que constan de un cuerpo y de unas astas frontales, occipitales y temporales. Los cuerpos de los ventrículos laterales están separados por el septum pellucidum y se extienden desde el rodete del cuerpo calloso hasta los agujeros de Monro, por los que se comunican con el III ventrículo. Las astas anteriores o frontales se extienden hacia delante terminando en los agujeros de Monro. Las astas posteriores u occipitales se incurvan en sentido posteromedial dentro del lóbulo occipital. Las astas inferiores o temporales constituyen el compartimento más grande y se extienden hacia delante en el lóbulo temporal (1).

El **tercer ventrículo** es una cavidad aplanada situada entre los dos tálamos. En la parte anterior, el III ventrículo se extiende hasta la lámina terminal y los agujeros interventriculares; posteriormente está conectado con el IV ventrículo a través del acueducto de Silvio.

El **cuarto ventrículo** está situado posteriormente respecto a la protuberancia y en posición anterior al cerebelo. En la parte caudal del IV ventrículo existen 3 aberturas (una media, agujero de Magendie, y dos laterales, agujeros de Luschka), a través de las cuales fluye el LCR hacia el espacio subaracnoideo (1, 2).

### 1.1.3. Perfusión cerebral

La vascularización cerebral se divide en circulación anterior (constituida por las arterias cerebrales anterior y media) y circulación posterior (formada por el sistema vertebrobasilar y las arterias cerebrales posteriores).

La **arteria cerebral anterior**, originada de la carótida interna, irriga parte del lóbulo frontal. La **arteria cerebral media**, también originada de la carótida interna, irriga parte del lóbulo frontal, la totalidad del lóbulo parietal y parte del lóbulo temporal. La **arteria cerebral posterior** tiene su origen en la circulación vertebrobasilar y se encarga de la vascularización del lóbulo occipital y de la porción inferior del lóbulo temporal (1).

La irrigación de los núcleos basales corre a cargo de las denominadas **arterias perforantes** (o lenticuloestriadas), originadas de las arterias cerebrales anterior, media y posterior (1).

En condiciones normales, se observa una mayor vascularización en la sustancia gris cortical, núcleos de la base y tálamo, con una distribución relativamente simétrica en ambos hemisferios cerebrales (19).

## 1.2. Recuerdo fisiológico

### 1.2.1. Formación/ reabsorción de líquido cefalorraquídeo

El LCR se forma mayoritariamente en los plexos coroideos. Aproximadamente dos terceras partes del mismo se forman por secreción a partir de estos plexos coroideos.

Sin embargo, se ha demostrado que existen otras fuentes de producción de LCR. El líquido restante se secreta por las superficies endimarias de los ventrículos y las membranas aracnoideas; mientras que una pequeña parte del LCR procede del propio encéfalo a través de los espacios perivasculares que rodean a los vasos sanguíneos cerebrales (2).

La formación de LCR está sujeta a un ritmo circadiano, siendo máxima de madrugada y mínima por la tarde (14).



El LCR formado en los ventrículos laterales pasa al III ventrículo a través de los agujeros de Monro. Posteriormente fluye hacia el IV ventrículo a través del acueducto de Silvio. Desde allí se comunica a través de tres orificios situados en el suelo del IV ventrículo (agujeros de Luschka y de Magendie) hacia las cisternas magna y pontocerebelosa respectivamente, para distribuirse por todo el espacio subaracnoideo (1, 2).

La aracnoides emite unas prolongaciones mamelonadas hacia los senos venosos, especialmente al seno venoso longitudinal superior, llamadas vellosidades aracnoideas (o granulaciones de Paccioni). Estas formaciones entran en contacto con el torrente sanguíneo y se encargan de la absorción de una importante proporción del LCR. No todo el líquido se reabsorbe de este modo, sino que cierta cantidad de LCR se elimina a través de la pared de los capilares del SNC y la piamadre (2).

### 1.2.2. Condiciones patológicas

La acumulación de LCR en los espacios ventriculares recibe el nombre de hidrocefalia. Este trastorno se divide en hidrocefalia comunicante y no comunicante.

En la **hidrocefalia comunicante** el líquido fluye con facilidad desde el sistema ventricular al espacio subaracnoideo; así pues, la causa suele estar en un bloqueo del flujo de líquido en el espacio subaracnoideo o en un bloqueo de las propias vellosidades aracnoideas.

En la **hidrocefalia no comunicante** el flujo de salida de uno o más ventrículos está bloqueado, siendo su causa más frecuente el bloqueo del acueducto de Silvio (1, 2).

### 1.3. Hidrocefalia normotensiva

Esta entidad se suele presentar en pacientes de edad avanzada y se caracteriza por una dilatación ventricular progresiva. Clínicamente se manifiesta con alteración de la marcha, demencia e incontinencia urinaria (6, 8).

La hipótesis fisiopatológica más extendida es la establecida por Bradley (5, 7):

Durante la diástole cardíaca hay un espacio alrededor del cerebro ocupado por el LCR del espacio subaracnoideo y las venas corticales. Además, en el interior del cerebro existen diversos espacios intraventriculares ocupados también por LCR. Durante la sístole cardíaca, aumenta la presión y el flujo arterial intracerebral produciéndose una expansión cerebral. Existe una expansión centrífuga que comprime las venas corticales favoreciendo de este modo el drenaje venoso; y una expansión centrípeta que comprime los ventrículos y produce un flujo descendente de LCR que, atravesando el acueducto de Silvio, alcanza el cuarto ventrículo (5).

En los estadios tempranos de la hidrocefalia normotensiva, la dilatación ventricular desplaza el encéfalo contra la tabla interna del cráneo y éste comprime las venas corticales. Así pues, cuando la sangre fluya durante la sístole, la expansión centrífuga del parénquima cerebral ya no será posible y la presión sistólica se transmitirá en sentido centrípeto, comprimiendo los ventrículos y aumentando el drenaje sistólico del LCR. Paralelamente, la resistencia que ofrece el acueducto de Silvio al flujo de LCR disminuye, lo que favorece el aumento de flujo en dicha estructura (5).

El aumento de volumen ventricular produce una compresión continua del parénquima cerebral. Las primeras fibras que se ven afectadas son las de la corona radiata, de aquí que el síntoma inicial en la mayoría de los pacientes sea la alteración de la marcha. La compresión continuada del córtex y de la sustancia blanca subcortical contra la tabla interna craneal, con el paso del tiempo, provocará alteración de la marcha, demencia e incontinencia urinaria (1, 2, 6, 8).

Con la progresión de la enfermedad, las fuerzas causadas por la ventriculomegalia progresiva producen una compresión de las arteriolas periventriculares. Esta alteración vascular conlleva la formación de áreas de isquemia, inicialmente en la sustancia blanca periventricular y posteriormente en córtex y tálamo (6, 7).

Durante los estadios iniciales de la isquemia se produce una vasodilatación de las arteriolas cerebrales, hecho que favorece el paso de líquido desde el espacio vascular al intersticio. Este líquido se añadirá al flujo transependimario de LCR, principalmente en las regiones periventriculares, aumentando de este modo las áreas de edema; esto incrementará la rigidez del parénquima cerebral y dificultará el vaciado ventricular (6).

Además, la dilatación arteriolar disminuye su distensibilidad; lo que provoca una reducción de la fuerza pulsátil y el flujo sanguíneo, así como un aumento de la susceptibilidad de estas arteriolas a la compresión externa (6).

Todos estos mecanismos conducen a un colapso vascular y a un aumento de las áreas de isquemia cerebral (6, 7).

En fases avanzadas de la enfermedad, las alteraciones vasculares y el aumento de la rigidez del parénquima cerebral dificultarán el vaciado ventricular. Esta dificultad para el drenaje ventricular asociada a la aparición de áreas de isquemia en la sustancia blanca periventricular, provocará un aumento progresivo de la talla ventricular (5).

### **1.3.1. Diagnóstico por imagen**

El diagnóstico radiológico de la hidrocefalia normopresiva se basa en la demostración mediante Tomografía Computerizada (TC) o Resonancia Magnética (RM) de una dilatación ventricular desproporcionada para el tamaño de los surcos; todo ello acompañado de un edema intersticial periventricular (más abundante alrededor de las astas frontales y occipitales de los ventrículos laterales) mínimo o inexistente (3).

En cortes sagitales cerebrales se aprecia, debido al crecimiento de las cavidades ventriculares, una elevación del cuerpo calloso y un aplanamiento de las circunvoluciones cerebrales contra la tabla interna del cráneo (3, 5).

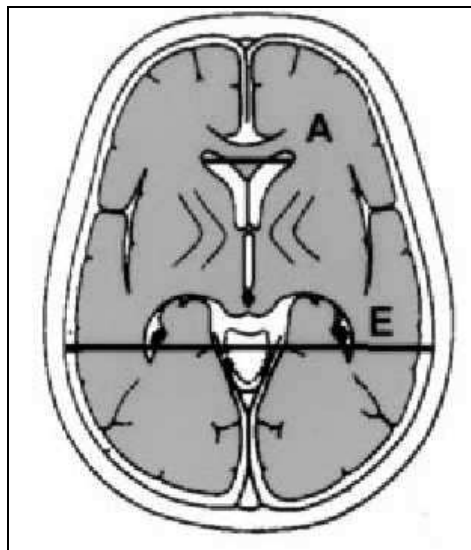
Con la progresión de la enfermedad se pueden observar áreas de isquemia corticales y subcorticales (en ganglios de la base, cápsula interna, etc.).

## 1.4. Técnicas de RM cerebrales

### 1.4.1. Estudio morfológico

Como se ha indicado en el apartado anterior, el hallazgo radiológico básico de esta entidad es la dilatación ventricular desproporcionada para el grado de atrofia cerebral. Así pues, para el diagnóstico de esta patología es fundamental la medición del tamaño ventricular.

El sistema de medición más utilizado es el **índice de Evans**, que se calcula a partir del cociente entre la distancia máxima existente entre las dos astas frontales de los ventrículos laterales (A) y la distancia máxima entre las dos tablas internas en el mismo corte de TC/RM en que se ha evaluado el parámetro anterior (E) (9).



**Ilustración 1:** Representación gráfica del método de cálculo del tamaño ventricular mediante el índice de Evans.

### 1.4.2. Secuencia 3D EG potenciada en T2 (3D- FIESTA)

La Resonancia Magnética es la prueba de imagen más sensible en el diagnóstico de la hidrocefalia (10).

Clásicamente se ha incluido en este tipo de exploración una secuencia sagital de línea media cerebral potenciada en T2. Sin embargo, estas imágenes muchas veces no permiten una visualización correcta de estructuras como el acueducto de Silvio y las membranas aracnoideas debido a su baja resolución y a los artefactos de pulsatilidad creados por la circulación de LCR.

Por estas razones, en los últimos años las técnicas 3D eco de gradiente T2 están ganando importancia ya que permiten un óptimo estudio de las distintas estructuras neurales y vasculares del área de las cisternas basales debido a su mayor resolución espacial y ausencia de artefactos de flujo (10).

Gracias a su alta calidad de imagen, estas nuevas técnicas permiten: detectar con gran exactitud causas de obstrucción del acueducto de Silvio (membranas), obtener un estudio detallado de la arquitectura del sistema ventricular, definir de una manera muy precisa el curso de las distintas estructuras vasculares, determinar la existencia de complicaciones postquirúrgicas (formación de nuevas membranas en el suelo del tercer ventrículo), etc. Por todas estas razones, esta secuencia se está empezando a incluir de forma rutinaria, tanto en estudios pre quirúrgicos como en controles posteriores, en las exploraciones de pacientes con hidrocefalia normotensiva (10).

Las técnicas convencionales T2 continúan siendo de utilidad ya que permiten demostrar de una forma rápida la permeabilidad del acueducto de Silvio.

### 1.4.3. Estudios de dinámica de flujo (técnicas PC)

Estas técnicas aportan información medible sobre la velocidad, dirección y volumen de flujo (5, 13, 15). Sus aplicaciones son múltiples, siendo una de ellas el estudio de la dinámica del flujo del líquido cefalorraquídeo (LCR).

Las imágenes eco de gradiente con sincronización cardíaca son las más útiles. Dicha sincronización se realiza a partir de electrocardiograma o pletismógrafo digital (5).

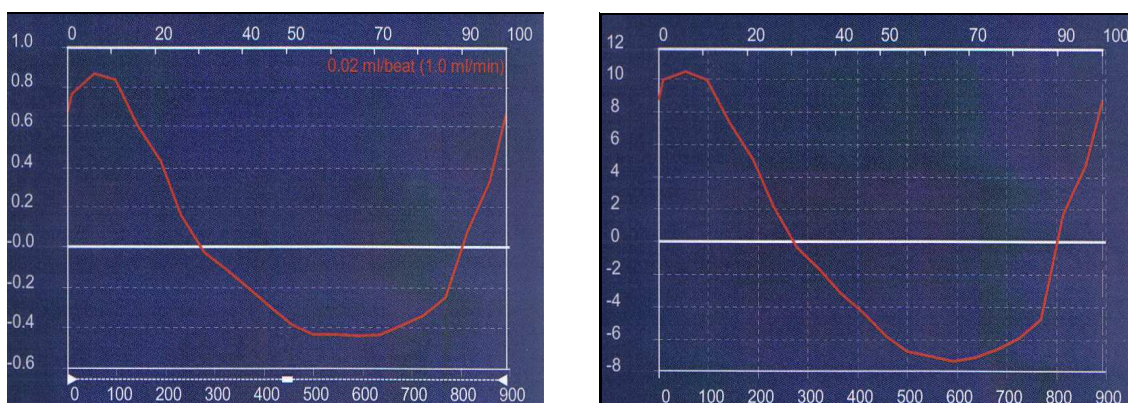
Los datos adquiridos se pueden representar como imágenes de magnitud, imágenes de velocidad de contraste de fase o imágenes combinadas en ciclo cerrado de cine.

Las **imágenes de magnitud** nos ofrecen, además de la visualización de las estructuras con flujo, una visión anatómica de los tejidos adyacentes a dichas estructuras.

Las **imágenes de velocidad de contraste de fase (o de fase)** ofrecen una representación más precisa de los patrones de flujo craneal y vertebral, son más sensibles al movimiento de los líquidos y permiten calcular la velocidad y el volumen de flujo del LCR (5).

Por convención, en las imágenes de fase el flujo de LCR caudal (durante la sístole) aparece como áreas blancas y el craneal (en fase diastólica) como áreas negras; la ausencia de flujo aparece gris.

Mediante estas técnicas se puede calcular, describiendo la curva de flujo respecto al tiempo, el volumen de flujo (conocido como Volumen Latido o Stroke Volume), descendente en sístole y ascendente en diástole; así como las velocidades máxima y mínima del flujo de LCR (5).



**Ilustración 2:** Gráficos de Volumen Latido (izquierda) y Velocidad Máxima (derecha).

#### 1.4.4. Técnicas potenciadas en perfusión

La imagen en perfusión permite una aproximación a la cuantificación del volumen sanguíneo regional.

Lo más habitual es que tras la administración de un bolo de contraste paramagnético (gadolinio) se detecte su presencia en el torrente sanguíneo mediante técnicas de RM dinámicas de alta resolución temporal potenciadas en T2\* (4).

A partir de estas imágenes se obtienen unas curvas de concentración-tiempo que aportan información sobre diversos parámetros hemodinámicos; siendo uno de los más utilizados el **Volumen Sanguíneo Cerebral (VSC)** definido como el volumen de sangre en un área determinada cerebral.

Cada uno de estos parámetros se puede representar en forma de mapas cerebrales, donde cada imagen representa todos los datos hemodinámicos de dicha sección (4).

Diversos estudios (Bateman 2007, Walter 2005, Momjian 2004) han demostrado, mediante SPECT y RM, que en la sustancia blanca periventricular de pacientes afectados de hidrocefalia normopresiva existe una disminución del VSC. Estos datos concordarían con la teoría establecida por Bradley. A raíz de estos hallazgos, se está empezando a incluir las secuencias potenciadas en perfusión en las exploraciones de pacientes diagnosticados de hidrocefalia normotensiva (7, 17, 18).

## **1.5. Tratamiento de la hidrocefalia**

El objetivo del tratamiento es facilitar la absorción de LCR. Para llevarlo a cabo, actualmente, se dispone de dos técnicas: la derivación ventrículo-peritoneal y la ventriculostomía del tercer ventrículo.

El tratamiento clásico ha sido la derivación del LCR de las cavidades ventriculares a peritoneo. Es un método simple y eficaz pero sujeto a numerosas complicaciones: precoces relacionadas con infecciones y obstrucción del catéter ventricular; y tardías relacionadas con la válvulo-dependencia (11).

En la actualidad el tratamiento de elección es la ventriculostomía del tercer ventrículo, consistente en la realización de una comunicación entre el tercer ventrículo y la cisterna supraselar. Con esta técnica se produce una nueva vía para el drenaje de LCR, por la que fluye desde el tercer ventrículo a la cisterna prepontina. La permeabilidad de la ventriculostomía se suele estudiar mediante estudios dinámicos de LCR mediante RM en contraste de fase con técnica de cine (11).

## **2. Hipótesis**

La hidrocefalia normotensiva se debe a alteraciones en la dinámica de LCR que condicionan un aumento de la talla ventricular y consecuentemente alteraciones en la perfusión de la sustancia blanca periventricular.

## **3. Objetivo**

Valoración de la hemodinámica cerebral en pacientes diagnosticados de hidrocefalia normotensiva (HNT) y comparación con sujetos controles.

## **4. Material y métodos**

### **4.1. Pacientes**

#### **4.1.1. Criterios de inclusión**

- Pacientes diagnosticados de hidrocefalia normotensiva por el servicio de Neurocirugía del Hospital Universitario La Fe, atendiendo a criterios clínicos (triada de Hakim: alteración de la marcha, demencia e incontinencia urinaria) y de pruebas de imagen (dilatación ventricular desproporcionada para el tamaño de los surcos acompañado de un mínimo edema intersticial periventricular); y candidatos a tratamiento quirúrgico.
- Edad. Mayores de 18 años.
- Sujetos con estudios de perfusión realizados por otros motivos a lo largo de los años 2009 y 2010 (pacientes controles).

#### **4.1.2. Criterios de exclusión**

- Pacientes a los que no se les pueda administrar contraste paramagnético: antecedentes de reacciones alérgicas.
- Pacientes a los que no se les pueda realizar una RM: portadores de implantes cocleares y neuroestimuladores incompatibles; portadores de marcapasos, clips de aneurisma y expansores de mama desconocidos o incompatibles; sospecha de existencia de fragmentos férricos orbitarios.
- Pacientes afectos de patologías cerebrales que puedan ser causa de hidrocefalia como son: patología cerebrovascular, tanto isquémica como hemorrágica; neoplasias.
- Pacientes que presenten antecedentes personales de hemorragia subaracnoidea, meningitis, TCE, intervenciones neuroquirúrgicas previas.
- Pacientes con clínica de demencia no atribuible a HNT: enfermedad de Alzheimer, Parkinson, enfermedad por cuerpos de Lewy.
- Sujetos que presenten patología cerebral con afectación de ambos hemisferios cerebrales (pacientes controles).



- Sujetos con aumento de la talla ventricular secundaria a patología cerebral (pacientes controles).

## **4.2. Diseño del estudio**

Se incluirán en el estudio a pacientes diagnosticados de HNP según los criterios ya indicados.

Los pacientes incluidos serán sometidos a una exploración física en la que se evaluará cada uno de los síntomas clínicos (demencia, apraxia e incontinencia urinaria) por separado, graduándose cada uno de ellos del 1 al 5 (Tabla 1).

A continuación se les realizará una RM cerebral morfológica, un estudio de cuantificación de flujo de LCR y un estudio de perfusión.

Para evitar las influencias circadianas en los estudios de dinámica de flujo de LCR los estudios de imagen se realizarán en la misma franja horaria (de 8:00 a 15:00 h).

Los valores obtenidos en el estudio de perfusión realizado a pacientes afectados de HNP se compararán con los obtenidos en el hemisferio sano de los pacientes controles.

<b>MANIFESTACIONES CLÍNICAS</b>		<b>PUNTUACIÓN</b>
<b>ALTERACIÓN DE LA MARCHA</b>		
5	Marcha normal.	
4	Marcha anormal, anda sin apoyo, inestabilidad con los giros y pasos cortos. Base ampliada y ocasionales caídas.	
3	Camina con bastón. Puede caminar sólo pero inestable con caídas.	
2	Camina con ayuda de otra persona.	
1	Encamamiento/ silla de ruedas.	
<b>CONTROL URINARIO</b>		
5	Correcto.	
4	Urgencia miccional.	
3	Ocasional incontinencia urinaria.	
2	Incontinencia urinaria continua.	
1	Incontinencia urinaria y fecal.	
<b>TRASTORNO COGNITIVO</b>		
5	Ausencia.	
4	Alteración de la memoria.	
3	Problemas de memoria y de comportamiento.	
2	Demencia grave.	
1	Vegetativo.	
<b>PUNTUACIÓN TOTAL</b>		

**Tabla 1:** Escala de gradación en pacientes afectos de Hidrocefalia de Presión Normal.

### 4.3. MRI:

#### 4.3.1. Estudio morfológico

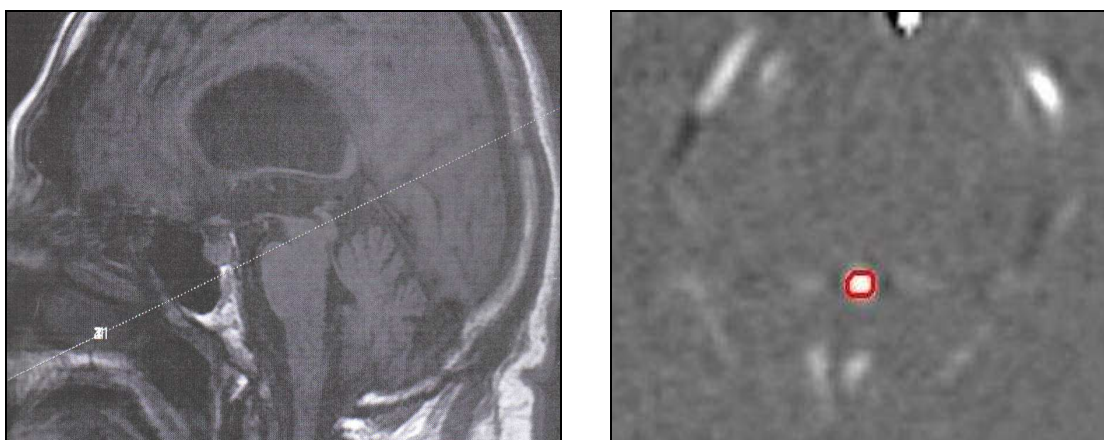
En un equipo de RM General Electric de 1'5 T se realizará un estudio cerebral estándar que deberá contener las siguientes secuencias: sagital SE T1, axial TSE T2, difusión axial, coronal FLAIR, EG T2 axial y FSE T2 sagital de línea media.

Así mismo se añadirá una secuencia 3D- EG T2 con adquisición sagital.

El diagnóstico morfológico de HNT se basará en el índice de Evans (valor relativo de la talla de las astas frontales de los ventrículos laterales); considerándose valores patológicos los mayores de 0'30.

#### 4.3.2. Estudio de cuantificación de flujo

En el mismo equipo se realizará una técnica de contraste de fase (PC) sincronizada con el electrocardiograma de manera prospectiva con dos lecturas de fase. Así pues, dentro de cada ciclo cardíaco se obtendrán 20 imágenes con información sobre el flujo de LCR.



**Ilustración 3 (izquierda)** Topograma donde se muestra el plano de corte utilizado para el estudio de dinámica de flujo de LCR.

**Ilustración 4 (derecha):** Imagen de fase donde se muestra el área seleccionada en el acueducto de Silvio.

Obtendremos la secuencia Cine-PC para estudio de flujo de LCR en proyecciones axiales y sagitales.

Dispondremos de imágenes axiales de magnitud y de fase, sobre estas últimas delimitaremos manualmente un área dentro del acueducto de Silvio.

A partir de estas delimitaciones, con un programa para análisis de flujo, se obtienen una serie de curvas en las que se pueden calcular diferentes parámetros, siendo los más importantes:

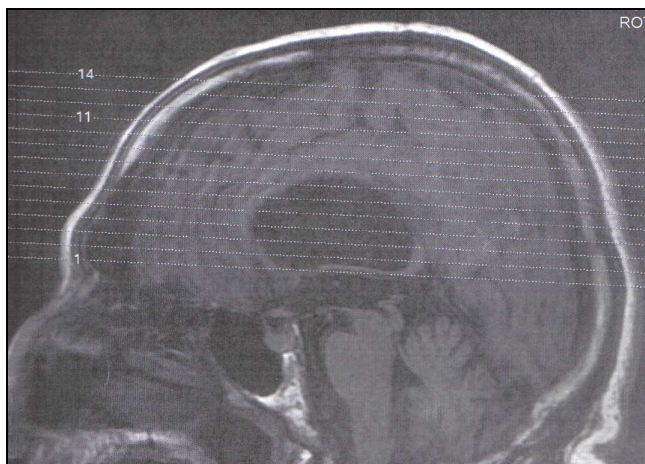
**Volumen Latido** (Stroke Volume) definido como el volumen de LCR que pasa durante un ciclo cardíaco (sístole y diástole). Considerándose valores normales los inferiores a 50  $\mu$ litro/ciclo. Los valores superiores indican alteración en la dinámica de LCR (12).

**Velocidad Máxima.** Considerándola dentro de la normalidad si se encuentra entre 2'5-7'5 cm/s (12).

### 4.3.3. Estudio de perfusión

En el mismo equipo en que se ha realizado el estudio de dinámica de flujo de LCR se llevará a cabo el estudio de perfusión.

Para esto utilizamos secuencias eco de gradiente potenciadas en T2\* tras la administración en embolada de un quelato de gadolinio iv.

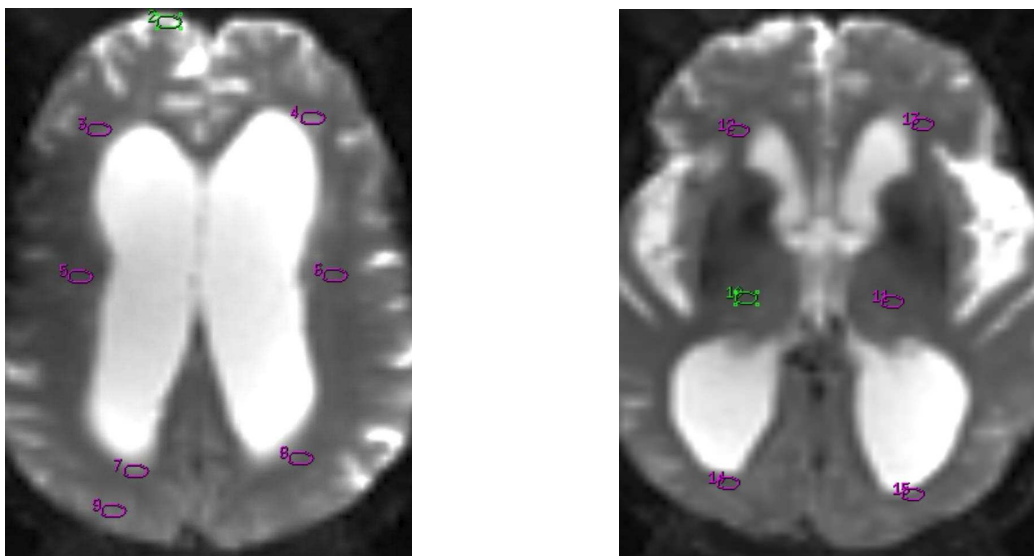


**Ilustración 5:** Topograma donde se observa la planificación del estudio de perfusión.

Obtendremos imágenes en plano axial cubriendo la región supratentorial y valoraremos el parámetro de Volumen Sanguíneo Cerebral (VSC). Valoraremos específicamente este parámetro a partir de ROIs colocados manualmente a nivel de la sustancia blanca cerebral adyacente a ambas astas frontales, cuerpos ventriculares y esplenios; en córtex frontal y occipital derechos y ambos núcleos talámicos.

Las mediciones se realizarán en dos planos, el superior a nivel de los cuerpos ventriculares y el inferior a nivel de los tálamos.

Los parámetros utilizados en los estudios de perfusión dependen de numerosos factores (concentración de contraste, velocidad de inyección, gasto cardíaco del sujeto, etc.), para evitarlos se utilizan valores relativos. En el plano superior los valores se referenciarán al córtex frontal derecho y en el inferior al tálamo derecho.



**Ilustración 6:** Imágenes donde se muestran la posición de los ROIs utilizados en los estudios de perfusión.

#### 4.4. Análisis estadístico

Los valores de todos los datos obtenidos en el estudio propuesto, se almacenarán en la base de datos del programa estadístico SPSS 15 para Windows. Todo el análisis estadístico se realizará con el paquete estadístico SPSS versión 15 para Windows.

Se calcularán los datos descriptivos estadísticos de la serie, sexo y edad.

Se aplicará la prueba t de Student, para comparar las diferencias de las variables continuas entre los valores de los pacientes casos y de los controles. Valores de  $p < 0,05$  se consideraran estadísticamente significativos.

Para cada paciente se valorarán los siguientes parámetros:

- Edad
- Sexo
- Gradación de cada una de las manifestaciones clínicas (alteración de la marcha, control urinario y trastorno cognitivo)
- Índice de Evans
- Volumen Latido
- Velocidad Máxima LCR
- Volumen Sanguíneo Cerebral en sustancia blanca periventricular a nivel del asta frontal del ventrículo lateral
- Volumen Sanguíneo Cerebral en sustancia blanca periventricular a nivel del cuerpo ventricular
- Volumen Sanguíneo Cerebral en sustancia blanca periventricular a nivel del esplenio
- Volumen Sanguíneo Cerebral a nivel cortical frontal y occipital derechos
- Volumen Sanguíneo Cerebral a nivel tálamico

#### **4.5. Resultados esperados**

En los estadios iniciales de la hidrocefalia normotensiva se observa un aumento del Volumen Latido (Stroke Volume); conforme avanza la enfermedad, el flujo de LCR a través del acueducto de Silvio va disminuyendo.

La dilatación ventricular provoca una compresión de las arteriolas adyacentes, dando lugar a áreas isquémicas en la sustancia blanca periventricular; lo que se traduce en una disminución de los valores de VSC (Volumen Sanguíneo Cerebral) en dichas localizaciones de los casos respecto a los controles.

## 5. Resultados

### 5.1. Datos demográficos muestrales

En este estudio se incluyeron 6 casos (5 hombres y 1 mujer, con edades comprendidas entre 51 y 77 años y una edad media de 68 años) con estudios realizados entre los meses de marzo y junio del año 2010 (Tabla 2). Asimismo se incluyeron 12 controles (6 hombres y 6 mujeres, con edades comprendidas entre 32 y 81 años y una edad media de 50 años) con estudios de perfusión realizados por otros motivos entre los años 2009 y 2010 (Tabla 3).

Cuando se compara la edad de los sujetos casos con los controles se evidencian diferencias estadísticamente significativas (valor de  $p < 0,03$ ).

	N	Mínimo	Máximo	Media	Desv. típica
Edad casos	6	51	77	68	10
Edad controles	12	32	81	50'5	16'2

**Tabla 2:** Distribución de las edades de pacientes casos y controles.

Paciente	Motivo de realización de RM perfusión
Control nº 1	Control de ependimoma
Control nº 2	Control de lesión frontal
Control nº 3	Control de glioblastoma
Control nº 4	Control de glioma
Control nº 5	Control de meningioma
Control nº 6	Control de glioma
Control nº 7	Estenosis carotídea
Control nº 8	Control de glioblastoma
Control nº 9	Control de glioma
Control nº 10	Control de ictus hemorrágico
Control nº 11	Control de astrocitoma
Control nº 12	Sospecha de hidrocefalia normotensiva

**Tabla 3:** Motivo de realización de los estudios de perfusión a los pacientes controles.

## 5.2. Clínica de los casos

Antes de la realización del estudio de RM a los pacientes casos se les realizó una exploración física por parte del servicio de Neurocirugía del Hospital Universitario La Fe. Se valoró la existencia de demencia, alteración de la marcha e incontinencia urinaria; graduándose cada uno de ellos según la tabla mostrada en el apartado Material y Métodos.

El grado de demencia estaba comprendido entre 3 y 5, presentando un valor medio de 4'33. El grado de alteración de la marcha estaba comprendido entre 1 y 4, presentando una media de 3'27. El grado de incontinencia urinaria estaba comprendido entre 3 y 4, presentando un valor medio de 3'33 (Tabla 4).

	N	Mínimo	Máximo	Media	Desv. típica.
<b>Grado de demencia</b>	6	3	5	4'33	0'81
<b>Grado de alt. de la marcha</b>	6	1	4	3'17	1'16
<b>Grado de incontinencia</b>	6	3	4	3'33	0'51

**Tabla 4:** Gradación clínica de los pacientes casos.

## 5.3. Estudio morfológico

En todas las exploraciones realizadas, tanto de los casos como de los controles, se determinó el índice de Evans.

En los estudios de los casos se obtuvieron unos valores comprendidos entre 0'38 y 0'46 con un valor medio de 0'42. En cambio, en los estudios de los controles los valores del índice de Evans estaban comprendidos entre 0'10 y 0'31 presentando un valor medio de 0'21 (Tabla 5). Se observa que en los casos los valores de índice de Evans son mayores que en los controles, siendo los del primer grupo patológicos. Esta diferencia en el índice de Evans fue estadísticamente significativa (valor de p 0'00).

	N	Mínimo	Máximo	Media	Desv. típica
<b>Índice de Evans casos</b>	6	0'38	0'46	0'42	0'03
<b>Índice de Evans controles</b>	12	0'10	0'31	0'21	0'07

**Tabla 5:** Tabla comparativa de valores de índice de Evans en sujetos casos y controles.



#### 5.4. Estudio dinámico de flujo LCR

En las exploraciones de los casos se determinó el Volumen Latido y la Velocidad Máxima del flujo de LCR a nivel del acueducto de Silvio (Tabla 6). Se observó que 3 de los casos presentaban un Volumen Latido igual o superior a 50  $\mu\text{l}/\text{ciclo}$  y otros 3 casos presentaban un valor de Velocidad Máxima superior a 7'5 cm/s.

Los valores de Volumen Latido estaban comprendidos entre 20 y 60  $\mu\text{l}/\text{ciclo}$  y presentaban un valor medio de 38'33. Asimismo, se observó que los valores de Velocidad Máxima estaban comprendidos entre 5 y 10,47 cm/s, presentando un valor medio de 7,49 (Tabla 7).

	Volumen latido ( $\mu\text{l}/\text{ciclo}$ )	Velocidad máxima (cm/s)
<b>Caso 1</b>	50	5
<b>Caso 2</b>	60	6'35
<b>Caso 3</b>	60	7
<b>Caso 4</b>	20	8'08
<b>Caso 5</b>	20	8'05
<b>Caso 6</b>	20	10'47

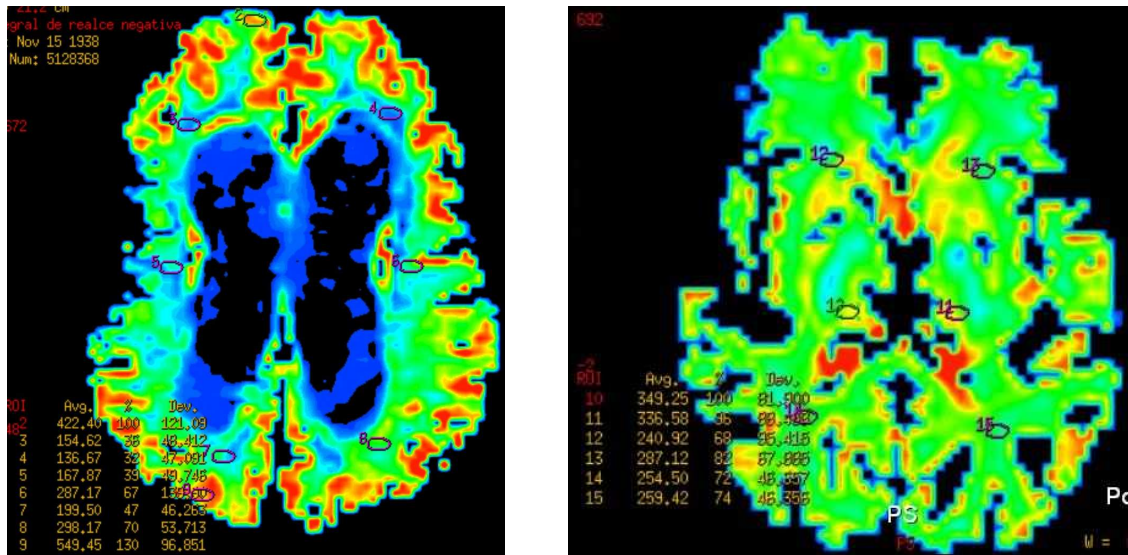
**Tabla 6:** Valores de Volumen Latido y Velocidad Máxima en cada uno de los casos.

	N	Mínimo	Máximo	Media	Desv. típica
<b>Volumen latido (<math>\mu\text{l}/\text{ciclo}</math>)</b>	6	20'00	60'00	38'33	20'41
<b>Velocidad máxima LCR (cm/s)</b>	6	5'00	10'47	7'49	1'85

**Tabla 7:** Tabla estadística descriptiva de los valores de Volumen Latido y Velocidad Máxima de LCR.

## 5.5. Estudios de perfusión

Tanto en los estudios de perfusión de los casos como de los controles se colocaron los ROIs tal y como se ha especificado en el apartado Material y Métodos. Se halló de este modo el valor de VSC (Volumen Sanguíneo Cerebral) en cada una de las áreas estudiadas. En el corte superior los valores se relativizaron a la corteza frontal derecha y en el corte inferior al tálamo derecho.



**Ilustración 7:** Imágenes donde se muestran la posición de los ROIs utilizados en los estudios de perfusión.

### 5.5.1. Valores de VSC de los casos

En los cortes superiores de los estudios de los casos se hallaron los valores que se muestran a continuación (Tabla 8):

El VSC en la sustancia blanca periventricular adyacente al asta frontal derecha presentó unos valores comprendidos entre 31 y 59 % con un valor medio de 41 %; el VSC periventricular frontal izquierda presentó unos valores comprendidos entre 32 y 58 % con una media de 41,3 %.

El VSC de la sustancia blanca adyacente al cuerpo ventricular derecho presentó unos valores comprendidos entre 37 y 55 % con un valor medio de 46 %; el VSC de la sustancia blanca adyacente al cuerpo izquierdo presentó unos valores comprendidos entre 40 y 67 % con un valor medio de 48 %.

El VSC en la sustancia blanca adyacente al esplenio derecho presentó unos valores comprendidos entre 47 y 61 % con una media de 54'3 %; el VSC hallado en la sustancia blanca adyacente al esplenio izquierdo presentó unos valores comprendidos entre 33 y 70 % con un valor medio de 57'3 %.

El VSC cortical occipital derecho presentó unos valores comprendidos entre 84 y 142 % con un valor medio de 109'66 %.

	Mínimo	Máximo	Media	Desv. típica
<b>VSC cortical frontal derecho</b>	100'00	100'00	100'00	0'00
<b>VSC de SBP frontal derecho</b>	31'00	59'00	41	10'25
<b>VSC de SBP frontal izquierdo</b>	32'00	58'00	41'33	9'15
<b>VSC de SBP cuerpo derecho</b>	37'00	55'00	46'00	8'19
<b>VSC de SBP cuerpo izquierdo</b>	40'00	67'00	48'16	9'70
<b>VSC de SBP esplenio derecho</b>	47'00	61'00	54'33	5'57
<b>VSC de SBP esplenio izquierdo</b>	33'00	70'00	57'33	12'97
<b>VSC cortical occipital derecho</b>	84'00	142'00	109'66	23'32

**Tabla 8:** Tabla estadística descriptiva de los valores de VSC hallados en los cortes superiores de las exploraciones de los casos. Leyenda: **VSC** (Volumen Sanguíneo Cerebral), **SBP** (Sustancia blanca periventricular).

En los cortes inferiores de los estudios de los casos se hallaron los valores que se muestran a continuación (Tabla 9):

El VSC en el tálamo izquierdo presentó unos valores comprendidos entre 72 y 138 % con un valor medio de 105'16 %.

El VSC en la sustancia blanca periventricular (SBP) adyacente a la porción inferior del asta frontal derecha presentó unos valores comprendidos entre 34 y 76 % con un valor medio de 55'33 %; el VSC de la sustancia blanca adyacente a la porción inferior del asta frontal izquierda presentó unos valores comprendidos entre 28 y 78 % con una media de 52'33 %.

El VSC en la sustancia blanca adyacente a la porción inferior del asta occipital derecha presentó unos valores comprendidos entre 36 y 71% con un valor medio de 53'33 %; el VSC de la sustancia blanca adyacente a la porción inferior del asta occipital izquierda presentó unos valores comprendidos entre 34 y 80 % con una media de 52'83 %.

	Mínimo	Máximo	Media	Desv. típica
<b>VSC de tálamo derecho</b>	100'00	100'00	100'00	0'00
<b>VSC de tálamo izquierdo</b>	72'00	138'00	105'16	24'17
<b>VSC de SBP inferior frontal derecho</b>	34'00	76'00	55'33	15'27
<b>VSC de SBP inferior frontal izquierdo</b>	28'00	78'00	52'33	17'10
<b>VSC de SBP inferior occipital derecho</b>	36'00	71'00	53'33	12'46
<b>VSC de SBP inferior occipital izquierdo</b>	34'00	80'00	52'83	16'37

**Tabla 9:** Tabla estadística descriptiva de los valores de VSC hallados en los cortes inferiores de las exploraciones de los casos. Leyenda: **VSC** (Volumen Sanguíneo Cerebral), **SBP** (Sustancia blanca periventricular).

### 5.5.2. Valores de VSC de los controles

En los cortes superiores de los estudios de los controles se hallaron los valores que se muestran a continuación (Tabla 10):

El VSC hallado en la sustancia blanca adyacente al asta frontal derecha presentó unos valores comprendidos entre 44 y 102 % con un valor medio de 72 %; el VSC de la sustancia blanca periventricular frontal izquierda presentó unos valores comprendidos entre 51 y 87 % con una media de 63'11 %.

El VSC de la sustancia blanca periventricular adyacente al cuerpo ventricular derecho presentó unos valores comprendidos entre 46 y 80 % con un valor medio de 63'22 %; el VSC en la sustancia blanca adyacente al cuerpo izquierdo presentó unos valores comprendidos entre 40 y 72 % con un valor medio de 56'62 %.

El VSC de la sustancia blanca adyacente al esplenio derecho presentó unos valores comprendidos entre 44 y 82 % con un valor medio de 66'55 %; el VSC en la sustancia blanca adyacente al esplenio izquierdo presentó unos valores comprendidos entre 50 y 87 % con una media de 66 %.

El VSC cortical occipital derecho presentó unos valores comprendidos entre 68 y 211 % con un valor medio de 120'91 %.

	Mínimo	Máximo	Media	Desv. típica
<b>VSC cortical derecho</b>	100'00	100'00	100'00	0'00
<b>VSC de SBP frontal derecho</b>	44'00	102'00	72'00	18'04
<b>VSC de SBP frontal izquierdo</b>	51'00	87'00	63'11	11'28
<b>VSC de SBP cuerpo derecho</b>	46'00	80'00	63'22	10'44
<b>VSC de SBP cuerpo izquierdo</b>	40'00	72'00	56'62	11'35
<b>VSC de SBP esplenio derecho</b>	44'00	82'00	66'55	11'63
<b>VSC de SBP esplenio izquierdo</b>	50'00	87'00	66'00	11'88
<b>VSC cortical occipital derecho</b>	68'00	211'00	120'91	36'35

**Tabla 10:** Tabla estadística descriptiva de los valores de VSC hallados en los cortes superiores de las exploraciones de los controles. Leyenda: **VSC** (Volumen Sanguíneo Cerebral), **SBP** (Sustancia blanca periventricular).

En los cortes inferiores de las exploraciones de los pacientes controles se hallaron los valores que se muestran a continuación (Tabla 11):

El VSC en el tálamo izquierdo presentó unos valores comprendidos entre 88 y 114 % con un valor medio de 97'75 %.

El VSC de la sustancia blanca adyacente a la porción inferior del asta frontal derecha presentó unos valores comprendidos entre 45 y 132 % con un valor medio de 85'66 %; el VSC de la sustancia blanca adyacente a la porción inferior del asta frontal izquierda presentó unos valores comprendidos entre 42 y 92 % con un valor medio de 71'62 %.

El VSC en la sustancia blanca adyacente a la porción inferior del asta occipital derecha presentó unos valores comprendidos entre 37 y 125 % con un valor medio de 77'11 %; el VSC de la sustancia blanca adyacente a la porción inferior del asta occipital izquierda presentó unos valores comprendidos entre 32 y 114 % con una media de 72'62 %.

	Mínimo	Máximo	Media	Desv. típica
<b>VSC tálamo derecho</b>	100'00	100'00	100'00	0'00
<b>VSC tálamo izquierdo</b>	88'00	114'00	97'75	8'03
<b>VSC de SBP inferior frontal derecho</b>	45'00	132'00	85'66	29'34
<b>VSC de SBP inferior frontal izquierdo</b>	42'00	92'00	71'62	17'87
<b>VSC de SBP inferior occipital derecho</b>	37'00	125'00	77'11	31'38
<b>VSC de SBP inferior occipital izquierdo</b>	32'00	114'00	72'62	24'02

**Tabla 11:** Tabla estadística descriptiva de los valores de VSC hallados en los cortes inferiores de las exploraciones de los pacientes controles. Leyenda: **VSC** (Volumen Sanguíneo Cerebral), **SBP** (Sustancia blanca periventricular).

### 5.5.3. Comparación valores medios de VSC

Cuando se compararon los valores medios de VSC en los cortes superiores de casos y controles se hallaron los siguientes resultados (Tabla 12):

La diferencia de medias (casos-controles) de los valores de VSC en la sustancia blanca periventricular (SBP) adyacente al asta frontal derecha fue de -31'00, presentando un valor de p de 0'02. La diferencia de medias de los valores de VSC en la SBP adyacente al asta frontal izquierda fue de -21'77, presentando un valor de p de 0'02.

La diferencia de medias (casos-controles) de los valores de VSC en la SBP adyacente al cuerpo ventricular derecho fue de 17'22, presentando un valor de p de 0'04. La diferencia de medias de VSC en la sustancia blanca periventricular adyacente al cuerpo izquierdo fue de -8'45, presentando un valor de p de 0'17.

La diferencia de medias (casos-controles) de los valores de VSC en la SBP adyacente al esplenio derecho fue de -12'22, presentando un valor de p 0'03. La diferencia de medias de los valores de VSC en la sustancia blanca periventricular adyacente al esplenio izquierdo fue de -8'66, presentando un valor de p de 0'22.

La diferencia de medias (casos-controles) de los valores de VSC cortical occipital derecho fue de -11'25, presentando un valor de p de 0'50.

	Diferencia de medias (casos-controles)	Valor de p
<b>VSC de SBP frontal derecho</b>	-31'00	0'02
<b>VSC de SBP frontal izquierdo</b>	-21'77	0'02
<b>VSC de SBP cuerpo derecho</b>	-17'22	0'04
<b>VSC de SBP cuerpo izquierdo</b>	-8'45	0'17
<b>VSC de SBP esplenio derecho</b>	-12'22	0'03
<b>VSC de SBP esplenio izquierdo</b>	-8'66	0'22
<b>VSC cortical occipital derecho</b>	-11'25	0'50

**Tabla 12:** Comparación de valores de VSC en los cortes superiores de los estudios de casos y controles. Leyenda: **VSC** (Volumen Sanguíneo Cerebral), **SBP** (Sustancia blanca periventricular).

Cuando se compararon los valores medios de VSC en los cortes inferiores de casos y controles se hallaron los siguientes resultados (Tabla 13):

La diferencia de medias (casos-controles) de los valores de VSC en tálamo izquierdo fue de 7'41, presentando un valor de p de 0'43.

La diferencia de medias (casos-controles) de los valores de VSC en la sustancia blanca periventricular (SBP) adyacente a la porción inferior del asta frontal derecha fue de -30'33, presentando un valor de p de 0'04. La diferencia de medias de los valores de VSC en la SBP adyacente a la porción inferior del asta frontal izquierda fue de -19'29, presentando un valor de p de 0'06.

La diferencia de medias (casos-controles) de los valores de VSC en la SBP adyacente a la porción inferior del asta occipital derecha fue de -23'77, presentando un valor de p de 0'10. La diferencia de medias (casos-controles) de los valores de VSC en la SBP adyacente a la porción inferior del asta occipital izquierda fue de -19'79, presentando un valor de p de 0'10.

	Diferencia de medias (casos-controles)	Valor de p
VSC tálamo izquierdo	7'41	0'43
VSC de SBP inferior frontal derecho	-30'33	0'04
VSC de SBP inferior frontal izquierdo	-19'29	0'06
VSC de SBP inferior occipital derecho	-23'77	0'10
VSC de SBP inferior occipital izquierdo	-19'79	0'10

**Tabla 13:** Comparación de valores de VSC en los cortes inferiores de los estudios de casos y controles. Leyenda: **VSC** (Volumen Sanguíneo Cerebral), **SBP** (Sustancia blanca periventricular).

Cuando se analizaron comparativamente los valores de VSC en la sustancia blanca periventricular de los casos y de los controles, se apreciaron que los valores de VSC son menores en los casos que en los controles.

Dicha diferencia en los valores de VSC resulta estadísticamente significativa ( $p < 0'05$ ) excepto en los valores de la sustancia blanca periventricular adyacente a: cuerpo ventricular izquierdo, esplenio izquierdo, porción inferior del asta frontal izquierda, porción inferior del asta occipital derecha y porción inferior del asta occipital izquierda; donde la diferencia no es estadísticamente significativa ( $p > 0'05$ ).

#### 5.5.4. Comparación valores VSC frontal vs occipital

Tanto en los estudios de los casos como de los controles se compararon los valores de VSC del cortex a nivel frontal y occipital y de la sustancia blanca periventricular adyacente a las astas frontales y occipitales de los ventrículos laterales, sin encontrarse diferencias estadísticamente significativas (Tabla 14). En cambio, cuando se agruparon todos los estudios (tanto de los casos como de los controles) sí que se observaron diferencias estadísticamente significativas (Tabla 15).



Comparativa valores de perfusión circulación anterior vs posterior	Casos (valores de p)	Controles (valores de p)
VSC cortical frontal derecho VSC cortical occipital derecho	0'07	0'35
VSC SBP frontal derecho VSC SBP esplenio derecho	0'45	0'03
VSC SBP frontal izquierdo VSC SBP esplenio izquierdo	0'80	0'07

**Tabla 14:** Valores comparativos de perfusión dependiente de la circulación anterior y de la posterior en los estudios de los casos y en el de los controles. Leyenda: **VSC** (Volumen Sanguíneo Cerebral), **SBP** (Sustancia blanca periventricular).

Comparativa valores de perfusión circulación anterior vs posterior	Casos + Controles (Valores de p)
VSC cortical frontal derecho VSC cortical occipital derecho	0'03
VSC SBP frontal derecho VSC SBP esplenio derecho	0'03
VSC SBP frontal izquierdo VSC SBP esplenio izquierdo	0'68

**Tabla 15:** Valores comparativos de perfusión dependiente de la circulación anterior y de la posterior en todos los estudios (los de los casos y los de los controles unidos). Leyenda: **VSC** (Volumen Sanguíneo Cerebral), **SBP** (Sustancia blanca periventricular).

## **6. Discusión**

### **6.1. Diagnóstico clínico / morfológico**

Los casos incluidos en este estudio son pacientes con una edad media de 68 años diagnosticados de hidrocefalia normotensiva (HNT) según criterios clínicos como son demencia, alteración de la marcha e incontinencia urinaria; y de imagen, dilatación ventricular desproporcionada para el grado de atrofia cerebral acompañada de mínimo edema intersticial periventricular (3, 8).

Desde un punto de vista clínico, la HNT puede ser difícil de diferenciar de la demencia multiinfarto ya que en las dos entidades se ven afectadas las vías paracentrales de la sustancia blanca (ya sea por oclusiones vasculares o por las fuerzas radiales ocasionadas por la ventriculomegalia), lo que provoca una alteración de la marcha. A medida que aumenta la edad del individuo, disminuye la vascularización de la sustancia blanca periventricular lo que puede conllevar una ventriculomegalia y una clínica similar a la HNT (5).

Las entidades descritas anteriormente se dan con más frecuencia en pacientes de edad avanzada, por lo que muchas veces resulta imposible distinguir la HNT de estas otras patologías.

Como pacientes controles se ha elegido a pacientes que se realizaron estudios de RM perfusión por otros motivos. La aplicación clásica de la RM perfusión ha sido la detección de áreas de isquemia; pero sus aplicaciones han ido aumentando y, en la actualidad, constituye una herramienta indispensable en el diagnóstico y seguimiento de neoplasias cerebrales (4).

En la Tabla 3 del presente estudio se puede apreciar que: en el 80 % de los pacientes controles el motivo de la realización del estudio de perfusión fue el seguimiento de neoplasias cerebrales (gliomas, meningiomas, ependimomas, astrocitomas); mientras que en el 20 % restante el motivo fue la detección de posibles áreas de isquemia.

### **6.2. Medición del índice de Evans**

El sistema de medición más habitual de la talla ventricular es el índice de Evans, calculado a partir del cociente entre la distancia máxima entre las dos astas frontales de los ventrículos laterales y la distancia máxima entre las dos tablas internas cerebrales (9).

Se consideran resultados patológicos los valores superiores a 0'30. Sin embargo, un elevado índice de Evans no implica que exista una ventriculomegalia patológica; ya que en pacientes de edad avanzada, debido a la disminución de la vascularización de la sustancia blanca periventricular, se produce de manera fisiológica un aumento de la talla ventricular (5).

En nuestro estudio se calculó el índice de Evans en todos los estudios, tanto de los casos como de los controles; observándose valores más altos en los casos (valor medio de 0'42) que en los controles (valor medio de 0'21), siendo esta diferencia estadísticamente significativa.

En el grupo de los casos, valores elevados del índice de Evans indicarían la presencia de una ventriculomegalia que podría ser tanto fisiológica (edad media de los casos 68 años) como debida a HNT. Si este aumento de la talla ventricular es desproporcionado para el grado de atrofia cerebral y se da en pacientes con una clínica sugestiva de HNT, podemos asumir con cierto grado de fiabilidad que se deba a una hidrocefalia normotensiva. No obstante, no podemos olvidar que los hallazgos por imagen de la HNT son inespecíficos y pueden aparecer en multitud de entidades que den lugar a una hidrocefalia comunicante (5).

En el grupo de los controles se observó un valor medio de 0'21, lo que indicaría una talla ventricular dentro de la normalidad. Sin embargo, el índice de Evans presentó en 2 pacientes un valor máximo de 0'31, valores que se consideran en el límite alto de la normalidad.

### **6.3. Estudio de dinámica de flujo de LCR**

En las exploraciones de los casos se realizó un estudio de dinámica de flujo de LCR mediante técnicas PC. En las imágenes de velocidad se delimitó manualmente un ROI dentro del acueducto de Silvio y se calcularon el Volumen Latido y la Velocidad Máxima en cada uno de los estudios.

Se ha establecido que existe una alteración en la dinámica de flujo si el Volumen Latido es superior a 50  $\mu$ litro/ciclo o si la Velocidad Máxima es superior a 7'5 cm/s (12). Si se analizan los datos de la tabla 5, se puede apreciar que no todos los pacientes presentaron unos valores alterados de dichos parámetros. Este hecho puede deberse a la disminución del flujo sistólico que se produce en los estadios avanzados de la hidrocefalia normopresiva; sin embargo, se debe tener presente la posibilidad de que se hayan cometido errores de cálculo en las mediciones del flujo de LCR mediante técnicas PC.

Actualmente las técnicas PC con sincronización cardíaca son las únicas técnicas que permiten estudiar el flujo de LCR de una manera no invasiva (12, 14, 16). Sin embargo, la medición del flujo de LCR mediante estas técnicas conlleva ciertos errores que conviene tenerlos en cuenta al analizar los resultados obtenidos; dichos errores dependen fundamentalmente de la localización del ROI y de las características del flujo a través del acueducto de Silvio.

El hecho de que la delimitación del ROI sea manual conlleva errores debido al efecto de volumen parcial entre el tejido estacionario periacueductal y el flujo de líquido en el acueducto de Silvio y al discreto movimiento involuntario del cerebro durante el ciclo cardíaco (12, 14).

Estas determinaciones se llevan a cabo atendiendo al flujo laminar de LCR. El flujo de LCR a través del acueducto de Silvio es mayoritariamente laminar; sin embargo, en las áreas cercanas a las paredes acueductales, el flujo de LCR es lento y turbulento. Se han ideado diversas técnicas para medir este flujo turbulento (secuencias SLIP) sin que hayan cosechado demasiado éxito (12, 16). Así pues, se debe tener en cuenta que, si se utilizan secuencias PC, una pequeña parte del flujo de LCR se va a desechar y las medidas obtenidas podrían no ser reales.

Asimismo se debe tener presente que, al aumentar la edad de los pacientes, el Volumen Latido tiende a presentar unos niveles más bajos. Además, se ha demostrado que el Volumen Latido en el acueducto de Silvio varía según el sexo de los pacientes; ya que el flujo de LCR depende del pulso arterial sistólico y de la distensibilidad arterial, factores a su vez influenciados por el sexo (12).

#### **6.4. Cálculos en los estudios de perfusión**

Según la teoría establecida por Bradley, la ventriculomegalia propia de la HNT provoca un colapso de las arteriolas periventriculares y conlleva la formación de áreas de isquemia en la sustancia periventricular (6, 7, 11). Diversos estudios han demostrado, mediante SPECT y RM, que en pacientes afectados de HNT existe una disminución del flujo sanguíneo regional en la sustancia blanca periventricular (17, 18).

Con el objetivo de corroborar estos resultados, se procedió a la realización de estudios de perfusión a todos los casos incluidos en este estudio y al cálculo del parámetro VSC (volumen de sangre en un área determinada cerebral). Para llevar a cabo estas mediciones se colocaron manualmente unos ROIs en la sustancia blanca adyacente a ambos ventrículos laterales.

Los parámetros calculados en los estudios de perfusión dependen de numerosos factores: concentración del contraste inyectado, velocidad de inyección del mismo, gasto cardíaco del sujeto, etc. Con el fin de eliminar estas fuentes de error, en los estudios potenciados en perfusión, siempre se tiende a utilizar valores relativos (4). En nuestro estudio los valores de VSC se referenciaron a áreas cerebrales teóricamente sanas, como son el córtex frontal y los tálamos. Las medidas se realizaron a dos niveles: un nivel superior, donde los valores se referenciaron al córtex frontal derecho; y un nivel inferior, donde los valores se referenciaron al núcleo talámico derecho.

Se ha demostrado que, en condiciones normales, existe una mayor vascularización en la sustancia gris cortical, núcleos de la base y tálamos, con una distribución relativamente simétrica en ambos hemisferios cerebrales (19). Hecho que, como se puede apreciar en el apartado Resultados, quedó corroborado en nuestro estudio.

## **6.5. Comparación de VSC entre casos y controles**

Estas valoraciones se hicieron tanto en los casos como en los controles. En este último grupo se incluyeron pacientes que se habían realizado un estudio de perfusión por otro motivo entre los años 2009 y 2010, excluyéndose los estudios donde se demostraba patología con afectación de ambos hemisferios cerebrales o la presencia de una ventriculomegalia patológica. En los pacientes controles que mostraban afectación patológica de uno de los hemisferios, las medidas se realizaron en el lado contralateral.

Cuando se compararon los valores obtenidos en los casos y en los controles se observó que existían valores de VSC más elevados en este segundo grupo. Hecho que concordaría con la teoría establecida por Bradley y con los estudios realizados por C. Walter y S. Momjian (17, 18).

Dichas diferencias son estadísticamente significativas ( $p < 0,05$ ) excepto en el caso de los valores de VSC obtenidos en las siguientes localizaciones: cuerpo ventricular izquierdo, esplenio izquierdo, porción inferior del asta frontal izquierda, porción inferior del asta occipital derecha y porción inferior del asta occipital izquierda.

Las mujeres jóvenes tienden a tener valores más elevados de VSC que los hombres, igualándose ambos valores en sexta década de la vida (11). Dado que en ambos grupos de pacientes (casos y controles) se incluyen mujeres con edades inferiores a 60 años, debe tenerse en cuenta que dichos valores pueden ser más altos.

A medida que aumenta la edad de los individuos, disminuye la irrigación de la sustancia blanca periventricular (5). Por este motivo, puede que la disminución de VSC en las áreas cerebrales periventriculares no se deba exclusivamente al aumento de la talla ventricular de la HNT sino que también contribuya la disminución de la vascularización debida a la edad.

Tanto en el grupo de los casos como de los controles existen sujetos de edad avanzada, aunque la edad media de los sujetos es mayor en el grupo de los casos; así pues, la disminución en la perfusión de la sustancia blanca periventricular en este grupo puede no ser debida exclusivamente a la HNT sino que también pueda influir la disminución de la irrigación debida a la edad.

## **6.6. Diferencias entre los valores de VSC**

Se calculó el VSC en el cortex frontal, occipital y la sustancia blanca periventricular adyacente a las astas frontales, cuerpos y esplenios de los ventrículos laterales.

Se compararon, tanto en los estudios de los casos como de los controles, los valores de VSC del córtex a nivel frontal y occipital y la sustancia blanca periventricular adyacente a las astas frontales y occipitales de los ventrículos laterales, sin apreciar diferencias estadísticamente significativas entre ellos. En cambio, cuando se agruparon todos los estudios (tanto los de los casos como los de los controles) sí que se observaron diferencias estadísticamente significativas. Es probable que los distintos resultados al

analizar el conjunto de pacientes (18 casos) frente al análisis de los casos (6) y de los controles (12) por separado se deba a la diferencia en el tamaño muestral.

La irrigación de los lóbulos frontales y los cuerpos de los ventrículos laterales, depende de la circulación anterior cerebral. Este sistema está formado por las arterias cerebrales anterior y media, ramas de la carótida interna. La vascularización de la sustancia blanca adyacente a las astas frontales dependería de la arteria cerebral anterior; y la adyacente a los cuerpos ventriculares, de la arteria cerebral media (1,3).

En cambio, la irrigación de la sustancia blanca adyacente a los esplenios depende de la circulación posterior constituida por el sistema vertebrobasilar. Ambas arterias vertebrales se unen para dar lugar a la arteria basilar, que termina bifurcándose en las dos arterias cerebrales posteriores. Estos últimos vasos se encargan de la irrigación de la sustancia blanca adyacente a los esplenios de ambos ventrículos laterales (1,3).

Así pues, el hecho de que existan diferencias en los valores de VSC en el córtex frontal y occipital y en la sustancia blanca periventricular adyacente a las astas frontales y occipitales de los ventrículos laterales (aunque no sean estadísticamente significativas) puede deberse a que su irrigación dependa de sistemas arteriales diferentes.

## **6.7. Limitaciones del estudio**

Se puede observar que, a pesar del escaso número de sujetos incluidos en este estudio (6 casos y 12 controles), se observan diferencias entre ellos estadísticamente significativas ( $p < 0,05$ ).

La significación estadística depende de la magnitud de la diferencia entre las variables a medir y del tamaño muestral. Pequeñas diferencias entre las variables se pueden detectar con grandes tamaños muestrales y grandes diferencias entre variables necesitan muchos menos individuos a ser estudiados (20).

En nuestro estudio, las diferencias entre los valores de VSC entre casos y controles son muy amplias por lo que con un escaso tamaño muestral se han detectado diferencias estadísticamente significativas. Sin embargo, se debería completar el estudio aumentando el número de individuos a estudiar para constatar una significación estadística de las diferencias encontradas.

Otro aspecto a tener en cuenta es que se han incluido como controles a sujetos que se han realizado un estudio de perfusión para diagnóstico y seguimiento de patologías cerebrales. En algunos de ellos, debido a que la patología afectaba a uno de los hemisferios cerebrales, las medidas se realizaron únicamente en el hemisferio contralateral; en cambio, en los pacientes casos y en el resto de los controles, las medidas se realizaron bilateralmente.

## **7. Conclusión**

Existen diferencias estadísticamente significativas en el índice de Evans y la RM de perfusión de la sustancia blanca periventricular entre pacientes afectados de hidrocefalia normotensiva (HNT) y sujetos controles.

## 8. Bibliografía

1. L. H. Bannister, M. M. Berry., P. Collins, M. Dyson, J. E. Dussek, W. J. Ferguson. Anatomía de Gray. Bases anatómicas para la medicina y la cirugía. 38ª Ed. Harcourt Brace; 1998.
2. A. C. Guyton, J. E. Hall. Tratado de Fisiología Médica. 3ª Ed. Mc Graw-Hill-Interamericana; 2000.
3. Grossman, Yousem. Neurorradiología. 2ª Ed. Marbán; 2007.
4. L. O. Zufiría, J. L. Martínez. M. Aprendiendo los fundamentos de la resonancia magnética. Editorial Médica Panamericana; 2007.
5. D. D. Stark, W. G. Bradley. Resonancia magnetica. 3ª Ed. Harcourt; 2000.
6. A. Scollato, R.Tenenbaum, G. Bahl, M. Celerini, B. Salani, N. Di Lorenzo (2006). “Changes in Aqueductal CSF Stroke Volume and Progression of Symptoms in Patients With Unshunted Idiopathic Normal Pressure Hydrocephalus.” American Journal of Neuroradiology **29**(1): 192-197.
7. G. A. Bateman. (2008). “The Pathophysiology of Idiopathic Normal Pressure Hydrocephalus: Cerebral Ischemia or Altered Venous Hemodynamics?.” American Journal of Neuroradiology **29**(1): 198-203.
8. R. A. Hurley, W. G. Bradley, H. T. Latifi, K. H. Taber (1999). “Normal Pressure Hydrocephalus: Significance of MRI in a Potentially Treatable Dementia. “The Journal of NEUROPSYCHIATRY & Clinical Neurosciences **11**(3): 297-300.
9. J. S. Llopis, J. A. Olivas (2006). “Hidrocefalia crónica del adulto (Hidrocefalia normotensiva?). Servicio de Neurocirugía del Hospital General Universitario de Alicante. (www.neurocirugia.com)
10. M. Kunz, G.Schulte-Altendorneburg, E. Uhl, R. Schmid- Elsaesser, K. Schöller, S. Zausinger (2008). “Three dimensional constructive interference in steady-state magnetic resonance imaging in obstructive hydrocephalus: relevance for endoscopic third ventriculostomy and clinical results.” J. Neurosurg **109**(5): 931-938.
11. S. M. Stivaros, D. Sinclair, P. A. Bromiley, J. Kim, J. Thorne, A. Jackson (2009). “Endoscopic Third Ventriculostomy: Predicting Outcome with Phase-Contrast MR Imaging.” Radiology **252**(3): 825-832.



12. N. Florez, L. M. Bonmatí, J. Forner, E. Arana, D. Moratal (2009). “Valores de la normalidad de la dinámica de flujo de líquido cefalorraquídeo en el acueducto de Silvio mediante análisis optimizado de imágenes de contraste de fase en resonancia magnética.” Radiología **51**(1):38-44.
13. P. Missori, M. Miscusi, R. Formisano, S. Peschillo, F. M. Polli, A. Melone, S. Martini, S. Paolini, R. Delfini (2006). “Magnetic resonance imaging flow void changes after cerebrospinal fluid shunt in post-traumatic hydrocephalus: clinical correlations and outcome.” Neurosurg Rev **29**(3): 224-228.
14. T. Huang, H. Chung, M. Chen, L. Giiang, S. Chin, C. Lee, C. Chen, Y. Liu (2004). “Supratentorial Cerebrospinal Fluid Production Rate in Healthy Adults: Quantification with Two-dimensional Cine Phase-Contrast MR Imaging with High Temporal and Spatial Resolution.” Radiology **233**(2): 603-608.
15. N. J. Alperin, S. H. Lee, F. Loth, P. B. Raksin, T. Lichtor (2000). “MR-Intracranial Pressure (ICP): A Method to Measure Intracranial Elastance and Pressure Noninvasively by Means of MR Imaging: Baboon and Human Study.” Radiology **217**(3): 877-885.
16. S. Yamada, M. Miyazaki, H. Kanazawa, M. Higashi, Y. Morohoshi, S. Bluml, J. G. McComb (2008). “Visualization of Cerebrospinal Fluid Movement with Spin Labeling at MR Imaging: Preliminary Results in Normal and Pathophysiologic Conditions.” Radiology **249**(2): 644-652.
17. C. Walter, F. Hertel, E. Naumann, M. Mörsdorf (2005). “Alteration of cerebral perfusion in patients with idiopathic normal pressure hydrocephalus measured by 3D perfusion weighted magnetic resonance imaging.” J Neurol **252**(12): 1465-1471.
18. S. Momjian, B. K. Owler, Z. Czosnyka, M. Czosnyka, A. Pena, J. D. Pickard (2004). “Pattern of White matter regional cerebral blood flow and autorregulation in normal pressure hydrocephalus.” Brain **127**(5): 965-972.
19. C. Castro, F. Mosto, M. Díaz (2002). “Perfusión cerebral por resonancia magnética.” Revista de Neuro-psiquiatría **65**:63-69.
20. P. Fernández, S. P. Díaz (2001). “Significación estadística y relevancia clínica.” CAD ATEN PRIMARIA **8**:191-195.

## **CERTIFICAT DEL DIRECTOR O CO-DIRECTOR DEL TREBALL DE RECERCA**

Dr. D FERNANDO APARICI ROBLES, Metge Adjunt Especialista en Radiodiagnòstic de l'Hospital Universitari La Fe,

FA CONSTAR,

que el treball titulat **ESTUDIO COMPARATIVO DE RM PERFUSIÓN EN PACIENTES DIAGNOSTICADOS DE HIDROCEFALIA NORMOTENSIVA CON PACIENTES CONTROLES** ha estat realitzat sota la meva direcció per la llicenciada, **BLANCA CARRASCOSA BISQUERT**, trobant-se en condicions de poder ser presentat com a treball d'investigació de 12 crèdits, dins el programa de doctorat en Diagnòstic per la Imatge (curs 2009-2010), a la convocatòria de setembre.

Valencia, ..... de agost de dos mil deu.

Fdo. : D Fernando Aparici Robles

## **CERTIFICAT DEL DIRECTOR O CO-DIRECTOR DEL TREBALL DE RECERCA**

Dr. D FRANCESC XAVIER ROMERO VIDAL, Professor Titular de Radiología del Departament de Medicina de la Universitat Autònoma de Barcelona,

FA CONSTAR,

que el treball titulat **ESTUDIO COMPARATIVO DE RM PERFUSIÓN EN PACIENTES DIAGNOSTICADOS DE HIDROCEFALIA NORMOTENSIVA CON PACIENTES CONTROLES** ha estat realitzat sota la meva direcció per la llicenciada, **BLANCA CARRASCOSA BISQUERT**, trobant-se en condicions de poder ser presentat com a treball d'investigació de 12 crèdits, dins el programa de doctorat en Diagnòstic per la Imatge (curs 2009-2010), a la convocatòria de setembre.

Alicante, ..... de agost de dos mil deu.

Fdo. : D Francesc Xavier Romero Vidal