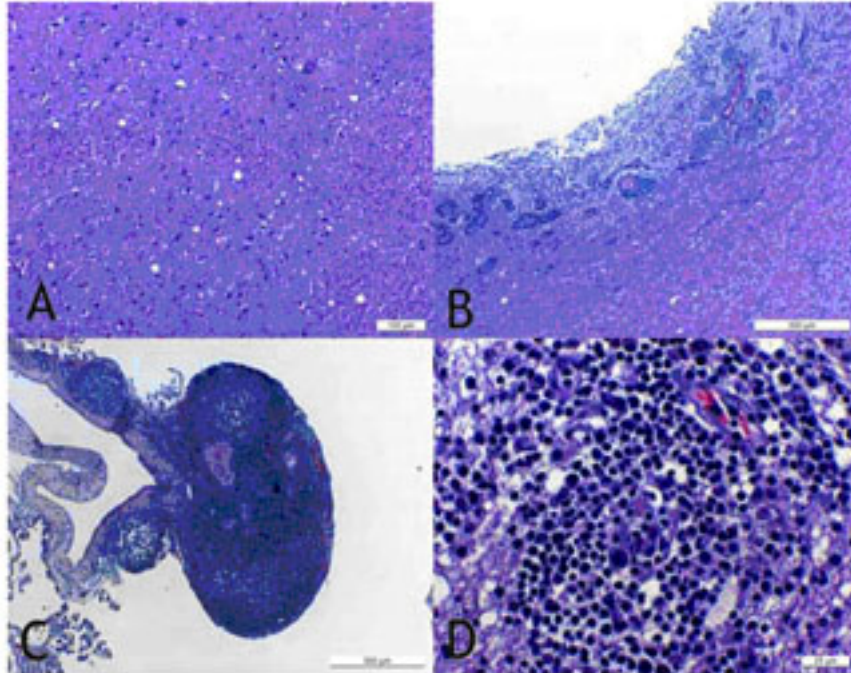


El prió de la tremolor ovina atípica no presenta limfotropisme

11/2008 - Ciència Animal.

Dins el marc del programa de vigilància activa de les encefalopaties espongiformes transmissibles (EETs) a Catalunya, el laboratori Priocat del Centre de Recerca en Sanitat Animal (CRESA) ha evidenciat la inexistència de limfotropisme per part de la proteïna resistent associada a la tremolor ovina atípica. Uns resultats que s'extreuen del següent article, on es presenta de forma concomitant una encefalitis vírica -el que implica la formació de fol·licles limfoides a l'encèfal- i una malaltia prionica. Així, mentre els prions de la variant clàssica s'acumulen al teixit limfàtic, els de la variant atípica no ho fan ni tan sols estant presents al cervell.



Presència de lesions espongiformes (A) i inflamatòries (B-D) concomitants.

Després d'obtenir un diagnòstic positiu en encefalopatia espongiforme transmissible, i mitjançant tècniques d'immunohistoquímica sobre teixit nerviós, es va confirmar el diagnòstic de tremolor ovina atípica, semblant als casos prèviament descrits, anomenats Nor 98.

Mitjançant la seqüenciació del gen prnp es va identificar la mutació L141F, que ja s'havia associat prèviament amb aquest fenotip de malaltia prionica. També es van prendre i estudiar mostres del crani de l'animal (encèfal i teixit limfoide), d'on es va poder observar una encefalitis no purulenta amb formació ectòpica de fol·licles limfoides a l'interior del sistema nerviós central, concomitant a la tremolor ovina. La causa més probable era una encefalitis pel virus de Maedi Visna, tot i que no es va poder confirmar.

D'una banda, la coincidència de les dues patologies va posar de manifest una absoluta manca de limfotropisme per part de la proteïna prió associada a la tremolor ovina atípica. A més, la distribució encefàlica d'aquesta era molt diferent de la observada en els casos de tremolor ovina clàssica. D'una altra, i mitjançant tècniques d'immunohistoquímica i histoquímica d'afinitat, es va observar una astrogliosis i microgliosis generalitzada. Altres marcadors estudiats com la Caspasa 3 activada (indicador d'apoptosi), xarxes perineuronals o un marcador de poblacions GABAèrgiques no van mostrar diferències evidents amb els controls.

Enric Vidal, R. Tortosa, C. Costa, J. Benavides, O. Francino, E. Sanchez-Robert, N. Pérez i M. Pumarola

Centre de Recerca en Sanitat Animal

Universitat Autònoma de Barcelona

Lack of PrPsc immunostaining in intracranial ectopic lymphoid follicles in a sheep with concomitant non-suppurative encephalitis and Nor98-like atypical scrapie: A case report. Vidal, E; Tortosa, R; Costa, C; Benavides, J; Francino, O; Sanchez-Robert, E; Perez, N; Pumarola, M. VETERINARY JOURNAL, 177 (2): 283-288 AUG 2008

