

## Cirurgia intrauterina: una solució a l'amputació neonatal?

02/2009 - Medicina i Salut.

La cirurgia fetal ha donat passos de gegant. Malalties congènites com la síndrome de la brida amniòtica (BAE) ja poden ser tractades durant la gestació de la mare. En aquest cas però, els resultats provenen d'investigacions amb animals, tot i així, els bons resultats obtinguts auguren una futura aplicació en casos humans. L'article següent detalla els passos seguits durant la investigació i la posterior intervenció quirúrgica per tractar la BAE, una malformació de les extremitats que pot derivar, en el pitjor dels casos, en amputació. Un inqüestionable avanç en la investigació amb animals que no hagués estat possible sense l'ajuda de [La Fundació Privada Noel](#), qui ha donat al centre els animals per a la realització d'estudis experimentals en cirurgia fetal.

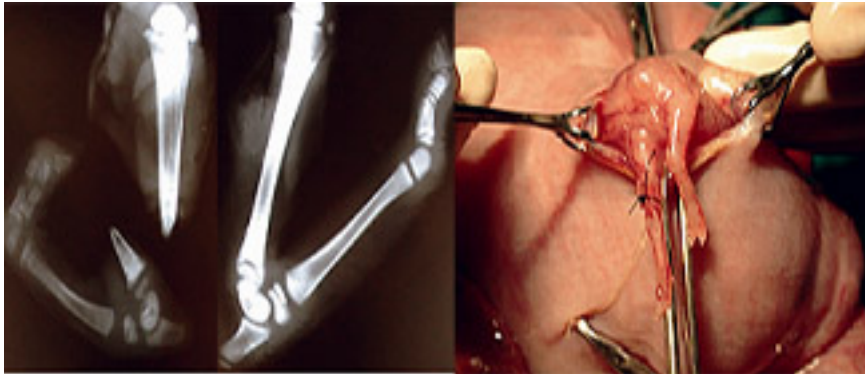
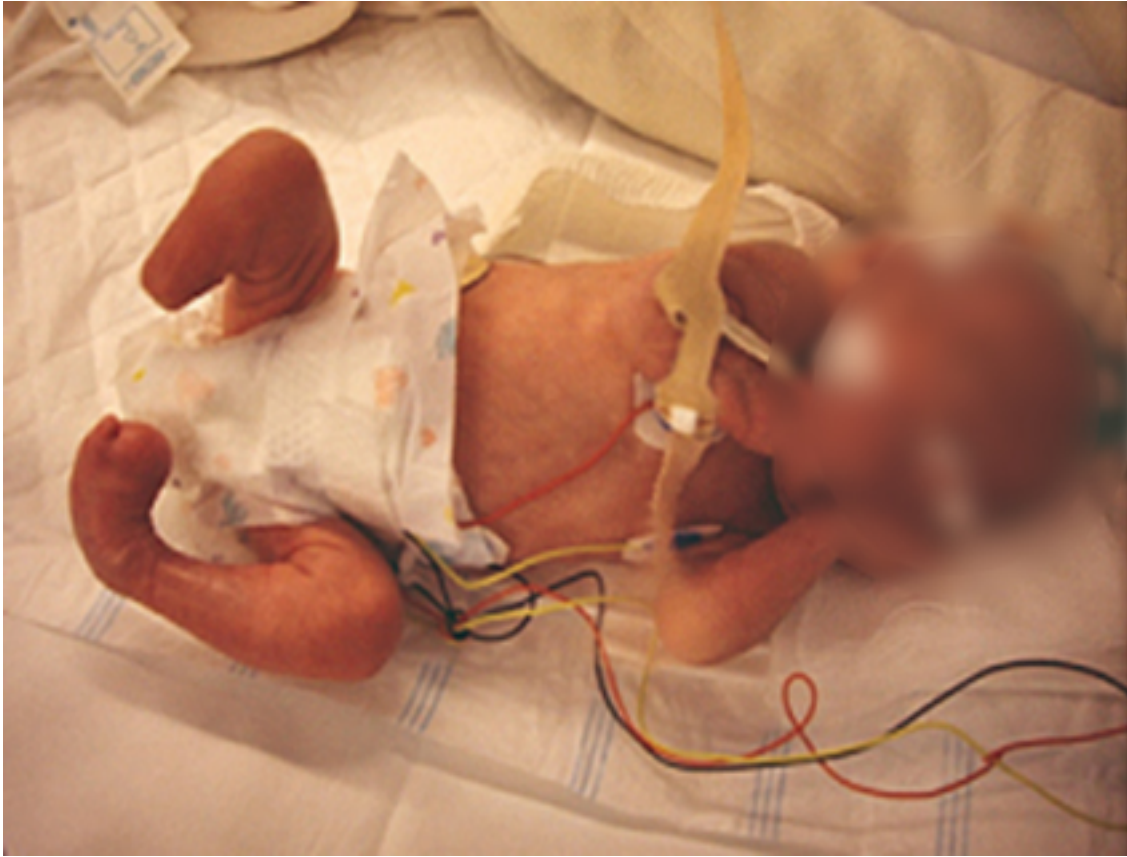

Fig. 4 (Amputació d'extremitat) i Fig. 3 (aplicació d'una lligadura a les potes del fetus)

La síndrome de la brida amniòtica (BAE) és una malformació congènita que presenta constriccions-estrangulacions a les extremitats (foto portada). Les brides amniòtiques es poden presentar de molt diverses formes segons la gravetat: des d'una simple fenedura a la pell fins a l'amputació de l'extremitat (FIG. 2). No es coneix el seu origen, però sí el seu efecte: dins l'úter, la brida té un efecte d'estrangulació progressiva que condueix a l'empitjorament de la deformitat, i, en alguns casos, a l'amputació.

Tot i així, la cirurgia fetal, és a dir, el tractament de malalties a l'úter matern, no és una ficció. Les malformacions severes que es diagnostiquen mitjançant l'ecografia abans del naixement es poden operar, i un exemple seria la brida en extremitats.



#### Cas d'amputació humana.

La investigació en animals per tractaments quirúrgics és fonamental per entendre millor les malalties i adquirir experiència abans de l'aplicació en humans. En aquest sentit s'ha desenvolupat un model de brida amniòtica severa o amputant en un fetus oví, sobre el qual hem estudiat l'efecte d'alliberació dins l'úter.

Per la investigació, s'han escollit 15 ovelles de 60 dies d'edat gestacional (EG60), tenint en compte que la gestació completa en l'ovella és de 145 dies. La brida s'ha reproduït mitjançant l'aplicació d'una lligadura a les potes del fetus (FIG 3). Sota anestèsia general, s'ha obert l'abdomen i l'úter de les ovelles, per després exposar les potes i realitzar la lligadura. Més endavant, i un cop avançada la gestació, 10 d'elles tornen a passar per quiròfan (5 a EG75 i 5 a EG105) per ser reparades. Aquest cop, i també sota anestèsia general, s'han exposat les potes i s'ha alliberat la brida amniòtica mitjançant dos talls longitudinals al lloc de la constricció. A les cinc ovelles restants que no van ser reparades se'ls aplicà una amputació de la extremitat (FIG4), i aquelles que sí ho havien estat no només se'ls va poder evitar l'exèresi, sinó que van desaparèixer les deformitats. Cal remarcar també, que els resultats van ser millors en aquelles reparades precoçment.

Aquests resultats recolzen la possibilitat d'aplicar aquest tractament en fetus afectats de BAE amb risc d'amputació, per evitar que neixin amb extremitats amputades.

Francesc Soldado Carrera (Membre de la Unitat d'Ortopèdia Pediàtrica, Hospital Vall d'Hebron)

Departament de Ciències Morfològiques

Universitat Autònoma de Barcelona

Fetal surgery of extremity amniotic bands: an experimental model of in utero limb salvage in fetal lamb. Soldado F, Aguirre M, Peiró JL, Fontecha CG, Esteves M, Velez R, Martínez-Ibáñez V. J Pediatr Orthop. 2009 Jan-Feb;29(1):98-102.