

**Trabajo de Investigación
Departamento de Cirugía
Universidad Autónoma de Barcelona**

Barcelona, Septiembre 2010

**DISCECTOMIA CERVICAL ANTERIOR Y ARTRODESIS CON
CAJA INTERSOMÁTICA DE TITANIO: EXPERIENCIA CLÍNICA
CON 272 CASOS**

**Autor: Oscar Godino Martínez
Director: Frederic Bartumeus Jené**

Introducción.....	pag. 3
Objetivo del trabajo.....	pag. 4
Material y métodos.....	pag. 5
Resultados.....	pag. 8
Discusión.....	pag. 10
Conclusiones.....	pag. 11
Bibliografía.....	pag. 12

Introducción:

La discectomía cervical anterior y artrodesis (DCAA) es un procedimiento habitual en los servicios de neurocirugía para el tratamiento, principalmente, de las hernias discales cervicales. Dicha técnica persigue por un lado la descompresión de las estructuras nerviosas del canal raquídeo (médula espinal y raíces nerviosas), y por otro lado la fusión de las vértebras cervicales intervenidas. Desde su descripción en los años 50 por Cloward y Smith y Robinson, en que se utilizaba injerto de hueso autólogo tricortical, numerosas variantes técnicas han sido descritas a medida que se desarrollaban nuevos materiales y dispositivos para mejorar las tasas de fusión intervertebral y para evitar la morbilidad asociada a la utilización de injerto autólogo (cresta iliaca habitualmente).

Las ventajas y desventajas de los diferentes dispositivos intersomáticos disponibles, como cajas de carbón, PEEK (polietereterquetona), titanio o tantalio, con o sin instrumentación con placas cervicales y tornillos, han sido ampliamente discutidas en la literatura debido al auge en el uso de estos dispositivos, sin conseguir demostrar la superioridad de un material o diseño respecto otros. Asimismo encontramos en la literatura múltiples referencias sobre la utilización de sustancias promotoras del crecimiento óseo (hidroxiapatita, matriz ósea desmineralizada, proteína morfogénica de hueso etc.), o hueso heterólogo procedente de cadáver, que demuestran una efectividad parecida, encontrándose diferencias en el tiempo necesario para conseguir la fusión ósea.

Además tras los estudios que confirmaban el aumento de estrés biomecánico en los niveles adyacentes al nivel fusionado tanto a nivel lumbar como cervical, durante la última década se han ido desarrollando prótesis de disco cervical (artroplastia cervical), con la intención de preservar al máximo la biomecánica fisiológica del raquis para prevenir la degeneración de los discos adyacentes. Por lo tanto se añaden más variables en la toma de decisiones sobre el tratamiento del paciente con patología discal cervical.

Ante este abanico de posibilidades, la decisión del cirujano sobre el empleo de una técnica u otra, se basa tanto factores clínicos, radiológicos y biomecánicos, como en la experiencia de uso de un dispositivo u otro, el coste económico o la disponibilidad en su centro de trabajo.

En el servicio de neurocirugía del hospital universitario de Bellvitge, se ha utilizado desde febrero de 2004 la caja intersomática de titanio recubierta de polvo de titanio CeSpace®-Plasmapore® (Aesculap, Tuttlingen, Alemania) en los pacientes que se sometían a DCAA. Este dispositivo presenta una corona dentada que ofrece una estabilidad primaria que no hace necesario el uso de placa anterior cervical, asimismo se evita el uso de injertos oseos dado la promoción del crecimiento oseoso que ofrece.

Objetivo:

El objetivo del presente estudio es evaluar los resultados clínicos y radiológicos en el servicio de neurocirugía del hospital universitario de Bellvitge con el uso de la caja intersomática de titanio recubierta de polvo de titanio CeSpace®-Plasmapore® (Aesculap, Tuttlingen, Alemania) en los pacientes que se someten a DCAA.

El objetivo secundario es la identificación de factores de riesgo para el desarrollo de patología de los niveles adyacentes al sometido a DCAA.



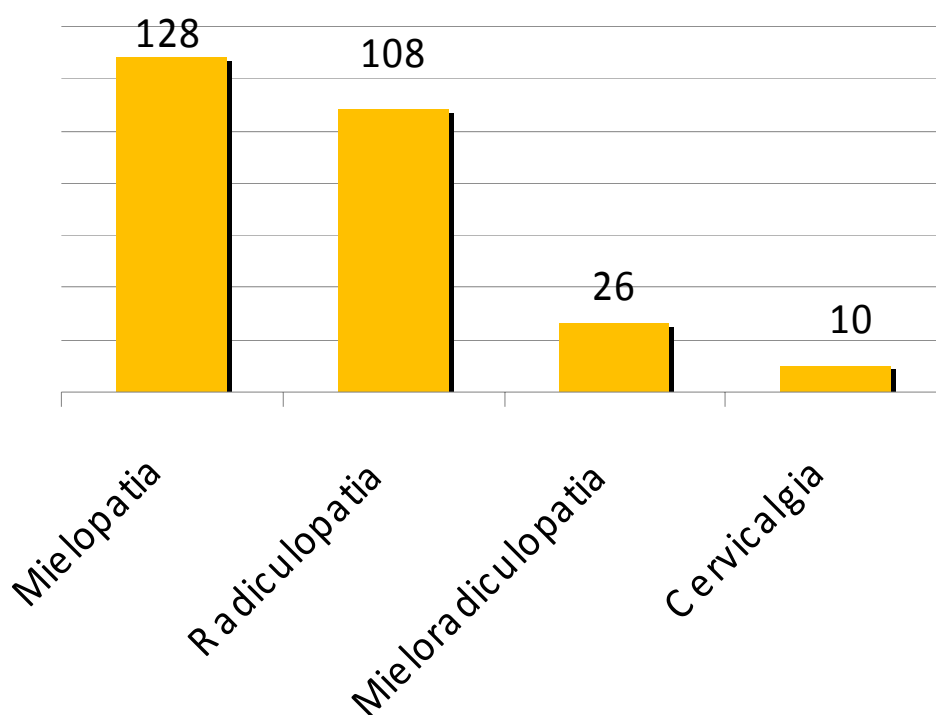
Fig. 1. Visión superior y frente de caja Cespace®

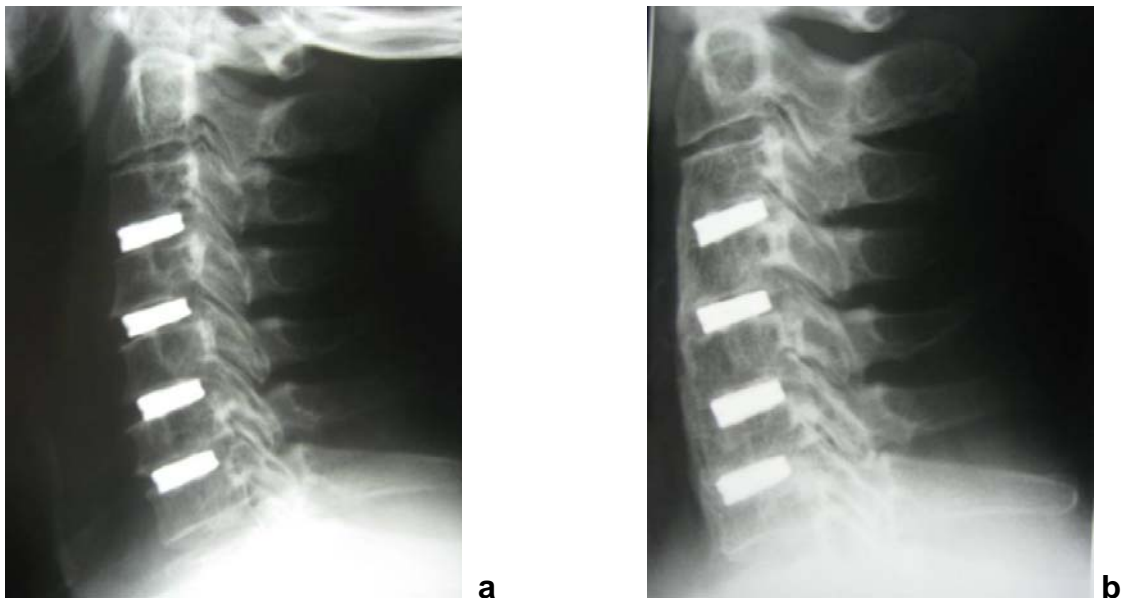

Fig. 2. Radiografías en perfil de paciente con discectomía y artrodesis en 4 niveles consecutivos (2a), y control al año con fusión completa (2b)

Material y métodos:

Se analizan los resultados obtenidos en los 272 pacientes intervenidos de forma consecutiva entre febrero de 2004 y febrero de 2009 en nuestro centro mediante DCAA con caja Cespace®. Se recogieron datos demográficos, clínicos y radiológicos prequirúrgicos. Se trata de 157 varones (57.72%) y 115 mujeres (42.28%), con una edad media de 53,44 años. El diagnóstico clínico más frecuente fue el de mielopatía con 128 casos, seguido de la radiculopatía con 108 casos, 26 casos con clínica mixta y 10 casos de cervicalgia como indicación clínica para la artrodesis (Tabla 1). El diagnóstico radiológico más frecuente fue el de hernia discal con 133 casos, 62 casos de espondilosis cervical y 77 casos con espondilosis cervical y hernia discal.



La cirugía se realizó en todos los casos mediante un abordaje antero lateral derecho estándar bajo control fluoroscópico para la localización del segmento a intervenir y la elección del tamaño de implante adecuado, utilización de microscopio para la discectomía y colocación de drenaje en lecho quirúrgico durante 24 horas. La monitorización intraoperatoria se utilizó a partir del 2006 en un total de 32 casos con mielopatía. En total se intervinieron 432 niveles cervicales en los 272 pacientes, 146 casos de un nivel, 95 casos de 2 niveles, 28 casos de 3 niveles y 3 casos de 4 niveles (tabla 2). El nivel intervenido más frecuentemente fue el C5-C6 con 179 casos seguido a distancia por C4-C5 con 94 casos (tabla 3).

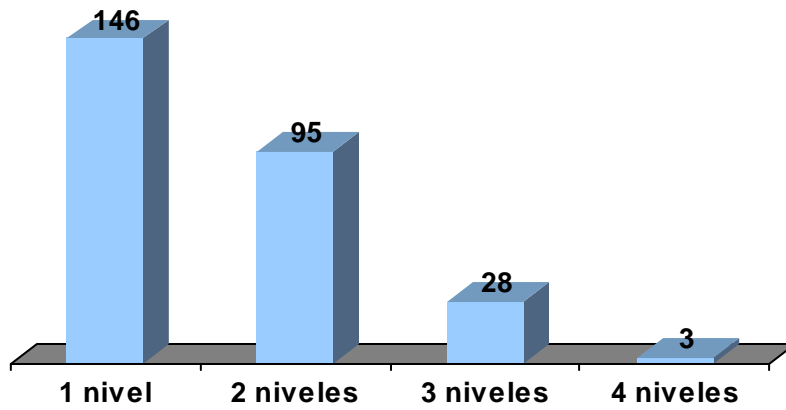


Tabla 2. Número de pacientes intervenidos según número de niveles

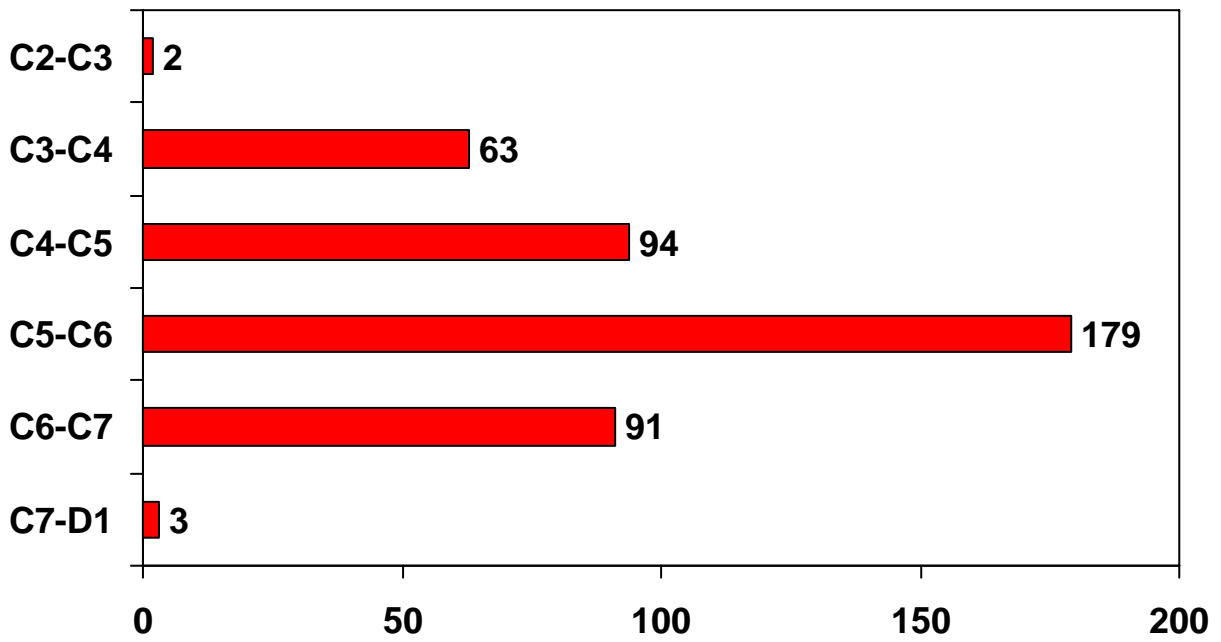


Tabla 3. Niveles intervenidos

Se analizaron los resultados clínicos a los 3, 6, 12 meses y anualmente mediante escalas analógicas del dolor, el índice de discapacidad de Oswestry y escala de Nurick para los casos de mielopatía. Los resultados se clasificaron siguiendo los criterios de Odom como excelente, cuando había una resolución completa de los síntomas sin limitaciones para la actividad diaria; bueno, síntomas ocasionales sin limitación en la actividad diaria; regular, mejoría subjetiva de los síntomas pero limitando la actividad diaria; y malo, cuando no hay mejoría o hay un empeoramiento de la sintomatología.

La valoración radiológica se realizó a los 3, 6 y 12 meses y anualmente, mediante radiografías simples y dinámicas, evaluando la presencia de trabéculas o puentes óseos, la distancia interespinosa y el ángulo de Cobb para determinar la fusión o la presencia de pseudoartrosis. También se valoró el hundimiento del implante (determinado como la pérdida del 10% de la altura del espacio intervenido) o la presencia de cifosis. Asimismo se recogieron datos radiológicos sobre la presencia de degeneración en los niveles adyacentes (desarrollo de osteofitos o pérdida de un 30% de la altura discal) y la correlación clínica de estos hallazgos radiológicos.

Resultados:

De los 272 pacientes incluidos en el estudio se consiguió un seguimiento superior al año en el 92% de los casos. 9 casos tienen un seguimiento inferior a los 6 meses quedando excluidos del estudio. La estancia media hospitalaria fue de 3,5 días. La mortalidad quirúrgica fue del 0%. La tasa de complicaciones fue del 4,41 % (tabla 4) con 4 casos de empeoramiento de mielopatía, 3 casos de disfagia persistente, 3 lesiones del nervio recurrente, 1 hematoma del lecho quirúrgico, 1 caso de radiculopatía y 1 caso de laceración dural. No se produjo ningún caso de infección quirúrgica precoz o tardía.

Complicación	Número (%)
Mielopatía	4 (1.47)
Disfagia	3 (1.10)
N.recurrente	3 (1.10)
Hematoma	1 (0.36)
Radiculopatía	1 (0.36)
Laceracion dural	1 (0.36)

Tabla 4. Complicaciones

La tasa de fusión fue del 97,34 %, con 6 casos de pseudoartrosis (fig. 3). Se produjo una caso de extrusión del implante, en 5 casos se detectó una alteración de la alineación sagital con cifosis y en 15 casos se observó hundimiento del implante en los cuerpos somáticos.

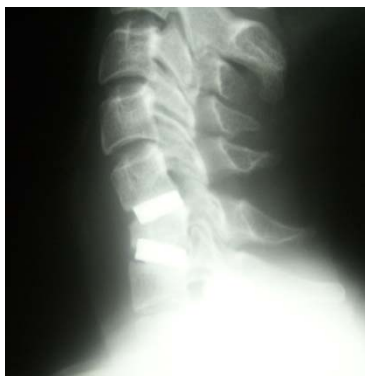

Fig. 3. Pseudoartrosis a los 6 meses de la intervención con colapso del cuerpo de C6.

Durante el seguimiento 14 pacientes requirieron de una nueva intervención por empeoramiento clínico pese a la discectomía y artrodesis, 12 casos por mielopatía y 2 por radiculopatía. En ocho pacientes se realizó un abordaje anterior, 6 casos mediante artrodesis con caja-placa y 2 casos precisaron corpectomía. Los otros 6 pacientes precisaron de un abordaje cervical posterior.

En relación al desarrollo de patología en los niveles adyacentes al fusionado, de los 50 casos con un seguimiento de 5 años, se observaron cambios radiológicos en un 34 % de los pacientes (17 casos), pero tan solo desarrollaron síntomas clínicos un 14 % de los pacientes (7 casos). En 2 casos el paciente presentó una hernia discal en el nivel adyacente (1 caso en el nivel superior, otro caso en el inferior), y en 5 casos se desarrolló una discopatía con dolor cervical o radiculopatía no presentes en el momento de la DCAA.

En global los resultados clínicos al año fueron excelentes o buenos en el 68.25 % de los casos, regulares en el 27.52 % y malos en un 5.23 % (tabla 4). A los 3 años se observa un ligero descenso de los buenos resultados siendo del 61,98 % de los casos, regulares en el 32,32 % y malos en 5,7 %. Por subgrupos, los pacientes intervenidos de un solo nivel por clínica de radiculopatía son los que presentan mejores resultados con un 75,2 % de excelentes-buenos resultados, mientras que los pacientes intervenidos por clínica de cervicología tan solo obtienen un 36,9 % de excelentes o buenos resultados al año de la cirugía.

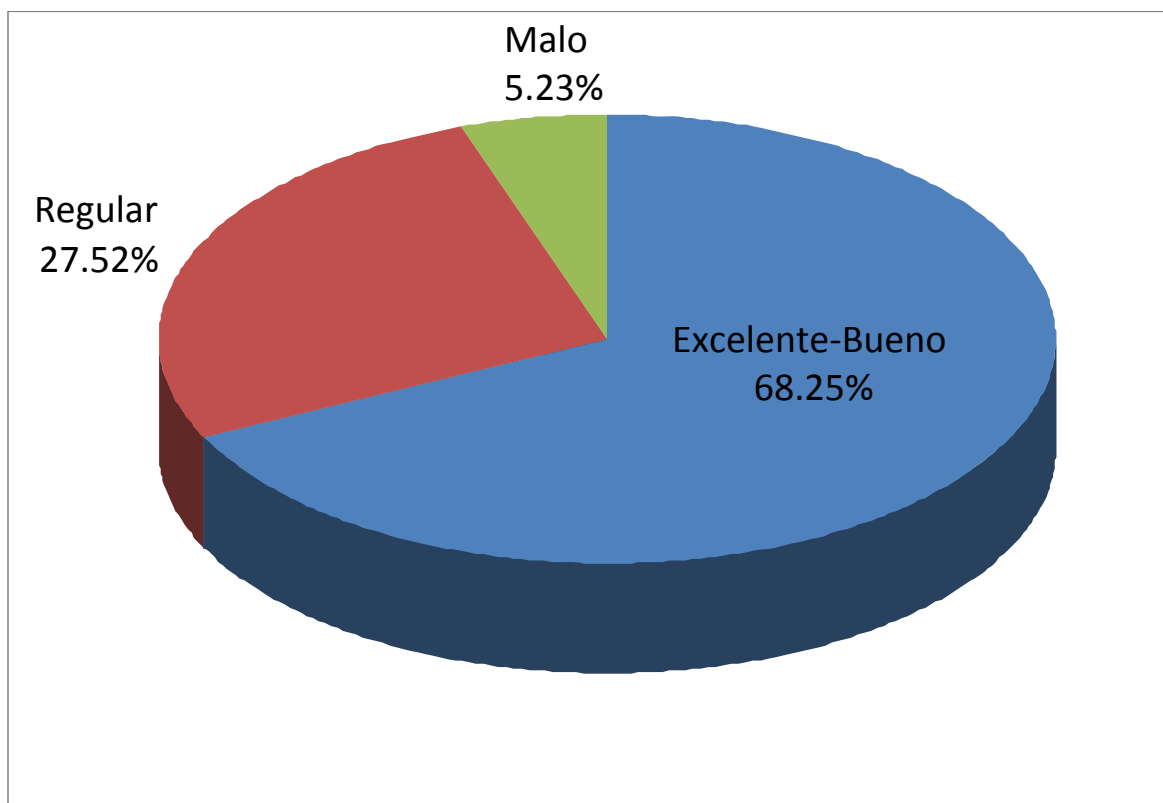


Tabla 4. Resultados clínicos al año de DCAA

Discusión:

Pese a ser una técnica quirúrgica ampliamente extendida, persisten las controversias sobre las diferentes técnicas de fusión en la discectomía cervical anterior. Los resultados clínicos y radiológicos son similares, sin embargo, la morbilidad asociada al uso de los injertos autólogos de cresta ilíaca parecen decantar el uso hacia los dispositivos heterólogos. La caja intersomática de titanio CeSpace®, ofrece como ventajas respecto otros dispositivos la buena estabilidad primaria que ofrece, lo cual hace innecesario el uso de placa cervicales anteriores, y la buena promoción del crecimiento óseo que ofrece gracias a su porosidad y la cobertura de polvo de titanio, como se ha demostrado en estudios experimentales y en estudios previos en artroplastia de cadera, lo cual evita el coste de la utilización de sustancias promotoras del crecimiento óseo. Estos datos se correlacionan con los obtenidos en el presente estudio, con tasas de fusión del 97,34 %. Los resultados clínicos sin embargo son ligeramente peores a los publicados en estudios previos con el mismo dispositivo (61,98 % vs 78 % de excelentes-buenos resultados al año según Krayenbühl et al). Una explicación podría hallarse en el hecho que el grupo clínico más frecuente fue el de mielopatía, y en estos pacientes la remisión de la sintomatología no es tan pronunciada como en los casos de radiculopatía que son el subgrupo mayoritario en otras series publicadas. De echo el subgrupo de pacientes afectos de radiculopatía e intervenidos de un solo nivel, presentan resultados clínicos similares (75.2 % de excelentes-buenos resultados).

Una de las críticas a las cajas de titanio es la dificultad que ofrecen para la evaluación radiológica debido a su opacidad y al artefacto que provocan en la resonancia magnética (RM). En las proyecciones radiológicas simples no se posible valorar la presencia de puentes óseos dentro del dispositivo, pero si anteriores o posteriores a este, asimismo las proyecciones dinámicas ofrecen una valoración válida sobre la fusión. El artefacto provocado en RM, ciertamente, no hace aconsejable esta exploración para la valoración del nivel intervenido, no así de los niveles adyacentes sobre los que nos puede facilitar mucha información.

El porcentaje de complicaciones quirúrgicas descritas en la literatura se sitúa entre el 0 y el 30%, el 4,41 % descrito en nuestra serie se puede considerar bajo. Cabe destacar que los 5 casos de empeoramiento neurológico postquirúrgico (4 mielopatías, 1 radiculopatía) se produjeron en pacientes con clínica de mielopatía previa, con edades superiores a los 60 años en 4 de los 5 casos, y con afectación multisegmentaria también en 4 casos (3 niveles en 2 casos, 2 niveles en otros 2) y todos ellos entre los años 2004 y 2005, antes de la utilización rutinaria en nuestro servicio de la monitorización neurofisiológica intraoperatoria. La disfagia persistente y la lesión del nervio recurrente con un porcentaje del 1,1 % ambas, también se puede considerar un porcentaje bajo según la mayoría de series publicadas (del 0,8 al 5% para la disfagia y del 1 al 3,5 % para la lesión del nervio recurrente). No se produjo ningún caso de infección precoz o tardía, así como otras complicaciones descritas en la literatura como la perforación esofágica o traqueal o la lesión de los grandes vasos cervicales.

Las complicaciones derivadas del implante también fueron bajas. Se produjo un solo caso de extrusión anterior del implante que requirió de reintervención a los 15 días de la cirugía. El 5,7 % de casos con hundimiento

del implante en el cuerpo somático y por consiguiente colapso del espacio intervenido se sitúa dentro del porcentaje descrito en la literatura con los dispositivos intersomáticos metálicos, siendo inferior en dispositivos de PEEK.

En un tercio de los pacientes con seguimiento de 5 años, se observaron cambios radiológicos propios de degeneración discal en los niveles adyacentes al intervenido, pero tan solo un 14 % de los pacientes desarrollaron síntomas clínicos atribuibles a dicho cambios. Estos datos se correlacionan con los de otras series publicadas (Hilibrand et al), y apuntan a factores tanto biomecánicos por la artrodesis, como a la evolución propia de la enfermedad degenerativa discal, en lo que se considera patología del disco adyacente. Dado que nuestra serie de pacientes con seguimiento largo, todavía es relativamente corta y que la incidencia de patología del nivel adyacente es baja (entorno 2.9 % anual), los datos obtenidos en cuanto a posibles factores de riesgo (sexo, edad, fumadores, niveles intervenidos) son demasiado heterogéneos o escasos para poder hallar en el momento actual diferencias estadísticas significativas; por lo que se necesita mayor número de pacientes y tiempo de seguimiento para dicho análisis.

Conclusiones:

La discectomía vía anterior y artrodesis con caja intersomática de titanio CeSpace® en el tratamiento de la patología neuroquirúrgica cervical, es un procedimiento seguro, con un índice bajo de complicaciones tanto a corto como largo plazo, consiguiendo altos índices de fusión vertebral y buenos resultados clínicos en un alto porcentaje de pacientes.

Bibliografia

1. Radhakrishnan K, Litchy WJ, O'Fallon WM, Kurland LT. Epidemiology of cervical radiculopathy. A population-based study from Rochester, Minnesota, 1976 through 1990. *Brain*. 1994;**117**(Pt 2):325–335.
2. Jacobs WC, Anderson PG, Limbeek J, Willems PC, Pavlov P. Single or double-level anterior interbody fusion techniques for cervical degenerative disc disease. *Cochrane Database Syst Rev*. 2004.
3. Patil PG, Turner DA, Pietrobon R. National trends in surgical procedures for degenerative cervical spine disease: 1990-2000. *Neurosurgery*. 2005;**57**:753–758.
4. Peolsson A, Peolsson M. Predictive factors for long-term outcome of anterior cervical decompression and fusion: a multivariate data analysis. *Eur Spine J*. 2008;**17**:406–414.
5. Anderson PA, Subach BR, Riew KD. Predictors of outcome after anterior cervical discectomy and fusion: a multivariate analysis. *Spine*. 2009;**34**:161–166.
6. Bertalanffy H, Eggert HR. Clinical long-term results of anterior discectomy without fusion for treatment of cervical radiculopathy and myelopathy. A follow-up of 164 cases. *Acta Neurochir (Wien)* 1988;**90**:127–135.
7. Cloward RB. The anterior approach for removal of ruptured cervical discs. *J Neurosurg*. 1958;**15**:602–616.
8. Robinson RA, Smith GW. Anterolateral cervical disc removal and interbody fusion for cervical disc syndrome. *Bull Johns Hopkins Hospital*. 1955;**96**:223–224.
9. Sonntag VK, Han PP, Vishteh AG. Anterior cervical discectomy. *Neurosurgery*. 2001;**49**:909–912.
10. Lied B, Sundseth J, Helseth E. Immediate (0-6 h), early (6-72 h) and late (>72 h) complications after anterior cervical discectomy with fusion for cervical disc degeneration; discharge six hours after operation is feasible. *Acta Neurochir (Wien)* 2008;**150**:111–118.
11. Hacker RJ, Cauthen JC, Gilbert TJ, Griffith SL. A prospective randomized multicenter clinical evaluation of an anterior cervical fusion cage. *Spine*. 2000;**25**:2646–2654.
12. Fountas KN, Kapsalaki EZ, Nikolakakos LG, Smisson HF, Johnston KW, Grigorian AA. Anterior cervical discectomy and fusion associated complications. *Spine*. 2007;**32**:2310–2317.

13. Cho DY, Liao WR, Lee WY, Liu JT, Chiu CL, Sheu PC. Preliminary experience using a polyetheretherketone (PEEK) cage in the treatment of cervical disc disease. *Neurosurgery*. 2002;**51**:1343–1349.
14. Peolsson A. Investigation of clinically important benefit of anterior cervical decompression and fusion. *Eur Spine J*. 2007;**16**:507–514.
15. Moreland DB, Asch HL, Clabeaux DE, Castiglia GJ, Czajka GA, Lewis PJ. Anterior cervical discectomy and fusion with implantable titanium cage: initial impressions, patient outcomes and comparison to fusion with allograft. *Spine J*. 2004;**4**:184–191.
16. Thome C, Krauss JK, Zevgaridis D. A prospective clinical comparison of rectangular titanium cages and iliac crest autografts in anterior cervical discectomy and fusion. *Neurosurg Rev*. 2004;**27**:34–41.
17. Fernandez-Fairen M, Sala P, Dufoo M Jr, Ballester J, Murcia A, Merzthal L. Anterior cervical fusion with tantalum implant: a prospective randomized controlled study. *Spine (Phila Pa 1976)* 2008;**33**:465–472
18. Huskisson EC. Measurement of pain. *J Rheumatol*. 1982;**9**:768–769.
19. DeLoach LJ, Higgins MS, Caplan AB, Stiff JL. The visual analog scale in the immediate postoperative period: intrasubject variability and correlation with a numeric scale. *Anesth Analg*. 1998;**86**:102–106.
20. Pool JJ, Ostelo RW, Hoving JL, Bouter LM, de Vet HC. Minimal clinically important change of the Neck Disability Index and the Numerical Rating Scale for patients with neck pain. *Spine (Phila Pa 1976)* 2007;**32**:3047–3051.
21. Dolan P, Sutton M. Mapping visual analogue scale health state valuations onto standard gamble and time trade-off values. *Soc Sci Med*. 1997;**44**:1519–1530.
22. Goldberg EJ, Singh K, Van U, Garretson R, An HS. Comparing outcomes of anterior cervical discectomy and fusion in workman's versus non-workman's compensation population. *Spine J*. 2002;**2**:408–414.
23. Gore DR, Sepic SB. Anterior discectomy and fusion for painful cervical disc disease. A report of 50 patients with an average follow-up of 21 years. *Spine*. 1998;**23**:2047–2051.
24. Jagannathan J, Shaffrey CI, Oskouian RJ, Dumont AS, Herrold C, Sansur CA. Radiographic and clinical outcomes following single-level anterior cervical discectomy and allograft fusion without plate placement or cervical collar. *J Neurosurg Spine*. 2008;**8**:420–428.

25. Schofferman J, Garges K, Goldthwaite N, Koestler M, Libby E. Upper cervical anterior discectomy and fusion improves discogenic cervical headaches. *Spine*. 2002;**27**:2240–2244.
26. Bhandari M, Louw D, Reddy K. Predictors of return to work after anterior cervical discectomy. *J Spinal Disord*. 1999;**12**:94–98.
27. Steinmetz MP, Patel R, Traynelis V, Resnick DK, Anderson PA. Cervical disc arthroplasty compared with fusion in a workers' compensation population. *Neurosurgery*. 2008;**63**:741–747.
28. Odom GL, Finney W, Woodhall B. Cervical disk lesions. *J Am Med Assoc*. 1958;**166**:23–28.
29. Samartzis D, Shen FH, Matthews DK, Yoon ST, Goldberg EJ, An HS. Comparison of allograft to autograft in multilevel anterior cervical discectomy and fusion with rigid plate fixation. *Spine J*. 2003;**3**:451–459.
30. Xie JC, Hurlbert RJ. Discectomy versus discectomy with fusion versus discectomy with fusion and instrumentation: a prospective randomized study. *Neurosurgery*. 2007;**61**:107–116.
31. Samartzis D, Shen FH, Lyon C, Phillips M, Goldberg EJ, An HS. Does rigid instrumentation increase the fusion rate in one-level anterior cervical discectomy and fusion? *Spine J*. 2004;**4**:636–643.
32. Fraser JF, Hartl R. Anterior approaches to fusion of the cervical spine: a metaanalysis of fusion rates. *J Neurosurg Spine*. 2007;**6**:298–303.
33. Wang JC, McDonough PW, Endow KK, Delamarter RB. Increased fusion rates with cervical plating for two-level anterior cervical discectomy and fusion. *Spine*. 2000;**25**:41–45.
34. Cho DY, Lee WY, Sheu PC. Treatment of multilevel cervical fusion with cages. *Surg Neurol*. 2004;**62**:378–85.
35. Zoega B, Karrholm J, Lind B. Plate fixation adds stability to two-level anterior fusion in the cervical spine: a randomized study using radiostereometry. *Eur Spine J*. 1998;**7**:302–307.
36. Hilibrand AS, Carlson GD, Palumbo MA, Jones PK, Bohlman HH. Radiculopathy and myelopathy at segments adjacent to the site of a previous anterior cervical arthrodesis. *J Bone Joint Surg Am*. 1999;**81**:519–528.
37. Ishihara H, Kanamori M, Kawaguchi Y, Nakamura H, Kimura T. Adjacent segment disease after anterior cervical interbody fusion. *Spine J*. 2004;**4**:624–628.

38. Nabhan A, Steudel WI, Nabhan A, Pape D, Ishak B. Segmental kinematics and adjacent level degeneration following disc replacement versus fusion: RCT with three years of follow-up. *J Long Term Eff Med Implants*. 2007;**17**:229–236.
39. Seo M, Choi D. Adjacent segment disease after fusion for cervical spondylosis; myth or reality? *Br J Neurosurg*. 2008;**22**:195–199.
40. Heller JG, Sasso RC, Papadopoulos SM, Anderson PA, Fessler RG, Hacker RJ. Comparison of BRYAN cervical disc arthroplasty with anterior cervical decompression and fusion: clinical and radiographic results of a randomized, controlled, clinical trial. *Spine*. 2009;**34**:101–107.
41. Kim SW, Limson MA, Kim SB, Arbatin JJ, Chang KY, Park MS. Comparison of radiographic changes after ACDF versus Bryan disc arthroplasty in single and bi-level cases. *Eur Spine J*. 2009;**18**:218–231.
42. Mummaneni PV, Burkus JK, Haid RW, Traynelis VC, Zdeblick TA. Clinical and radiographic analysis of cervical disc arthroplasty compared with allograft fusion: a randomized controlled clinical trial. *J Neurosurg Spine*. 2007;**6**:198–209.
43. Nabhan A, Ahlhelm F, Pitzen T, Steudel WI, Jung J, Shariat K. Disc replacement using Pro-Disc C versus fusion: a prospective randomised and controlled radiographic and clinical study. *Eur Spine J*. 2007;**16**:423–430.
44. Sasso RC, Smucker JD, Hacker RJ, Heller JG. Clinical outcomes of BRYAN cervical disc arthroplasty: a prospective, randomized, controlled, multicenter trial with 24-month follow-up. *J Spinal Disord Tech*. 2007;**20**:481–491.
45. Sasso RC, Smucker JD, Hacker RJ, Heller JG. Artificial disc versus fusion: a prospective, randomized study with 2-year follow-up on 99 patients. *Spine*. 2007;**32**:2933–2940.
46. Sasso RC, Best NM. Cervical kinematics after fusion and bryan disc arthroplasty. *J Spinal Disord Tech*. 2008;**21**:19–22.
47. Sasso RC, Best NM, Metcalf NH, Anderson PA. Motion analysis of bryan cervical disc arthroplasty versus anterior discectomy and fusion: results from a prospective, randomized, multicenter, clinical trial. *J Spinal Disord Tech*. 2008;**21**:393–399.